

Eletrônico



Estratégia
CONCURSOS

Aula

Cirurgia e Traumatologia Bucimaxilar e Facial - CLDF (Consultor Legislativo - Dentista) Pós-Edital

Professor: Aline Gama

AULA 00: Anatomia de Cabeça e Pescoço

SUMÁRIO	PÁGINA
1. Apresentação	2
2. Cronograma	3
3. Sistema Esquelético	5
4. Sistema Muscular	38
5. Lista das questões apresentadas	65
6. Gabarito	77
7. Referências Bibliográficas	79

1. APRESENTAÇÃO

Olá! Sejam bem-vindos ao curso de Cirurgia e traumatologia buco-maxilo-facial (CTBMF) voltado para concursos odontológicos! Sou a professora Aline Gama, cirurgiã-dentista e especialista em Cirurgia e Traumatologia Buco-maxilo-facial e em Endodontia.

Minha história com a Cirurgia começou ainda no segundo semestre de graduação, quando resolvi que essa seria a especialidade que escolheria. Para atingir meu objetivo, desde então me dediquei às matérias mais relacionadas à área. Fui monitora de anatomia de cabeça e pescoço, farmacologia, bioquímica e da clínica de Cirurgia e traumatologia buço-maxilo-facial. Mas o desafio maior era passar no processo seletivo para admissão em um programa de Residência em Cirurgia e Traumatologia Buco-maxilo-facial, visto que, em média cada programa abre de duas a três vagas anuais, em um processo seletivo de alta competitividade. Nesse período de dedicação ao estudo para o ingresso no programa, fui aprovada e convocada em alguns concursos, trabalhei como estatutária em uma prefeitura e fui professora da educação profissional pela secretária de educação. Em 2014 entrei no Programa de Cirurgia Buco-maxilo-facial do Hospital de Base do Distrito Federal, e cumpri 8640 horas de treinamento em serviço em 3 anos de Residência. Afinal de contas, “maré mansa não produz bons marinheiros!”.

A cirurgia em suas diversas vertentes é um tema amplamente abordado em concursos públicos, visto que, os conhecimentos adquiridos com essa especialidade fazem parte da clínica diária mesmo daqueles cirurgiões-dentistas que não exercem a prática cirúrgica no seu dia-a-dia. Sendo assim, nesse curso pretendo abordar a Cirurgia Buco-maxilo-facial da forma que ela é cobrada em concursos. Os temas recorrentes nos editais estarão presentes em nosso curso. Animados? Então vamos lá!

2. CRONOGRAMA

O curso abordará os seguintes tópicos:

Aula 00	Anatomia de Cabeça e Pescoço parte I: Osteologia e Miologia
Aula 01	Anatomia de Cabeça e Pescoço parte II: Anatomia da Língua e Glândulas Salivares; Vasos e nervos do complexo maxilofacial; Articulação Temporomandibular;
Aula 02	Espaços Fasciais e propagação da infecção odontogênica
Aula 03	Manobras Cirúrgicas Fundamentais e Princípios da prática cirúrgica
Aula 04	Princípios de exodontia; Acidentes e Complicações em exodontias
Aula 05	Cirurgias do periápice e dos cistos; Cirurgias pré-protéticas
Aula 06	Princípios de Traumatologia Bucomaxilofacial
Aula 07	Princípios de Implantodontia

O primeiro tópico a ser abordado no nosso curso será anatomia de cabeça e pescoço. No geral os cirurgiões-dentistas costumam apresentar algumas dificuldades para responder as questões de anatomia, pois é um assunto estudado nos primeiros anos de graduação. Apesar do domínio da anatomia da região a qual se trabalha seja essencial para o bom desempenho da clínica diária, os detalhes cobrados nos concursos são esquecidos com o passar dos anos. Em concursos odontológicos a anatomia de cabeça e pescoço não é um assunto cobrado apenas em provas para especialistas em CTBMF, no geral, questões de anatomia são cobradas com maiores graus de profundidade para cirurgiões

bucomaxilofaciais, mas rotineiramente anatomia é cobrada em provas para clínicos gerais e as demais especialidades odontológicas. Acertar essas questões de anatomia é primordial para garantir aquela tão almejada vaga e pode ser decisivo para a sua aprovação naqueles concursos de alta concorrência.

Levando em consideração que os concursos públicos têm se tornado cada vez mais competitivos, iremos abordar questões de anatomia de vários níveis de complexidade, desde questões que caíram em concurso de clínicos gerais, questões que caíram para ingresso em programas de residência em cirurgia buco-maxilo-facial, afinal de contas, essas provas são para clínicos gerais que almejam ingressar na especialidade. Abordaremos até mesmo algumas questões que caíram em concursos para especialistas em cirurgia. Afinal de contas, quem responde questões difíceis, responde as fáceis também.

Sistema Esquelético

O sistema esquelético é formado pelos ossos e cartilagens. Os ossos atuam como a base biomecânica do movimento do corpo juntamente com os músculos, os tendões e os ligamentos.

O osso é um tipo de tecido conjuntivo especializado e forma a maior parte do esqueleto sendo o principal tecido de apoio do corpo.

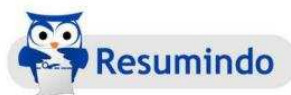Os ossos são classificados de acordo com a sua forma em:

- 1- Longos: Tem o comprimento maior que a largura, são ossos tubulares, formados por duas extremidades, as epífises e diáfises. (ex: fêmur e úmero).
- 2- Curtos: Possuem comprimento e largura aproximadamente iguais, apresentam formato cuboide. (ex: ossos do carpo e tarso).
- 3- Planos: São finos, compostos de duas lâminas paralelas de tecido compacto e uma camada esponjosa interposta a essas, esse conjunto no crânio é denominado de díploe. (ex: parietal e escápula).
- 4- Irregulares: Possuem formatos variados. (ex: mandíbula e vértebras).
- 5- Alongados: São ossos longos, porém achatados e sem canal central. (ex: clavículas e costelas).
- 6- Pneumáticos: São ossos ocos com cavidades cheias de ar, apresentando baixo peso em relação ao seu volume (ex: maxila e esfenóide). No crânio esses ossos geralmente estão diretamente relacionados aos seios paranasais. São seios paranasais: seio frontal, seio maxilar, seio esfenoidal e o seio etmoidal. Podemos incluir como osso pneumático o osso temporal, devido a presença das células mastoideas do processo mastóide do osso temporal.

- 7- Sesamóides: Desenvolvem-se em certos tendões. Protegem os tendões do desgaste excessivo. (ex: patela).

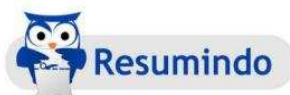O crânio humano é composto por **22 ossos** articulados, excluindo-se os 6 ossículos do ouvido interno. É didaticamente dividido em neurocrânio (parte neural) e viscerocrânio (parte facial).

O neurocrânio corresponde à base do crânio e a abóbada craniana, também chamada de calvária. É a cavidade do crânio onde o encéfalo é alojado. É formado por **8 ossos** unidos entre si por suturas. Acompanhe as tabelas e figuras.

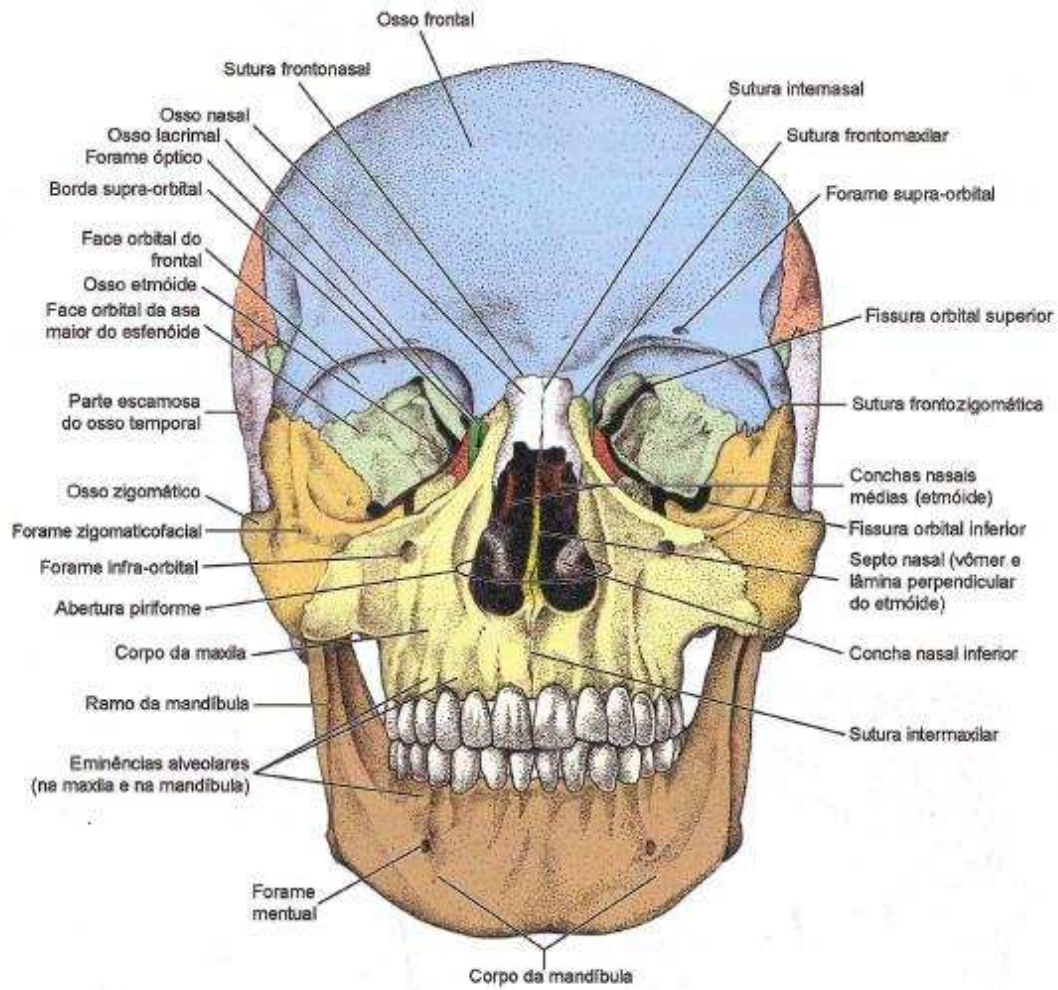


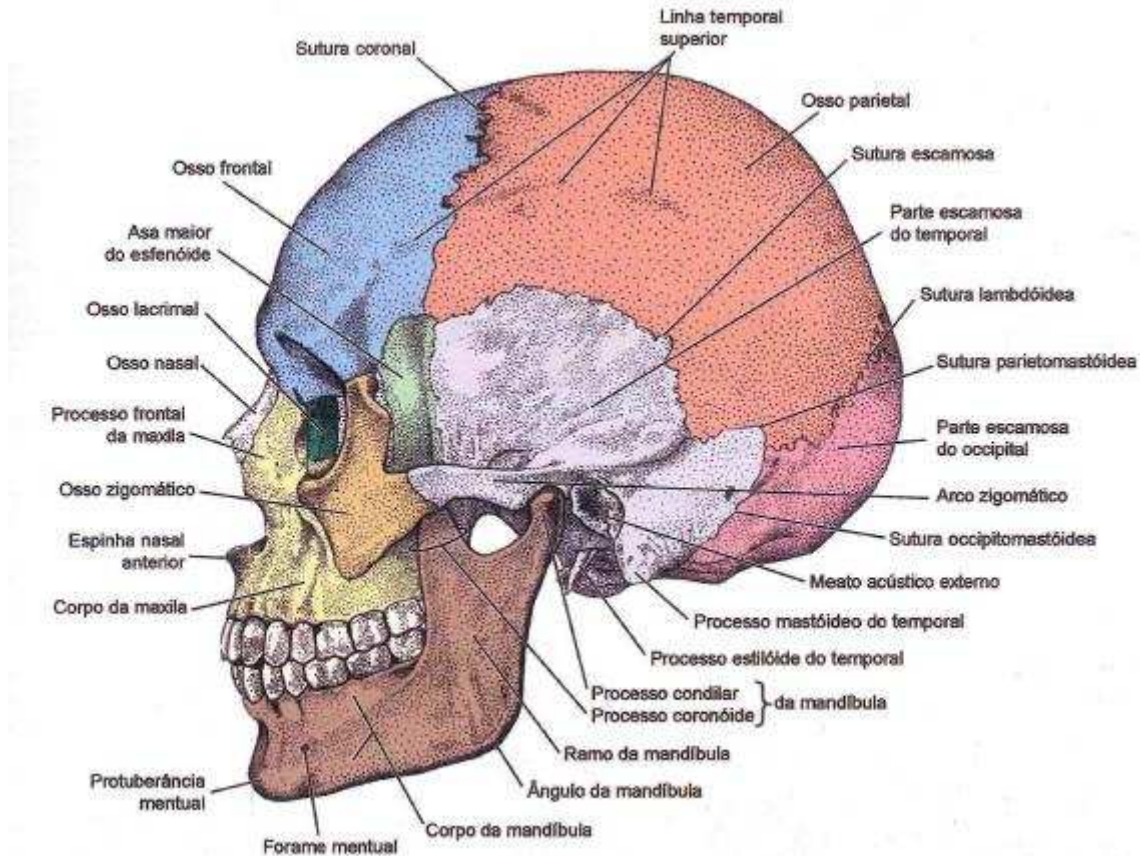
Ossos Neurocrânio	Quantidade	Classificação
Temporais	Par	Pneumático e irregular
Parietais	Par	Plano
Frontal	Ímpar	Pneumático e Plano
Occipital	Ímpar	Plano
Esfenóide	Ímpar	Pneumático e irregular
Etmóide	Ímpar	Pneumático e Irregular

O viscerocrânio corresponde à face, está situado abaixo da parte anterior da base do crânio. Nele estão situados órgãos dos sentidos e o início dos sistemas digestório e respiratório. São **14 ossos** articulados entre si por suturas, com exceção da mandíbula que é móvel e se liga ao crânio por uma articulação sinovial de amplos movimentos.



Ossos Viscerocrânio	Quantidade	Classificação
Maxila	Par	Pneumático e Irregular
Zigomático	Par	Irregular
Palatino	Par	Irregular
Nasal	Par	Plano
Concha Nasal Inferior	Par	Irregular
Lacrimar	Par	Irregular
Vômer	Ímpar	Plano





Hora de ver como esse assunto é cobrado em provas!



1. (Prova de residência CTBMF/HBDF - Secretária de Saúde do Distrito Federal - 2006) Quantos são os ossos do crânio e da face, respectivamente?

- A) 7 e 10
- B) 5 e 8
- C) 8 e 14
- D) 9 e 14
- E) 6 e 14

Resposta: C

Comentário: Apesar de essa questão ter sido cobrada em um processo seletivo para ingresso no programa de residência em cirurgia buco-

maxilo-facial, é extremamente possível que uma questão como essa seja cobrada nos diversos concursos para cirurgiões-dentistas, visto que, questões como essas são cobradas até mesmo em concursos de nível médio, para técnicos e auxiliares de saúde bucal. Conforme estudado, o crânio é formado por 22 ossos, sendo 8 do neurocrânio e 14 do viscerocrânio, excluindo-se os 6 ossos do ouvido interno, martelo, bigorna e estribo bilaterais.

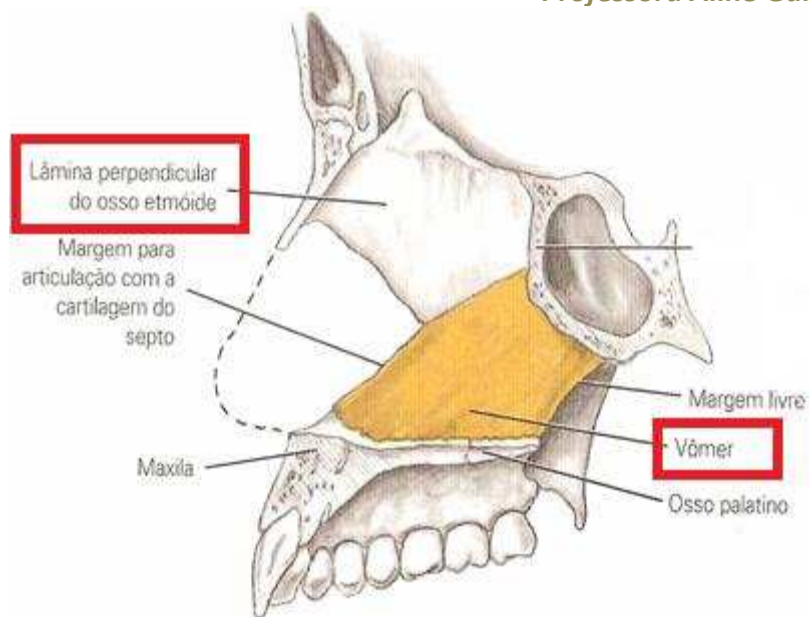
2. (Cirurgião Bucomaxilofacial – EBSEH – AOCP-2015) O crânio é o esqueleto da cabeça constituído por 22 ossos (ou 28, caso sejam considerados os ossículos da audição). Didaticamente, o crânio pode ser dividido em duas partes: neurocrânio e viscerocrânio. Um dos ossos que compõe o viscerocrânio é o

- (A) frontal.
- (B) temporal.
- (C) esferoide.
- (D) etmoide.
- (E) vômer.

Resposta: E



Comentário: O Vômer é um osso ímpar do viscerocrânio, juntamente com a lâmina perpendicular do etmóide forma a parte óssea do septo nasal. Observe a figura:

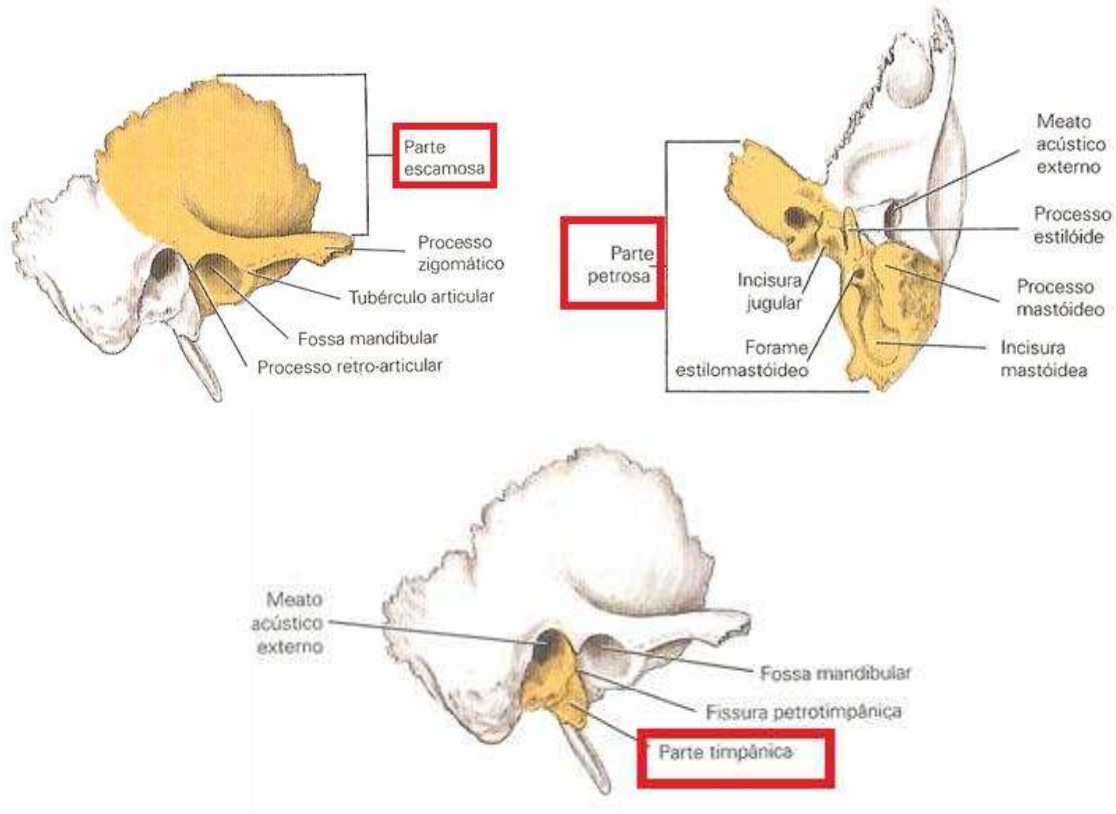


3. (Cirurgião Bucomaxilofacial – FAUEL - 2012) “Se desenvolve pela fusão de três elementos que podem ainda ser separados uns dos outros pela época do nascimento. É uma lâmina robusta e curvada que forma as paredes anterior, inferior e posterior do meato acústico externo”. O texto acima se refere ao osso:

- A- Maxila
- B- Temporal
- C- Parietal
- D- Nasal

Resposta: B

Comentário: O temporal é produto da fusão de 3 ossos fetais, o osso petroso, a escama e o osso timpânico. Os limites precisos desaparecem no adulto, mas costuma-se dividir o osso temporal em partes: escamosa, timpânica e petrosa.



4. (Prefeitura de Conde/PB - Cirurgião bucomaxilofacial - ADVISE – 2016) Assinale a alternativa que contenha somente ossos pneumáticos da face:

- A) frontal, maxila, nasal, zigomático;
- B) zigomático, esferoide, etmóide, nasal;
- C) maxila, frontal, esfenóide, etmóide;
- D) maxila, zigomático, etmóide, esfenóide;
- E) frontal, esfenóide, mandíbula, etmóide

Resposta: C

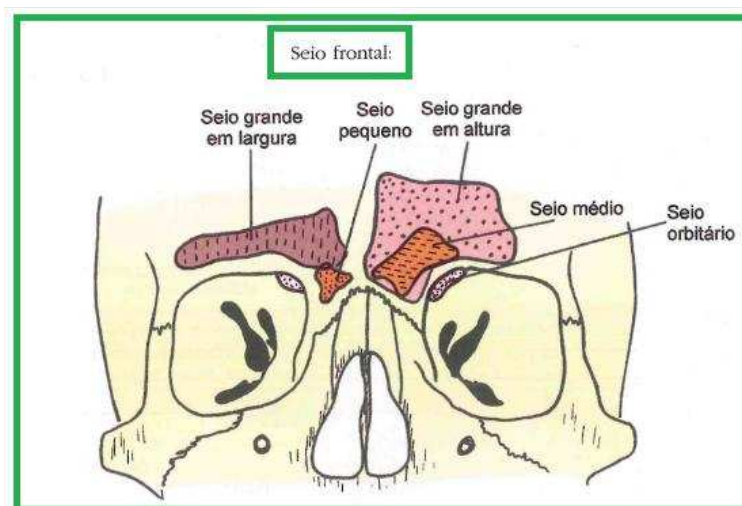


Comentário: Sabemos que os ossos pneumáticos são ossos ocos e de baixo peso. No crânio esses ossos geralmente estão diretamente

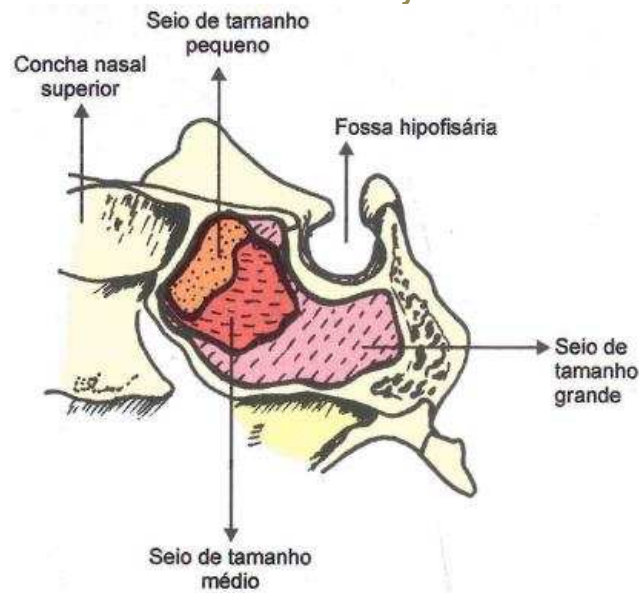
relacionados aos seios paranasais (seios maxilar, etmoidal, esfenoidal e frontal). Vamos aproveitar essa questão e aprender um pouco mais sobre os seios paranasais.

Seios paranasais são cavidades pneumáticas situadas nos ossos frontal, esfenóide, etmóide e maxila, que apresentam a função de diminuir o peso dos ossos do crânio e atuam como caixas de ressonância do som emitido pela laringe.

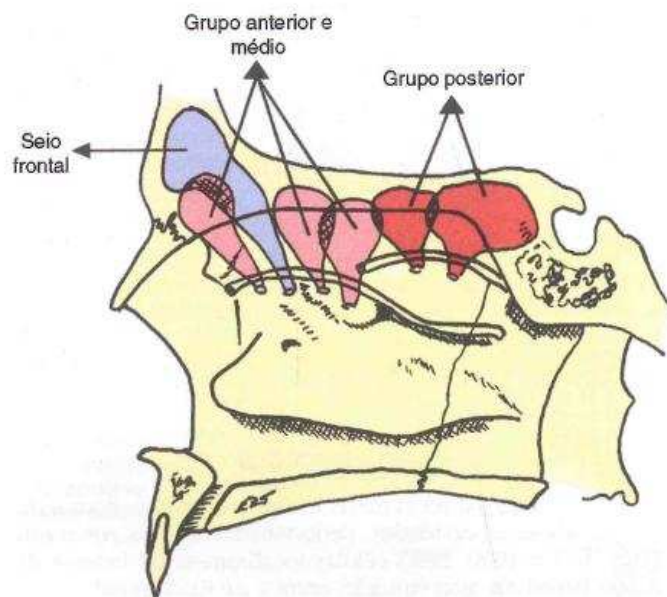
- **SEIOS FRONTAIS**- Estão localizados acima do nariz. São cavidades assimétricas, separadas por septo mediano e se comunica com o nariz no meato médio da cavidade nasal.



- **SEIOS ESFENOIDAIS**- Localizados no corpo do osso esfenóide. São cavidades assimétricas que se comunicam com o nariz no recesso esfeno-etmoidal, superiormente a concha nasal superior

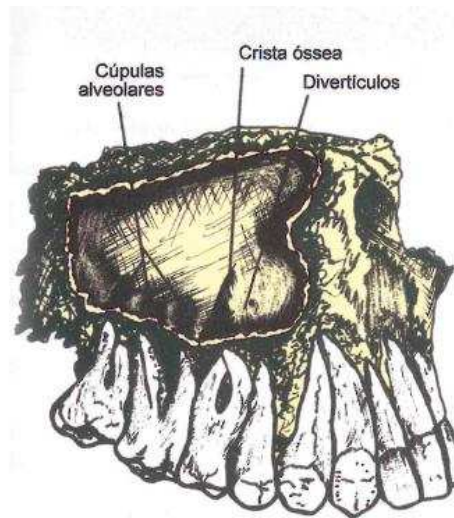


- SEIOS ETMOIDAIS- É formado pelo conjunto de pequenas cavidades, denominadas células etmoidais. Para fins de descrição, os seios etmoidais são divididos em grupos: anterior, médio e posterior. As células anteriores e médias drenam no meato médio da cavidade nasal e as posteriores no meato superior.



- SEIOS MAXILARES- Localizados no corpo da maxila. Apresentam quatro lados e um ápice (formato piramidal). São os **maiores seios**

paranasais. Abrem-se no meato médio da cavidade nasal. Observe Seio **M**axilar, Meato **M**édio. Isso costuma ser bastante explorado!



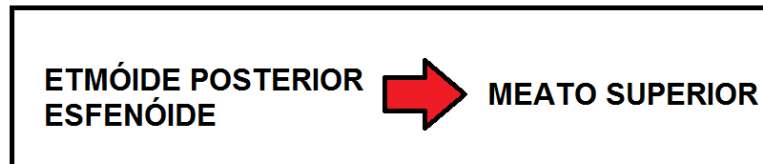
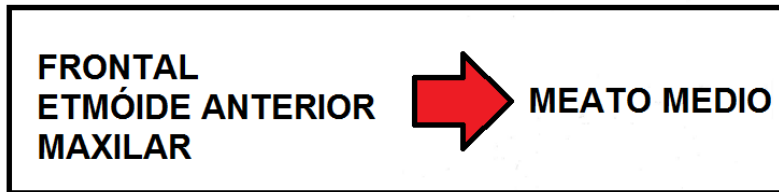
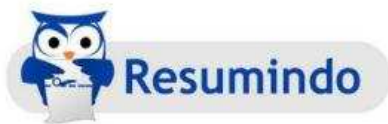5. (Programa de Residência em Bucomaxilofacial – HUPE - 1993)

O principal óstio de drenagem do seio maxilar se abre entre as seguintes estruturas:

- A- Cornetos superior e médio
- B – Septo nasal e corneto inferior
- C- Septo Nasal e corneto superior
- D- Parede lateral e corneto médio
- E- Parede lateral e corneto inferior

Resposta: D

Comentário: Conforme visto acima, o seio maxilar drena no meato médio da cavidade nasal



OBS: Meato inferior recebe a abertura do ducto nasolacrimal.

Mas o que seria os meatos nasais nos quais esses seios paranasais desembocam? Vamos lembrar um pouquinho da anatomia do nariz e da cavidade nasal!.

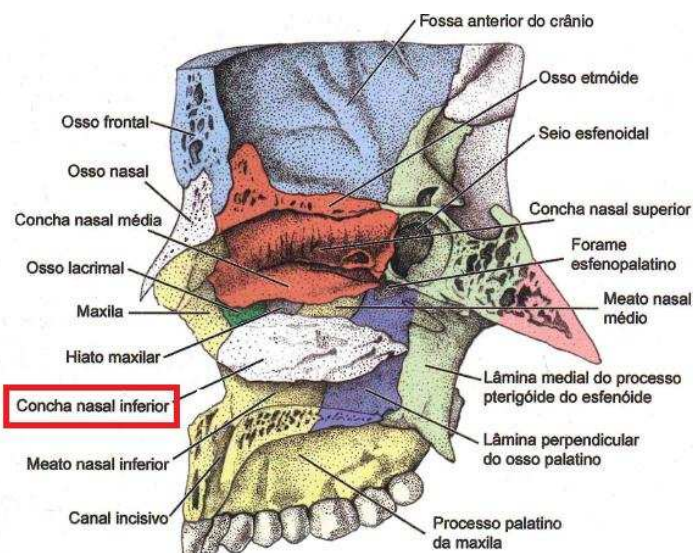
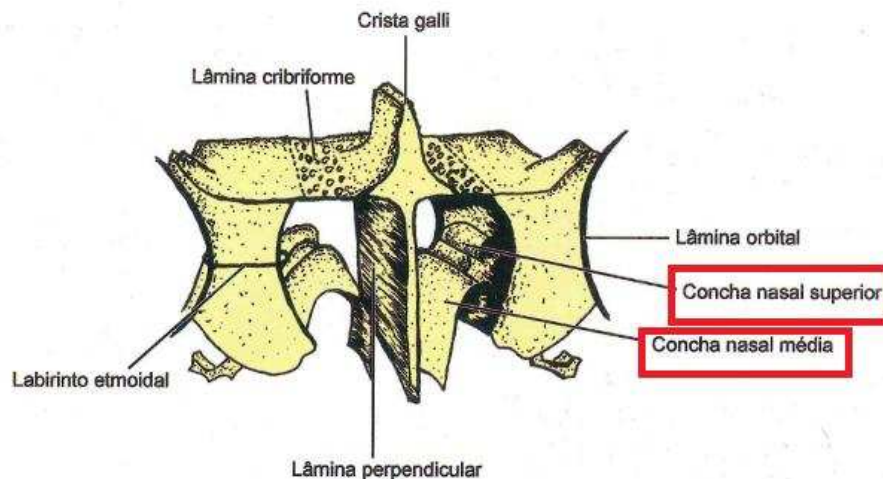
O nariz é formado pelo nariz externo e pela cavidade nasal. O nariz externo é composto de osso e cartilagem hialina. A sua parte óssea consiste nos ossos nasais, processos frontais das maxilas, parte nasal do frontal e sua espinha nasal. Já a sua porção cartilágnea consiste em cinco cartilagens principais: Cartilagens nasais laterais Cartilagens alares maiores Cartilagem do septo.

A cavidade nasal é a escavação que se estende das narinas / abertura piriforme, anteriormente, às coanas, posteriormente. É subdividida em dois compartimentos, um direito e outro esquerdo, pelo septo nasal. Cada metade apresenta uma parede lateral, medial, teto e assoalho.

A abertura piriforme do nariz (entre o nariz externo e a cavidade nasal) é limitada: Superiormente pelos ossos nasais e Lateral e inferiormente pela maxila

A parede lateral da cavidade nasal é a mais complexa. É formada por partes dos ossos nasais, maxila, lacrimal, etmoide, concha nasal inferior, lâmina perpendicular dos ossos palatinos e lâmina medial do processo pterigoide do osso esfenóide.

A cavidade nasal apresenta projeções ósseas chamadas de conchas nasais, que delimitam reentrâncias, os meatos nasais. As conchas nasais **suprema, superior e média são projeções do osso etmoide**, e a **concha nasal inferior é um osso isolado** que se articula com a maxila, osso lacrimal, etmoide e ossos palatinos. Temos os meatos supremo, superior, médio e inferior abaixo das respectivas conchas.





6. (Cirurgião Bucomaxilofacial – AOCP- 2015) Seu limite inferior é a união entre as duas maxilas e por ela é possível observar o septo nasal e as conchas nasais inferior e média. A estrutura anatômica que corresponde ao enunciado é:

- A- a abertura piriforme.
- B- a sutura intermaxilar.
- C- o forame zigomático orbital.
- D- o sulco infraorbital.
- E- a fissura orbital inferior.

Resposta: A

Comentário: Conforme visto acima, a cavidade piriforme é a abertura anterior da cavidade nasal.

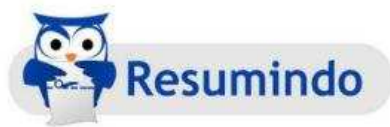7. (Cirurgião Bucomaxilofacial – AOCP- 2015) A denominação “côanos” refere-se:

- (A) a uma saliência pontiaguda resultante da junção das duas porções do osso palatino.
- (B) às aberturas posteriores da cavidade nasal.
- (C) às depressões rasas que dão fixação ao músculo tensor do véu palatino.
- (D) às depressões nos ossos do crânio causadas pelos vasos sanguíneos.
- (E) às depressões nos ossos do crânio causadas pelos nervos cranianos.

Resposta: B

Comentário: Conforme visto acima, coanas são as aberturas posteriores da cavidade nasal

Agora que já relembramos todos os ossos que compõem o crânio, vamos estudar os seus principais acidentes anatômicos, pois os mesmos podem cair em algumas questões, como veremos adiante. Para facilitar a memorização, o candidato deve tentar associar o nome à imagem do acidente anatômico. De forma didática e voltada inteiramente para concursos, criei uma tabela com alguns ossos e seus principais acidentes anatômicos. Como nosso foco é concurso público, é importante salientar que só os com maior probabilidade de cair em provas foram citados.



Occipital	Forame Magno Côndilo Occipital Canal do Hipoglosso Protuberância Occipital Externa Protuberância Occipital Interna Linha Nugal superior e inferior
Esfenóide	Sela Túrsica Asas Maiores e Menores Processos Clinóides anteriores e posteriores Processo Pterigóide Hâmulo Pterigóide Fossa Pterigóide Forame oval Forame Redondo Forame espinhoso Canal Óptico Fissura orbitária Superior

Frontal	Seio frontal Forame Supra-Orbitário Arco Supraciliar Glabela Fossa lacrimal
Parietal	Linhas temporais superior e inferior
Etmóide	Lamina Crivosa Crista Galli Lâmina Perpendicular Células etmoidais Lâmina Papirácea Concha Nasal Superior Concha Nasal Média
Temporal	Porção temporal Porção Timpânica Porção Escamosa Processo Estilóide Processo Mastóide Fossa Articular Tubérculo Articular Processo Pós- glenóide Processo Zigomático Canal Carotídeo Meato Acústico Externo
Maxila	Processo Alveolar Forame Infra-Orbitário Tuberosidade Maxilar Espinha Nasal Anterior Seio Maxilar Processo Palatino Forame Incisivo

	Sutura Intermaxilar
Palatino	Lamina Horizontal Lamina Vertical Sutura Interpalatina Forame Palatino Maior Forame Palatino Menor
Zigomático	Processo Temporal Processo Frontal Processo Maxilar
Mandíbula	Ramo Corpo Ângulo Processo Condilar Cômulo Processo Coronóide Protuberância mentual Linha Oblíqua Trígono Retromolar Língua da mandíbula Forame Mentoniano Forame mandibular Canal Mandibular Espinha Mental Linha Milohioídea Fossa Digástrica Fossa Sublingual Fossa Submandibular



8. (PREFEITURA DE BIGUAÇU/ SC, Bucomaxilofacial – IESES-2015) São acidentes anatômicos da mandíbula EXCETO:

- a) Linha milohióidea.
- b) Espinhas mentais.
- c) Fossa digástrica.
- d) Processo mastoide

Resposta: D



Comentário: Conforme vimos na tabela acima, o processo mastoide pertence ao osso temporal. Consiste em um processo ósseo cônico e robusto, que é em graus variáveis escavados por espaços aéreos que se comunicam com as cavidades da orelha média.

9. (Cirurgião-Dentista – ISGH - 2017) Na face inferior do crânio, o osso temporal apresenta _____ e as fossas mandibulares, onde os côndilos mandibulares se juntam para constituir a articulação temporomandibular o:

- A- Tubérculo articular;
- B- Arco Zigomático;
- C- Processo Estilóide;
- D- Processo Mastóide.

Resposta: A

Comentário: Conforme visto acima, o processo articular é um acidente anatômico do osso temporal. Veremos mais detalhes da Articulação Temporomandibular nas próximas aulas.

10. (PREFEITURA DE BIGUAÇU/ SC - Cirurgião Bucomaxilofacial – IESES - 2015) Leia as frases a seguir sobre a Anatomia da Cabeça:

- I. A glabella situa-se no osso frontal.
- II. A espinha nasal anterior situa-se no osso etmóide.
- III. A fissura pterigomaxilar situa-se no osso esfenóide
- IV. O meato acústico externo situa-se no osso temporal.

A sequência correta é:

- a) Apenas as assertivas I e IV estão corretas.
- b) Apenas as assertivas II e III estão corretas.
- c) Apenas as assertivas I e III estão corretas.
- d) Apenas as assertivas I, II e IV estão corretas.

Resposta: A

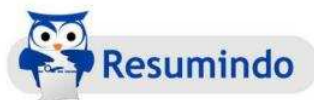

Comentário: Conforme vimos na tabela acima, a Glabella é um acidente anatômico localizado no osso frontal na porção media da face entre os arcos supraciliares. A espinha nasal anterior está localizada na região anterior da face, na região da união entre as duas maxilas.

Não entrei em detalhes sobre a Fissura Pterigomaxilar na nossa tabela de acidentes anatômicos, mas por dedução, podemos inferir que essa fossa envolve o Processo Pterigoide do osso Esfenóide e a Maxila ("Pterigo + Maxila"), logo não é um acidente exclusivo do esfenóide.

Conforme vimos, de fato o meato acústico externo está localizado no osso temporal.

Prosseguindo no nosso estudo podemos perceber que diversos ossos do crânio apresentam aberturas (forames) para nervos e vasos importantes da cabeça e pescoço. Coloco à disposição uma tabela com os forames, ossos onde estão localizados e vasos, nervos ou estruturas anatómicas associadas a eles. Memorizar essas informações é importante!!.



Forame	Localização	Nervo/ Vaso/Estrutura
Canal Carotídeo	Ossos temporal	Artéria Carótida Interna
Meato Acústico Externo	Ossos Temporal	Abertura para cavidade timpânica
Meato Acústico Interno	Ossos Temporal	Nervo Facial e Vestíbulo-Coclear
Fissura Petrotimpânica	Ossos Temporal	Nervo Corda do Tímpano
Forame Estilomastóideo	Ossos temporal	Nervo facial
Forame Jugular	Ossos Occipital e temporal	Veia Jugular interna, nervo glossofaríngeo, vago e acessório.
Lâmina e Forames Crivosos	Ossos Etmóide	Nervos Olfatórios
Forame Lacerado	Ossos Esfenóide, Occipital e Temporal	Nenhum vaso ou nervo
Canal do Hipoglosso	Ossos Occipital	Nervo Hipoglosso

Forame Magno	Ossos Occipital	Medula espinhal, artérias vertebrais
Forame Oval	Ossos Esfenóide	Nervos mandibular (3ª divisão trigêmio) e petroso menor
Forame Redondo	Ossos Esfenóide	Nervo Maxilar (2ª divisão trigêmio)
Forame Espinhoso	Ossos Esfenóide	Artéria Meningea Média
Canal Óptico	Ossos Esfenóide	Nervo Ótico e artéria Oftálmica
Fissura Orbital Superior	Ossos esfenóide	Nervo oculomotor, nervo troclear, nervo abducente e nervo e veia oftálmica
Fissura Orbitária Inferior	Ossos Esfenóide e Maxila	Nervos Infra-Orbital e Zigomático, artéria infra-orbital e veia oftálmica
Canal Incisivo	Maxila	Nervo Nasopalatino e ramos da artéria esfenopalatina
Forame e canal infra-orbital	Maxila	Nervo Infra-Orbital e vasos infra-orbitários
Forames Palatinos Maiores	Ossos Palatino	Nervo Palatino Maior e vasos palatinos maiores
Forames Palatinos menores	Ossos Palatino	Nervos e vasos palatinos menores
Forame da Mandíbula	Mandíbula	Nervo e vasos alveolares inferiores

Forame Mentoniano	Mandíbula	Nervos e vasos mentonianos
--------------------------	-----------	----------------------------



11. (SECRETÁRIA DE SAÚDE DO ACRE – Cirurgião Bucomaxilofacial – FUNCAB – 2014) A terceira divisão mandibular do V par de nervos cranianos, emerge do crânio através do seguinte forame:

- A) redondo.
- B) magno.
- C) espinhoso.
- D) oval.
- E) estilomastóideo

Resposta: D

Comentário: Conforme vimos, a terceira divisão do Nervo Trigêmio, nervo mandibular, emerge do crânio pelo Forame Oval e a segunda divisão, nervo maxilar, emerge pelo Forame Redondo. Isso rotineiramente cai em concursos públicos! Um método mnemônico pare memorizar é saber que as letras "D" das palavras não se encontram, logo, redonDo e manDibular não ficam juntos! Podemos também pensar que a terceira divisão fica embaixo da segunda, e por isso o forame que sai o nervo mandibular fica oval, porque foi amassado. Use a criatividade e escolha o melhor método para associação.

12. (CTBMF – Prefeitura Municipal de BH – IBFC - 2015) Os nervos oftálmico, maxilar e mandibular penetram no crânio através das seguintes estruturas anatômicas, respectivamente. Assinale a alternativa correta.

- A – Fissura orbitária superior, forame redondo, forame oval
- B – Fissura orbitária superior, forame oval, forame redondo
- C- Fissura orbitária inferior, forame redondo, forame oval

D- Forame supraorbitário, forame oval, forame redondo

Resposta: A

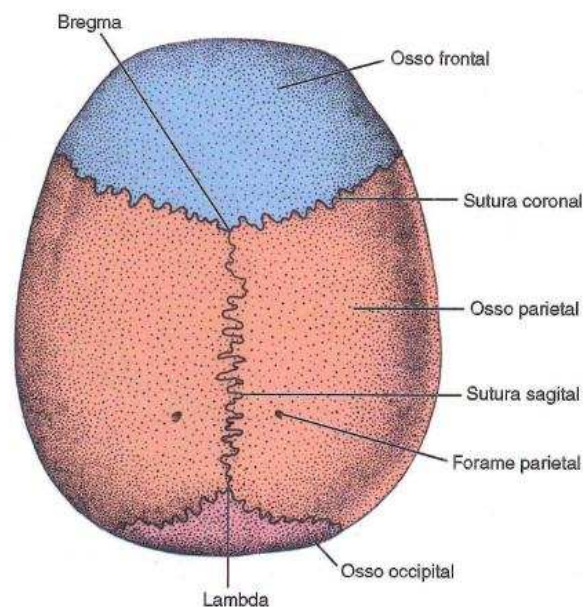
Comentário: Retorne a tabela e não terá maiores problemas em responder questões como essa. Vamos memorizar as informações!

3.1 SUTURAS DO CRÂNIO

Os ossos do crânio com exceção da mandíbula, único osso móvel do crânio, são unidos por suturas.

Em concurso as suturas do neurocrânio são cobradas. Dentre as mais cobradas estão:

- Entre os ossos Parietais: Sagital
- Entre o osso Frontal e os Parietais: Coronal
- Entre os Parietais e o Occipital: Lambdoide
- Entre os Parietais e Temporais: Sutura Escamosa



Alem das citadas, que são a corriqueiramente abordadas em concursos, é importante lembrar que ainda podemos citar as suturas esfenoparietal, esfenofrontal, occipitomastoídea.



13. (Perito Criminal – EMPASIAL - 1999) Sobre suturas cranianas podemos afirmar que:

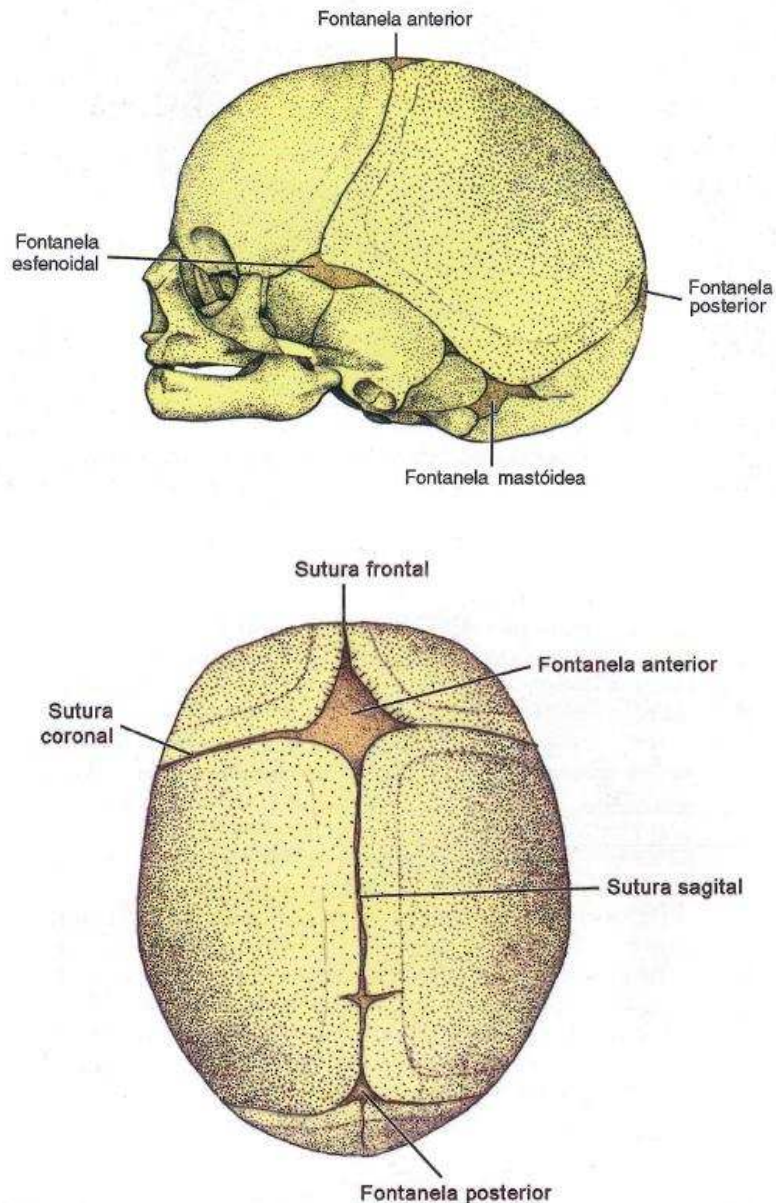
- a () Também são denominadas fontanelas ou moleiras
- b () São intervalos de tecido conjuntivo que não sofrem ossificação
- c () A determinação da idade de um crânio baseia-se, principalmente, no desaparecimento das suturas.
- d () São em número de três
- e () O fechamento das suturas ocorre ao mesmo tempo

Resposta: C



Comentário: a- Suturas: São a união de dois ossos por uma fina camada de tecido conjuntivo. Esse tecido conjuntivo sutural, além de formar uma firme conexão entre os ossos é a área de crescimento para os dois ossos adjacentes.

Fontanelas: Também conhecidas como fontículos ou popularmente como moleira, são áreas grandes de tecido conjuntivo membranáceo que cobrem os espaços entre os ossos em desenvolvimento e permitem que o crânio seja comprimido, facilitando a passagem do feto pelo canal do parto. O crânio possui 6 fontanelas: frontal (impar), occipital (impar), esfenoide ou anterolateral (par), mastóidea ou posterolateral (par) . Logo, suturas e fontanelas são coisas distintas



b- As suturas são locais de expansão e algumas começam a desaparecer progressivamente , conforme o crescimento da crânio termina . Sendo assim , ocorre ossificação. Item errado.

c- O fechamento de suturas como indicador de idade não é muito confiável, mas pode ser utilizado. Sabe-se que o fechamento das suturas do neurocrânio começa na sutura sagital ,entre 20 - 23 anos de idade, mas há relatos de fechamento com 17 -. 18 anos. O fechamento das suturas coronal e lambdoide tem sido registrado aos 17 -18 anos. Como regra geral, as suturas da abóbada começam a se fechar no início da

terceira década de vida e completam-se somente com idade avançada. Por volta dos 40 anos, as suturas esfenoparietal, esfenofrontal, occipitomastóidea e lambdoide mostram fechamento em alguma parte.

d- São suturas do neurocrânio: sagital, coronal, lambdoide, escamosa, esfenoparietal, esfenofrontal, occipitomastoídea. Logo, não são apenas 3 suturas.

e- Conforme visto no comentário do item b, as fusões das suturas ocorrem em épocas distintas.

14. (Cirurgião Bucomaxilofacial - AOCP- 2015) O ponto de união das suturas sagital (entre os dois parietais - linha sagital mediana) e coronal (entre os ossos parietais e frontal) é denominado

- (A) zigma.
- (B) glabela.
- (C) ínio.
- (D) bregma.
- (E) lambda.

Resposta: D



Comentário: Para responder essa questão é necessário ter o conhecimento dos pontos antropométricos do crânio. Vamos conhecer alguns deles:

Glabela: Situa-se na área entre os arcos superciliares do osso frontal, acima dos ossos nasais. Esse ponto é a projeção mais anterior do crânio.

Ínio: Definido como a parte mais proeminente da protuberância occipital externa

Bregma: Ponto situado na parte superior do neurocrânio (calvária), formado pela junção das suturas coronal (osso frontal e ossos parietais) e sutura sagital (ossos parietais).

Lambda: Determina o local de junção da sutura sagital e da sutura lambdóide

15. (Perito Criminal – FGV- 2011) O ponto craniométrico onde se encontram as suturas coronal e sagital recebe o nome de:

- (A) ófrío.
- (B) obélio.
- (C) glabela.
- (D) násio.
- (E) bregma.

Resposta: E



Comentário: Questões de pontos antropométricos são comuns em provas para perito criminal. Os pontos Bregma (junção das suturas coronal e sagital) e Lambda (junção das suturas coronal e Lambdóide) são recorrentes em questões. Vamos aproveitar essa questão e aprender mais alguns pontos antropométricos!

Ófrío: ponto craniano sobre a linha média da fronte logo acima da glabela

Obélio: Ponto antropométrico ímpar situado no cruzamento da sutura sagital com a linha transversal que liga os dois forames parietais.

Násio: Ponto médio da sutura frontonasal

16. (Perito Criminal PCDF – IADES – 2016) Ao nascimento, a ossificação do crânio está incompleta e alguns ossos são unidos por tecido fibroso ou por cartilagem. Nos ângulos dos ossos parietais, encontram-se os fontículos que serão fechados por ossificação progressiva dos ossos

adjacentes durante o crescimento pós-natal da abóbada craniana. Acerca dessas estruturas, é correto afirmar que o(s)

- (A) fontículo posterior situa-se no cruzamento entre as suturas coronal e lambdóidea.
- (B) fontículo anterior é o maior e situa-se entre as suturas sagital, coronal e frontal. Ele é o primeiro a ossificar.
- (C) fontículos esfenoide e mastoideo são pequenos, irregulares e ossificam durante o primeiro ano de vida.
- (D) fontículo anterior ocupa a junção entre as suturas sagital e lambdóidea.
- (E) fontículos são membranas cartilaginosas que separam os ossos da calvária

Resposta: C



Comentário: Vamos usar essa questão para aprender um pouco mais e aprofundar esse assunto. Já vimos em uma questão anterior que as fontanelas ou fontículos são áreas membranosas temporárias que ligam fendas entre os ângulos ou bordos de alguns ossos em ossificação no crânio. Vimos também, que existem 6 fontanelas. A maior fontanela (cerca de 4 cm por 2,5 cm) é encontrada na linha média entre os ângulos anteriores dos ossos parietais e os ângulos posteriores dos ossos frontais. Essa é a fontanela frontal e tem a forma de um losango; A segunda fontanela é encontrada no ponto onde os dois ossos parietais e o osso occipital unem-se. Essa é triangular e menor que a fontanela frontal e é chamada de fontanela occipital; A terceira fontanela é chamada de fontanela esfenoide, ou anterolateral. É encontrada no ângulo anterolateral do osso parietal, entre este e os ossos frontal, temporal e esfenoide. Estas três fontanelas, das quais as duas primeiras são ímpares

e a terceira, par, são membranosas; A última fontanela é par e é encontrada no ângulo posterolateral do osso parietal entre este e os ossos temporal e occipital. Aqui a cartilagem, derivada do esqueleto primordial do crânio, preenche o espaço entre os ossos. Esta é a fontanela mastoidea ou posterolateral, assim chamada por causa da sua situação atrás da parte mastoidea do osso temporal.

Todas estas fontanelas, as duas laterais e a posterior acabam por desaparecer muito precocemente, no decurso do primeiro ano. A fontanela anterior, persiste em regra até os 18 meses, podendo demorar até aos 2 anos, dependendo da velocidade do crescimento do bebê.

Sendo assim, o item "a" está errado por não haver cruzamento das suturas coronal e lambdoide; O item "b" está errado, porque apesar de a fontanela anterior ser a maior, é a última a desaparecer; O item "d" está incorreto porque a fontanela anterior ocupa a região das suturas sagital, coronal e frontal; O item "e" é incorreto porque a única fontanela cartilaginosa é a posterolateral ou mastoidea, todas as demais são membranosas.

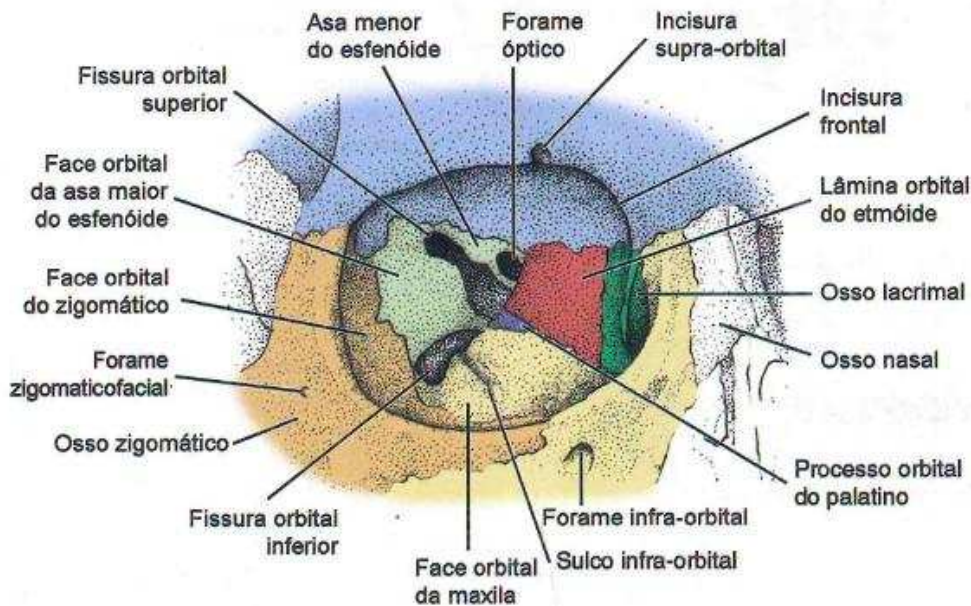
3.2 ÓRBITA

A cavidade orbital aloja os bulbos oculares, os músculos extrínsecos do olho, nervos, vasos sanguíneos, tecido adiposo retrobulbar e parte do aparelho lacrimal. É descrita como uma pirâmide levemente irregular de quatro lados, cujo ápice coincide com o forame óptico.

É formada pela articulação de **sete** ossos articulados. Saber quantos e quais ossos formam a cavidade orbitária é importante! Então vamos sedimentar esse conhecimento!

- 1) Osso frontal- forma teto e parede superior
- 2) Osso etmoide- forma a parede medial
- 3) Osso lacrimal- forma a parede medial
- 4) Osso Maxila- forma a parede inferior

- 5) Osso palatino – forma parte posterior do assoalho
- 6) Zigomático- forma parte anterior da parede lateral
- 7) Asa maior e menor do Esfenóide – forma parte posterior da parede lateral



17. (Cirurgião Bucomaxilofacial – Prefeitura Municipal de BH – IBFC – 2015) Assinale a alternativa que representa os ossos que formam a órbita.

- A- Osso frontal, osso lacrimal, osso etmoide, osso zigomático, osso maxilar e osso palatino
- B- Osso frontal, osso lacrimal, osso etmoide, osso zigomático, osso maxilar, osso palatino e osso esfenóide
- C- Osso frontal, Osso etmoide, osso zigomático, osso maxilar e osso palatino

D- Osso lacrimal, osso etmóide, osso zigomático, osso maxilar, osso palatino e osso esfenóide

Resposta: B

Comentário: Logo acima vimos quantos e quais ossos formam a órbita

18. (Cirurgião bucomaxilofacial Polícia Militar MG - 2º tenente - 2009) Osso que entra na formação do assoalho da órbita:

- A- Osso esfenóide
- B- Osso Palatino
- C- Osso Etmóide
- D- Osso Lacrimal

Resposta: B

Comentário: Conforme visto, o processo orbital da lamina vertical do osso palatino forma a região posterior do assoalho da órbita.

19. (Cirurgião Bucomaxilofacial – CESPE – 2008) Julgue em C ou E:
A maxila e o etmóide são alguns dos ossos que participam na formação da órbita

Resposta: C

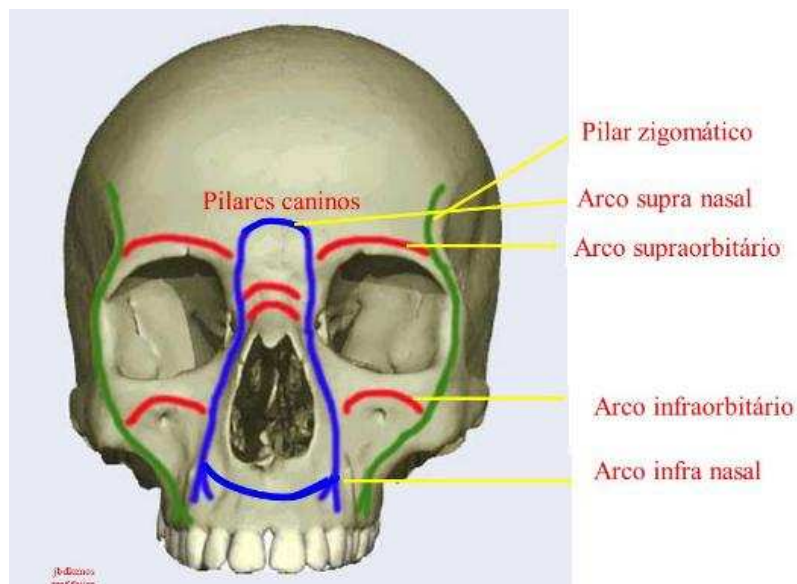
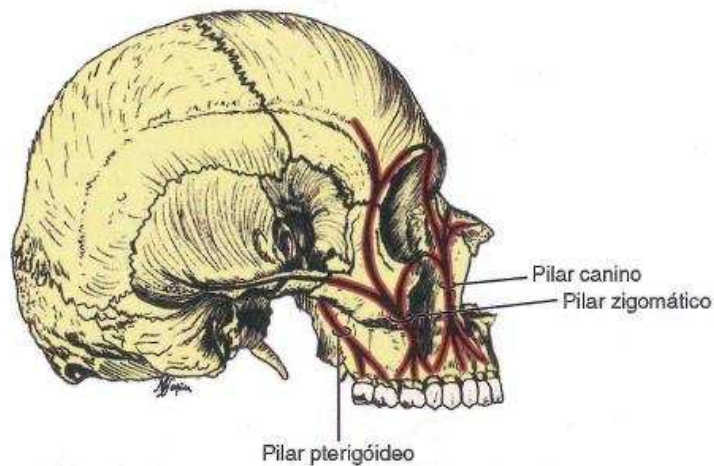
Comentário: Conforme visto, esses ossos participam da formação da órbita.

3.3 PILARES E TRAJETÓRIAS DA FACE

3.3.1 PILARES E ARCOS

Pilares são zonas de resistências da maxila. A maxila possui 3 pilares: **Canino, Zigomático e Pterigoide.**

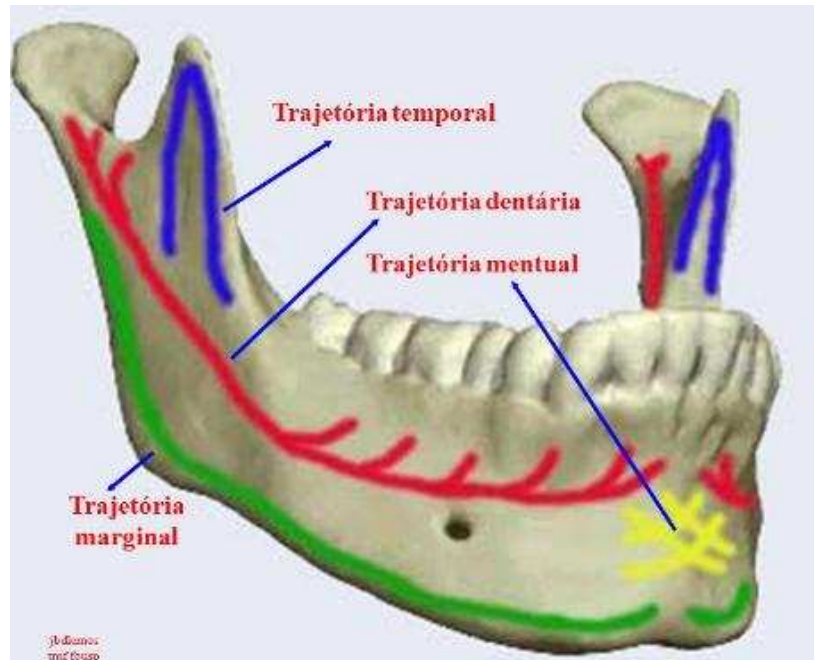
Esses pilares são interligados entre si por vigas horizontais, os arcos, que atuam estabilizado os pilares. São eles: Arco supra-órbital, Arco infra-orbital, Arco supranasal e Arco infranasal, arco palatino, Arco zigomaticopterigóideo



(imagem disponível em: <http://slideplayer.com.br/slide/4339057/>)

3.3.2 TRAJETÓRIAS

A mandíbula apresenta zonas de resistências que são chamadas de trajetórias. São as trajetórias mandibulares: **Temporal, Alveolar, Basilar ou marginal, Temporal e mental**



(imagem disponível em: <http://slideplayer.com.br/slide/4339057/>)



20. (Cirurgião Bucomaxilofacial – FUMARC – 2011) São pilares verticais responsáveis pelo suporte vertical da face, exceto:

- A- Pilar nasomaxilar
- B- Pilar Zigomático
- C- Pilar Frontal
- D- Pilar Pterigomaxilar

Resposta: C

Comentário: O pilar nasomaxilar corresponde ao pilar canino, e o pilar pterigomaxilar ao pilar pterigoideo. Não existe pilar frontal!

Sistema Muscular

Os músculos são estruturas especialmente adaptadas para produção de movimento. Quando se fala em estudo da anatomia de cabeça e pescoço os autores costumam dividir didaticamente os músculos em: músculos da expressão facial, músculos da mastigação, músculos supra-hióides e músculos infra-hióideos.

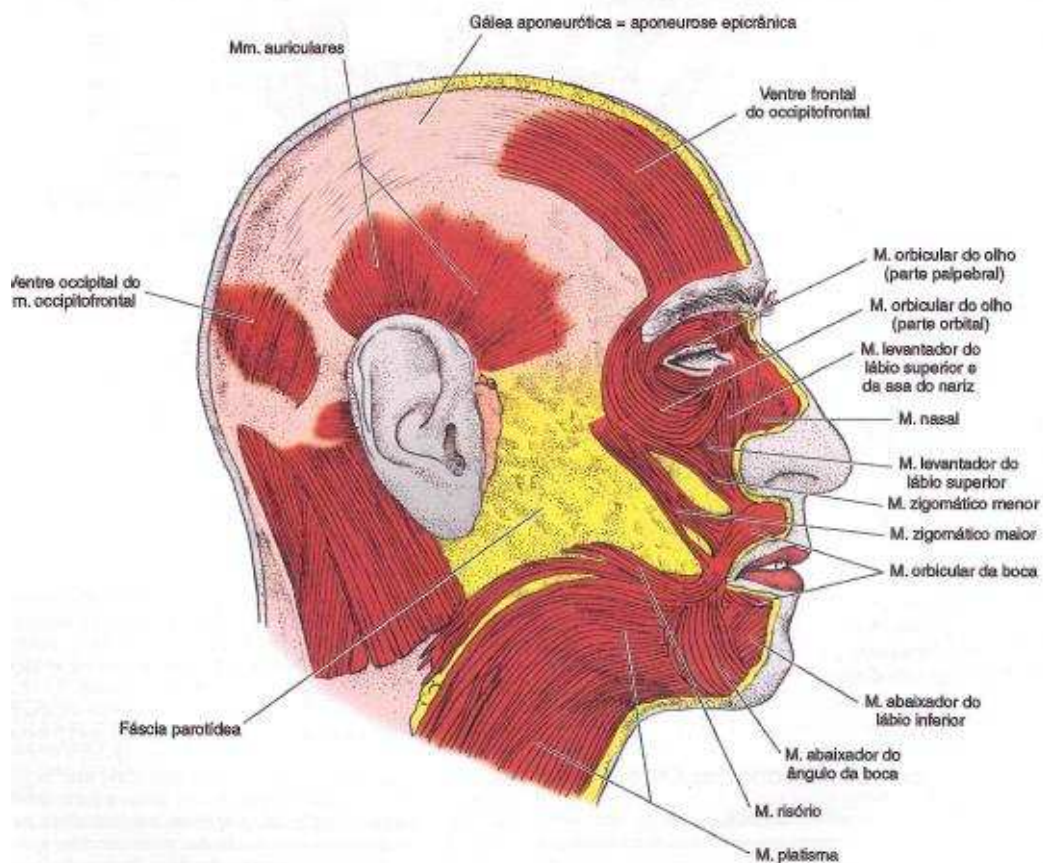
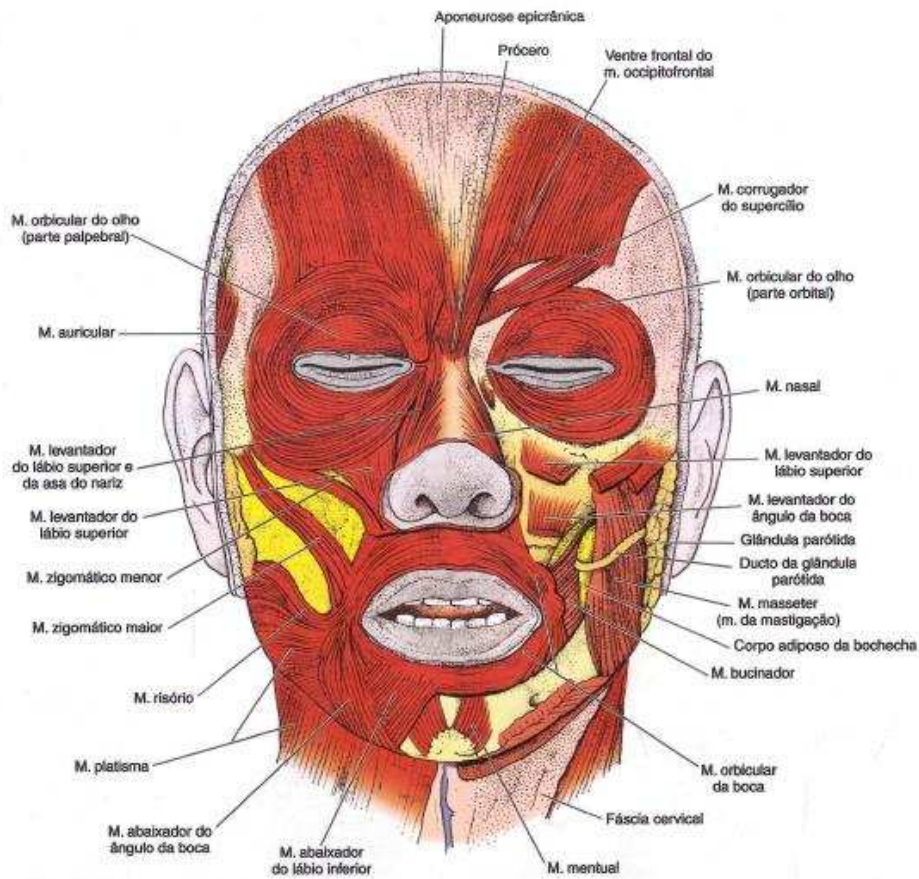
4.1 MÚSCULOS DA EXPRESSÃO FACIAL

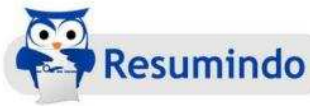Também denominados músculos da mímica ou músculos cuticulares. Situam-se logo abaixo da pele e estão diretamente relacionados com expressão facial. Participam também no fechamento da rima palpebral, labial, age precariamente nas narinas como esfíncter, auxilia na fonética, deglutição e mastigação.

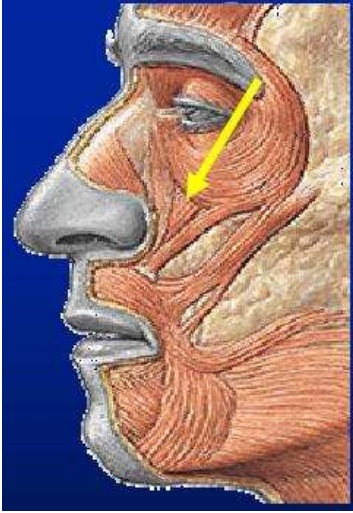
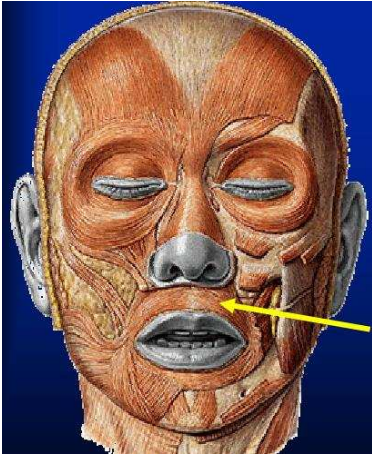
Esses músculos apresentam a particularidade de se originarem em uma superfície fixa (ossos), como os demais músculos que iremos estudar, e **apresentarem a inserção diretamente na pele**. Vamos aproveitar esse momento e já memorizar que a origem de um músculo corresponde à parte fixa e a inserção corresponde à parte móvel, ou seja, onde ocorre o movimento.

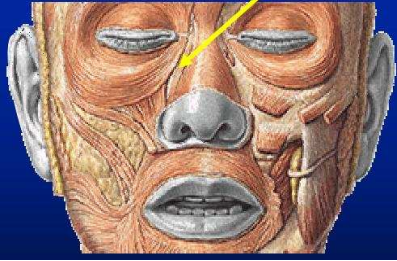
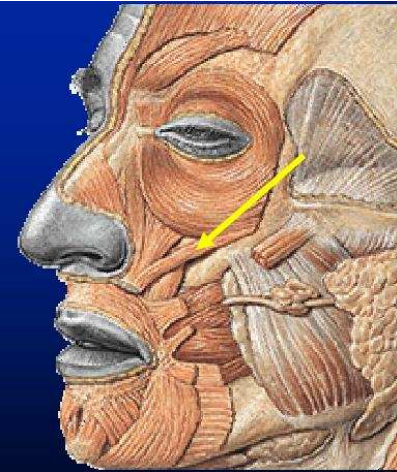
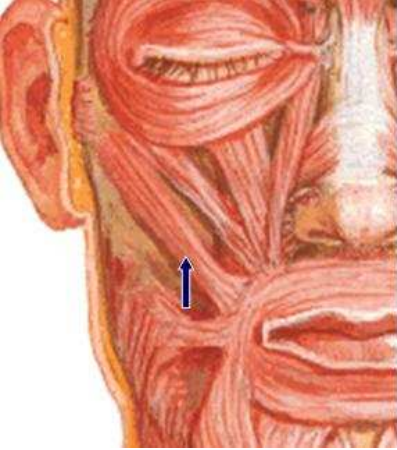
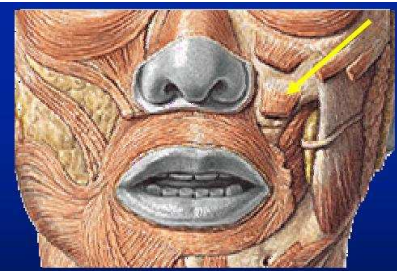
Esses músculos compõem o grupo de músculos delicados e **sem fáscia**, originados do **segundo arco branquial** e inervados pelo **Nervo Facial, VII par de nervo craniano**. Suas funções são geralmente indicadas pelos seus próprios nomes.

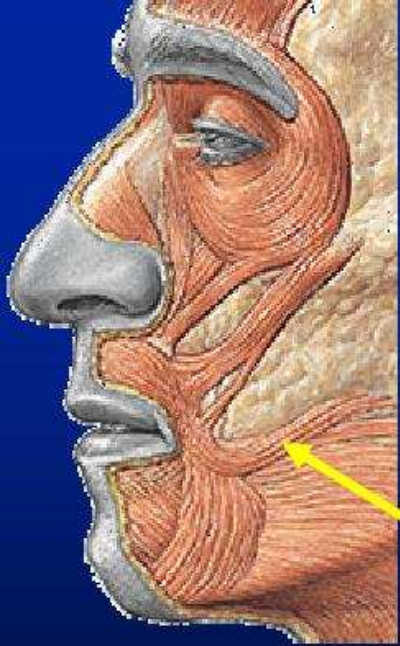
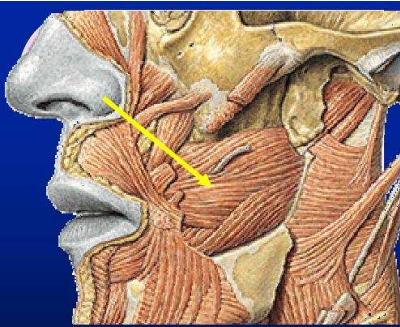
Em concursos públicos, é comum encontrarmos questões que exploram origem, inserção e função desses músculos, como veremos adiante. Novamente para facilitar a memorização coloco a disposição uma tabela com origem, inserção, função, inervação dos músculos da expressão facial.

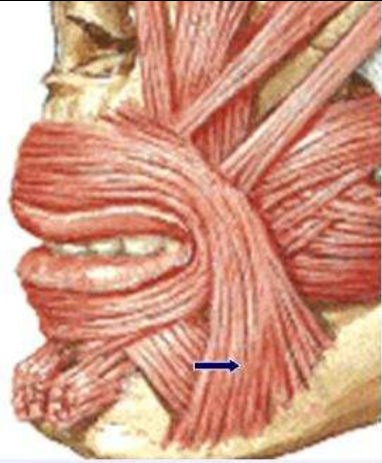
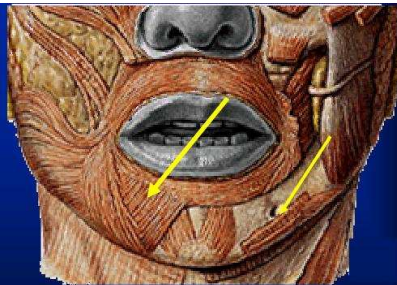
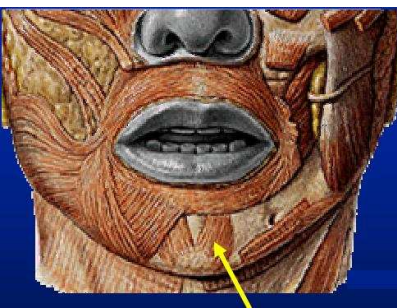



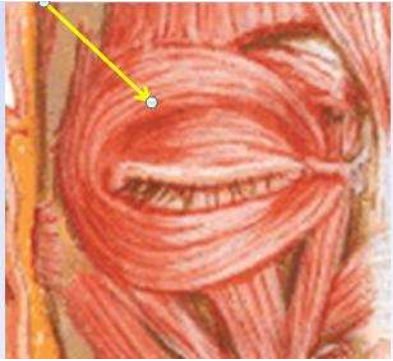
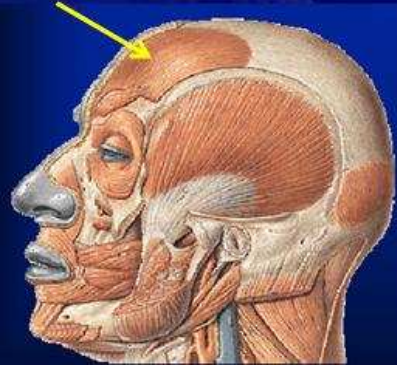


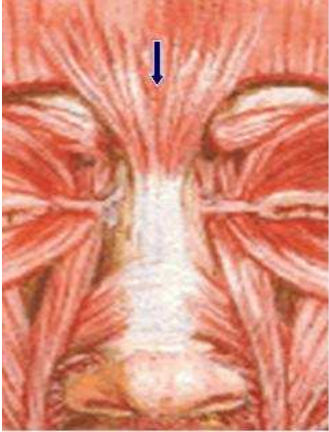
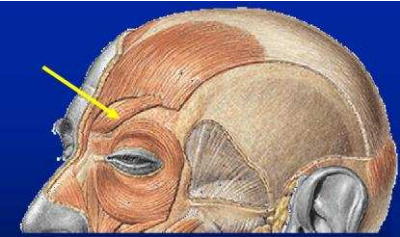

Músculo	Origem	Inserção	Função
<p>Levantador do Lábio Superior</p> 	<p>Margem infra-orbitária em uma extensão de aproximadamente 1,5 cm logo acima do forame infra-orbitário.</p>	<p>Metade lateral do lábio superior em anastomose com o M. orbicular da boca.</p>	<p>Elevação do lábio superior</p>
<p>Orbicular da Boca</p> 	<p>Espinha nasal anterior, depressor do septo e fóveas incisivas da maxila e mandíbula.</p>	<p>Mucosa e pele dos lábios</p>	<p>Esfíncter da boca</p>
<p>Levantador do Lábio Superior e da Asa do Nariz</p>	<p>Processo frontal da maxila ao nível do ângulo do olho</p>	<p>Asa do nariz e lábio superior próximo ao músculo levantador do lábio superior</p>	<p>Elevação do lábio superior e asa do nariz</p>

			
<p>Zigomático Menor</p> 	<p>Corpo do osso zigomático medialmente ao músculo zigomático maior</p>	<p>Lábio superior</p>	<p>Sorriso (eleva o ângulo da boca).</p>
<p>Zigomático Maior</p> 	<p>Corpo do osso zigomático</p>	<p>Lábio superior</p>	<p>Sorriso (eleva o ângulo da boca).</p>
<p>Levantador do ângulo da boca</p> 	<p>Fossa Canina abaixo do forame infra-orbitário.</p>	<p>Ângulo da boca.</p>	<p>Sorriso (eleva o ângulo da boca).</p>

<p>Risório</p> 	<p>Fáscia massetérica.</p>	<p>Ângulo da boca</p>	<p>Sorriso</p>
<p>Bucinator</p> 	<p>Processo alveolar da região de molares da maxila e mandíbula. Posteriormente é contínuo com o músculo constritor superior da faringe do qual está separada apenas pelo ligamento pterigomandibular (origem posterior). Forma a rafe pterigomandibular</p>	<p>Ângulo da boca, se anastomosa com o orbicular da boca.</p>	<p>Retrator do ângulo da boca (antagonista do orbicular). Mantém a bochecha distendida. Participa na mastigação, sopro e sucção.</p>
<p>Abaixador do ângulo da boca</p>	<p>Base da mandíbula</p>	<p>Lábio inferior</p>	<p>Retrator do ângulo da boca</p>

			
<p>Abaixador do lábio inferior</p> 	<p>Base da mandíbula</p>	<p>Lábio inferior</p>	<p>Eversão do lábio inferior</p>
<p>Mentoniano</p> 	<p>Fossa mentoniana</p>	<p>Pele do mento e lábio inferior</p>	<p>Eversão do lábio inferior e eleva a pele do mento. Relaciona-se com o ponto de flutuação de infecções proveniente de incisivos inferiores</p>
<p>Platisma</p>	<p>Acrômio da escápula e clavícula</p>	<p>Trajetória superior e anterior se insere na margem inferior da mandíbula</p>	<p>Enruga a pele do pescoço e traciona inferiormente o ângulo da boca</p>

			(repugnância)
<p>Orbicular do olho</p> 	<p>Crista lacrimal anterior (maxila) e posterior (osso lacrimal) no ligamento cantal medial (tendão do orbicular).</p>	<p>Ligamento Palpebral lateral.</p>	<p>Fecha a pálpebra</p>
<p>Occipitofrontal</p> 	<p>Gálea aponeurótica</p>	<p>Pele do supercílio e da região occipital</p>	<p>Franzir da testa</p>
<p>Prócero</p>	<p>Osso nasal</p>	<p>Pele da Glabela</p>	<p>Puxa a pele da glabela para baixo</p>

			
<p>Corrugador do Supercílio</p> 	<p>Margem supra-orbital do frontal</p>	<p>Pele da extremidade lateral do supercílio</p>	<p>Puxa o supercílio medialmente</p>
<p>Nasal</p> 	<p>Eminência Canina; narina</p>	<p>Dorso do nariz</p>	<p>Comprime a narina(parte transversa); dilata a narina (parte alar</p>

(Imagens utilizadas obtidas em: http://w2.fop.unicamp.br/dos/odonto_legal/downloads/pos_especial/especializacao/mod3_musculos_mimicos.pdf)

Vamos ver como esse assunto é cobrado em provas!!!



21. (Cirurgião Bucomaxilofacial – CESPE – 2008) Julgue em C ou E:
O V par de nervos cranianos é responsável pela mímica facial.

Resposta: E

Comentário: Conforme vimos, todos os músculos da expressão facial são inervados pelo Nervo Facial, VII par de nervo craniano.

22. (Prova Residência Cirurgia Bucomaxilofacial – UERJ - 1993) Os músculos depressores do lábio inferior são supridos pelo pra craniano de número?

- A- III
- B- V
- C- VII
- D- IX

Resposta: C

Comentário: Essa questão nos mostra que não basta saber o nome dos pares de nervos cranianos, mas que é importante saber o número deles, assunto que veremos em aulas futuras. No entanto, já é conhecimento consolidado que o nervo facial , VII Par, é o responsável pela inervação dos músculos da expressão facial

23. (Prefeitura Municipal de Queimados RJ, Cargo Cirurgião-Dentista – CEPUE - 2015) Entre os músculos da mímica facial, aquele que possui como origem a fossa canina e se insere na cútis do ângulo da boca é denominado:

- a) levantador do ângulo da boca
- b) levantador do lábio superior
- c) zigomático maior
- d) risório

Resposta: A

Comentário: Questão cobrada em concurso para Clínico Geral!!! Essa questão se torna muito fácil após memorizar a origem e inserção dos músculos. Verificando na nossa tabela, podemos observar que a resposta é: músculo levantador do ângulo da boca.

24. (Perito Criminal – UFRJ- 2001) Um determinado músculo cutâneo consiste em uma lâmina delgada e, aproximadamente, quadrilátera. Recobre a porção lateral e grande parte da face anterior do pescoço, relacionando-se com a musculatura da face, em geral, e com a do ângulo da boca, em particular. Este músculo denomina-se:

- (A) bucinador;
- (B) masseter;
- (C) platisma;
- (D) risório;
- (E) zigomático maior.

Resposta: C

Comentário: Dos músculos da expressão facial, o único que se estende para a região cervical é o músculo platisma. Novamente, reitero a importância de memorizar origem e inserção dos músculos.

25. (PMDF- IADES - 2012) O conhecimento do aparelho estomatognático é de grande importância para o cirurgião-dentista. Assinale a alternativa que não representa músculo da boca

- A- Plastisma
- B- Elevador do lábio superior
- C- Orbicular da Boca
- D- Depressor do lábio inferior
- E- Risório

Resposta: A

Comentário: Conforme vimos, o músculo plaxima se origina na base da mandíbula e se estende para o pescoço, os demais músculos citados tem inserção direta na região da boca.

26. (Especialista em Prótese - Aeronáutica – 2011) Assinale a alternativa que representa respectivamente o músculo que eleva o ângulo da boca e traciona o ângulo da boca lateralmente.

- A- Bucinador e Zigomático maior
- B- Levantador do ângulo da boca e risório
- C- Zigomático menor e orbicular da boca
- D- Depressor do ângulo da boca e pterigoideo lateral

Resposta: B

Comentário: Conforme visto na aula. Em caso de dúvida retorne para tabela dos músculos da expressão facial.

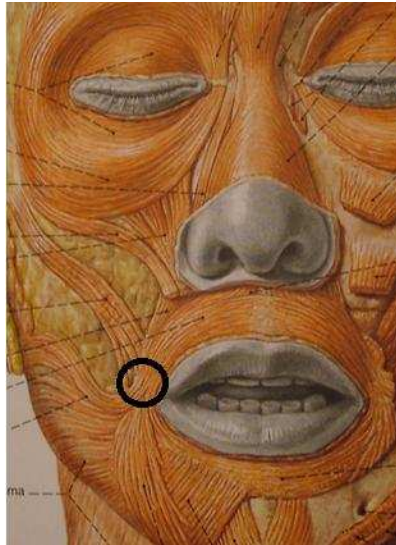
27. (Especialista em Prótese - Aeronáutica – 2011) O feixe de tecido ao lado do ângulo da boca formando o modíolo representa a origem e inserção de fibras de vários músculos da expressão facial. Assinale a alternativa que não contém um desses músculos.

- A- Zigomático menor
- B- Elevador do ângulo da boca
- C- Depressor do ângulo da boca
- D – Bucinador

Resposta: A



Comentário: Veja na figura abaixo que o mondíolo corresponde a uma estrutura formada por fibras musculares de vários músculos, as quais se inserem na região da comissura da boca



28. (Cirurgião-Dentista – ISGH - 2017) A origem do músculo risório é:

- A) Fossa mentoniana;
- B) Eminência narina;
- C) Fáscia massetéica;
- D) Margem infraorbital.

Resposta: C

Comentário: Conforme visto em aula.

4.2 MÚSCULOS DA MASTIGAÇÃO

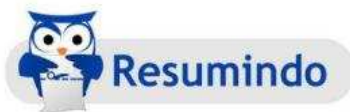Todos os músculos inseridos na mandíbula influenciam em sua movimentação e posição. São chamados de músculos da mastigação 4 pares de músculos, sendo 3 com funções predominantemente elevadora (masseter, temporal e pterigóideo medial) e um com função

predominantemente de protrusão e lateralidade da mandíbula (pterigoideo lateral).

Esses músculos atuam em grupo muito mais do que individualmente, e movimentam a mandíbula em todos os planos e direções, tendo como fulcro a ATM.

Apresentam origem no primeiro arco branquial e são todos inervados pelo Nervo Trigêmeo, V par de nervo craniano, através de sua raiz motora, terceira divisão, nervo mandibular. Os ramos que chegam aos músculos recebem o nome equivalente ao próprio músculo, nervo massetérico, nervos temporais profundos, nervo pterigoideo medial e nervo pterigoideo lateral.

Novamente agrupo esses músculos, origem, inserção e função em forma de tabela para facilitar a memorização.



Músculo	Origem	Inserção	Função
Masseter (parte superficial)	Margem inferior do osso zigomático, estendendo-se até a metade do arco zigomático (sutura zigomaticotemporal).	Face lateral do ramo da mandíbula, especificamente na tuberosidade massetérica	Agonista no fechamento da mandíbula.
Masseter (parte profunda)	Margem inferior e face média do arco zigomático estendendo-se até a proximidade da eminência articular.	Face lateral do ramo e ângulo da mandíbula.	Age principalmente na manutenção da oclusão forçada
Temporal	Fossa temporal (abaixo da linha	Face medial do processo	Apresenta mais

	temporal inferior) e na superfície medial da fáscia temporal profunda.	coronóide da mandíbula até o trígono retromolar	velocidade do que força. Age como agonista na retrusão mandibular (fibras posteriores) e sinergista no fechamento (fibras médias e anteriores).
Pterigóideo Medial	Face <u>medial</u> da lâmina lateral do processo pterigóide do osso esfenóide.	Face medial do ramo da mandíbula especificamente na tuberosidade pterigoidea.	Sinergista no fechamento da mandíbula. Atua deslocando a mandíbula ligeiramente para frente
Pterigóideo Lateral (Cabeça inferior)	Face <u>lateral</u> da lâmina pterigóidea lateral do osso esfenóide	Côndilo mandibular na região anterior especificamente na fóvea pterigoidea	Protrusão mandibular (contração bilateral) e latero protrusão (contração unilateral).
Pterigóideo Lateral (Cabeça Superior)	Face infratemporal da asa maior do esfenóide abaixo da crista infratemporal.	Porção anterior do disco articular da ATM.	Estabilização do disco articular nos movimentos

			da mandíbula
--	--	--	--------------



29. (2º Tenente Dentista - VUNESP- 2014) A mastigação envolve um complexo sistema muscular que é dividido em músculos de abertura e de fechamento da mandíbula. São músculos envolvidos no fechamento:

- (A) temporal, masseter e pterigoide interno.
- (B) pterigoide externo, digástrico e masseter.
- (C) pterigoide interno, pterigoide externo e digástrico.
- (D) temporal, masseter e estiloide.
- (E) estiloide, masseter e digástrico

Resposta: A

Comentário: Conforme visto, o masseter, pterigoideo medial e o temporal apresentam funções predominantemente elevadora

30. (CTBMF- Aeronáutica - 2010) Qual dos seguintes músculos é considerado protrusor da mandíbula?

- a) Músculo Masseter.
- b) Músculo Pterigóideo lateral.
- c) Músculo Pterigóideo medial.
- d) Músculo Temporal.

Resposta: B

Comentário: Conforme visto, a contração simultânea dos músculos pterigoideos laterais bilaterais provocam a protrusão mandibular.

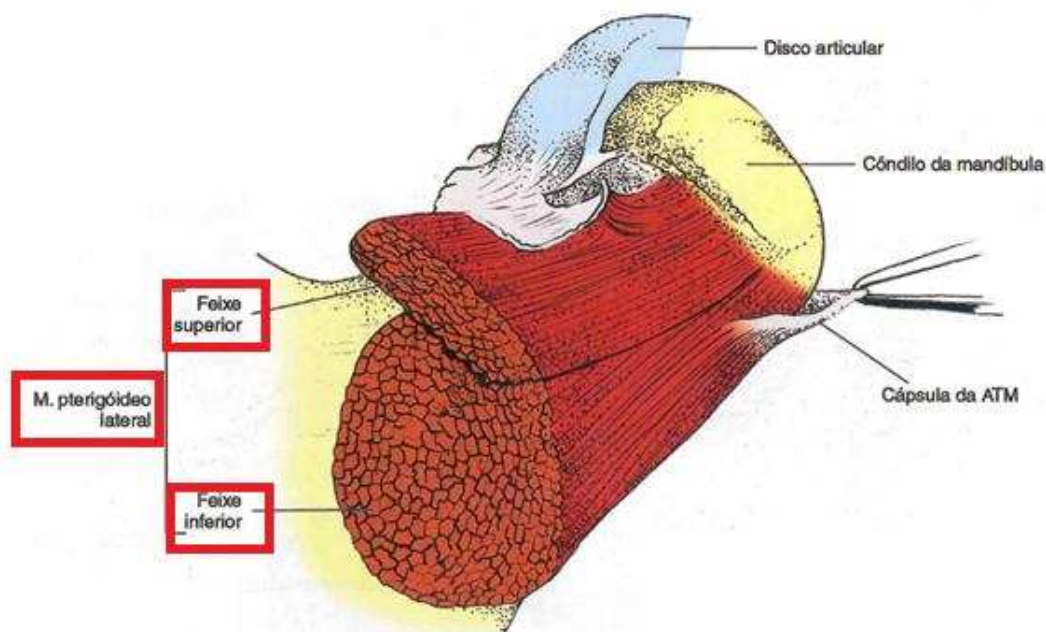
31. (Cirurgião-Dentista Bucomaxilofacial – CONSUPLAN - 2006) O

principal músculo responsável pela protrusão da mandíbula é o:

- A- Masseter
- B- Temporal profundo
- C- Pterigóideo medial
- D- Pterigóideo lateral
- E- Temporal superficial

Resposta: D

Comentário: Olha o pterigoideo lateral de novo! Só vamos destacar que a protrusão da mandíbula ocorre quando ocorre contração simultânea dos dois pterigoideos laterais. A sua contração unilateral leva ao movimento de lateralidade contrária. Importante lembrar que a cabeça superior do pterigoideo lateral tem inserção direta no disco articular da ATM. Observe na figura abaixo as duas cabeças do músculo pterigoideo lateral.



32. (Cirurgião Bucomaxilofacial – FUNCAB - 2011) Qual dos músculos a seguir está relacionado com a lateralidade da mandíbula?

- A- Digástrico
- B- Pterigóideo Medial
- C- Temporal
- D- Pterigóideo Lateral
- E- Masseter

Resposta: D

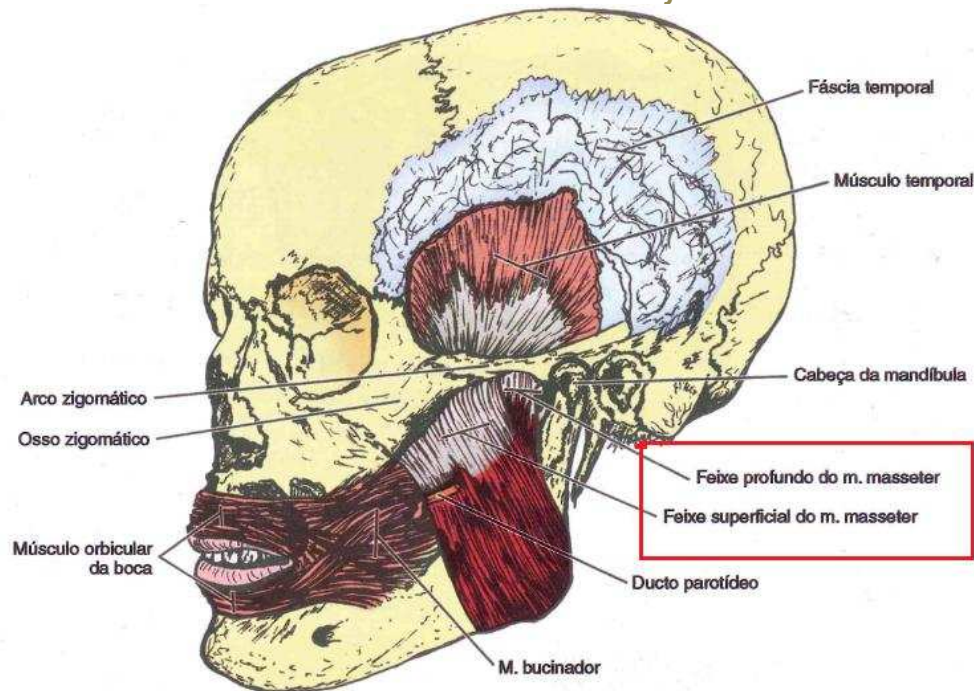
Comentário: Vide comentário anterior

33. (Perito Criminal – UFRJ - 2001) Um músculo que, procedente do crânio se insere na mandíbula, sendo innervado pela porção motora do terceiro ramo do nervo trigêmeo, possui duas porções, uma superficial e a outra profunda, cujos feixes saem da face profunda do arco zigomático e de sua borda inferior, desde a porção situada atrás da sutura zigomático-temporal até adiante do côndilo do temporal ou eminência articular. Este músculo denomina-se:

- (A) pterigoideo lateral;
- (B) pterigoideo medial;
- (C) platisma;
- (D) masséter;
- (E) temporal.

Resposta: D

Comentário: Quando o avaliador fala de cabeça superficial e profunda, origem em arco zigomático, concluímos que a resposta é o Músculo Masseter. Observe a figura abaixo (assinalado de vermelho) as duas porções do músculo masseter



34. (Instituto Federal de Educação, Ciência e Tecnologia do Amapá –FUNIVERSA - 2016) Assinale a alternativa que apresenta os principais músculos da mastigação:

- A- mastoideo e infra-hióideo
- B- temporal e auricular
- C- pterigóideo e hioide
- D – temporal, masseter, pterigóideo medial, pterigoideo lateral
- E- maseterianos

Resposta: D

Comentários: Questão muito fácil e ponto garantido em provas! Músculo “maseterianos”... muita criatividade do avaliador!

35. (Cirurgião-dentista - COMAJ - 2007) O músculo temporal tem sua inserção caudal na (o):

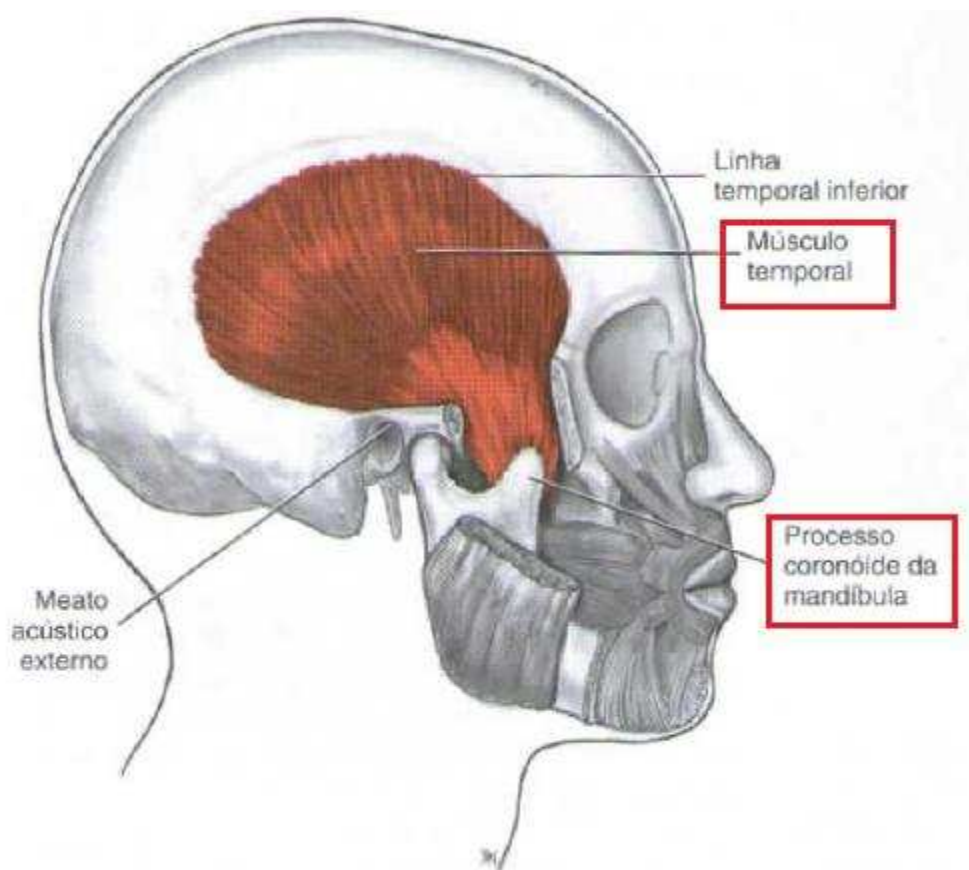
- A- Face interna do côndilo mandibular
- B- Face interna do côndilo mandibular
- C - Face Superior do temporal

D- Face externa do maxilar superior

E – Face externa da apófise coronóide

Resposta: E

Comentário: O músculo temporal tem origem na Linha temporal inferior do osso parietal e na superfície medial da fáscia temporal profunda. Insere-se no processo coronóide da mandíbula e se estende até o trígono retromolar. Observe na figura abaixo. Obs: O avaliador pode dizer que as linhas temporais estão localizadas no osso temporal! Observe na nossa tabela de acidentes anatômicos que as linhas temporais pertencem ao osso parietal, não se deixe enganar!

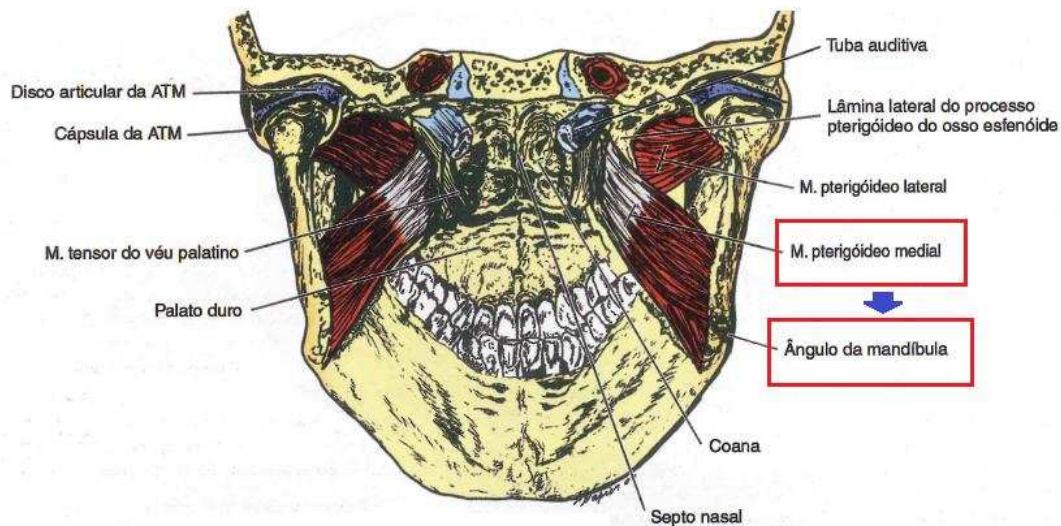


36. (Ortopedia funcional dos maxilares – SESA/AP – FUNIVERSA 2012) O músculo que ao se contrair, eleva a mandíbula e a protrui, tem sua origem na fossa pterigoide e insere-se na superfície interna do ângulo mandibular é denominado músculo.

- A- temporal
- B- Pterigóideo medial
- C- Masseter
- E Bucinador

Resposta: B

Comentário: Conforme visto em aula, a inserção do músculo pterigóideo medial é na face interna do ângulo mandibular, na tuberosidade pterigoidea.



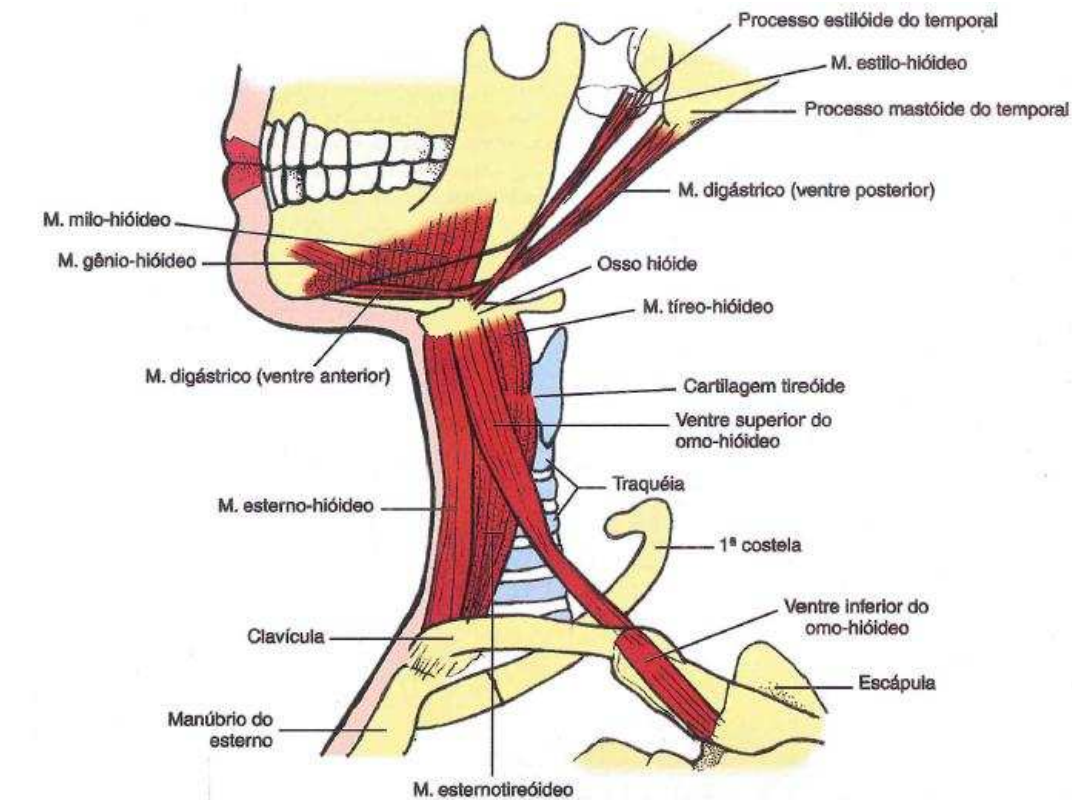
4.3 MÚSCULOS SUPRA-HIÓIDEOS

Os músculos supra-hióideos, também denominados músculos inframandibulares, compõem um grupo de 8 músculos que unem o osso hioide ao crânio. São considerados antagonistas dos músculos infra-hióideos.

Suas funções são tanto **elevar o osso hioide** e a laringe, **abaixar e retrair a mandíbula** e o alargamento do esôfago durante a deglutição.

Todos os músculos supra-hióideos encontram-se fixados na mandíbula, exceto o músculo Estilo-hióideo.

Possuem inervação proveniente dos V, VII e XII pares de nervos cranianos.



 **Resumindo**

Músculo	Origem	Inserção	Função
Ventre Anterior do Digástrico	Tendão intermediário	Fossa digástrica	Agonista na abertura de boca Elevação do osso hióide e abaixamento da mandíbula. Traciona o osso hióide para frente
Ventre	Sulco mastoide,	Tendão	Agonista na

Posterior do Digástrico	medial ao processo mastóide	intermediário no corno menor do osso hioideo.	abertura de boca. Elevação do osso hióide e abaixamento da mandíbula. Traciona o osso hióide para trás
Estilo-hióideo	Processo estilóide do osso temporal	Osso hióideo relacionando-se em parte com o tendão intermediário	Puxa o osso hióideo para trás e para cima ou pode fixá-lo quando atua em conjunto com os músculos infra-hióideos. Alongando o assoalho da boca.
Milo-hióideo	Linha milo-hióidea da mandíbula.	Rafe milo-hióidea e na borda superior do corpo do osso hióideo.	Eleva o soalho da boca juntamente com a língua e osso hióideo. Quando o osso hióideo encontra-se fixo auxilia na abertura da mandíbula.
Genio-hióideo	Parte inferior da espinha mental	Corpo do osso hióideo	Puxa o osso hióideo para frente e para

			cima encurtando o soalho da boca. Quando o osso hióideo encontra-se fixo auxilia na abertura da mandíbula.
--	--	--	--



Quando falamos no músculo digástrico e seus dois ventres (anterior e posterior), têm-se uma particularidade muito explorada em provas. As duas projeções, anterior e posterior, tem origem embriológica distinta. Respectivamente, são provenientes da musculatura relacionada ao 1º e 2º arcos faríngeos. Por esse motivo, não são inervadas pelo mesmo nervo craniano.

Resumindo a inervação dos músculos supra-hioideos:

- Músculo Milo-hióideo e Ventre Anterior → Digástrico
Nervo Milo-hióideo, que é ramo do Nervo Mandibular que é ramo do Trigêmio (V par).
- Músculo Estilo-hióideo e Ventre Posterior → Disgástrico
Nervo Facial (VII par).
- Músculo Genio-hióideo → Nervo Hipoglosso (XII par).



37. (Cirurgião Bucomaxilofacial – CESPE – 2008) Julgue o item em C ou E: O músculo miloióide constitui, anatômica e funcionalmente, o assoalho da cavidade bucal.

Resposta: C



Comentário: Ao dois milo-hióideos formam anatômica e funcionalmente o assoalho da cavidade oral, sendo também conhecido como diafragma oral. Os dois músculos, direito e esquerdo, são unidos na linha média entre a mandíbula e o osso hioide por um cordão tendíneo, a rafé milo-hióidea

38. (Cirurgião Bucomaxilofacial/ Secretária de Saúde do estado do Acre – FUNCAB - 2015) O músculo estilo-hióideo possui como origem a seguinte estrutura:

- A) ângulo mandibular.
- B) processo estiloide.
- C) fossa molar.
- D) osso hioide.
- E) hâmulos pterigoideo

Resposta: B

Comentário: Conforme esquematizado na nossa tabela, o músculo estilo-hióideo tem origem no processo estiloide e inserção o osso hioide. Esse é o único músculo supra-hióideo que não tem inserção na mandíbula.

39. (Perito Criminal – UFRJ - 2001) Um músculo possui dois ventres: um deles, o posterior, eleva o osso hióide, repuxando-o para trás, e o anterior, fixando-se no hióide, abaixa a mandíbula, fazendo assim parte dos músculos mastigadores. Este músculo denomina-se:

- (A) escaleno médio;

- (B) estilo-hióideo;
- (C) digástrico;
- (D) gênio-hióideo;
- (E) milo-hióideo.

Resposta: C

Comentário: Conforme visto em aula.

40. (Cirurgião-Dentista – COTEC – UNIMONTES - 2016) Em relação ao músculo da mastigação digástrico posterior, complete o quadro abaixo.

Músculo da mastigação	Função	Inervação	Suprimento Sanguíneo
Digástrico posterior			

Assinale a alternativa que contém a sequência CORRETA.

- A) Elevar a mandíbula e contribuir para a protusão. Ramo digástrico do nervo facial. Ramo pterigóideo da artéria maxilar.
- B) Elevar a mandíbula e contribuir para a retrusão. Ramo digástrico do nervo facial. Artéria maxilar e artéria facial.
- C) Abaixar a mandíbula e elevar o osso hioide. Ramo digástrico do nervo facial. Artéria lingual e artéria facial
- D) Estabilizar o côndilo e o disco durante o carregamento da mandíbula. Ramo digástrico do nervo facial. Ramo mandibular do nervo trigêmeo.

Resposta: C

Comentário: Conforme visto em aula. Fique atento a inervação dos dois feixes do músculo digástrico, se julgar necessário volte ao esquema.

4.4 MÚSCULOS INFRA-HIÓIDEOS

Constituem um grupo de quatro músculos, **esterno-hióideo, Omo-hióideo, esterotireóideo e tíreo-hióideo**. Estão situados entre pelo hióide (acima) e pelo esterno clavícula e escápula (abaixo).

Têm a função de **fixar ou baixar o osso hióide e a laringe e o assoalho da boca** e **fixar o hióide para a ação dos músculos supra-hióides na mandíbula**

São inervados pelo I, II e III pares cervicais e revestidos pela lâmina pré-traqueal da fáscia cervical. Suas denominações são sempre compostas, com o primeiro nome correspondendo ao local de sua origem e o segundo à inserção

Os músculos infra-hióides são poucos abordados dentro de provas de concursos odontológicos, pois eles estão situados abaixo do nosso limite legal de atuação, o osso hióide. Em relação a esses músculos, considero importante saber os nomes dos músculos e a função do grupo muscular como um todo.

QUESTÕES



1. (Prova de residência CTBMF/HBDF- Secretária de Saúde do Distrito Federal - 2006) Quantos são os ossos do crânio e da face, respectivamente?

- A) 7 e 10
- B) 5 e 8
- C) 8 e 14
- D) 9 e 14
- E) 6 e 14

2. (Cirurgião Bucomaxilofacial – EBSEH – AOCP-2015) O crânio é o esqueleto da cabeça constituído por 22 ossos (ou 28, caso sejam considerados os ossículos da audição). Didaticamente, o crânio pode ser dividido em duas partes: neurocrânio e viscerocrânio. Um dos ossos que compõe o viscerocrânio é o

- (A) frontal.
- (B) temporal.
- (C) esferoide.
- (D) etmoide.
- (E) vômer.

3. (Cirurgião Bucomaxilofacial – FAUEL - 2012) "Se desenvolve pela fusão de três elementos que podem ainda ser separados uns dos outros pela época do nascimento. É uma lâmina robusta e curvada que forma as paredes anterior, inferior e posterior do meato acústico externo". O texto acima se refere ao osso:

- A- Maxila
- B- Temporal
- C- Parietal
- D- Nasal

4. (Prefeitura de Conde/PB- Cirurgião bucomaxilofacial - ADVISE – 2016) Assinale a alternativa que contenha somente ossos pneumáticos da face:

- A) frontal, maxila, nasal, zigomático;
- B) zigomático, esferoide, etmóide, nasal;
- C) maxila, frontal, esferoide, etmóide;
- D) maxila, zigomático, etmóide, esferoide;
- E) frontal, esferoide, mandíbula, etmóide

5. (Programa de Residência em Bucomaxilofacial – HUPE - 1993)

O principal óstio de drenagem do seio maxilar se abre entre as seguintes estruturas:

- A- Cornetos superior e médio
- B – Septo nasal e corneto inferior
- C- Septo Nasal e corneto superior
- D- Parede lateral e corneto médio
- E- Parede lateral e corneto inferior

6. (Cirurgião Bucomaxilofacial – AOCP- 2015) Seu limite inferior é a união entre as duas maxilas e por ela é possível observar o septo nasal e as conchas nasais inferior e média. A estrutura anatômica que corresponde ao enunciado é:

- A- a abertura piriforme.
- B- a sutura intermaxilar.
- C- o forame zigomático orbital.
- D- o sulco infraorbital.
- E- a fissura orbital inferior.

7. (Cirurgião Bucomaxilofacial – AOCP- 2015) A denominação “côanos” refere-se:

- (A) a uma saliência pontiaguda resultante da junção das duas porções do osso palatino.
- (B) às aberturas posteriores da cavidade nasal.
- (C) às depressões rasas que dão fixação ao músculo tensor do véu palatino.
- (D) às depressões nos ossos do crânio causadas pelos vasos sanguíneos.
- (E) às depressões nos ossos do crânio causadas pelos nervos cranianos.

8. (PREFEITURA DE BIGUAÇU/ SC, Bucomaxilofacial – IESES-2015) São acidentes anatômicos da mandíbula EXCETO:

- a) Linha milo-hióidea.
- b) Espinhas mentais.
- c) Fossa digástrica.
- d) Processo mastoide

9. (Cirurgião-Dentista – ISGH - 2017) Na face inferior do crânio, o osso temporal apresenta _____ e as fossas mandibulares, onde os côndilos mandibulares se juntam para constituir a articulação temporomandibular o:

- A) Tubérculo articular;
- B) Arco Zigomático;
- C) Processo Estilóide;
- D) Processo Mastóide.

10. (PREFEITURA DE BIGUAÇU/ SC - Cirurgião Bucomaxilofacial – IESES - 2015) Leia as frases a seguir sobre a Anatomia da Cabeça:

- I. A glabella situa-se no osso frontal.
- II. A espinha nasal anterior situa-se no osso etmóide.
- III. A fissura pterigomaxilar situa-se no osso esfenóide
- IV. O meato acústico externo situa-se no osso temporal.

A sequência correta é:

- a) Apenas as assertivas I e IV estão corretas.

- b) Apenas as assertivas II e III estão corretas.
- c) Apenas as assertivas I e III estão corretas.
- d) Apenas as assertivas I, II e IV estão corretas.

11. (SECRETÁRIA DE SAÚDE DO ACRE – Cirurgião Bucomaxilofacial – FUNCAB – 2014) A terceira divisão mandibular do V par de nervos cranianos, emerge do crânio através do seguinte forame:

- A) redondo.
- B) magno.
- C) espinhoso.
- D) oval.
- E) estilomastóideo

12. (CTBMF – Prefeitura Municipal de BH – IBFC-2015) Os nervos oftálmico, maxilar e mandibular penetram no crânio através das seguintes estruturas anatómicas, respectivamente. Assinale a alternativa correta.

- A – Fissura orbitária superior, forame redondo, forame oval
- B – Fissura orbitária superior, forame oval, forame redondo
- C- Fissura orbitária inferior, forame redondo, forame oval
- D- Forame supraorbitário, forame oval, forame redondo

13. (Perito Criminal – EMPASIAL - 1999) Sobre suturas cranianas podemos afirmar que:

- a () Também são denominadas fontanelas ou moleiras
- b () São intervalos de tecido conjuntivo que não sofrem ossificação
- c () A determinação da idade de um crânio baseia-se, principalmente, no desaparecimento das suturas.
- d () São em número de três
- e () O fechamento das suturas ocorre ao mesmo tempo

14. (Cirurgião Bucomaxilofacial - AOCP- 2015) O ponto de união das suturas sagital (entre os dois parietais - linha sagital mediana) e coronal (entre os ossos parietais e frontal) é denominado

- (A) zigma.
- (B) glabela.
- (C) ínio.
- (D) bregma.
- (E) lambda.

15. (Perito Criminal – FGV- 2011) O ponto craniométrico onde se encontram as suturas coronal e sagital recebe o nome de:

- (A) ófrio.
- (B) obélio.
- (C) glabela.
- (D) násio.
- (E) bregma.

16. (Perito Criminal PCDF – IADES – 2016) Ao nascimento, a ossificação do crânio está incompleta e alguns ossos são unidos por tecido fibroso ou por cartilagem. Nos ângulos dos ossos parietais, encontram-se os fontículos que serão fechados por ossificação progressiva dos ossos adjacentes durante o crescimento pós-natal da abóbada craniana. Acerca dessas estruturas, é correto afirmar que o(s)

- (A) fontículo posterior situa-se no cruzamento entre as suturas coronal e lambdóidea.
- (B) fontículo anterior é o maior e situa-se entre as suturas sagital, coronal e frontal. Ele é o primeiro a ossificar.
- (C) fontículos esfenoidal e mastoideo são pequenos, irregulares e ossificam durante o primeiro ano de vida.
- (D) fontículo anterior ocupa a junção entre as suturas sagital e lambdóidea.

(E) fontículos são membranas cartilaginosas que separam os ossos da calvária

17. (Cirurgião Bucomaxilofacial – Prefeitura Municipal de BH – IBFC – 2015) Assinale a alternativa que representa os ossos que formam a órbita.

A- Osso frontal, osso lacrimal, osso etmoide, osso zigomático, osso maxilar e osso palatino

B- Osso frontal, osso lacrimal, osso etmoide, osso zigomático, osso maxilar, osso palatino e osso esfenóide

C- Osso frontal, Osso etmoide, osso zigomático, osso maxilar e osso palatino

D- Osso lacrimal, osso etmóide, osso zigomático, osso maxilar, osso palatino e osso esfenóide

18. (Cirurgião bucomaxilofacial Polícia Militar MG - 2º tenente - 2009) Osso que entra na formação do assoalho da órbita:

A- Osso esfenóide

B- Osso Palatino

C- Osso Etmóide

D- Osso Lacrimal

19. (Cirurgião Bucomaxilofacial – CESPE – 2008) Julgue em C ou E: A maxila e o etmóide são alguns dos ossos que participam na formação da órbita

20. (Cirurgião Bucomaxilofacial – FUMARC - 2011) São pilares verticais responsáveis pelo suporte vertical da face, exceto:

A- Pilar nasomaxilar

B- Pilar Zigomático

C- Pilar Frontal

D- Pilar Pterigomaxilar

21. (Cirurgião Bucomaxilofacial – Cespe – 2008) Julgue em C ou E:
O V par de nervos cranianos é responsável pela mímica facial.

22. (Prova Residência Cirurgia Bucomaxilofacial – UERJ - 1993) Os músculos depressores do lábio inferior são supridos pelo pra craniano de número?

- A- III
- B- V
- C- VII
- D- IX

23. (Prefeitura Municipal de Queimados RJ, Cargo Cirurgião-Dentista – CEPUE - 2015) Entre os músculos da mímica facial, aquele que possui como origem a fossa canina e se insere na cútis do ângulo da boca é denominado:

- a) levantador do ângulo da boca
- b) levantador do lábio superior
- c) zigomático maior
- d) risório

24. (Perito Criminal – UFRJ - 2001) Um determinado músculo cutâneo consiste em uma lâmina delgada e, aproximadamente, quadrilátera. Recobre a porção lateral e grande parte da face anterior do pescoço, relacionando-se com a musculatura da face, em geral, e com a do ângulo da boca, em particular. Este músculo denomina-se:

- (A) bucinador;
- (B) masseter;
- (C) platisma;

- (D) risório;
- (E) zigomático maior.

25. (PMDF- IADES - 2012) O conhecimento do aparelho estomatognático é de grande importância para o cirurgião-dentista. Assinale a alternativa que não representa músculo da boca

- A- Plastisma
- B- Elevador do lábio superior
- C- Orbicular da Boca
- D- Depressor do lábio inferior
- E- Risório

26. (Especialista em Prótese - Aeronáutica – 2011) Assinale a alternativa que representa respectivamente o músculo que eleva o ângulo da boca e traciona o ângulo da boca lateralmente.

- A- Bucinador e Zigomático maior
- B- Levantador do ângulo da boca e risório
- C- Zigomático menor e orbicular da boca
- D- Depressor do ângulo da boca e pterigoideo lateral

27. (Especialista em Prótese - Aeronáutica – 2011) O feixe de tecido ao lado do ângulo da boca formando o modíolo representa a origem e inserção de fibras de vários músculos da expressão facial. Assinale a alternativa que não contém um desses músculos.

- A- Zigomático menor
- B- Elevador do ângulo da boca
- C- Depressor do ângulo da boca
- D – Bucinador

28. (Cirurgião-Dentista – ISGH - 2017) A origem do músculo risório é:

- A) Fossa mentoniana;

- B) Eminência narina;
- C) Fáscia massetéica;
- D) Margem infraorbital.

29. (2º Tenente Dentista - VUNESP– 2014) A mastigação envolve um complexo sistema muscular que é dividido em músculos de abertura e de fechamento da mandíbula. São músculos envolvidos no fechamento:

- (A) temporal, masséter e pterigoide interno.
- (B) pterigoide externo, digástrico e masseter.
- (C) pterigoide interno, pterigoide externo e digástrico.
- (D) temporal, masséter e estiloide.
- (E) estiloide, masséter e digástrico

30. (CTBMF - Aeronáutica - 2010) Qual dos seguintes músculos é considerado protrusor da mandíbula?

- a) Músculo Masseter.
- b) Músculo Pterigóideo lateral.
- c) Músculo Pterigóideo medial.
- d) Músculo Temporal.

31. (Cirurgião-Dentista Bucomaxilofacial – CONSUPLAN - 2006) O principal músculo responsável pela protrusão da mandíbula é o:

- A- Masseter
- B- Temporal profundo
- C- Pterigóideo medial
- D- Pterigóideo lateral
- E- Temporal superficial

32. (Cirurgião Bucomaxilofacial – FUNCAB - 2011) Qual dos músculos a seguir está relacionado com a lateralidade da mandíbula?

- A- Digástrico

- B- Pterigóideo Medial
- C- Temporal
- D- Pterigóideo Lateral
- E- Masseter

33. (Perito Criminal – UFRJ - 2001) Um músculo que, procedente do crânio se insere na mandíbula, sendo innervado pela porção motora do terceiro ramo do nervo trigêmeo, possui duas porções, uma superficial e a outra profunda, cujos feixes saem da face profunda do arco zigomático e de sua borda inferior, desde a porção situada atrás da sutura zigomático-temporal até adiante do côndilo do temporal ou eminência articular. Este músculo denomina-se:

- (A) pterigoideo lateral;
- (B) pterigoideo medial;
- (C) platisma;
- (D) masséter;
- (E) temporal.

34. (Instituto Federal de Educação, Ciência e Tecnologia do Amapá –FUNIVERSA - 2016) Assinale a alternativa que apresenta os principais músculos da mastigação:

- A- mastoideo e infra-hiódeo
- B- temporal e auricular
- C- pterigóideo e hioide
- D – temporal, masseter, pterigóideo medial, pterigoideo lateral
- E- maseterianos

35. (Cirurgião-dentista - COMAJ - 2007) O músculo temporal tem sua inserção caudal na (o):

- A- Face interna do côndilo mandibular
- B- Face interna do côndilo mandibular
- C - Face Superior do temporal

- D- Face externa do maxilar superior
- E – Face externa da apófise coronóide

36. (Ortopedia funcional dos maxilares – SESA/AP – FUNIVERSA 2012) O músculo que ao se contrair, eleva a mandíbula e a protrui, tem sua origem na fossa pterigoide e insere-se na superfície interna do ângulo mandibular é denominado músculo.

- A- temporal
- B- Pterigóideo medial
- C- Masseter
- E Bucinador

37. (Cirurgião Bucomaxilofacial – Cespe – 2008) Julgue o item em C ou E: O músculo miloióide constitui, anatômica e funcionalmente, o assoalho da cavidade bucal.

38. (Cirurgião Bucomaxilofacial/ Secretária de Saúde do estado do Acre – FUNCAB-2015) O músculo estilo-hióideo possui como origem a seguinte estrutura:

- A) ângulo mandibular.
- B) processo estiloide.
- C) fossa molar.
- D) osso hioide.
- E) hâmulos pterigoideo

39. (Perito Criminal – UFRJ - 2001) Um músculo possui dois ventres: um deles, o posterior, eleva o osso hióide, repuxando-o para trás, e o anterior, fixando-se no hióide, abaixa a mandíbula, fazendo assim parte dos músculos mastigadores. Este músculo denomina-se:

- (A) escaleno médio;
- (B) estilo-hióideo;
- (C) digástrico;

- (D) gênio-hióideo;
- (E) milo-hióideo.

40. (Cirurgião-Dentista- COTEC – UNIMONTES - 2016) Em relação ao músculo da mastigação digástrico posterior, complete o quadro abaixo.

Músculo da mastigação	Função	Inervação	Suprimento Sanguíneo
Digástrico posterior			

Assinale a alternativa que contém a sequência CORRETA.

- A) Elevar a mandíbula e contribuir para a protusão. Ramo digástrico do nervo facial. Ramo pterigóideo da artéria maxilar.
- B) Elevar a mandíbula e contribuir para a retrusão. Ramo digástrico do nervo facial. Artéria maxilar e artéria facial.
- C) Abaixar a mandíbula e elevar o osso hioide. Ramo digástrico do nervo facial. Artéria lingual e artéria facial
- D) Estabilizar o côndilo e o disco durante o carregamento da mandíbula. Ramo digástrico do nervo facial. Ramo mandibular do nervo trigêmeo.



Questão	Resposta
1	C
2	E
3	B
4	C
5	D
6	A
7	B
8	D
9	A
10	A
11	D
12	A
13	C
14	D
15	E
16	C
17	B
18	B
19	C
20	C
21	E
22	C
23	A
24	C
25	A
26	B

27	A
28	C
29	A
30	B
31	D
32	D
33	D
34	D
35	E
36	B
37	C
38	B
39	C
40	C

REFERÊNCIAS BIBLIOGRÁFICAS

DUBRUL, E. Lloyd. **Anatomia oral de Sicher e Dubrul**. 8. ed. [Porto Alegre]: Artes Médicas, 1991. 390

TEIXEIRA, Lucilia Maria de Souza. **Anatomia aplicada à odontologia**. 2. Rio de Janeiro Guanabara Koogan 2008

MADEIRA, Miguel Carlos; RIZZOLO, Roelf J. Cruz. **Anatomia da face: bases anatomofuncionais para a prática odontológica**. 8. ed. São Paulo, SP: Sarvier, 2012. 244 p.

FEHRENBACH, Margaret J; HERRING, Susan W. **Anatomia ilustrada da cabeça e do pescoço**. São Paulo, SP: Manole, 1998.

ESSA LEI TODO MUNDO CONHECE: PIRATARIA É CRIME.

Mas é sempre bom revisar o porquê e como você pode ser prejudicado com essa prática.



1 Professor investe seu tempo para elaborar os cursos e o site os coloca à venda.



2 Pirata divulga ilicitamente (grupos de rateio), utilizando-se do anonimato, nomes falsos ou laranjas (geralmente o pirata se anuncia como formador de "grupos solidários" de rateio que não visam lucro).



3 Pirata cria alunos fake praticando falsidade ideológica, comprando cursos do site em nome de pessoas aleatórias (usando nome, CPF, endereço e telefone de terceiros sem autorização).



4 Pirata compra, muitas vezes, clonando cartões de crédito (por vezes o sistema anti-fraude não consegue identificar o golpe a tempo).



5 Pirata fere os Termos de Uso, adultera as aulas e retira a identificação dos arquivos PDF (justamente porque a atividade é ilegal e ele não quer que seus fakes sejam identificados).



6 Pirata revende as aulas protegidas por direitos autorais, praticando concorrência desleal e em flagrante desrespeito à Lei de Direitos Autorais (Lei 9.610/98).



7 Concurseiro(a) desinformado participa de rateio, achando que nada disso está acontecendo e esperando se tornar servidor público para exigir o cumprimento das leis.



8 O professor que elaborou o curso não ganha nada, o site não recebe nada, e a pessoa que praticou todos os ilícitos anteriores (pirata) fica com o lucro.



Deixando de lado esse mar de sujeira, aproveitamos para agradecer a todos que adquirem os cursos honestamente e permitem que o site continue existindo.