

## **Aula 00 (Prof<sup>a</sup>. Cássia Reginato)**

*Odontologia p/ Concursos - Curso  
Regular (Com Videoaulas) 2020*

Autor:  
**Cássia Reginato, Mirela Sangoi  
Barreto**

20 de Fevereiro de 2020

## Sumário

1- Avaliação pré-operatória .....	7
1.1-Classificação ASA .....	7
1.2-Cardiomiopatia isquêmica .....	10
1.3-Endocardite infecciosa e profilaxia antibiótica .....	12
1.4-Problemas renais.....	18
1.5-Distúrbios hepáticos.....	22
1.6-Distúrbios endócrinos.....	23
1.7-Distúrbios hematológicos .....	26
1.8- Distúrbios neurológicos .....	29
2 - Cirurgia oral .....	30
2.1-Indicações para extração dentária.....	30
2.2-Contraindicações para extração dentária.....	31
3- Técnicas cirúrgicas.....	37
3.1- Manobras cirúrgicas fundamentais.....	37
3.2- Técnica cirúrgica fechada .....	49
3.3- Técnica cirúrgica aberta .....	51
3.4- Classificação dos dentes impactados .....	55
4- Complicações na cirurgia oral .....	65
4.1 – Prevenção de acidentes .....	65
4.2 – Complicações transoperatórias.....	65
4.3 – Complicações pós-operatórias.....	75
5- Cuidados pós-operatórios .....	81
5.1 Controle da hemorragia: .....	81



5.2 Controle da dor e desconforto .....	81
5.3 Dieta.....	83
5.4 Higiene oral.....	83
5.5 Cicatrização das feridas.....	83
6 – Traumatologia bucomaxilofacial.....	85
6.1 - Trauma em tecidos moles.....	86
6.2 - Avaliação dos sintomas e sinais clínicos no trauma facial .....	87
6.3 - Classificação dos traumas faciais.....	88
6.4 - Considerações finais.....	96
7- Questões comentadas .....	97
8- Gabarito.....	115
9- Referências bibliográficas .....	116
10-Resumo .....	117



# APRESENTAÇÃO DO CURSO

Olá, aluno estrategista, tudo bem?

É com enorme alegria que iniciamos nosso Curso para a Secretaria de Saúde do Distrito Federal - Cirurgião-dentista! As aulas serão ministradas por mim, professora Cássia Reginato, e pela minha colega, a professora Mirela Barreto. Posteriormente, faremos a apresentação individual e curricular de cada uma, mas antes deixe-me contar a nossa história.

Nossa história, de amizade, iniciou em 2015, quando servimos juntas em uma unidade do Exército Brasileiro no Rio Grande do Sul. Da mesma forma que você, um dia decidimos ingressar nesta vida de concurseiras, sem saber muito bem como fazer, íamos lendo os livros e resumindo (acredite meus resumos eram maiores que o livro que servia de base para o resumo!). Entre um paciente e outro, começamos a conversar sobre matérias, questões, editais, e o que era uma ideia inicial (estudar para concursos) tornou-se um hábito em nossas vidas!

Certa vez, li no livro do professor Willian Douglas (autor do livro *Como passar em provas e concursos*) que um canarinho aprende a cantar ouvindo outro a cantar, e que canários juntos cantam melhor. Por isso, esteja perto de quem gosta de cantar ou pelo menos o incentive a cantar!! Onde quero chegar com tanta poesia?? Da mesma forma que eu e a professora Mirela nos apoiamos e nos ajudamos na busca de um sonho, estamos aqui para **ajudar você a conseguir alcançar o seu sonho: a aprovação!**

Eu já estive aí no seu lugar, sei que não é fácil! No início não sabemos nem por onde começar! Muitos alunos nos perguntam como organizar os estudos, se o estudo deve ser feito através de resumos de livros, questões, apostilas...são muitas as dúvidas no início da preparação! Muitos livros e manuais são escritos para uma aprendizagem acadêmica e, em alguns casos, para encontrar a resposta de uma questão, você precisa consultar mais de um livro, demandando muito tempo. Sabemos que o tempo é algo precioso para o concurseiro! Por isso elaboramos este material, para **ajudar a sua preparação e otimizar seu estudo!**

Quero que você saiba que este *pdf* foi elaborado com muito empenho! O resultado você verá em cada *pdf*. Você encontrará ao longo do livro digital textos explicativos, esquemas, resumos, figuras, tudo com a pretensão de “chamar atenção” para as informações que realmente importam. Com essa estrutura e proposta pretendemos conferir segurança e tranquilidade para uma **preparação completa, sem necessidade de recurso a outros materiais didáticos.**

Por vezes, em determinadas disciplinas, o aluno apresenta maior dificuldade na compreensão de alguns conteúdos e surgem dúvidas que precisam ser sanadas antes da prova. Não se preocupe, para esses casos existe a ferramenta **fórum**, um local para discussão construtiva e resolução de dúvidas referentes ao material.

Gostaria de ressaltar que este curso é completo em *pdf*, sendo as videoaulas utilizadas apenas de forma complementar, para facilitar a compreensão dos assuntos.

Iniciaremos nossa jornada de estudos pelo conteúdo de cirurgia oral, será a nossa aula 00!



Antes de iniciarmos o estudo de cirurgia para concursos de odontologia, apresentamos a seguir nosso **Raio-X Estratégico**, ele te ajudará a compreender o que a banca cobriu nos últimos concursos! Trata-se de uma análise dos concursos SES-DF realizados nos anos de 2010 e 2014 .

ASSUNTOS	%
Cirurgia	
Endodontia	
Cariologia	
Odontopediatria e Ortodontia	
Emergências e sedação	
Anestesiologia	
Farmacologia	
Patologia bucal	
Anatomia	
Radiologia	
Periodontia	
Dentística	
Prótese	
Materiais dentários	
Saúde coletiva e Código de ética	
Biossegurança e Ergonomia	

Nos siga em nossas redes sociais para acompanhar os avisos sobre Webnários e Maratonas de questões realizados ao longo do curso.

Não deixe de avaliar o curso na área do aluno, o seu feedback é muito importante para o nosso trabalho!

Um grande abraço, das professoras Cássia e Mirela!

## APRESENTAÇÃO PESSOAL

### *Professora Cássia.*

Meu nome é Cássia Franco Della Mea Reginato! Sou graduada em Odontologia pela Universidade Federal de Pelotas (UFPel), possuo especializações em Odontopediatria e Ortodontia; e Mestrado em Ciências Odontológicas com ênfase em Patologia Bucal pela Universidade Federal de Santa Maria (UFSM).

Com muito orgulho passei a fazer parte da equipe de professores do Estratégia concurso no ano de 2019. Trabalhei como Dentista militar temporária do Exército Brasileiro no período de 2014 a 2017 em Santa Maria/ Rio Grande Do Sul. Fui aprovada em 1º lugar no concurso do Corpo de Saúde da Marinha, na área de concentração de Patologia Bucal e Estomatologia, no ano de 2016. Desde o ano de 2017 ministro aulas para concursos no intuito de ajudar outras pessoas a atingir o grande sonho da aprovação!



Deixarei abaixo meus contatos para quaisquer dúvidas ou sugestões. Terei o prazer em orientá-los da melhor forma possível nesta caminhada que estamos iniciando

**E-mail:** [profassiareginato.estrategia@gmail.com](mailto:profassiareginato.estrategia@gmail.com)

**Instagram:** [https://www.instagram.com/prof.cassia\\_odonto](https://www.instagram.com/prof.cassia_odonto)

### **Professora Mirela.**

Meu nome é Mirela Sangoi Barreto. Sou graduada em Odontologia pela Universidade Federal de Santa Maria (UFSM), possuo Especialização em Endodontia pela Universidade Federal do Rio Grande do Sul (UFRGS) e Mestrado em Ciências Odontológicas com ênfase em Endodontia pela Universidade Federal de Santa Maria (UFSM).

Estou envolvida com concursos públicos há aproximadamente quatro anos. Com muito orgulho e entusiasmo, passei a compor o time de professores Estratégia no ano de 2019. Fui aprovada no concurso da Polícia Militar do Rio Grande do Sul, cargo de Endodontista no ano de 2014. Trabalhei como Dentista militar temporária do Exército Brasileiro no período de 2015 a 2017. E por fim, (mas nunca paramos) fui aprovada em Primeiro lugar no concurso do Corpo de Saúde da Marinha, cargo de Cirurgiã-Dentista Endodontista, no ano de 2017.

Quanto à atividade de professora, atuo desde o ano de 2015, lecionando em cursos da área de saúde e Especialização em Odontologia, bem como cursos preparatórios para concursos na área de Odontologia.

Deixarei abaixo meus contatos para quaisquer dúvidas ou sugestões. Conte comigo para orientá-lo da melhor forma possível nesta jornada até a aprovação!

**E-mail:** [mirelasbarreto@gmail.com](mailto:mirelasbarreto@gmail.com)

**Instagram:** <https://www.instagram.com/mirelasangoibarreto>

*O mais importante na vida não é a situação onde estamos,  
mas a direção para a qual nos movemos! (O.W Holmes)*

*Acredite no seu potencial e tudo será possível!*



## CRONOGRAMA DE AULAS

Vejamos a distribuição das aulas:

AULA	PROFESSORA	DATA
Cirurgia	Cássia	20/06
Anestesiologia	Mirela	04/07
Biossegurança	Cássia	18/07
Emergência odontológicas	Mirela	01/08
Cariologia	Cássia	15/08
Farmacologia	Mirela	29/08
Odontopediatria	Cássia	12/09
Endodontia	Mirela	26/09
Ortodontia	Cássia	10/10
Periodontia	Mirela	24/10
Saúde coletiva	Cássia	07/11
Dentística e materiais dentários	Mirela	21/11
Patologia	Cássia	30/12
Prótese e implantodontia	Mirela	07/12
Anatomia e radiologia	Cássia	14/12
Bioética	Cássia	21/12



# 1- AVALIAÇÃO PRÉ-OPERATÓRIA

Olá aluno!! Começaremos nosso estudo pela primeira etapa do planejamento cirúrgico: a avaliação pré-operatória. No geral, as questões perguntam sobre a possibilidade de realizar o procedimento cirúrgico frente à determinada condição sistêmica, ou ainda, nos casos de pacientes que fazem uso de algum medicamento, se a droga deve ser suspensa no dia da cirurgia. Esse conteúdo é um diferencial para o aluno bem preparado, além de ser muito cobrado nas provas, poucos dominam o assunto!

A realização de uma anamnese minuciosa é parte fundamental do planejamento cirúrgico, por meio dela, o cirurgião-dentista define as condições de saúde do paciente e atua na prevenção de possíveis complicações operatórias.

Inicialmente, são coletados dados como: nome, idade, sexo, gênero, cor da pele, ocupação, endereço, problemas clínicos que possam influenciar o tratamento odontológico, uso de medicações contínuas, alergias medicamentosas e, no caso de pacientes do sexo feminino, a possibilidade de gravidez.

## 1.1-Classificação ASA

Durante a anamnese, se o cirurgião-dentista evidenciar a presença de alguma alteração sistêmica, ele pode classificar o paciente de acordo com o risco médico. Nesse sentido, para determinação do risco médico do paciente que será submetido à cirurgia oral tem sido adotada a classificação sugerida pela Associação Americana de Anestesiologistas, a Classificação ASA. Questão recorrente em provas não podemos deixar de entender esse assunto! Dica: Leia, faça lembretes, crie esquemas mas não deixe de decorar essa classificação!

### ASA I

- paciente saudável;
- pouca ou nenhuma ansiedade, sendo capaz de tolerar o estresse do tratamento dentário;
- apresenta risco mínimo de complicações.

### ASA II

- paciente extremamente ansioso, com história de episódios de mal-estar ou desmaio no consultório;
- paciente com > 65 anos;
- obesidade moderada;
- primeiros dois trimestres de gestação;
- hipertensão arterial controlada com medicação;
- diabético tipo II, controlado com dieta e/ou medicamentos;
- portador de distúrbios convulsivos, controlados com medicação;
- asmático, que ocasionalmente usa broncodilatador em aerossol;
- tabagista, sem doença pulmonar obstrutiva crônica (DPOC);





- angina estável, assintomática, exceto em situações de estresse;
- paciente com história de infarto do miocárdio, ocorrido há mais de 6 meses, sem apresentar sintomas.

### ASA III

- obesidade mórbida;
- último trimestre de gestação;
- diabético tipo I (usuário de insulina), com doença controlada;
- hipertensão arterial na faixa de 160-194 a 95-99 mm Hg;
- história de episódios frequentes de angina do peito, apresentando sintomas após exercícios leves;
- insuficiência cardíaca congestiva, com inchaço dos tornozelos;
- doença pulmonar obstrutiva crônica (enfisema ou bronquite crônica);
- episódios frequentes de convulsão ou crise asmática;
- paciente sob quimioterapia;
- hemofilia;
- história de infarto do miocárdio, ocorrido há mais de 6 meses, mas ainda com sintomas (p. ex., dor no peito ou falta de ar).

### ASA IV

- pacientes com dor no peito ou falta de ar, enquanto sentados, sem atividade;
- incapazes de andar ou subir escadas;
- pacientes que acordam durante a noite com dor no peito ou falta de ar;
- pacientes com angina que estão piorando, mesmo com medicação;
- história de infarto do miocárdio ou acidente vascular encefálico, no período dos últimos 6 meses, com pressão arterial maior que 200/100 mm Hg;
- pacientes que necessitam de administração suplementar de oxigênio de forma contínua.

### ASA V

- pacientes com doença renal, hepática ou infecciosa em estágio terminal;
- pacientes com câncer terminal.

### ASA VI

- paciente com morte cerebral declarada cujos órgãos serão removidos com propósito de doação.

A definição do estado físico do paciente, segundo a classificação ASA, auxilia na realização do tratamento cirúrgico com segurança. Pacientes que não se enquadrem nas categorias ASA I ou relativamente saudável ASA 2, necessitam de cuidados para a execução de procedimentos cirúrgicos tais como: modificação do plano



de tratamento com adoção de medidas para a redução do estresse e ansiedade, monitoramento do paciente durante a cirurgia e realização de consulta médica prévia à extração dentária.  
Para melhor compreensão e assimilação consulte as tabelas abaixo!!!



### CLASSIFICAÇÃO DO ESTADO FÍSICO DA ASSOCIAÇÃO AMERICANA DE ANESTESIOLOGIA (ASA) ADAPTADA PARA CLÍNICA ODONTOLÓGICA

<b>ASA I</b>	Paciente <b>saudável</b> que não apresenta anormalidades.
<b>ASA II</b>	Paciente com <b>doença sistêmica moderada</b> ou de menor tolerância que o ASA I. Apresenta maior grau de ansiedade ou medo ao tratamento odontológico.
<b>ASA III</b>	Paciente portador de <b>doença sistêmica severa</b> , que limita suas atividades.
<b>ASA IV</b>	Paciente acometido por doença sistêmica severa que é <b>ameaçadora à vida</b> . Apresenta alterações sistêmicas importantes para o planejamento do tratamento odontológico.
<b>ASA V</b>	Paciente em <b>fase terminal</b> , quase sempre hospitalizado, cuja expectativa de vida não é maior do que 24h, com ou sem cirurgia planejada.
<b>ASA VI</b>	Paciente com <b>morte cerebral</b> declarada, cujos órgãos serão removidos com propósito de doação.

Fonte: Andrade,2014.

### TRATAMENTO ODONTOLÓGICO DE ACORDO COM A CLASSIFICAÇÃO ASA:

<b>ASA I</b>	<b>Risco mínimo</b> de complicações durante tratamento dentário.
<b>ASA II</b>	Risco mínimo de complicações durante o tratamento. Pode exigir certas <b>modificações</b> no plano de tratamento. Recomenda-se a troca de informações com o médico, protocolo de sedação mínima, redução da duração das consultas.
<b>ASA III</b>	Tratamento eletivo não está contraindicado, embora este paciente apresente um <b>maior risco</b> durante o procedimento.
<b>ASA IV</b>	<b>Procedimentos eletivos</b> devem ser <b>postergados</b> até que o paciente retorne à categoria ASA III. Urgências odontológicas, como dor e infecção, devem ser tratadas da maneira mais conservadora possível. Pulpectomia ou exodontia devem ser realizadas em ambiente hospitalar.
<b>ASA V</b>	<b>Procedimentos eletivos</b> estão <b>contraindicados</b> . Urgências odontológicas podem receber tratamento paliativo para alívio da dor.
<b>ASA VI</b>	<b>Não há indicação</b> para <b>tratamento</b> odontológico de qualquer espécie.

Fonte: Anadrade,2014.





(URI/PREFEITURA MUNICIPAL DE SANTO ÂNGELO/CIRURGIÃO-DENTISTA/2019) Considere um paciente que apresenta alto grau de ansiedade e medo de tratamento odontológico, tornando necessárias algumas precauções para ser atendido. Segundo a Associação Americana de Anestesiologistas (ASA), esse paciente pode ser classificado de acordo com a alternativa:

- a) ASA I
- b) ASA II
- c) ASA III
- d) ASA IV

**Comentários:**

A classificação ASA faz menção à ansiedade ou medo apenas no ASA I (pouca ou nenhuma ansiedade) no ASA II (extremamente ansioso). **A alternativa correta é a letra B.**

Vista a classificação ASA vamos para um próximo assunto muito cobrado: condições sistêmicas que podem influenciar no planejamento cirúrgico. Quem nunca se deparou com um paciente que relatou na anamnese fazer uso de aspirina diariamente?? E aí...você suspende ou não a aspirina antes da cirurgia?? Ou ainda, um paciente que já chegou avisando “doutor preciso tomar antibiótico antes da cirurgia pois tenho problema cardíaco”? Pode piorar viu...você pergunta quais medicações o paciente usa e ele fala: uso alendronato!!! Aí acabou né kkkk!!! E são situações como essas que você acabou de ler que as bancas cobram! Mas fique calmo, vamos revisar as piores situações e sanar as suas dúvidas!

Começaremos pelos pacientes com os chamados “problemas cardíacos”. Escolhemos dois assuntos principais dentro deste tópico: as cardiopatias isquêmicas (como a *angina pectoris* e o infarto do miocárdio) e a necessidade de profilaxia antibiótica para a prevenção da endocardite infecciosa.

## 1.2-Cardiomiopatia isquêmica

A cardiomiopatia isquêmica nada mais é do que uma doença que acomete o coração, podendo ser adquirida ou congênita. Um exemplo de cardiomiopatia adquirida é quando uma “placa de gordura” (cientificamente chamada de ateroma) obstrui uma artéria coronariana diminuindo o fluxo sanguíneo e, conseqüentemente, a oxigenação para o músculo cardíaco. A falta de oxigênio no miocárdio é chamada de isquemia e, quando



ocorre de forma transitória, é chamada de **angina pectoris**. Eventos como estresse, emoções fortes ou esforços físicos podem resultar em falta de ar, sensação de forte pressão, dor ou queimação na região subesternal, podendo irradiar para o ombro, braço esquerdo e mandíbula do paciente. O público mais acometido é composto por homens com mais de 40 anos e mulheres após a menopausa.

Agora que você já sabe o mecanismo da doença cardíaca isquêmica está tudo dominado! Mas e se o paciente falar durante a anamnese que já teve sintomas de *angina pectoris* você saberia quais cuidados tomar? Que tal revisarmos alguns cuidados citados pelos principais autores de cirurgia?

Em primeiro lugar, sempre vale questionar o paciente sobre eventos que precipitam os episódios de angina (não é raro os pacientes falarem que odeiam dentista, injeção e você pode ser a causa principal sabia?!). Bom, se o paciente for do tipo que fica nervoso na consulta odontológica, muitos ficam só de ver o jaleco branco na porta do consultório, que tal considerar um **protocolo de redução de ansiedade**? Você pode utilizar a sedação consciente com o uso de óxido nitroso (para quem possuir o equipamento) ou a prescrever um benzodiazepínico antes da cirurgia.

Da mesma forma, você também pode ficar conversando com o paciente, serve para distrair e monitorar o grau de sedação (é o que os livros falam de “manter contato verbal”). Se o seu paciente for do tipo nervoso e com histórico de *angina pectoris* é mais do que recomendado monitorar os sinais vitais, possuir nitroglicerina (em caso de necessidade de administração por desconforto torácico) e ter suplementação de oxigênio no consultório. Nem preciso falar que assegurar a anestesia profunda da região a ser tratada é fundamental nesses casos!

Consultar o médico

Usar protocolo de redução de ansiedade (benzodiazepínicos, sedação consciente)

Possui nitroglicerina (comprimidos ou spray)

Suplementação de oxigênio

Anestesia profunda da região

Para tudo!! Eu acabei de falar sobre anestesia e aposto que surgiu aquela dúvida: posso indicar o uso de epinefrina em pacientes com doenças cardíacas? Antes que você pergunte sobre aquela questão que veio na sua cabeça deixa eu te explicar como a epinefrina age. A **epinefrina** é o vasoconstritor mais utilizado na odontologia por sua segurança e eficácia. Após ser injetada na corrente sanguínea interage com receptores cardíacos aumentando a frequência cardíaca, força de contração e consumo de oxigênio. Em pacientes com problemas cardíacos tal demanda não pode ser atendida. Algumas bancas questionam o uso de vasoconstritores nesses pacientes. Então guarde isso: quando respeitada a dosagem de **0,04 mg por sessão** (o equivalente a 2 tubetes na concentração de 1:100.000) a epinefrina pode ser administrada com segurança



em pacientes com doença cardiovascular controlada!!! (na aula de farmacologia veremos novamente esse assunto ok!!).

Outra condição cardíaca muito frequente nas provas é o **infarto do miocárdio**. O infarto nada mais é do que a necrose do músculo cardíaco como consequência de uma isquemia. A principal recomendação é que procedimentos cirúrgicos eletivos (maiores) sejam adiados até pelo menos **6 meses depois infarto** (depois desse período o risco de novo infarto diminui). Além disso, o dentista deve questionar o paciente sobre o uso de medicações contínuas, uma vez que, muitos fazem uso de aspirina ou anticoagulantes (em breve aprofundaremos mais sobre esse assunto).

Por último, falaremos sobre os pacientes que apresentam **disrritmias**. Esses pacientes fazem uso de **marcapassos** e **não existe contraindicação para** a realização de **cirurgias orais** nos portadores de tais aparatos. O único cuidado que você deve ter é o de evitar a utilização de equipamentos elétricos que emanem micro-ondas, a exemplo dos bisturis elétricos, próximo ao paciente. Já adiantando o próximo tópico: não há indicação de profilaxia antibiótica em pacientes que utilizam marcapassos.



(CESPE/ANALISTA JUDICIÁRIO/TRT5ªREGIÃO/ODONTOLOGIA/2008) Quanto à intercorrência de situações emergenciais em clínica odontológica, julgue o item subsequente. Pacientes com história de infarto do miocárdio não devem ser submetidos a tratamento odontológico elétrico durante os 6 meses posteriores ao infarto, pois um reinfarto é mais provável de ocorrer durante esse período.

- ( ) Certo  
( ) Errado

**Comentários:**

Conforme vimos, procedimentos eletivos devem ser adiados até pelos menos 6 meses após a ocorrência de um infarto. **A afirmação está correta.**

### 1.3-Endocardite infecciosa e profilaxia antibiótica

A endocardite é a queridinha das bancas! As questões cobram tudo que você possa imaginar: condições sistêmicas e indicação de profilaxia antibiótica, posologia a ser prescrita antes da cirurgia e procedimentos de risco para sua ocorrência. Mas fique tranquilo, vamos esmiuçar cada detalhe para garantir mais uma questão na prova!



A endocardite é uma infecção, relativamente **rara**, que acomete a superfície das válvulas cardíacas ou do endocárdio. Também pode ser chamada de infecção metastática por ocorrer em uma localização distante ao acesso dos micro-organismos envolvidos. Vários são os fatores que podem precipitar a ocorrência da infecção, no entanto, o principal é a existência de uma área suscetível.

Exemplo de situação que favorece a ocorrência da endocardite infecciosa é a presença de uma valva cardíaca defeituosa que apresente a superfície endotelial alterada.

Os agentes causais mais comumente envolvidos são os estreptococos, em especial o **S. sanguis, S. mitis e S. oralis**. Por muitos anos, a ocorrência da infecção do endocárdio foi associada, em pacientes com fatores de risco predisponentes, à realização prévia de procedimentos odontológicos. Atualmente, existe um consenso de que o risco de endocardite é maior em bacteremias associadas a atividades diárias (como por exemplo a escovação dentária e mastigação).

Como forma de **prevenção** recomendou-se a realização de **profilaxia antibiótica** para todos os **procedimentos dentários que envolvam a manipulação** de tecido **gingival**/da região **periapical**, ou ainda, que resultem em **perfuração da mucosa oral**.

Para facilitar o entendimento, abaixo você encontrará a relação de procedimentos, conforme o risco, que necessitam de profilaxia antibiótica.

<b>RISCO SIGNIFICATIVO NECESSITA PROFILAXIA ANTIBIÓTICA</b>	<b>RISCO BAIXO OU NEGLIGENCIÁVEL NÃO NECESSITA PROFILAXIA ANTIBIÓTICA</b>
Injeção anestésica intraligamentar	Exame radiológico
Procedimentos periodontais: Cirurgias Raspagem subgingival Alisamento radicular Sondagem	Restaurações  Colocação de dique de borracha
Colocação subgingival de fitas com antibióticos	Injeção anestésica intraoral
Cirurgia oral de dentes e gengiva	Tratamento endodôntico intracanal
Limpeza de dentes ou implantes em que se antecipa sangramento	Ajuste de aparelhos ortodônticos
Implantes dentais	Remoção de sutura pós-operatória
Reimplante de dentes avulsionados	Modelagem para prótese
Extrações dentárias	Queda espontânea de dentes decíduos
Instrumentação / cirurgias endodônticas além do ápice	Escovação usual
	Tratamento com fluoretos

Observação: a tabela acima foi elaborada com base nos livros de referência para diversos concursos: *Terapêutica medicamentosa em Odontologia* (Andrade, 2014) e *Cirurgia Oral e Maxilofacial Contemporânea* (Hupp et al., 2009).



**CORPO DE SAÚDE DA MARINHA/ CIRURGIÃO-DENTISTA/2012) O procedimento odontológico de baixo risco, sem indicação de profilaxia antibiótica, segundo a publicação Serviços Odontológicos: Prevenção e Controle de Riscos (2006), denomina-se:**

- a) Injeção de anestesia intraligamentar
- b) Instrumentação endodôntica
- c) Raspagem e alisamento de raízes
- d) Sondagem periodontal
- e) Remoção de sutura pós-operatória

**Comentários:**

Você deve ficar atento com as pegadinhas das bancas como, por exemplo, as técnicas anestésicas. A anestesia intraligamentar requer profilaxia, já a técnica intraoral não. Procedimentos periodontais como raspagem/alisamento e sondagem implicam em risco de sangramento necessitando profilaxia. No que se refere à instrumentação endodôntica a questão gera dúvidas, a alternativa não menciona limite (além do ápice), o tratamento dentro dos limites não necessitaria de profilaxia. **A alternativa correta é a letra E.**

A Associação Americana do Coração (American Heart Association - AHA), em 2007, elencou as condições cardíacas que requerem profilaxia antibiótica. Veja o quadro abaixo.

<b>Condições cardíacas associadas a alto risco para endocardite para as quais a profilaxia para procedimentos odontológicos é recomendada</b>
Valva cardíaca protética
Histórico de endocardite infecciosa prévia
Doenças cardíacas congênitas <ul style="list-style-type: none"><li>- Cardiopatia cianótica não reparada CHD, incluindo shunts e condutos paliativos</li><li>- Defeito congênito do coração reparado completamente com material protético ou aparelhos, se colocados por cirurgia ou por intervenção com cateter, durante os primeiros seis meses após o procedimento.</li><li>- Doença cardíaca congênita reparada que evolui com defeito residual (o qual inibe a formação de endotélio)</li></ul>
Valvopatia adquirida em paciente transplantado cardíaco

Fonte: Andrade, 2014.





Wannamacher e Ferreira (2007), no livro Farmacologia Clínica para Dentistas, detalham as condições de baixo ou nenhum risco para o desenvolvimento da endocardite infecciosa.

Baixo ou nenhum risco
Doença isquêmica cardíaca, infarto agudo do miocárdio <i>angina pectoris</i>
Hipertensão arterial sistêmica
Sopros inocentes em adultos e crianças
Defeito septal atrial <i>secundum</i>
Cirurgia de revascularização coronária
Prolapso da válvula mitral sem regurgitação
Febre reumática sem disfunção valvular
Marcapassos cardíacos ou desfibriladores
Reparos cirúrgicos de defeitos septais ou ducto arterioso patente há mais de 6 meses
Doença de Kawasaki sem alteração valvular

Fonte: Wannamacher e Ferreira, 2007.


Você verá que muitas questões são feitas com base nas tabelas acima. Além disso, você precisará saber a dosagem indicada para os casos que requerem profilaxia antibiótica:

RECOMENDAÇÃO DA AHA 2007 PARA PROFILAXIA ANTIBIÓTICA			
SITUAÇÃO	ANTIBIÓTICO	DOSAGEM	
		30 A 60 MINUTOS ANTES DO PROCEDIMENTO	
Oral	Amoxicilina	ADULTOS 2g	CRIANÇAS 50 mg /Kg
Parenteral	Ampicilina Cefazolina	2g IM ou IV 1g IM ou IV	50 mg/Kg IM ou IV para ambos
Alérgicos às Penicilinas, uso oral	Cefalexina Clindamicina Azitromicina Claritromicina	2g 600 mg 500 mg 500mg	50 mg /Kg 20 mg/Kg 10 mg/Kg 10 mg/Kg
Alérgicos às penicilinas, incapazes de fazer uso da medicação via oral (uso parental)	Cefazolina Clindamicina	1g IM ou IV 600 mg IM ou IV	50 mg/Kg IM ou IV 20 mg/Kg IM ou IV

Fonte: Andrade, 2014.







**(AOCP/EBSERH/CBMF/2014) De acordo com a AHA (American Heart Association), o protocolo recomendado para prevenção da endocardite bacteriana em pacientes alérgicos à penicilina pode ser:**

- a) Azitromicina 2g – via oral – 1 hora antes do procedimento.
- b) Clindamicina 600 mg – via oral – 1 hora antes do procedimento.
- c) Azitromicina 500 mg – via oral – 24 horas antes do procedimento.
- d) Clindamicina 600 mg – via oral – 24 horas antes do procedimento.
- e) Amoxicilina 2 g – via oral – 1 hora antes do procedimento.

**Comentários:**

Nos casos de pacientes alérgicos às penicilinas podem ser prescritos os seguintes antibióticos (30 a 60 minutos antes do procedimento): Clindamicina 600mg e Azitromicina 500 mg. Cabe destacar que a amoxicilina é efetiva em destruir os estreptococos do grupo viridans, comumente, associados à endocardite infecciosa. Cefalosporinas devem ser evitadas pela possível resistência cruzada com penicilinas. **A alternativa correta é a letra B.**

**(DOM CINTRA/PREFEITURA PETRÓPOLIS-RJ/CBMF/2012) Das opções abaixo, pode ser considerada como esquema de profilaxia recomendada, para crianças, pela Associação Americana do Coração:**

- a) 30mg/Kg 1 hora antes
- b) 50 mg/Kg 1 hora antes
- c) 60 mg/Kg 1 hora antes
- d) 65 mg/Kg 1 hora antes
- e) 100 mg/Kg 1 hora antes

**Comentários:**

O regime padrão para crianças é amoxicilina 50 mg/kg e por isso a **alternativa correta é a letra B.**

Se o paciente necessitar, dentro do seu plano de tratamento, diversas consultas que requeiram profilaxia antibiótica, deve ser respeitado um período **de intervalo de dez dias ou mais**. Desta forma, previne-se a seleção de bactérias de maior resistência e permite-se que a flora oral seja recomposta.

Outra situação que pode ocorrer é você não prescrever a antibiótico profilático (você pensou quando o paciente escova os dentes ou mastiga a bacteremia é maior) e acontecer um sangramento durante o procedimento. Aí bate aquele medinho: dou o antibiótico ou não? Será que vai funcionar? Hupp et al.



recomendam que nesses casos a profilaxia antibiótica seja o mais rapidamente estabelecida, **até 2 horas após o procedimento!**



## 1.4-Problemas renais

Pacientes com disfunção renal apresentam outras comorbidades sistêmicas que requerem atenção do dentista, as mais comuns são: **hipertensão arterial sistêmica** (pela retenção de líquido), a anemia (pela diminuição da produção de eritropoietina e vida útil das células vermelhas) e aumento do tempo de sangramento (pela agregação plaquetária anormal).

Os pacientes com disfunção renal que realizam tratamento de **diálise** crônica normalmente requerem a presença de uma fístula arteriovenosa, o que permite o acesso vascular fácil e administração de **heparina**, fazendo com que o sangue passe pelo equipamento de diálise sem coagular (em caso de uma emergência médica nunca use esse acesso ok?!). Esses pacientes requerem alguns cuidados antes da realização de extrações dentárias como, por exemplo, as cirurgias eletivas devem ser realizadas no dia **seguinte à realização de diálise renal** (essa conduta permite a metabolização da heparina e reduz o risco de sangramento); e devem ser evitadas medicações com metabolização e excreção renal (são nefrotóxicos medicamentos como acetaminofeno, aciclovir, aspirina e AINES).

### *Vamos relacionar com a disciplina de patologia oral?*

Pacientes com insuficiência renal podem apresentar aparência alterada do osso como consequência de um hipoparatiroidismo secundário, portanto, não confunda essas áreas com doença dentária! Além disso, pacientes que sofreram transplante (por exemplo dos rins), podem fazer uso de um medicamento imunossupressor chamado de ciclosporina A, que tem como efeito colateral a hiperplasia gengival.

Agora abordaremos outra condição sistêmica muito frequente nas provas a **Hipertensão arterial sistêmica (HAS)**. Ela é definida como a **elevação persistente** dos níveis de pressão arterial sanguínea, **com valores  $\geq$  140 /90 mmHg**. Cabe destacar que a HAS, em muitos casos, é considerada uma doença silenciosa, já que o paciente não apresenta sintomas e, por isso, desconhece sua existência.

Andrade (2014) define a pressão arterial como sendo a força exercida pelo sangue contra as paredes arteriais. Dentro dessa definição, cabe esclarecer que a pressão arterial sistólica (máxima) é caracterizada pela fase de contração do coração e, respectivamente, pelo bombeamento de sangue. Já a pressão arterial diastólica (mínima) é a fase de relaxamento que permite a entrada do sangue no coração.

Algumas provas gostam de cobrar os valores de referência da pressão arterial e a possibilidade de realização de procedimento cirúrgico. Vamos relembrar a interpretação dos dados da pressão arterial sanguínea?



CATEGORIA	PA SISTÓLICA (mmHg)	PA DIASTÓLICA (mmHg)
NORMAL	< 120	< 80
PRÉ-HIPERTENSÃO	120 - 139	80 – 89
HIPERTENSÃO ESTÁGIO 1	140 – 159	90 – 99
HIPERTENSÃO ESTÁGIO 2	≥ 160	≥ 100

Alguns cuidados devem ser tomados antes de avaliar a pressão arterial do paciente como, por exemplo, certificar-se que o paciente não está com a bexiga cheia, não realizou exercícios físicos antes da aferição, não ingeriu bebidas estimulantes (chá, café, alcoólicas) e não fumou até 30 minutos antes da aferição. Além disso, você deve orientar o paciente a permanecer calmo, em repouso, de 5 a 10 minutos, de preferência sentado, antes de aferir a pressão; e em caso de constatação de valores aumentados, recomenda-se aguardar um intervalo de tempo para realizar nova aferição (alguns autores falam de 1- 2 minutos, outros de 5-10 minutos).

*Agora preste atenção!*

A hipertensão leve ou moderada, geralmente não é um problema para a realização da cirurgia oral ambulatorial (você pode adotar um protocolo de redução de ansiedade e monitorar os sinais vitais do paciente durante o procedimento). Já a hipertensão arterial grave requer o adiamento da cirurgia até que a pressão esteja controlada.

Na possibilidade de realização da cirurgia, indica-se realizar o atendimento no **segundo período da manhã** (maior ocorrência de infartos no primeiro período logo após o despertar); planejar sessões curtas, adotar protocolo de redução da ansiedade (uso de benzodiazepínicos ou sedação inalatória); dar preferência para o uso de anestésicos que contenham como vasoconstritor a **felipressina 0,03UI/mL** (associada à prilocaína 3%) ou **a epinefrina na concentração de 1: 100.000** (2 tubetes por sessão) ou 1: 200.000 (4 tubetes por sessão).



(ESAF/TÉCNICO DO MPU/CONSULTÓRIO DENTÁRIO/2004) Podemos considerar o paciente com pressão alta quando a pressão for:

a) igual a 120 x 80 mmHg



- b) superior a 160 x 100 mmHg
- c) inferior a 100 x 80 mmHg
- d) superior a 80 x120 mmHg
- e) inferior a 80 x 120 mmHg

**Comentários:**

De acordo com Andrade (2014), consultar tabela acima, a hipertensão arterial sistêmica (HAS) é a elevação persistente dos níveis de pressão arterial sanguínea, com valores  $\geq 140 / 90$  mmHg. Na questão a banca não colocou nas alternativas o valor de referência para o estágio 1 de hipertensão ( $\geq 140/90$  mmHg), no entanto, a alternativa B apresenta como resposta o valor de referência para o estágio 2 de hipertensão arterial ( $\geq 160/100$ ), sendo a alternativa correta. **A alternativa correta é a letra B.**

**(FAPEU/ANALISTA JUDICIÁRIO (TRE-SC)/ODONTÓLOGO/2005) No diagnóstico e plano de tratamento odontológico de um paciente que será submetido a uma cirurgia odontológica, é necessário o conhecimento sobre “pressão arterial”. Assinale a alternativa CORRETA.**

- a) A pressão arterial máxima também é chamada de diastólica
- b) A pressão diastólica é o momento de relaxamento dos ventrículos e é também conhecida como pressão arterial mínima.
- c) A pressão diastólica é o momento em que os ventrículos se contraem.
- d) O hipertenso leve frequentemente apresenta sinais e sintomas como: dor de cabeça, perturbações visuais, zumbido no ouvido e tontura.

**Comentários:**

Conforme tabela da página anterior, a pressão máxima é chamada de sistólica, já a mínima é chamada de diastólica (para gravar lembre-se: a mínima ouvimos Depois – D de diastólica). Na maioria dos casos o paciente é assintomático e desconhece a existência da doença. **A alternativa correta é a letra B.**

**(FCC/ANALISTA JUDICIÁRIO (TRE-PI)/ODONTOLOGIA/2009) Paciente com 53 anos de idade, sexo masculino, apresenta pressão arterial de 170/110 mm Hg no momento da consulta odontológica. O cirurgião-dentista deve:**

- a) Monitorar a pressão arterial durante o atendimento, seguindo-se controle clínico por pelo menos 15 dias.
- b) Prescrever medicamentos anti-hipertensivos, pois se trata de um caso de urgência odontológica.
- c) Realizar tratamento clínico ambulatorial, em sessões clínicas de curta duração, até remissão do quadro.
- d) Medir a pressão arterial novamente após 5 minutos e encaminhar o paciente para cuidados médicos se a pressão mantiver.
- e) Controlar a ansiedade do paciente, prescrevendo benzodazepínicos, seguindo-se controle por pelo menos 7 dias.

**Comentários:**



Se durante a avaliação da pressão arterial forem evidenciados valores acima dos considerados normais pode-se, passados 5 a 10 minutos, realizar nova aferição para constatação da condição. No caso de elevação da pressão arterial estão contraindicados os procedimentos odontológicos eletivos. O paciente ser encaminhado para consulta médica para ser avaliado e medicado com anti-hipertensivos. **A alternativa correta é a letra D.**

Caro aluno, falamos dos valores da pressão arterial e vimos como as questões costumam cobrar esse assunto, mas muitas questões trazem outros dados dos sinais vitais do paciente na avaliação pré-operatória. Sendo assim, que tal revisarmos alguns valores de referência??

Frequência cardíaca (FC), em repouso, em função da idade.

Idade	Bpm
Bebês	100-170
Crianças de 2-10 anos	70-120
Crianças > 10 anos e adultos	60-100

Fonte: Andrade, 2014.

Frequência respiratória (FR), em repouso, em função da idade

Idade	FR/min
Bebês	30-40
1-2 anos	25-30
2-8 anos	20-25
8-12 anos	18-20
Adultos	14-18

Fonte: Andrade, 2014.



## 1.5-Distúrbios hepáticos

As disfunções hepáticas geralmente resultam de uso abusivo de álcool, doenças infecciosas como as hepatites e congestão biliar ou vascular. O fígado possui importante papel na metabolização de medicamentos, na produção de proteínas e de fatores de coagulação dependentes da vitamina K os fatores 2,7,9 e 10 (II, VII, IX e X). Na doença hepática tais fatores podem estar diminuídos tendo como consequência a trombocitopenia (avaliada através do tempo de protrombina e de tromboplastina parcial), que aumenta o tempo de sangramento.

Nesses pacientes é indicada a investigação da presença do vírus da hepatite e de distúrbios de coagulação. Consulte os exames complementares indicados para portadores de disfunções hepáticas:

### 1) Exames para diagnóstico de hepatite B:

- HBsAg (presença do antígeno de superfície): indica a presença do vírus (o paciente é contagioso)
- Anti-HBs (anticorpo contra o antígeno de superfície): indica a exposição anterior ao vírus, pessoas que foram vacinas ou que já tiveram contato com o vírus e foram curadas.
- HBeAg: indica alta infectividade
- Os marcadores para diagnóstico da hepatite B aguda mais fiéis são: HBsAg e o anti-HBc IgM.

### 2) Avaliação do tempo de sangramento:

Contagem de plaquetas	140.000 a 400.00 células/mm <sup>3</sup>
Tempo de sangramento	Método de Ivy < 4 minutos Padrão 3-9 minutos
Tempo de protrombina	11- 15 segundos
Tempo de trombina	9- 13 segundos
Tempo de tromboplastina parcial	25-35 segundos

**(AOC/EBSERH/CBMF/2014) O tempo de coagulação (TC) é o espaço de tempo decorrido para que o sangue do paciente coagule fora do vaso. Os valores normais do TC variam de:**

- a) 5 a 10 segundos
- b) 20 a 30 segundos
- c) 1 a 2 minutos
- d) 5 a 10 minutos



e) 15 a 20 minutos

**Comentários:**

Coloquei essa questão para chamar sua atenção para uma diferença: os livros de odontologia trazem os parâmetros de avaliação do tempo de sangramento e aqui foi cobrado o tempo de coagulação. O tempo de sangramento é avaliado através da duração do tempo sangramento após a realização de uma pequena incisão na pele (em média de 1 a 4 minutos). Já o tempo de coagulação é o tempo que o sangue leva para coagular (em média de 5 a 11 minutos). **A alternativa correta é a letra D.**

## 1.6-Distúrbios endócrinos

Dentro deste tópico merece atenção especial o diabetes melito, doença metabólica crônica, cuja hiperglicemia resulta em complicações vasculares.

O diabetes melito subdivide-se em tipo I ou insulino-dependente e tipo II ou não-insulino-dependente.

O **tipo I** geralmente é observado em **crianças e adolescentes** e tem como causa a subprodução de insulina (o paciente apresenta incapacidade de utilizar adequadamente a glicose e o único tratamento é administrar **insulina**). Já no **tipo II** o paciente produz insulina, mas em quantidade insuficiente, pela menor atividade da insulina ou resistência da insulina. Na maioria dos casos o tratamento do tipo II não requer a administração de insulina, sendo suficientes atitudes como o **controle de peso, reeducação alimentar e uso de hipoglicemiantes orais**.

O cirurgião-dentista que atende um paciente portador de diabetes melito deve estar atento a sintomas que sinalizem a presença de diabetes como: **polidipsia** (sede excessiva e consumo frequente de líquidos), **polifagia** (fome excessiva), **poliúria** (micção excessiva) e **perda de peso**.

As questões geralmente cobram os exames indicados para avaliação da glicemia e a necessidade, ou não, de profilaxia antibiótica antes dos procedimentos cirúrgicos. O diagnóstico da diabetes melito é feito com base na glicemia em jejum. Já os níveis de hemoglobina glicada (glicose que se ligou às hemácias no sangue) fornecem informações sobre a glicemia de longa duração e eficácia do controle terapêutico.

Veja na tabela os valores de referência para glicemia (Fonte: Andrade, 2014)





CRITÉRIO DIAGNÓSTICO	GLICEMIA EM JEJUM (mínimo de 8 horas)	GLICEMIA 2h APÓS 75g DE GLICOSE	GLICEMIA CASUAL OU ALEATÓRIA
Glicemia normal	70-99	< 140	<
Intolerância à glicose	100-125	M= 140 e <200	-
Diabetes melito	≥ 126	≥ 200	≥ 200

Porcentagem de hemoglobina glicada	Glicemia média ponderada estimada nas últimas 6-8 semanas antes do teste (mg/dL)
6%	126
7%	154
8%	182
9%	211
10%	239
11%	267
12%	295

Caro aluno, você na anamnese suspeitou que seu paciente é diabético e confirmou através de exames complementares. Sendo assim, você deverá observar algumas recomendações para submeter o paciente à cirurgia oral.

Nos casos de **pacientes descompensados** (com exames alterados) você deverá **adiar o procedimento cirúrgico** até o controle da glicemia.

Na possibilidade de realização da cirurgia (pacientes que estão com os exames ok!), você deverá entrar em contato com o médico para **ajuste da alimentação** no caso de procedimentos prolongados (como forma de prevenção da hipoglicemia) e para instruções sobre os cuidados necessários com a dieta pós-operatória (nos casos de procedimentos que limitem posteriormente a mastigação). Outros cuidados a serem tomados previamente à cirurgia são: **agendar a consulta**, preferencialmente, no **período da manhã**, orientar o paciente a **fazer sua refeição matinal** de forma normal e **administrar a medicação antes da consulta** (conforme recomendação médica).

Como forma de prevenção de intercorrências, o dentista deve adotar protocolo de redução de ansiedade e monitorar os sinais vitais durante o procedimento. Cabe destacar que alguns sinais de hipoglicemia são ansiedade, nervosismo, sudorese, taquicardia, palidez, dilatação das pupilas, sensação de fome, náusea. Em estágios mais avançados percebe-se sonolência, hipotensão, convulsões e perda de consciência.

Pacientes com diabetes possuem a função leucocitária alterada e, por isso, apresentam maior dificuldade de contenção dos processos infecciosos. A **profilaxia antibiótica não é indicada** para pacientes com a **diabetes melito controlada**. Já para os **descompensados** indica-se a **profilaxia antibiótica com 1g** (dose única) de amoxicilina (claritromicina 500mg ou clindamicina 600mg) uma hora antes do procedimento cirúrgico.





**(PREFEITURA TABIRA-PE/ODONTÓLOGO/2012) Marque a alternativa que o paciente não deve realizar cirurgia por possível problema de cicatrização:**

- a) Glicemia acima de 200
- b) Glicemia abaixo de 80
- c) Glicemia entre 80 e 100
- d) Glicemia controlada por medicamento
- e) Diabetes compensada

**Comentários:**

O nível de glicose em jejum acima de 126mg/mL ou pós-prandial (após ingestão de 75g de glicose) igual ou maior que 200mg/m devem ser encaminhados para avaliação médica. **A alternativa correta é a letra A.**

**(AOC/EBSEH/CBMF/2014) Após anamnese, verificou-se que uma paciente, 45 anos, é diabética tipo 2 e precisa ser submetida a procedimento cirúrgico para extrações múltiplas. Assinale a alternativa correspondente ao exame indicado para fornecer informações sobre o perfil glicêmico desta paciente.**

- a) Glicemia em jejum
- b) Teste de tolerância à glicose
- c) Dosagem de glicose sanguínea
- d) Hemoglobina glicada
- e) Glicemia pós-insulina

**Comentários:**

O perfil glicêmico (avaliação e controle da glicemia) é fornecido pelo teste de hemoglobina glicada (HbA1c), ele fornece os níveis médios da glicose sanguínea nos últimos 2 a 3 meses (em longo prazo). **A alternativa correta é a letra D**



## 1.7-Distúrbios hematológicos

Os distúrbios hematológicos subdividem-se em distúrbios hereditários de sangramento e uso terapia anticoagulante. Vamos entender um pouco mais??

1) **Distúrbios hereditários de sangramento:** Os distúrbios de sangramento são doenças hemorrágicas ocasionadas pela deficiência de fatores de coagulação que promovem a hemostasia. Durante a anamnese o cirurgião-dentista deve questionar a ocorrência de sinais como epistaxe (sangramento nasal), formação de hematomas, equimoses (contusões), petéquias, sangramento espontâneo e dificuldade de hemostasia.

Veja alguns exemplos de coagulopatias hereditárias e os exames pré-operatórios que devem ser solicitados:

Hemofilia A (clássica)	Deficiência do fator VIII	Traço autossômico recessivo ligado ao X
Hemofilia B (doença de Christmas)	Deficiência do fator IX	Traço autossômico recessivo ligado ao X
Doença de Von Willebrand	Deficiência do fator de Von Willebrand e adesão plaquetária anormal	Traço autossômico dominante

INDO MAIS FUNDO!



TESTE LABORATORIAL	REFERÊNCIA
Contagem de plaquetas	140.000 a 400.00 células/mm <sup>3</sup>
Tempo de sangramento (método Ivy)	< 4 minutos
Tempo de protrombina (TP)	11- 15 segundos
Tempo de trombina (TT)	9- 13 segundos
Tempo de tromboplastina parcial (TTPa)	25-35 segundos

- ❖ **Contagem de plaquetas:** a diminuição indica trombocitopenia. Pacientes com contagem entre 50.000 a 100.000/mm<sup>3</sup> apresentam sangramento prolongado frente a trauma grave, já os com contagem abaixo de 50.000/mm<sup>3</sup> manifestam púrpura (manchas roxas que indicam sangramento) e sangramento prolongado frente à traumas de menor intensidade. Contagem plaquetária inferior a 20.000/mm<sup>3</sup> está associada a sangramentos espontâneos e necessidade de transfusão de plaquetas ou adiamento de procedimentos cirúrgicos até normalização.



- ❖ O **tempo de protrombina** avalia os fatores da via extrínseca de coagulação (II,V,VII e X) e comum. Esse teste avalia a **capacidade do sangue perdido** dos vasos do local da lesão de **coagular** (Little et al., 2009)
- ❖ O **tempo de tromboplastina parcial** avalia os fatores da via intrínseca (VIII, IX, XI e XII) e via comum, é considerado o melhor teste para avaliação dos distúrbios de coagulação. Esse teste avalia a **capacidade de coagulação** do sangue remanescente **dentro dos vasos** no local da lesão (Little et al. 2009)
- ❖ Já o **teste de trombina** avalia a capacidade de formação do coágulo inicial pelo fibrinogênio.

**2) Terapia anticoagulante:** Os medicamentos antiagregantes são administrados para pacientes com distúrbios cardiovasculares (ex: fibrilação atrial, doença cardíaca isquêmica ou vascular periférica) ou portadores de próteses valvares cardíacas. Medicamentos como a **aspirina (AAS)**, **varfarina** (administração oral) e **heparina sódica** (administração parenteral) reduzem a função plaquetária e previnem a formação de coágulos sanguíneos.

Lembre-se que normalmente o sangue circula dentro dos vasos sem coagular, diante de lesão vascular, a cascata de coagulação é ativada a fim de provocar a adesão das plaquetas e conter o sangramento.

E como as bancas cobram a terapia anticoagulante nas provas? As questões geralmente solicitam os exames indicados na avaliação pré-operatória e a interrupção (ou não) de medicações anticoagulantes antes da cirurgia oral!

Anteriormente vimos os exames que avaliam a coagulação sanguínea mas, cabe destacar, que o monitoramento dos efeitos anticoagulantes nesses pacientes é feito através do **INR** (*international normalized ratio* ou RNI razão normalizada internacional). Simplificando, o INR **mede a ação anticoagulante do medicamento**. Veja na tabela abaixo a análise no INR:

VALOR DE INR	EFEITO	CONDUTA
INR = 1	Coagulação normal	
INR entre 2 e 3	Redução do risco de trombose sem causar anticoagulação perigosa	Cirurgia oral de rotina pode ser realizada
INR >3	A anticoagulação pode estar exacerbada com risco de hemorragia espontânea e AVC hemorrágico.	Adiar a cirurgia

Fonte: Hupp et al., (2009)



Já Andrade (2014) traz recomendação complementar sobre o uso de varfarina: pacientes com  $INR \leq 3,5$  não necessitam de suspensão ou modificação da posologia para realização de exodontias não complicadas. Nos casos de  $INR \geq 3,5$  recomenda-se avaliação médica, para possível ajuste da medicação.



Veja mais algumas considerações sobre os cuidados com o paciente:

- 1) Realizar testes de coagulação e, se necessário, ser avaliado por hematologista.
- 2) Pacientes que usam **heparina** devem ter a cirurgia adiada até inativação do medicamento (quando administrada via **intravenosa** aguardar **6 horas e 24 horas se administrada subcutânea**)
- 3) A ação antiplaquetária da aspirina é devida à inibição da COX-1 durante toda vida útil da plaqueta (7 a 10 dias). As bancas cobram a necessidade de suspensão da aspirina para realização de cirurgias: **ATENÇÃO a aspirina não deve ter seu uso suspenso** antes de cirurgias orais!! Da mesma forma que o clopidogrel não deve ter sua posologia alterada. As cirurgias orais, na maioria dos casos, podem ser realizadas sem a interrupção dos anticoagulantes, desde que sejam empregadas medidas locais de hemostasia para controle do sangramento operatório (Andrade, 2014).
- 4) Pacientes que fazem uso de **varfarina** devem **interromper seu uso 2 a 3 dias antes** da cirurgia oral. A prescrição deve ser retornada 1 dia após a cirurgia. A varfarina manifesta seu efeito anticoagulante após 24 horas (Recomendação de Hupp et al., 2009).
- 5) Após a cirurgia monitorar a formação de coágulo (por 2 horas)
- 6) No controle da dor pós-operatória não devem ser prescritos AINES e AAS.
- 7) O cirurgião-dentista pode prescrever ácido tranexâmico 4,8% para bochechos.

(CONSULPLAN/TRE-MG/ODONTÓLOGO/2013) O exame conhecido como .... é usado para analisar as vias extrínseca e comum da coagulação, avaliar a função hepática e monitorar a resposta à terapêutica anticoagulante. É um 'tempo de coagulação' em condições especiais (SILVEIRA *et al.*, 2005).

- a) Prova do laço
- b) Tempo de sangria



- c) Tempo de protrombina
- d) Contagem de plaquetas
- e) Tempo de tromboplastina parcial

**Comentários:**

O tempo de protrombina avalia os fatores da via extrínseca de coagulação (II,V,VII e X) e comum. **A alternativa correta é a letra C.**

## 1.8- Distúrbios neurológicos

O paciente deve ser questionado sobre a ocorrência de distúrbios convulsivos. Caso o paciente possua tal condição, deve ser investigada a frequência, duração e prováveis fatores desencadeadores das crises convulsivas. Geralmente esses pacientes fazem uso de **anticonvulsivantes** como a **carbamazepina**, a **fenitoína**, o **fenobarbital** ou o **ácido valproico**. Nos casos em que as convulsões estejam sob controle, a cirurgia oral pode ser realizada. Recomenda-se a adoção de protocolo para redução de ansiedade.



## 2 - CIRURGIA ORAL

Antes nos aprofundarmos no estudo das técnicas cirúrgicas e manejo das complicações vamos listar as indicações e contraindicações da extração dentária. Na sequência abordaremos os pontos principais de cada item.

### 2.1-Indicações para extração dentária

Entre as indicações para extração dentária a **cárie** é provavelmente a **causa mais comum de extração**, uma vez que a ampla destruição pelo processo carioso pode dificultar a reabilitação. Dentro deste contexto, sabemos que a evolução da cárie, muitas vezes resulta em **necrose pulpar**. Assim como eu, você já deve ter ouvido aquela proposta indecente quando falamos em tratar o canal: “Doutor quem sabe eu arranco o dente ao invés de fazer o canal?”. Nos casos em que o paciente segue relatando dor, mesmo após drenagem e terapia endodôntica não obtém sucesso na cura da sintomatologia, a extração dentária pode ser a opção escolhida pelo paciente. Além disso, o **custo do tratamento** e a situação **financeira** do paciente devem ser considerados: a extração pode ter indicação caso o paciente não possua condições financeiras para realizar o tratamento mais adequado, ou ainda, quando não possa ausentar-se do trabalho para realizar todos os procedimentos indicados para reabilitação.

Outra indicação muito comum de remoção dentária está relacionada à **doença periodontal**. Em estágio mais avançado, a periodontite resulta em perda óssea e mobilidade dentária inviabilizando a manutenção dos dentes.

Comumente dentes também são extraídos por **indicações ortodônticas**, geralmente por falta de espaço no arco, podendo ser citados os pré-molares e os terceiros molares como os dentes mais extraídos por esse motivo.

Os terceiros molares, geralmente enquadram-se na categoria de **dentes impactados**, ou seja, dentes que não conseguem erupcionar por alguma forma de impedimento. Eles devem ser removidos de forma preventiva a fim de evitar a ocorrência de pericoronarite.

**Dentes mal posicionados** (como os dentes ectópicos ou os extruídos pela falta do antagonista) e os **supranumerários** também possuem indicação para extração.

**Dentes supranumerários** são dentes “a mais” no arco dentário, encontram-se geralmente na linha média anterior superior, e estão associados à presença de diastemas, reabsorções e interferências na erupção dentária.



**Dentes fraturados** (cuja reconstrução é inviabilizada) ou dentes envolvidos em **fraturas dos maxilares** devem ser removidos. No primeiro caso indica-se a remoção pelo risco de infecção, no segundo, pelo possível impedimento da redução da fratura.

Algumas situações requerem a remoção de dentes envolvidos em áreas com **comprometimento patológico**, como no caso de regiões com cistos, ameloblastomas, ceratocistos, entre outras condições. E previamente à **terapia antineoplásica**, todos os possíveis focos de infecção devem ser tratados ou removidos a fim de evitar complicações durante o tratamento.

## 2.2-Contraindicações para extração dentária

Mesmo diante de indicação para extração dentária, podem existir situações momentâneas que contraindiquem a realização da cirurgia, podendo ser de ordem local ou sistêmica:

Vamos falar primeiro das de ordem local. Pacientes com história médica de radiação contra o câncer merecem atenção especial. Locais que necessitem de extração dentária e tenham sido **previamente irradiados** podem apresentar maior suscetibilidade de desenvolvimento de osteonecrose. Ainda sobre pacientes com neoplasias, aqueles que possuem dentes localizados em **área de tumor maligno** não devem ter seus dentes extraídos pelo risco de disseminação das células malignas e, conseqüentemente, metástases.

A pericoronarite é uma condição muito recorrente, no entanto pacientes com **pericoronarite grave** (severa) não devem ser submetidos à extração dentária durante a fase aguda. Em um primeiro momento, deve ser empregado tratamento não cirúrgico a base de irrigação e antibioticoterapia, para melhora da sintomatologia e redução do risco de complicações pós-operatórias (falaremos mais sobre pericoronarite no tópico sobre dentes impactados).

Outra condição comum nos consultórios é a presença de **abscesso dentoalveolar agudo** (aposto que veio na sua mente a imagem de algum paciente com aquela região aumentada e vermelha pedindo uma drenagem) embora a literatura não aponte a infecção aguda como uma contraindicação, pelo contrário, sendo o tratamento indicado para uma rápida resolução do processo infeccioso; em muitos casos a extração encontra-se inviabilizada pela dificuldade de abertura de boca e de anestesia da região (lembrando que a inflamação altera o pH da região – veremos mais sobre isso na parte de anestesiologia!).

Agora vejamos algumas contraindicações de ordem sistêmica. Estão contraindicadas as extrações dentárias em pacientes com **doenças metabólicas descompensadas** (ex: diabetes não controlado), pacientes com **leucemia** e **linfoma** não controlados por apresentarem risco aumentado de infecções e de hemorragias (esses pacientes apresentam comprometimento da função de glóbulos brancos e plaquetas).

Pacientes com **doenças cardíacas severas e não controladas**, com isquemia severa do miocárdio, com **angina pectoris** instável, com arritmias não controladas e severas, e aqueles que tiveram infarto recente do miocárdio devem ter as cirurgias adiadas. Da mesma forma, pacientes com hipertensão maligna devem ter as extrações adiadas pelo maior risco de hemorragias, insuficiência aguda do miocárdio e acidente vascular cerebral.





Pacientes com **coagulopatias severas** devem ter acompanhamento de hematologista para que sejam administrados fatores de coagulação ou realizem-se transfusões que previnam a ocorrência de complicações hemorrágicas no pós-operatório. Já os pacientes que fazem uso de anticoagulantes podem realizar extrações de rotina quando observados os cuidados para controle do paciente.

A gravidez e a lactação são **contraindicações relativas** à extração eletiva. Vejamos algumas recomendações para o atendimento dessas pacientes:

1) Recomenda-se o adiamento no **primeiro** e (possíveis efeitos deletérios de medicamentos, estresse e tomadas radiográficas na formação do feto/maior incidência de abortos) e **no terceiro trimestre de gestação** (incapacidade da gestante de tolerar procedimentos longos e comprometimento do retorno venoso quando na posição supina pela compressão da veia cava).

2) Em caso de necessidade de procedimento cirúrgico recomendam-se alguns cuidados com as gestantes e lactantes: **adoção de um protocolo de redução de ansiedade** (a futura mamãe vive um período de preocupações e precisamos deixá-la tranquila!). Mas fique atento, os autores recomendam evitar o uso de óxido nitroso no primeiro trimestre. Em caso de necessidade de indicação de sedação com óxido nitroso, durante o segundo ou terceiro trimestre, o mesmo deve ser empregado com no mínimo 50% de oxigênio.

3) **Evitar manter a gestante na posição supina** por longos períodos devido a hipotensão postural. Da mesma forma, devem ser evitadas consultas longas, não apenas pelo possível desconforto, mas também pela maior frequência urinária da gestante (podem ser necessárias interrupções constantes para esvaziamento da bexiga).

4) O anestésico de escolha deve ser a **lidocaína 2% com epinefrina 1:100.000 ou 1: 200.000**, considerado o anestésico de eleição para gestantes e lactantes.

5) Por último um ponto muito explorado pelas bancas: os medicamentos contraindicados durante a amamentação.

SEM EFEITOS CLÍNICOS EM MÃES QUE ESTÃO AMAMENTANDO	EFEITOS CLÍNICOS POTENCIALMENTE PREJUDICIAIS EM MÃES AMAMENTANDO
ACETAMINOFENO (paracetamol)	AMPICILINA
ANTI-HISTAMÍNICOS	ASPIRINA
CEFALEXINA	ATROPINA
CODEÍNA	BARBITÚRICOS
ERITROMICINA	HIDRATO DE CLORAL
FLUORETO	CORTICOESTEROIDES
LIDOCAÍNA	DIAZEPAM
MEPERIDINA	METRONIDAZOL
OXACILINA	PENICILINA
PENTAZOCINA	PROPOXIFENO
	TETRACICLINAS

A tabela foi extraída do livro *Cirurgia Oral e Maxilofacial Contemporânea de Hupp e colaboradores (2009)*





(AOC/EBSERH/CBMF/2016) Paciente feminina, 28 anos, comparece à clínica odontológica relatando dor intensa no dente 26, aumento de volume na região e supuração via sulco gengival. Na anamnese, refere estar na 18ª semana de gestação e, segundo a paciente, sua pressão tem se mantido estável até o momento, negando alterações sistêmicas ou alergias. Ao exame clínico, apresenta destruição coronária significativa. Ao exame radiográfico, observa-se lesão cariosa ultrapassando limite da furca, confirmando a impossibilidade de restauração dentária e condenando o dente 26 a um procedimento cirúrgico para extração dentária. Na consulta inicial, a paciente apresentava pressão arterial 120/80 mmHg e frequência cardíaca em 90 pulsações por minuto. Considerando o caso apresentado, assinale a alternativa correta.

- a) A paciente está no segundo trimestre de gestação, portanto o procedimento não pode ser realizado, adiando-o para o período pós-parto.
- b) A solução anestésica de escolha deve ser articaína 4%, cuja classificação para gravidez é considerada B.
- c) A gestação pode ser emocional e fisiologicamente estressante, portanto, o uso de um protocolo de redução de ansiedade é altamente recomendado. No entanto fármacos sedativos devem ser evitados em pacientes grávidas.
- d) Durante o procedimento cirúrgico, a paciente deve ser colocada em posição próxima de supina para facilitar o retorno venoso.
- e) Medicamentos como paracetamol, codeína, penicilina e cefalosporinas devem ser evitados em gestantes.

#### Comentários:

O período de eleição para tratamentos durante a gestação é o segundo trimestre. A lidocaína é o anestésico local indicado para gestantes e crianças. No final da gestação a posição supina ocasiona hipotensão postural. Paracetamol e codeína podem ser utilizados por gestantes. **A alternativa correta é a letra C.**

Ainda falando sobre as contraindicações de ordem sistêmica, não poderíamos deixar de mencionar o uso de medicações contínuas. Pacientes que fazem uso corticosteroides, agentes imunossupressores, quimioterápicos e antirreabsortivos (como os bisfosfonatos) merecem considerações especiais. Dentro deste tópico falaremos sobre o medicamento mais cobrado pelas bancas de diversos concursos: os bisfosfonatos, medicamentos associados à ocorrência de osteonecrose dos maxilares após a realização de procedimentos cirúrgicos!





## OSTEONECROSE DOS MAXILARES ASSOCIADA AOS BISFOSFONATOS (OAB)

A **osteonecrose dos maxilares** associada ao uso de **bisfosfonatos** é uma complicação oral observada em pacientes que fizeram uso de bisfosfonatos, classe de medicamentos utilizada no tratamento de doenças que afetam o metabolismo ósseo (ex: osteoporose e metástases ósseas maligna). O mecanismo de ação dessas drogas está relacionado à inibição da atividade osteoclástica, interferindo na remodelação e reabsorção óssea. Os bisfosfonatos apresentam afinidade óssea e acumulam-se com o tempo nesse tecido. Esses medicamentos estão disponíveis para administração via oral e intravenosa.

A OAB afeta exclusivamente os **maxilares** e tem como característica clínica o osso exposto em paciente que foi submetido à cirurgia de extração dentária. Paciente pode relatar dor severa em decorrência do osso exposto necrótico e infecção secundária, tem caráter é progressivo.

Fatores como idade superior a 65 anos, presença de doença periodontal, uso de próteses dentárias, tabagismo, diabetes, terapia com bisfosfonatos superior a 2 anos, principalmente pela via intravenosa, e necessidade cirúrgica dentoalveolar predispoem a ocorrência de OAB. A predição do risco pode ser avaliada pelo nível de CTX-plasmático, um marcador bioquímico da remodelação óssea e produto da degradação do colágeno tipo I que compõe os tecidos ósseos.

Concentração plasmática de CTX (pg/mL)	Risco de ocorrência da OAB
>150	Baixo
100 – 150	Médio
< 100	Alto

Como conduta preventiva sugere-se adiar a instituição da terapia com bisfosfonatos por 4 a 6 semanas após exodontias para permitir a recuperação óssea. Alguns autores sugerem um “drug holiday” a interrupção da medicação, no entanto, não existe comprovação da diminuição do risco de OAB frente ao possível efeito negativo na terapia da doença óssea existente.



## REVISANDO AS INDICAÇÕES E CONTRAINDICAÇÕES PARA EXTRAÇÃO DENTÁRIA

INDICAÇÕES	CONTRAINDICAÇÕES	
<ul style="list-style-type: none"><li>▪ Cáries</li><li>▪ Necrose pulpar</li><li>▪ Doenças periodontal</li><li>▪ Indicações ortodônticas</li><li>▪ Dentes mal posicionados</li><li>▪ Dentes impactados</li><li>▪ Dentes supranumerários</li><li>▪ Dentes fraturados</li><li>▪ Dentes associados a lesões patológicas</li><li>▪ Dentes em área de fratura nos maxilares</li><li>▪ Previamente à radiação (terapia antineoplásica)</li><li>▪ Financeiro</li></ul>	<p><b>LOCAIS</b></p> <ul style="list-style-type: none"><li>▪ Pericoronarite severa</li><li>▪ Abscesso dentoalveolar agudo</li><li>▪ Áreas de tumor maligno</li><li>▪ Áreas previamente irradiada</li></ul>	
		<p><b>SISTÊMICAS</b></p> <ul style="list-style-type: none"><li>▪ Doenças metabólicas descompensadas</li><li>▪ Doenças cardíacas severas/ não-controladas</li><li>▪ Coagulopatias severas</li><li>▪ Leucemias</li><li>▪ Linfomas</li><li>▪ Bisfosfonatos*</li></ul>
		<p><b>RELATIVAS:</b> Gestantes e lactantes</p>



HORA DE  
PRATICAR!

(PREFEITURA MUNICIPAL DE SÃO MIGUEL DO OESTE-SC/CBMF/2014) São contra-indicações para exodontia, exceto a alternativa:

- a) Doenças metabólicas descompensadas
- b) Dente localizado dentro de área tumoral
- c) Pacientes com infecção como pericoronarite no 3º molar impactado
- d) Paciente com doença periodontal extensa e grave

### Comentários:

Pacientes com doenças descompensadas devem ser encaminhados para avaliação médica. Não devem ser extraídos dentes no interior de tumores pelo risco de disseminação. O quadro agudo da pericoronarite deve ser controlado para que, posteriormente, o paciente faça a extração. **A alternativa correta é a letra D.**



(FGV/ESPECIALISTA LEGISLATIVO MUNICIPAL/CM SALVADOR/ODONTÓLOGO/2018) A osteonecrose associada ao uso de bifosfonatos está relacionada a uma alteração da atividade dos osteoclastos e interfere na angiogênese através da inibição do fator de crescimento endotelial vascular, modificando o metabolismo ósseo. Muitos pacientes apresentam potencial risco para desenvolver essa condição pós-exodontia, pois os bifosfonatos são utilizados no tratamento da:

- a) Doença de Paget
- b) Osteoesclerose idiopática
- c) Displasia cleidocraniana
- d) Osteoporose

**Comentários:**

Os bisfosfonatos são utilizados no tratamento de osteoporose e doenças ósseas malignas. **A alternativa correta é a letra D.**

(CESGRANRIO/PROFISSIONAL JÚNIOR (BR)/ODONTOLOGIA/2010) Paciente de 56 anos, pós-menopausa, fazendo uso de alendronato de sódio, apresenta-se para extração do elemento 26, por motivo de perda de inserção devido à Periodontite Crônica Avançada. Para a execução da extração, o profissional deve verificar com o médico a possibilidade de:

- a) Suspensão do medicamento, pois pode causar osteonecrose.
- b) Suspensão do medicamento, pois é um potente anticoagulante
- c) Suspensão do medicamento, pois pode causar osteoporose.
- d) Substituição do medicamento por rizedronato de sódio.
- e) Substituição do medicamento por diclofenaco de sódio.

**Comentários:**

O alendronato de sódio é um bisfosfonato de uso oral indicado para o tratamento da osteoporose. É associado à ocorrência de osteonecrose dos maxilares induzida por antirreabsortivos. Alguns autores sugerem a suspensão. **A alternativa correta é a letra A.**




## 3- TÉCNICAS CIRÚRGICAS

Agora estudaremos um conteúdo muito importante e recorrente nos concursos: as técnicas cirúrgicas! Veremos detalhadamente cada fase operatória, instrumentais utilizados, as diferentes técnicas empregadas e as possíveis complicações que podem ocorrer durante a remoção de um dente! Fique tranquilo, tudo que você precisa saber para “tirar de letra” na hora da prova será abordado nas próximas páginas!!

### 3.1- Manobras cirúrgicas fundamentais

As manobras cirúrgicas são procedimentos ordenados e executados com instrumentais específicos. Para uma melhor compreensão são divididas, por alguns autores, em quatro fases:



#### 3.1.1 DIÉRESE

A primeira fase na remoção de um dente chama-se **diérese** e inicia-se pelo rompimento da integridade dos tecidos para acesso às áreas de interesse anatômico. As manobras empregadas nessa fase são a **incisão** e a **divulsão**. A primeira consiste em um corte realizado nos tecidos através de tesouras ou bisturis. O cabo de bisturi mais utilizado é o de nº 3 a e lâmina a nº 15. A divulsão realiza o afastamento dos tecidos, nessa manobra os instrumentais mais utilizados são o descolador de Molt e a tesoura de Matzenbaun (por possuir ponta romba).

Ao realizar uma **incisão** devemos observar alguns cuidados como, por exemplo, sempre utilizar lâminas novas, afiadas e de tamanho adequado; o posicionamento do bisturi deve ser perpendicular à superfície incisada e o movimento deve ser firme e realizado de forma contínua para obtenção de bordos regulares. Nesse sentido, o dentista sempre deve preferir a realização de incisões amplas. Além disso, as incisões intraorais devem ser realizadas, preferencialmente, em gengiva inserida e sobre osso sadio, tendo o cuidado para evitar a secção de estruturas anatômicas importantes.

Falamos sobre as incisões, agora veremos o que é um retalho. De acordo com Prado e Salim (2004), **um retalho cirúrgico** é uma porção de tecido delimitada por incisões que permite o acesso ao local da cirurgia. Ao observar alguns cuidados durante a execução do retalho, o dentista previne a necrose dos tecidos envolvidos.

O princípio básico a ser respeitado durante a realização de um retalho é que ele **possua tamanho adequado** para permitir o **afastamento** e **visualização** da região durante a cirurgia. Não adianta ficar com pena e insistir em não realizar o retalho pois você pode acabar tensionando as bordas do tecido e causar uma laceração (depois para suturar é uma desgraça!).

Bom você pegou o bisturi e vai iniciar a incisão, mas como deve ser feito o retalho? Vamos revisar: primeiro ele deve ser **mucoperióstico** de espessura total, isso mesmo, tem que “cortar” a mucosa, a submucosa e o



periósteo! Lembrando que deve ser realizado sempre sobre osso sadio. Mas e se o paciente tiver doença periodontal e apresentar perda óssea na região que precisa fazer a cirurgia? Bom você afasta uns 6 a 8 mm da região que não tem **osso sadio** e faz o retalho (até porque no final você precisará reposicioná-lo sobre osso sadio).

Prossigamos. No que se refere ao desenho do retalho ele deve possuir **lados** que concorram **paralelos** entre si ou sejam, preferencialmente, **convergentes da base**. Lembrando que a **base** sempre deve ser mais **ampla** que a margem livre (o ápice do retalho). Além disso, o **comprimento** do retalho não deve exceder o dobro da largura da base. Ao final do procedimento você reposicionará o retalho (sempre sobre osso sadio) e o manterá com o auxílio da sutura (sem tensionar seus bordos). Seguindo esses princípios você conseguirá uma boa visualização e um bom pós-operatório.

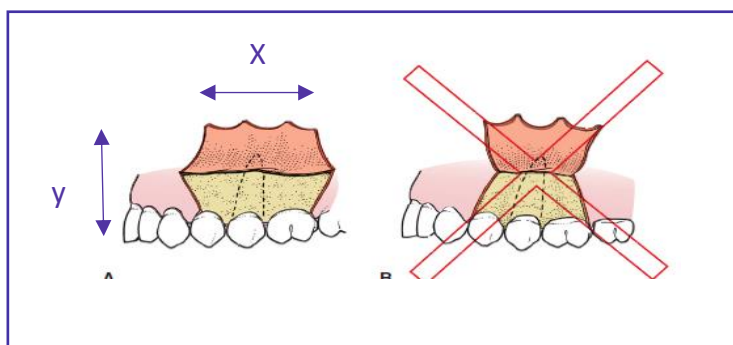


Figura 1: Hupp et al., 2009.

**LEMBRE-SE!!** a medida da base do retalho (x) não deve ser menor que a medida da altura (y). Preferencialmente, a medida deve ser  $x = 2y$ !!!

Os livros citam alguns acessos como o retalho em envelope, a incisão semilunar e a incisão em Y, veja abaixo suas indicações:

RETALHO EM ENVELOPE	Mais comumente realizado Descolamento das papilas Pode ser usado em todas as regiões da cavidade bucal
INCISÃO SEMILUNAR	Acesso à região apical Para cirurgias no periápice
INCISÃO EM Y	Acesso à região palatina Remoção de exostose maxilar



Para memorizar visualize os tipos de incisões e retalhos!!

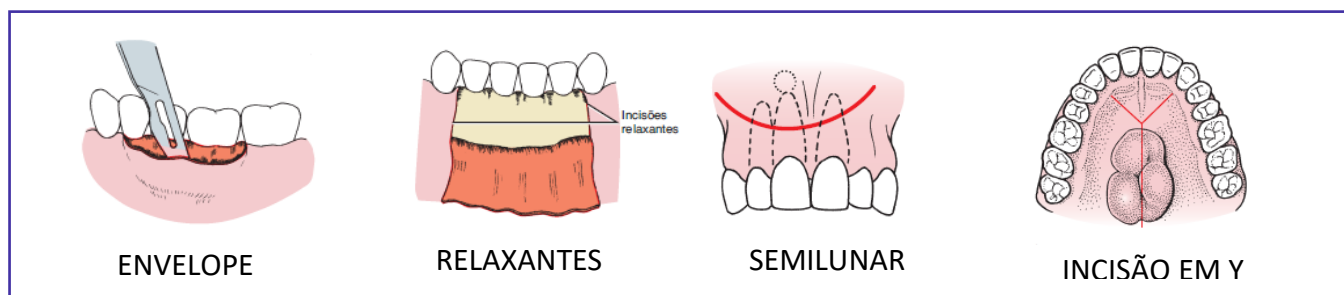


Figura 2: Hupp et al, 2009



### 3.1.2 EXÉRESE

Estão incluídos nessa fase todos os procedimentos de envolvem a **remoção de dentes** ou tecidos. Nas cirurgias orais os instrumentos mais utilizados para a remoção dentária são as **alavancas e os fórceps**.

Mas antes de falarmos sobre como é feita a remoção dos dentes, deixe-me falar sobre o posicionamento correto do dentista durante a cirurgia (isso faz parte da chamada ergonomia!). Algumas escolas ensinam seus alunos a operarem de pé e, conforme o arco operado, o posicionamento do cirurgião-dentista pode variar. Para os casos de cirurgias de **extração maxilar**, a cadeira deve ser inclinada para trás de maneira que o **plano oclusal maxilar esteja em um ângulo de cerca de 60 graus com o solo**. A altura da cadeira deve ser de tal forma que a altura da boca do paciente esteja na altura, ou ligeiramente abaixo, da altura do cotovelo do cirurgião. Já nos casos de **extração mandibular**, o paciente deve ser posicionado em uma posição mais reta, de modo que o **plano oclusal esteja paralelo ao solo**.

Agora vamos falar dos instrumentos utilizados na exérese. As **alavancas**, também chamadas de “elevadores ou extratores”, auxiliam na **luxação dentária** (popularmente soltar o dente) empregando os princípios mecânicos de alavanca (como seu próprio nome diz), cunha ou roda e eixo. Geralmente, **precedem o uso do fórceps** na extração e devem ser usadas com cautela, pois podem gerar uma força excessiva e resultar em complicações transoperatórias.

As alavancas são classificadas conforme o formato de sua lâmina: alavancas retas, triangulares (Cryer), curvas (Potts) ou pontiagudas. Alguns autores ainda citam os modelos do tipo Seldin (retas e curvas/ direita e esquerda), Mead e apicais.

Veja no esquema abaixo as alavancas mais utilizadas e seus princípios mecânicos:

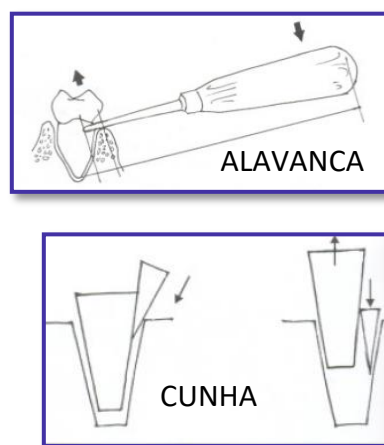
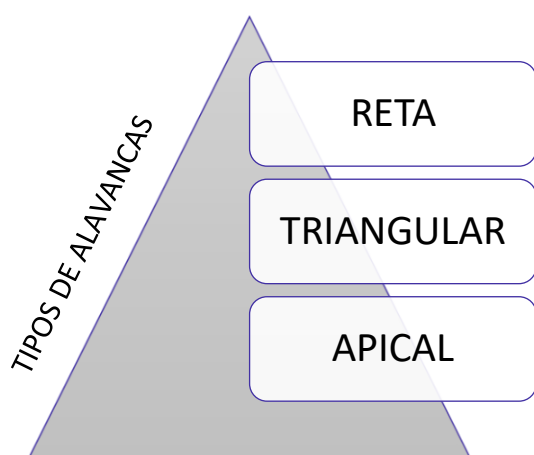


Figura 3: Prado e Salim, 2004.

**UTILIZAÇÃO DA ALAVANCA:** após o descolamento da papila, a alavanca deve ser inserida perpendicularmente ao dente no espaço interdental.





**(COPEVE/TÉCNICO DE HIGIENE DENTAL/2019) Numa extração, além do fórceps, outros instrumentos são utilizados.**

- I. As alavancas são instrumentos que servem para fazer unicamente a sindesmotomia após a realização da extração para controlar a hemorragia.
- II. As alavancas são de grande importância em extrações porque servem para luxar os dentes do osso circunjacente antes da aplicação do fórceps.
- III. As alavancas apresentam as pontas ativas curvas para ambos os arcos.
- IV. As alavancas apresentam pontas ativas curvas ou retas. As curvas para extrações no arco inferior e as retas para o arco superior.

Escolha a combinação correta.

- a) I, II e IV   b) II, III e I   c) II e IV   d) II, III e IV   e) II e III

**Comentários:**

As alavancas são elevadores e auxiliam na remoção do dente. A sindesmotomia é o desinserção dos tecidos através de descoladores ou sindesmótomos e precede a remoção dentária. Afirmativa errada.

A inserção de uma alavanca dentro do espaço do ligamento periodontal resulta em expansão óssea e deslocamento da raiz no sentido oclusal. Os movimentos realizados por alavancas ajudam a “soltar o dente” (luxar) e permitem que o mesmo seja removido pelo fórceps. Afirmativa correta.

As alavancas possuem mais de uma forma de apresentação, conforme a sua ponta ativa, podendo ser do tipo reta, apical e triangular, sendo a reta a mais empregada.

Afirmativa correta para a banca, mas vejamos alguns detalhes: Alavancas retas são utilizadas para deslocar raízes de seus alvéolos, as alavancas triangulares são indicadas quando uma raiz fraturada permanece no alvéolo dental e o alvéolo adjacente está vazio e as alavancas apicais são usadas para remover raízes. Autores como Hupp et al. (2009) e Prado e Salim (2004) não fazem distinção do uso de alavancas entre os arcos.

**A alternativa correta é a letra C**



O **fórceps** é um instrumento de apreensão dentária utilizado para a remoção dentária. A utilização do fórceps possui dois objetivos: a **expansão do alvéolo ósseo e a remoção do dentária**. A expansão do alvéolo dentário e luxação do dente podem ser obtidas através de um ou mais movimentos realizados com o fórceps.

*As questões gostam de cobrar os movimentos realizados pelo fórceps para a extração dentária e a numeração do fórceps indicada para cada dente!*

Quero que você lembre o dia que extraiu algum dente, suponhamos que tenha sido um incisivo central (dá pena só de pensar né). Depois de anestésiar e descolar os tecidos, você adaptou as pontas ativas do fórceps o mais apical possível certo? Parabéns, você realizou o primeiro movimento para retirar o dente: a **pressão apical**. Ao realizar esse movimento de pressão “para dentro”, desloca-se o centro de rotação do dente (o que facilita sua remoção) e diminui-se o risco de fratura radicular. Vamos em frente, o fórceps está bem adaptado e você sabe que está no caminho certo, porém o dente segue resistente à remoção, o que fazer? Primeiro você movimenta o fórceps em direção a tábua óssea vestibular (2º movimento => **pressão vestibular**) e, depois para a tábua óssea lingual (3º movimento => **pressão lingual**), como se fosse um pêndulo. Ao sentir que o dente está “soltando”, você começa a girar o fórceps (4º movimento => **torção**) e puxa o dente para fora do alvéolo (5º movimento => **tração**). Voilà!!! Você extraiu o dente!

Agora que você percebeu que já sabe os movimentos deixe eu tecer alguns comentários sobre cada movimento. Quando você realiza a **pressão apical** consegue obter dois objetivos: **expandir o alvéolo e deslocar o centro de rotação do dente**. Embora pareça preocupante "empurrar o dente para dentro do alvéolo", essa pressão desloca o dente minimamente para dentro do espaço do ligamento periodontal, mas é o suficiente para causa expansão.

*Você ainda deve estar pensando sobre o centro de resistência certo?*

Deixe-me explicar melhor: se o fulcro for alto, uma grande quantidade de força é aplicada na região apical do dente, o que aumenta a chance de fratura do ápice radicular. Ao forçar as pontas ativas do fórceps para dentro do espaço do ligamento periodontal, o centro de resistência é deslocado apicalmente, facilitando a remoção dentária.

*Agora deixe-me falar sobre as forças no sentido vestibular e palatina/lingual.*

Quando você realiza o movimento de força vestibular ocorre uma expansão da cortical vestibular. O mesmo ocorre no sentido contrário. Expandido as tábuas ósseas a liberação é facilitada.

Fique atento ao seguinte detalhe: as questões costumam perguntar se a torção pode ser usada em dentes com mais de uma raiz. O **movimento de torção** nada mais é do que “girar o dente” dentro do alvéolo tendo **indicação para dentes com raízes únicas, cônicas e que não apresentem dilaceração**. O movimento rotacional causa expansão interna do alvéolo e rompimento das fibras do ligamento periodontal.



O **movimento de tração** deve ser realizado apenas no final da **remoção dentária**, sendo o último movimento.

Vejamos os movimentos realizados para melhor compreensão!!

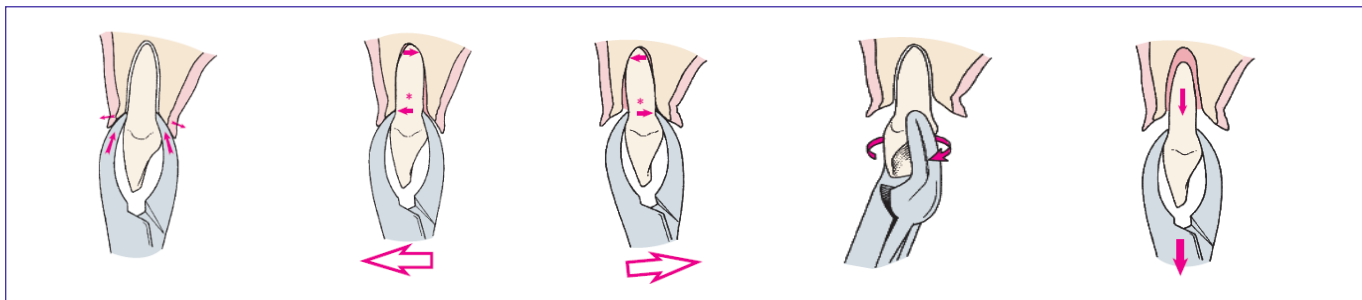


Figura 4: Hupp et al., 2009.

Agora mais um detalhe! De acordo com Hupp et al. (2009), na **arcada superior a tábua óssea vestibular** geralmente é **mais fina**, enquanto a região palatina apresenta maior espessura. Sendo assim, os dentes superiores costumam ser removidos por forças vestibulares mais fortes e forças palatinas menos vigorosas. Na **mandíbula**, a tábua vestibular apresenta menor espessura a partir da linha média posterior em direção à área dos molares. Nesse caso, os dentes **incisivos, caninos e pré-molares inferiores** são removidos, predominantemente, através de **força vestibular intensa** e pressão lingual menos vigorosa. Já os **molares inferiores**, por apresentarem a tábua óssea vestibular mais espessa, são removidos por meio de uma maior **força no sentido lingual**.



**RECAPITULANDO:** Veja na ilustração o posicionamento da alavanca

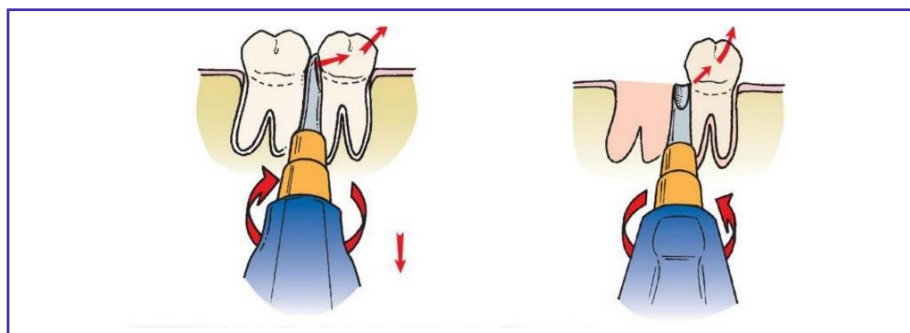
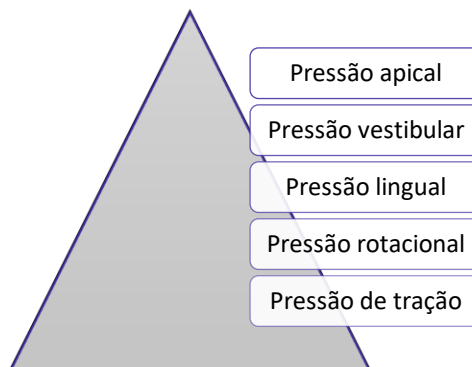


Figura 5: Hupp et al., 2009.

**NÃO ESQUEÇA A SEQUÊNCIA DOS PRINCIPAIS MOVIMENTOS DO FÓRCEPS:**



NUMERAÇÃO	LOCAL DE USO
<b>1</b>	Incisivos e Caninos Superiores
<b>150</b>	Incisivos, Caninos e Pré-molares Superiores
<b>150 A</b>	1º Pré-Molar Inferior / Também pode ser usado para remoção 2ºPré-Maxilar
<b>151</b>	Incisivos, Caninos e Pré-molares inferiores (fórceps universal para a remoção de dentes anteriores)
<b>151A ou fórceps de Ashe de estilo inglês</b>	Incisivos, Caninos e Pré-molares inferiores
<b>203</b>	Incisivos inferiores
<b>213</b>	Incisivos superiores
<b>16 ou 23 (chifre de vaca)</b>	Molares inferiores com a coroa destruída (furca preservada – ponta ativa posicionada entre as raízes)
<b>17</b>	Molares inferiores com coroa íntegra (+usado)
<b>18 R</b>	Molares superiores lado direito
<b>18 L</b>	Molares superiores lado esquerdo
<b>24</b>	Molares superiores
<b>53 D</b>	Molares superiores lado direito
<b>53 E</b>	Molares superiores lado esquerdo
<b>32</b>	Restos radiculares superiores
<b>65</b>	Restos radiculares em região superior
<b>69</b>	Restos radiculares em região inferior
<b>89 e 90</b>	Molares superiores com cáries profundas ou grandes restaurações
<b>210 S</b>	Terceiros molares superiores erupcionados com raízes cônicas (universal=> usado para os lados direito e esquerdo)
<b>222</b>	Terceiros molares inferiores erupcionados





(VUNESP/PREFEITURA ITAPEVI/CBMF/2019) O movimento do fórceps utilizado para exodontia é bastante efetivo para o rompimento das fibras do ligamento periodontal localizadas em toda a porção lateral do dente. A torção do dente, tendo seu centro como eixo de rotação, por meio do fórceps, somente deve ser aplicada para dentes:

- a) Multirradiculares que apresentam raiz curta
- b) Unirradiculares que apresentam dilaceração radicular
- c) Unirradiculares e multirradiculares que apresentam raízes cônicas
- d) Unirradiculares que apresentam raiz cônica
- e) Unirradiculares e multirradiculares que apresentam raízes longas e tortuosas

**Comentários:**

A torção é o movimento empregado em dentes unirradiculares com raiz cônica. Alguns autores afirmam que o movimento rotacional também pode ser empregado na extração do segundo pré-molar superior. **A alternativa correta é a letra D.**

### 3.1.3 HEMOSTASIA

Durante a cirurgia é preciso **controlar o sangramento** para melhor visualização do campo cirúrgico e prevenção da formação de hematomas (acúmulo de sangue em órgão ou tecido).

De acordo com Hupp et al. (2009) a formação de um hematoma resulta em diminuição da vascularidade, aumento da tensão nos bordos da ferida e serve como meio de cultura para microorganismos aumentando a chance de desenvolvimento de infecções no pós-operatório.

Veja abaixo os quatro principais métodos para obter a hemostasia no local da cirurgia:

- a) **Compressão: é o método mais usado**, por ser rápido, simples e eficaz por auxiliar os mecanismos hemostáticos. Consiste no posicionamento de uma gaze sobre o foco hemorrágico. A gaze deve ser mordida firmemente pelo paciente, por no mínimo 30 minutos, e ele não deve mastigá-la.



- b) **Pinçagem/Ligadura:** na pinçagem é realizada apreensão do vaso seccionado com pinça-hemostática e, nos casos de não interrupção do sangramento, pode ser feita a ligadura (oclusão) da extremidade do vaso através de sutura.
- c) **Termocoagulação:** a utilização de calor nas extremidades dos vasos seccionados visa a oclusão através da fundição. O aparelho geralmente empregado é o bisturi elétrico.
- d) **Substâncias hemostáticas:** na persistência do sangramento podem ser utilizados alguns materiais no interior do alvéolo na busca da hemostasia. Em alguns casos, a epinefrina (substância vasoconstritora) pode ser aplicada no interior do sítio cirúrgico. Veja abaixo as principais substâncias hemostáticas:



<b>ESPONJA DE GELATINA ABSORVÍVEL</b>	É o tipo mais frequentemente usado, é colocada no alvéolo e mantida no local através de uma sutura em oito. Absorve 45 vezes o seu peso em sangue.
<b>ESPONJA DE FIBRINA</b>	Derivada do plasma humano, possui consistência endurecida. Dever ser embebida em trombina antes de ser acondicionada no local.
<b>CELULOSE OXIDADA REGENERADA</b>	Pode ser acondicionada sob pressão promovendo melhor hemostasia que a gelatina. Após ser umedecida em sangue adere às cavidades formando uma massa gelatinosa. É reservada para casos de sangramento persistente por produzir retardo na cicatrização.
<b>COLÁGENO</b>	Seu mecanismo envolve a promoção da agregação plaquetária.
<b>CERA PARA OSSO</b>	Composta por cera de abelha e ácido salicílico. Usada em pequenas quantidades para tamponar canalículos ósseos que apresentem hemorragia.







**(PREFEITURA DE CARUARU-PE/IPAD/2012) Em relação aos procedimentos para a realização de hemostasia, assinale a correta:**

- a) O procedimento de compressão para conter uma hemorragia decorrente de procedimento cirúrgico odontológico consiste em comprimir levemente o foco hemorrágico.
- b) A hemostasia para procedimentos cirúrgicos odontológicos só deverá ser realizada por sutura.
- c) Em urgências hemorrágicas decorrentes de procedimentos cirúrgicos odontológicos, os hemostáticos locais absorvíveis são colocados diretamente na fenda cirúrgica.
- d) As hemorragias decorrentes dos procedimentos cirúrgicos odontológicos devem ser tratadas exclusivamente por compressão.
- e) O procedimento de pinçagem é o único que deverá ser realizado para conter os processos hemorrágicos decorrentes de procedimentos cirúrgicos odontológicos.

**Comentários:**

Nos casos de hemorragia decorrente de procedimento cirúrgico odontológico a compressão deve ser realizada de forma intensa a fim de diminuir o conteúdo da hemorragia (Segundo Hupp et al. a gaze deve ser mordida firmemente). Podem ser empregadas diversas manobras para reduzir a hemorragia entre elas a compressão, a sutura e a inserção de medicamentos hemostáticos no interior da ferida cirúrgica. O emprego da pinçagem consiste em apreender as bordas de um vaso seccionado para tentar conter a hemorragia, no entanto, em alguns casos pode não ser suficiente para provocar a hemostasia e nem fácil a visualização para a realização da manobra. **A alternativa correta é a letra C.**

### 3.1.4 SÍNTESE

A síntese, fase final do procedimento cirúrgico, é popularmente chamada de **sutura**. Consiste na **aproximação e reposicionamento dos tecidos** em sua posição original. Cabe destacar que a sutura auxilia na hemostasia pós-operatória por manter o coágulo no alvéolo.

Os instrumentais usados na síntese são porta-agulhas (mais utilizados são os do tipo Hegar e Mathieu), agulhas, fios de sutura e tesouras.





Os **fios de sutura** devem possuir algumas características como grande resistência à tração e torção, possuir calibre fino e regular, ser mole, flexível e pouco elástico, ausência de reação tecidual, de fácil esterilização e baixo custo. Cabe destacar que nenhum fio apresentará todas essas características.

Os fios de sutura podem ser classificados de acordo com seu diâmetro, sua quantidade de filamentos (monofilamentosos ou polifilamentosos) e pela capacidade de reabsorção (reabsorvíveis ou não).

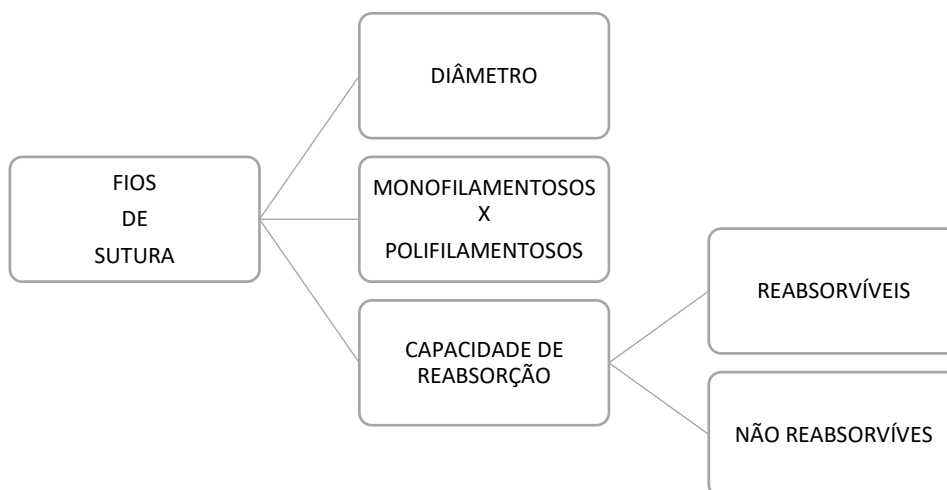
A numeração dos fios é feita em **ordem decrescente** conforme o seu diâmetro. É indicada pelo **número de zeros que aumentam à medida que a espessura e diâmetro diminuem**. O diâmetro mais usado para a sutura da mucosa bucal é o **3-0** (000).

No que se refere ao número de filamentos os **monofilamentosos** (cada fio é composto por um único filamento) temos como exemplos o catégute simples ou cromado, o náilon e o aço inoxidável. Já os **multifilamentosos** são feitos com material trançado, sendo fáceis de manipular e dar nós. São exemplos de fios multifilamentosos os do tipo seda, ácido poliglicólico e ácido polilático.

Os fios **reabsorvíveis** são feitos basicamente de tecidos do intestino e, por isso, são decompostos pelo nosso organismo (não precisam ser removidos). Os exemplos de fios reabsorvíveis são o **catégute** (de origem animal) que pode ser simples ou cromado, o ácido poliglicólico e o ácido polilático. A reabsorção do catégute simples ocorre entre 3 a 5 dias e o tipo cromado entre 7 a 10 dias.

Os fios que **não são absorvidos** pelo organismo podem ser divididos em **sintéticos** (náilon, poliéster e polipropileno) e **naturais** (seda, algodão e linho). Um dos tipos mais utilizados nas cirurgias orais é o fio de **seda preta 3-0**, que é polifilamentoso e bem tolerado pelos tecidos. Os fios sintéticos são relativamente rígidos e podem apresentar dificuldade para fixação do nó.

Sobre a técnica a ser empregada durante a sutura, Hupp et al. 2009 recomendam que a quantidade mínima de tecido entre o fio de sutura e as bordas do retalho seja de cerca de 3 mm. O movimento da agulha deve seguir o seguinte sentido: da parte móvel do retalho (iniciar pelo lado que está solto) para a parte lingual. Cabe destacar que a sutura não deve permanecer mais que 5 a 7 dias.





(CADAR/CBMF/2013) Uma vez completado um procedimento cirúrgico e com a ferida cuidadosamente irrigada e debridada, o retalho deve voltar à posição original ou ser levado a uma nova posição, se necessário, por meio de sutura. Esta possui a função de:

- I - coaptar a margem da ferida.
- II - ajudar na hemostasia.
- III - manter o retalho de tecido mole sobre o osso.
- IV - quando bem apertada, obter hemostasia em um alvéolo que ainda está sangrando.

Estão corretas as afirmativas:

- a) I, II, III e IV
- b) I e II, somente
- c) I, II e III, somente
- d) I, II e IV, somente

**Comentários:**

A sutura não deve ser realizada sob tensão, estando a alternativa IV incorreta. **Gabarito letra C.**

### 3.2- Técnica cirúrgica fechada

A técnica cirúrgica fechada também é conhecida como simples ou a **fórceps** e é a mais frequentemente utilizada. Define-se técnica fechada qualquer técnica que não necessite a realização de retalho mucoperióstico e remoção óssea. São cinco os passos a serem seguidos durante a técnica fechada:

**1- Sindesmotomia ou liberação dos tecidos:** consiste no descolamento dos tecidos ao redor do dente, principalmente com o descolador de Molt, para adaptação dos mordentes do fórceps dentro do sulco gengival.



**2- Luxação do dente com alavanca dentária:** dependendo do autor essa etapa pode ser suprimida. A alavanca mais empregada é a do tipo reta. A inserção perpendicular ao dente visa a expansão alveolar e ruptura do ligamento periodontal.

**3- Adaptação do fórceps:** como vimos anteriormente, existem diversos tipos de fórceps, cuja indicação varia conforme a região ou dente a ser extraído. Na adaptação, as pontas ativas do fórceps devem ser posicionadas de forma paralela ao longo eixo do dente, primeiramente pela face lingual ou palatina e, posteriormente na vestibular. Os mordentes devem ser posicionados **apical à linha cervical, ou seja, na superfície da raiz**, para que o centro de rotação (fulcro) do dente seja deslocado em direção ao ápice do dente. Tal manobra facilita a remoção do dente do alvéolo e diminui a ocorrência de fratura no ápice.

**4- Luxação do dente com o fórceps:** para a remoção do dente deve ser usada **força lenta, constante e progressiva**, em vez de uma série de movimentos pequenos e rápidos que pouco resultam em expansão óssea. Conforme ocorre a expansão das tábuas ósseas, os mordentes devem ser reposicionados apicalmente. O movimento deve ser realizado para a região de menor resistência, ou seja, para o osso mais fino (conseqüentemente o mais fraco).

Veja a seguir as regiões nos maxilares em que o osso é mais fino:

OSSO	OSSO MAIS FINO	PRINCIPAL MOVIMENTO
MAXILA	VESTIBULAR	LUXAÇÃO PARA VESTIBULAR
MANDÍBULA	VESTIBULAR EM INCISIVOS, CANINOS, PRÉ-MOLARES	LUXAÇÃO PARA VESTIBULAR
	LINGUAL DOS MOLARES	LUXAÇÃO PARA LINGUAL

**5- Remoção do dente do alvéolo:** após terem sido obtidas a expansão das corticais e a luxação dentária, utiliza-se o movimento de tração para remoção do dente.

- I- O incisivo central superior pode ser removido através de movimento rotacional;
- II- O segundo pré-molar superior é menos suscetível a fraturas durante a extração;
- III- O **primeiro molar superior** é o dente com **maior** grau de **dificuldade** para extração por apresentar raízes divergentes, no geral curvadas e por ser um dente mais robusto;
- IV- Os terceiros molares são frequentemente extraídos com alavancas.

**ATENÇÃO:** Quando **não existe lesão periapical** ou a presença de **debris** após a remoção dentária, **não deve ser realizada curetagem do alvéolo**. A curetagem desnecessária pode ocasionar lesão adicional e atraso no processo de cicatrização!



A regularização das cristas alveolares sempre deve ser realizada quando há a presença de espículas ósseas. Nesse sentido a primeira medida a ser adotada é a aplicação de pressão digital nas paredes alveolares do sítio cirúrgico (conhecida como **manobra de Chompret**). Os instrumentos utilizados são a pinça-goiva, martelo e cinzel, lima óssea, peça de mão e brocas laminadas de numeração 557, 703 ou broca esférica nº 8. Ao regularizar os bordos com o auxílio de brocas deve ser empregada irrigação com solução salina estéril (previne o superaquecimento e a ocorrência de necrose óssea).

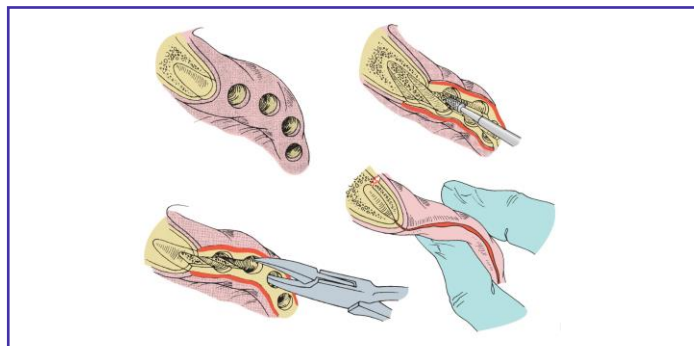


Figura 6: Hupp et al., 2009.

### 3.3- Técnica cirúrgica aberta

Também chamada de técnica **cirúrgica a retalho ou técnica terceira**, se bem empregada pode ser mais conservadora e apresentar menor risco de complicações transoperatórias.

Vamos elencar algumas indicações de realização da cirurgia aberta? Você provavelmente já tentou remover um dente e não teve sucesso apenas descolando e adaptando o fórceps, o dente simplesmente não movimento, ficou lá paradinho! Nesses casos, você provavelmente lançou mão de um retalho para visualizar melhor e até remover osso certo!? Essa é uma indicação: sempre que o dentista observar a necessidade de **emprego de força excessiva**, durante uma extração, a cirurgia deve ser feita pela técnica aberta. Caso você tenha ignorado essa recomendação e tenha fraturado a raiz do dente, inevitavelmente terá que realizar a cirurgia de forma aberta (outra indicação: **fratura de raízes** por uso excessivo da força na técnica fechada).

Outra indicação para é quando o paciente apresenta **tecido ósseo espesso ou denso**, principalmente na cortical vestibular. Nesses casos, você precisará realizar um retalho e provavelmente uma osteotomia. Pacientes com **coroa clínica curta** (em especial aqueles que possuem bruxismo e apresentam desgaste severo), que possuem **coroas amplamente destruídas**, ou ainda, dentes com **amplas restaurações de amálgama** também são removidos, preferencialmente, através da técnica aberta.

No que se refere aos dentes, também podemos citar os casos de molares superiores com as raízes no interior do seio maxilar, provavelmente pela expansão do mesmo, pelo risco de comunicação bucosinusal, devem ser removidos pela técnica aberta. Outros casos são os de **molares com raízes finas, longas e divergentes**; dentes **anquilosados** ou com **hipercementose**, a fim de evitar complicações como a fratura radicular, também devem ser removidos pela técnica terceira.

E por último, você já deve ter se deparado com algum paciente que necessite remover vários dentes em uma única sessão, então não esqueça, a técnica que utiliza o retalho é a mais indicada para casos de **extração múltipla!**

**Vejamos os passos para a realização da técnica cirúrgica aberta:**

### 3.3.1 DENTES UNIRRADICULARES:

Primeiro você deve visualizar e ter acesso ao campo operatório através de retalho mucoperióstico. Geralmente é feito um retalho em **envelope**, com extensão de **dois dentes anteriores** e **um dente posterior** ao dente a ser removido; na sequência você irá afastar o retalho para expor o local da cirurgia, enxergar o colo do dente e adaptar o fórceps. A adaptação das pontas ativas do fórceps deve ser feita o mais apical possível, em alguns casos você pode utilizar a alavanca para auxiliar na luxação do dente. Em caso de insucesso na tentativa de avulsão dentária, você pode remover osso na região do dente (procedimento chamado de osteotomia) para facilitar sua extração.

Deu tudo certo e o dente foi removido, agora você precisa regularizar e alisar as margens ósseas da ferida, removendo espículas ósseas e bordos cortantes (com auxílio de um a lima óssea). Além disso, as corticais vestibular e lingual, previamente expandidas para remoção dentária, devem sofrer pressão digital para compressão das corticais e retorno da sua configuração inicial => é a chamada **Manobra de Chompret** que as bancas adoram cobrar!

Feito todos os procedimentos citados, procede-se a irrigação com soro fisiológico do sítio cirúrgico para remoção de detritos, reposicionamento do retalho e sutura com fio de seda 3-0 para aproximação dos bordos da ferida. Para controle inicial da hemorragia pode ser posicionada uma gaze umedecida no local da extração.

### 3.3.2 DENTES MULTIRRADICULARES:

Devem ser realizados os mesmos passos da técnica para dentes unirradiculares, no entanto, alguns dentes podem necessitar procedimentos adicionais para facilitar sua remoção e evitar o uso de força excessiva: a osteotomia e a odontosecção.

**Osteotomia:** em alguns casos pode ser necessária a remoção de uma pequena quantidade de osso na crista alveolar a fim de facilitar os movimentos para luxação do dente.

**Odontosecção:** dependendo do grau de dificuldade, o cirurgião-dentista pode seccionar o dente para facilitar a sua remoção. Costuma-se iniciar a secção com a peça reta e broca (ex: esférica nº 8) e concluí-la com o emprego de uma alavanca reta.



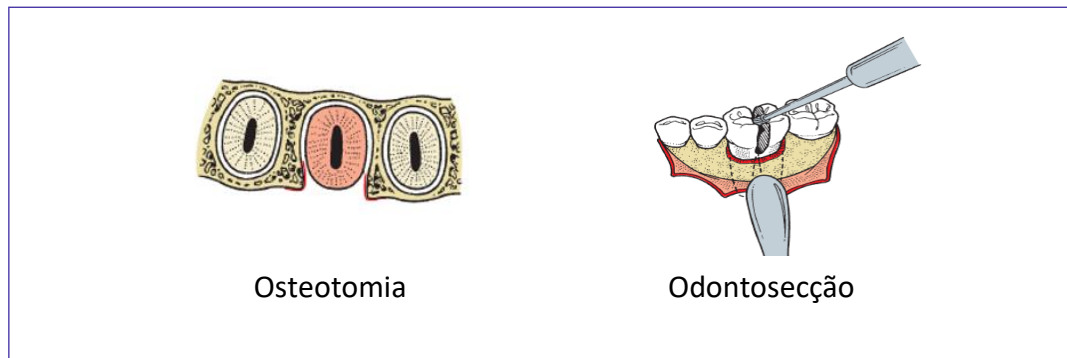


Figura 7: Hupp et al., 2009.

### 3.3.3 EXTRAÇÕES SEQUENCIAIS:

No caso de necessidade de múltiplas extrações em uma única consulta sugere-se uma ordem para a realização do procedimento, vamos ver qual a sequência recomendada!?



Mas por que extrair primeiro os dentes maxilares?

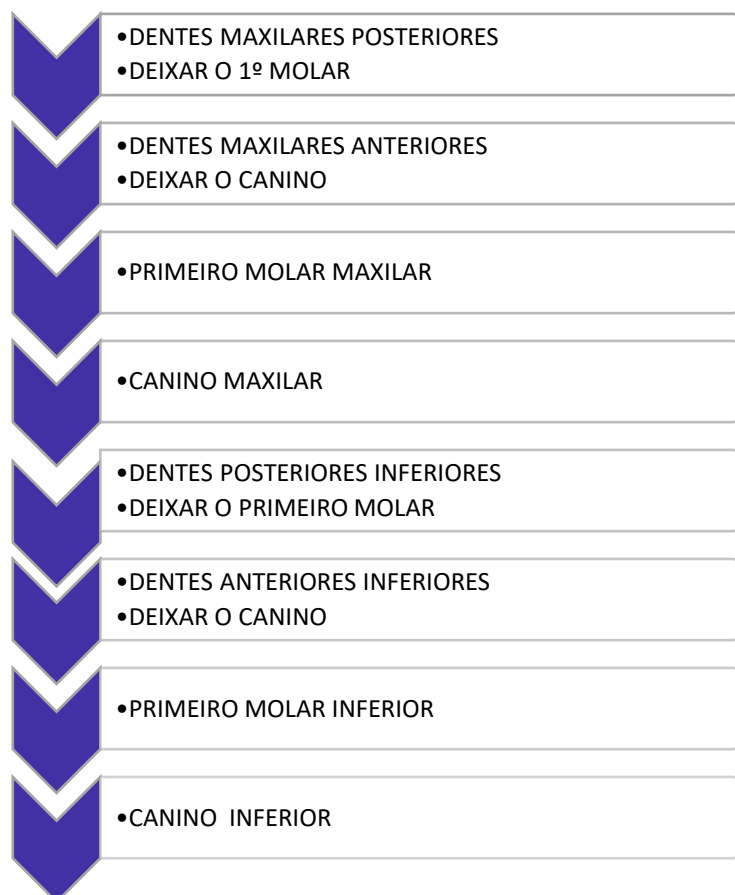- A técnica anestésica infiltrativa apresenta início de ação mais rápido, da mesma forma que se perde mais rapidamente;
- Durante o ato cirúrgico resíduos como lascas de ossos e pedaços de restaurações podem cair no alvéolo inferior (caso a cirurgia tenha sido realizada na mandíbula antes da maxila)
- O componente de força principal para extração dos dentes maxilares é na direção vestibular, havendo pouca tração na vertical.



- Recomenda-se iniciar pelos dentes mais posteriores (melhor emprego das alavancas)
- Os dentes mais difíceis de serem extraídos e, por isso, devem ser deixados por último são os dentes molar e canino.



## SIMPLIFICANDO!! SEQUÊNCIA RECOMENDADA PARA EXTRAÇÕES MÚLTIPLAS EM PROCEDIMENTO ÚNICO



(EBSERH/HRL-UFS/CBMF/2016) Paciente, 42 anos, comparece à clínica odontológica como a seguinte queixa principal: “Quero ter dentes para comer”. Em anamnese, refere ser hipertenso e possuir doença renal crônica, realizando hemodiálises às terças e quintas-feiras. Ao exame físico, apresenta edentulismo parcial, com presença de dentes 17, 13, 11, 21, 22, 23 e 26 apresentando doença periodontal grave e perdas ósseas significativas. Portanto, devido à impossibilidade de reabilitação com prótese parcial removível apoiada em tais dentes, o planejamento para reabilitação desse paciente foi extração múltipla dos dentes citados e reabilitação imediata com prótese total removível. Em relação às extrações múltiplas, assinale a alternativa correta.

- Geralmente, o procedimento se inicia com a extração de dentes mais anteriores. Isso permite uso mais efetivo das alavancas para luxar e mobilizar os dentes antes de se usar o fórceps para extraí-los.
- Se a remoção de qualquer um dos dentes exigir força excessiva, o cirurgião deve remover o dente utilizando preferencialmente o fórceps.
- Como uma prótese total está planejada, deve-se verificar a presença de interferências ósseas e removê-las utilizando pinça hemostática e uma lima para osso para alisar as espículas ósseas cortantes.





d) Os dentes molar e canino são os dois mais difíceis de ser removidos e devem ser extraídos por último. Remoção de dentes de ambos os lados enfraquece o osso alveolar dos lados mesial e distal desses dentes, tornando a extração posterior bem mais fácil. Dessa forma, a sequência mais adequada para o caso, seria extração do 17, 11, 21, 22, 26, 23 e 13.

e) O tecido mole é examinado para verificar se existe tecido de granulação excessivo. Porém este não deve ser removido, devido ao risco de sangramento excessivo e hemorragia pós-operatória.

#### Comentários:

A Extração deve iniciar pelos posteriores pelo melhor emprego das alavancas antes do fórceps. Nos casos que requerem maior emprego de força recomenda-se a técnica aberta (com uso da osteotomia e odontosecção). A regularização óssea pode ser feita com pinça-goiva, lima óssea ou brocas + peça reta. O tecido de granulação deve ser removido. **A alternativa correta é a letra D**

### 3.4- Classificação dos dentes impactados

Um dente é considerado impactado quando não consegue erupcionar e assumir sua posição na arcada dentária. Como regra geral, todo dente impactado deve ser extraído a menos que a sua remoção esteja contraindicada.

A **impacção** é um achado relativamente comum e os dentes mais acometidos são os **terceiros molares maxilares e mandibulares, caninos maxilares e pré-molares mandibulares**. Associa-se a impacção dos terceiros molares à sua ordem na sequência de erupção, já que esses são os últimos dentes a erupcionar. Além disso, os dentes podem ficar impactados por outros motivos como, por exemplo, o comprimento inadequado do arco dentário (geralmente reduzido), presença de síndromes como a síndrome hereditária da displasia cleidocraniana, retenção prolongada do dente decíduo e a existência de dentes supranumerários.

Os dentes impactados geralmente são removidos e são diversas as causas que indicam sua extração. Vamos revisar algumas das indicações e aposto que você associará com muitas situações clínicas do dia a dia. Com certeza você já atendeu algum paciente que se queixou de dor na região posterior de mandíbula, apontando para a região do siso certo. Ao examinar o paciente deu de cara com aquela pontinha do siso saindo, meio coberta por gengiva, um pouco avermelhada e inchada. Era a bendita **pericoronarite**.

#### Pausa para lembrar!!

A pericoronarite nada mais é do que uma infecção caracterizada pelo edema localizado e doloroso do tecido mole que circunda a coroa de um dente parcialmente erupcionado. Entre as causas estão o acúmulo de comida entre o tecido mole e a coroa do dente, traumas repetitivos na mucosa que recobre o dente parcialmente impactado e redução das defesas do hospedeiro.





A pericoronarite tem indicação de extração, mas cuidado!! Pacientes com pericoronarite severa não devem ser submetidos à extração dentária. Deve ser instituído, em um primeiro momento, **o tratamento não-cirúrgico** com **irrigação, e antibioticoterapia, até diminuição do quadro agudo**. Posteriormente, com a melhora do quadro sintomatológico procede-se a remoção do dente.

No que se refere aos terceiros molares inferiores, a proximidade da face mesial desses dentes com a face distal do segundo molar inferior pode ocasionar **reabsorção radicular** (pela pressão na raiz do dente adjacente) e formação de bolsa periodontal na região. A presença de um terceiro molar impactado além de estar associado a redução da quantidade de osso na face distal do segundo molar, dificulta a higienização da região provocando inflamação e formação de bolsa periodontal. A **doença periodontal** resultante desse processo é, por isso, motivo de indicação de extração.

Não poderíamos deixar de citar a **cárie dentária**, motivo muito comum de remoção dentária. Pela maior dificuldade de higienização (em alguns casos apenas uma parte do siso fica visível na boca não permitindo uma boa limpeza durante a escovação) os terceiros molares são dentes que apresentam uma maior suscetibilidade à ocorrência de cárie dentária sendo, desta forma, muitas vezes removidos de forma preventiva.

Outra indicação de remoção preventiva dos terceiros molares, principalmente os inferiores, é sua maior associação a **patologias** como cistos e tumores odontogênicos. Ainda falando de patologias, alguns autores indicam a extração de dentes impactados, principalmente em região retromolar (região dos sisos certo?), como forma de tratamento de **dores sem origem aparente**.

Dentro das indicações que fazem parte de um plano de tratamento podemos citar aquelas que possuem indicação **ortodôntica** (geralmente pela falta de espaço ou pelo uso de mecânicas distalizadoras), e as que fazem parte de um tratamento de reabilitação através da confecção de **próteses dentárias**. Imagine o paciente retornando, alguns anos após você ter feito uma prótese total, falando que um dente nasceu embaixo da prótese!! Melhor remover preventivamente o dente impactado e não passar por essa situação!

E por último como forma de prevenção da **fratura mandibular**. Como assim então preciso tirar meus sisos para não fraturar a mandíbula?? Calma que vou explicar. Os terceiros molares impactados ocupam um espaço que poderia ser preenchido por tecido ósseo, então esta indicação seria uma recomendação que os livros trazem. Já nos casos de fraturas mandibulares, principalmente na região de terceiros molares, indica-se a extração desses dentes para que possa ser realizada a redução da fratura.

### 3.4.2. Contraindicações para remoção de dentes impactados:

Vimos as principais indicações para remoção de dentes impactados. No entanto, existem situações que contraindicam a remoção desses dentes, uma delas são os **extremos etários**. Mas como assim extremos etários? De forma bem direta, não é indicada a remoção nem quando a pessoa é muito nova, nem quando está mais velha. É possível observar o germe do terceiro molar aos 15 anos em radiografias panorâmicas, contudo, a remoção precoce não é indicada até que o dente apresente de 1/3 a 2/3 de raiz formada. No caso de idade avançada a contraindicação baseia-se na maior necessidade de remoção óssea, maior calcificação, menor flexibilidade óssea para a realização da extração e maiores complicações associadas ao procedimento cirúrgico.



Outra contraindicação é a que se refere aos pacientes com **condição médica comprometida**, como, por exemplo, os que possuem disfunções cardiovasculares, respiratórias e sanguíneas complicadas.

Além dessas, a possibilidade de **danos excessivos** às estruturas adjacentes também contraindica a cirurgia. A remoção do dente impactado é contraindicada quando a sua remoção implica na ocorrência de lesão nas estruturas nervosas e/ou dentes adjacentes.



### REVISANDO AS INDICAÇÕES E CONTRAINDICAÇÕES PARA A EXTRAÇÃO DENTÁRIA DOS DENTES IMPACTADOS

EXTRAÇÕES DENTÁRIAS DE DENTES IMPACTADOS	
INDICAÇÕES	CONTRAINDICAÇÕES
<ul style="list-style-type: none"><li>▪ Pericoronarite</li><li>▪ Reabsorção radicular</li><li>▪ Doença periodontal</li><li>▪ Cárie</li><li>▪ Patologias (cistos, tumores)</li><li>▪ Dores sem origem aparente</li><li>▪ Motivos ortodônticos</li><li>▪ Confeção de prótese dentárias</li><li>▪ Fratura mandibular (prevenção e estar situado no traço da fratura)</li></ul>	<ul style="list-style-type: none"><li>▪ Extremos etários</li><li>▪ Comprometimento sistêmico</li><li>▪ Possibilidade de danos excessivos às estruturas adjacentes</li></ul>

#### 3.4.3 Sistemas de classificação dos dentes impactados

Foram elaborados alguns sistemas de classificação, com base em imagens radiográficas panorâmicas, para avaliar a acessibilidade e grau de dificuldade do procedimento cirúrgico.

O sistema que utiliza a angulação do longo eixo do terceiro molar impactado, tendo como referência o longo eixo do segundo molar, é o sistema mais utilizado.



MESIOANGULAR	<ul style="list-style-type: none"><li>• 43% dos casos</li><li>• menor dificuldade para remoção</li></ul>
VERTICAL	<ul style="list-style-type: none"><li>• 38% dos casos</li><li>• segunda mais frequente</li></ul>
HORIZONTAL	<ul style="list-style-type: none"><li>• 3% dos casos</li><li>• perpendicular ao 2º molar</li><li>• remoção mais difícil que o mesioangular</li></ul>
DISTOANGULAR	<ul style="list-style-type: none"><li>• 6% dos casos</li><li>• remoção mais difícil</li></ul>

Além das angulações supracitadas, os dentes podem estar angulados na direção vestibular, lingual, palatina e, raramente, transversal (posição horizontal na direção vestibulolingual).

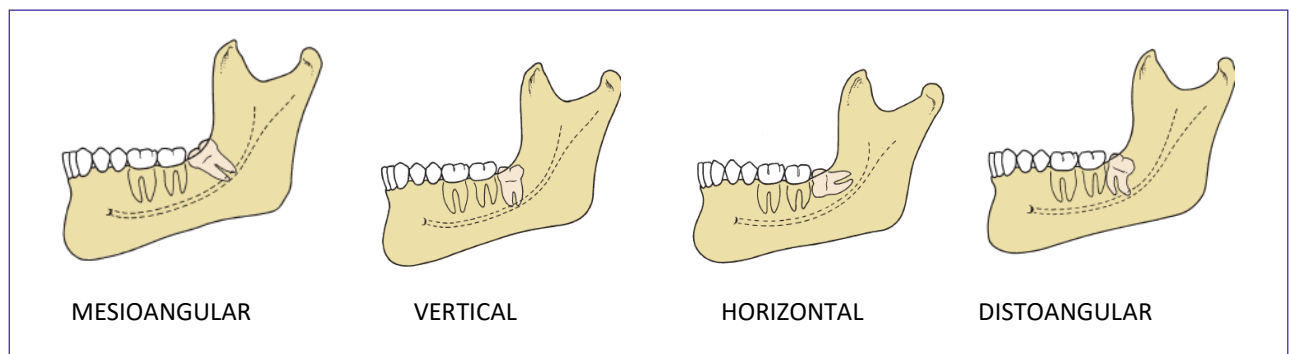


Figura 8: Hupp et al., 2009.

Já outra classificação muito usada e que é figurinha certa nas provas é a de Pell e Gregory. Essa classificação avalia dois aspectos principais:

1- a relação do terceiro molar com a margem anterior do ramo (quantidade de espaço entre o ramo mandibular e a face distal do segundo molar inferior): **CLASSES 1, 2 e 3.**

2- a relação do terceiro molar com plano oclusal (profundidade relativa do dente impactado em relação à oclusal do segundo molar inferior vizinho): **CLASSES A, B e C**

Atenção essa classificação é muito cobrada nas provas!! Geralmente as questões fornecem informações sobre o posicionamento do terceiro molar impactado e solicitam a alternativa com a classificação correta .



A relação Classe 1 ocorre quando existir espaço suficiente para a acomodação do terceiro molar inferior entre a face distal do segundo molar inferior e o ramo mandibular, nesses casos, o dente impactado encontra-se com a coroa à frente da margem anterior do ramo. A Classe 2 ocorre quando o espaço entre o ramo mandibular e a face distal do segundo molar é menor do que o diâmetro mêsio-distal da coroa do terceiro molar, ou seja, metade do dente encontra-se dentro do ramo. Já a Classe 3 é quando todo o terceiro molar estiver dentro do espaço do ramo ascendente da mandíbula. No que se refere ao grau de dificuldade para a extração dentária é importante você ter em mente o seguinte: a extração mais fácil é a Classe 1, a mais difícil a Classe 3.

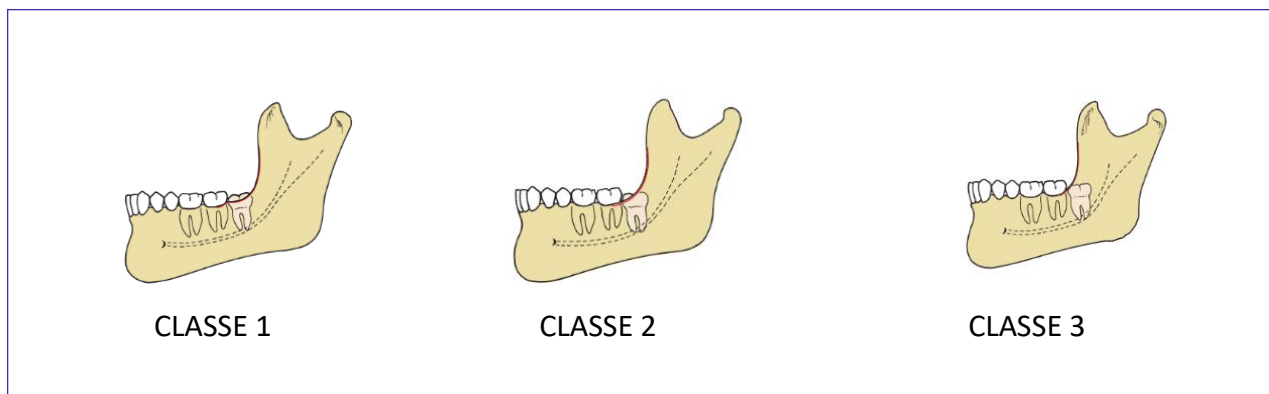


Figura 9: Hupp et al., 2009.

A Classe A ocorre quando a oclusal do terceiro molar inferior se encontra no mesmo nível, ou próximo do plano oclusal do segundo molar inferior.

A Classe B ocorre quando a oclusal do terceiro molar inferior está entre o plano oclusal e a linha cervical do segundo molar inferior.

A Classe C é quando a oclusal do terceiro molar inferior está abaixo da cervical do segundo molar inferior. No que se refere ao grau de dificuldade, guarde isso: a extração mais fácil é a que os dentes se encontram em uma relação de Classe A e a mais difícil a Classe C.



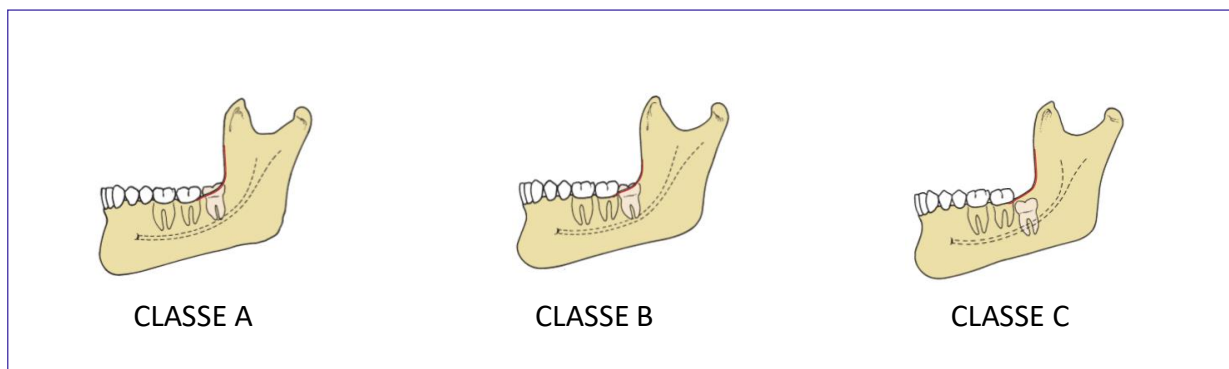


Figura 10: Hupp et al., 2009.

Agora mais um detalhe! E se a questão pedir a classificação dos dentes impactados superiores, você saberia responder?

Classificamos os superiores em impacção vertical, impacção distoangular e impacção mesioangular. A impacção vertical ocorre aproximadamente em 63% dos casos, a distoangular em 55%, e a mesioangular em 12% dos casos., outras posições são raras!

Agora muito cuidado!! Os graus de dificuldade para a extração são oposto aos vistos nos dentes inferiores! As impacções verticais e distoangulares são mais facilmente removidas, e as mesioangulares são as que apresentam maior grau de dificuldade para remoção. Isso ocorre porque a presença do segundo molar dificulta o acesso ao dente impactado.

Em relação ao posicionamento vestibulo-lingual a grande parte dos terceiros molares superiores está angulada em direção à face vestibular, que possui um osso de recobrimento mais fino facilitando a remoção dentária.

Alguns fatores relacionado à anatomia dentária do terceiro molar superior aumentam a dificuldade da extração são exmplos: possuir raiz fina, não fusionada ou com curvatura inadequada. Sabe-se, no entanto, que a maioria dos terceiros molares superiores tem raízes fusionadas (assumem um formato cônico que facilita a extração).

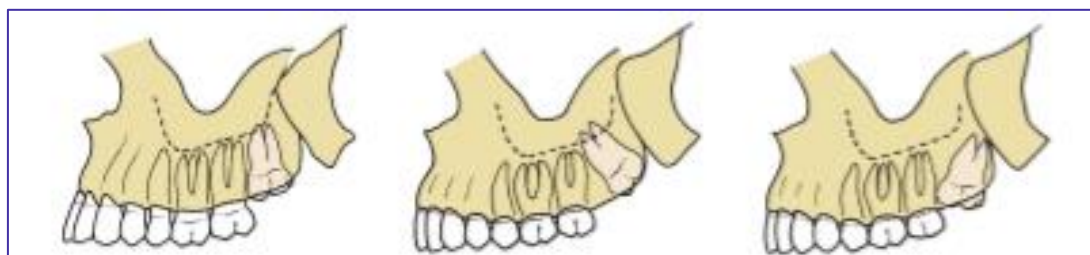

Figura 11: Hupp et al., 2009.

Outros fatores a serem avaliados no planejamento de dentes impactados:

O cirurgião-dentista deve avaliar a morfologia radicular. As raízes curvas ou dilaceradas apresentam maior dificuldade de remoção, já as raízes fusionadas e cônicas são mais facilmente removidas. Além da avaliação do formato radicular, deve ser avaliado o espaço do ligamento periodontal ao redor do terceiro molar, nesse sentido, quanto mais estreito o espaço, maior o grau de dificuldade da extração dentária (lembrando que ele tende a reduzir com a idade).

Outro fator a ser considerado é a época ideal de extração dos terceiros molares. Recomenda-se a extração quando o dente apresentar de **1/3 a 2/3 de raiz formada** pela maior facilidade de remoção.

E por último, o cirurgião-dentista deve analisar a densidade óssea. Pacientes com idade superior a 35 anos apresentam tecido ósseo de maior densidade e, portanto menor flexibilidade, dificultando a remoção dos terceiros molares.

Até agora vimos as classificações dos terceiros molares mandibulares impactados. Quando analisamos os terceiros molares maxilares impactados os graus de dificuldade, com base na localização, sofrem modificações. No que se refere à angulação, os **terceiro molares maxilares** são classificados em: **impacção vertical (63% dos casos), impacção distoangular (25% dos casos) e mesioangular (12% dos casos)**. Devido a presença do segundo molar superior a impacção mesioangular assume o maior grau de dificuldade.

Para finalizar o conteúdo de dentes impactados devemos ressaltar alguns pontos importantes na técnica cirúrgica de dentes impactados. Sempre devem ser respeitados os princípios básicos de exposição adequada o dente impactado, avaliação da necessidade de remoção óssea, emprego de odontosecção para redução da necessidade de remoção óssea (secciona-se o dente até 3/4 com broca cirúrgica em direção à face lingual, finalizando a secção com alavanca), extração dentária com instrumental adequado, irrigação com solução fisiológica para remoção de detritos e alisamento dos bordos cortantes para posterior reaproximação dos bordos da ferida.

No que se refere aos dentes inferiores impactados, utiliza-se o retalho em envelope para acesso cirúrgico. Nos dentes inferiores, a incisão é realizada da papila mesial do primeiro molar em direção à linha distovestibular no ângulo do segundo molar, correndo lateralmente à margem anterior do ramo mandibular (nunca em linha reta pelo risco de lesão no nervo lingual). Nos molares superiores impactados opta-se pela incisão em envelope da face mesial do primeiro molar à tuberosidade distal do segundo molar.

(VUNESP/POLÍCIA MILITAR DO ESTADO DE SP/DENTISTA/2009) No sistema de classificação de dentes inclusos sugerido por Pell e Gregory, a inclusão de um terceiro molar inferior, completamente localizado dentro do ramo da mandíbula, com sua superfície oclusal entre a linha cervical e o plano oclusal do segundo molar, é referida como:

- a) Classe 1-A
- b) Classe 1-B
- c) Classe 2-E



- d) Classe 3-B
- e) Classe 3-D

**Comentários:**

Diversas questões abordam a classificação de Pell e Gregory, no geral informam o posicionamento e pedem a classificação. Lembre-se quando a oclusal do terceiro molar inferior está entre o plano oclusal e a linha cervical do segundo molar inferior classifica-se como Classe B. **A alternativa correta é a letra D.**

**(IADES/ALEGO/CIRURGIÃO-DENTISTA/2019) Com relação ao planejamento, ao diagnóstico e à realização de cirurgia para remoção dos dentes inclusos, assinale a alternativa correta.**

- a) Estatisticamente os dentes caninos superiores são mais comumente inclusos, depois dos terceiros molares maxilares e mandibulares.
- b) Em uma incisão do tipo envelope para a remoção de um terceiro molar inferior incluído, o desenho do retalho na porção distal ao segundo molar inferior deve ser em direção à linha oblíqua externa, para não lesar o nervo bucal.
- c) A proximidade do dente incluído ao dente adjacente não pode ser agente causal de lesão de cárie e doença periodontal.
- d) De acordo com a classificação de Pell e Gregory (1933), as inclusões ou impacções de terceiros molares inferiores do tipo classe C ocorrem quando o dente está completamente imerso no osso do ramo mandibular.
- e) Segundo Hupp et al. (2009), a angulação do terceiro molar maxilar impactado é um dos fatores que determinam a dificuldade na extração desses dentes. A angulação distoangular para esses dentes é considerada, por esses autores, como a de maior grau de dificuldade.

**Comentários:**

A alternativa A está incorreta, estatisticamente os dentes mais comumente inclusos são os terceiros molares maxilares e mandibulares. A alternativa B está incorreta pois o risco de dano é ao nervo lingual. A letra C está incorreta, a proximidade do dente incluído (ex: terceiro molar próximo à distal do segundo molar) pode ocasionar cárie, reabsorção radicular e formação de bolsa periodontal. Em relação à posição dentro do ramo, na classificação do tipo C o dente encontra-se imerso no osso. A alternativa E está incorreta, a classificação mesioangular (para molares superiores) é a de maior dificuldade de remoção pela presença do segundo molar superior. **A alternativa correta é a letra D.**

**(PREFEITURA MUNICIPAL DE TERESINA-PI/CBMF/2019) Todos os dentes impactados devem ser considerados para remoção, tão logo o diagnóstico seja feito. São indicações para remoção desses dentes, EXCETO:**

- a) Prevenção de cáries dentárias
- b) Prevenção de pericoronarites
- c) Tratamento de dores sem origem aparente
- d) Dano excessivo às estruturas adjacentes
- e) Otimização da saúde periodontal





**Comentários:**

O dano excessivo às estruturas adjacentes é uma consequência do uso excessivo de força durante a extração dentária e não uma indicação de extração. **A alternativa correta é a letra D.**

**(CESPE/ANALISTA JUDICIÁRIO/STF/ODONTOLOGIA/2008) Com relação a indicação ou contra-indicação da remoção dos terceiros molares inclusos ou semi-inclusos, julgue o item a seguir.**

**Pericoronarite aguda indica a exodontia imediata do terceiro molar.**

- ( ) Certo
- ( ) Errado

**Comentários:**

Pacientes com pericoronarite na fase aguda devem ser tratados, primeiramente, de forma não-cirúrgica, através de irrigação e antibioticoterapia. **A afirmativa está errada.**



**VAMOS REVISAR OS PONTOS PRINCIPAIS DOS DENTES IMPACTADOS???**

PROCEDIMENTO DE MENOR DIFICULDADE	PROCEDIMENTO DE MAIOR DIFICULDADE
Dente em posição mesioangular	Dente em posição distoangular
Ramo Classe 1	Ramo Classe 3
Profundidade Classe A	Profundidade Classe C
1/3 a 2/3 de raiz formada	Raízes final e longas
Raízes cônicas e divergentes	Raízes curvas e divergentes
Ligamento periodontal amplo	Ligamento periodontal estreito
Folículo dentário amplo	Folículo dentário reduzido
Menor densidade óssea (+ flexível)	Maior densidade óssea





## NÃO ESQUEÇA!!!

CLASSE	
<b>CLASSE 1</b>	quando existir espaço suficiente para o terceiro molar inferior entre a face distal do segundo molar e o ramo mandibular (coroa anterior à margem anterior do ramo)
<b>CLASSE 2</b>	quando o espaço entre o ramo mandibular e a face distal do segundo molar é menor do que o diâmetro mesio-distal da coroa do terceiro molar (metade do dente coberto pelo ramo)
<b>CLASSE 3</b>	quando todo o terceiro molar estiver dentro do ramo ascendente da mandíbula.

CLASSE	
<b>CLASSE A</b>	quando a oclusal do terceiro molar inferior está no mesmo nível ou próximo do plano oclusal do segundo molar inferior.
<b>CLASSE B</b>	quando a oclusal do terceiro molar inferior está entre o plano oclusal e a linha cervical do segundo molar inferior
<b>CLASSE C</b>	quando a oclusal do terceiro molar inferior está abaixo da cervical do segundo molar inferior.



## 4- COMPLICAÇÕES NA CIRURGIA ORAL

Já estudamos os princípios e técnicas cirúrgicas. Agora iremos abordar as complicações que eventualmente podem ocorrer durante e após as exodontias, um assunto fácil e recorrente em provas! Vamos lá?!!

### 4.1 – Prevenção de acidentes

A fim de evitar possíveis acidentes ou complicações pós-operatórias alguns princípios devem ser seguidos. Sempre que possível o dentista deve realizar uma **avaliação pré-operatória minuciosa** que contenha detalhes da história médica do paciente, possíveis alergias e uso de medicações contínuas (é durante essa conversinha que você descobre aquilo que poderia te causar problemas durante a cirurgia!!).

Ainda na primeira consulta, convém solicitar ao paciente **exames imaginológicos** como radiografias (ex: panorâmica, periapical e oclusal) e/ou tomografia computadorizada. Tais exames auxiliam no planejamento cirúrgico por permitirem a visualização das estruturas anatômicas envolvidas, diminuindo o risco de complicações transoperatórias.

Durante o ato cirúrgico devem ser observados os princípios da **cadeia asséptica para redução da contaminação do campo operatório** (veremos mais detalhes sobre esse assunto na aula de biossegurança. Além disso, como vimos anteriormente, a adoção de uma **técnica aberta com a utilização de retalho, osteotomia e/ou odontosecção reduzem o uso de força excessiva** e, conseqüentemente, de acidentes durante a extração dentária.

### 4.2 – Complicações transoperatórias

#### 4.2.1 Lesões dos tecidos moles:

As principais causas das lesões aos tecidos moles são o acesso inadequado às estruturas anatômicas (ex: tamanho do retalho insuficiente para o acesso cirúrgico), uso incorreto dos afastadores e/ ou alavancas, emprego de força excessiva na realização das manobras, utilização de instrumentos rotatórios sem o devido cuidado e a não observância da natureza delicada dos tecidos bucais. Vejamos alguns exemplos de lesões aos tecidos moles:

**a) Laceração do retalho mucoso:** é considerada a **lesão mais comum** envolvendo os tecidos moles. Pode ser prevenida através da realização de incisões relaxantes, acesso às estruturas através de retalho cirúrgico de tamanho adequado, o controle da força empregada durante o descolamento ou afastamento dos tecidos.

**b) Feridas perfurantes:** geralmente ocorrem pela falta de controle do uso da força ou apoio inadequado dos instrumentos durante a realização dos procedimentos cirúrgicos.



**c) Esgarçamento ou abrasão:** são resultantes do uso descuidado de instrumentos rotatórios ou de afastadores de tecidos. A cicatrização das abrasões ocorre em um prazo de 5 a 10 dias, devendo o paciente ser orientado a manter a área limpa e realizar a aplicação de pomada antibiótica.

#### 4.2.2 Lesões a estruturas ósseas:

As fraturas que acometem as paredes corticais do processo alveolar são as de ocorrência mais comum. Cabe ressaltar que a maior parte das ocorrências que envolvem fraturas ósseas estão relacionadas ao uso excessivo de força durante a remoção do dente ou ao emprego de técnica cirúrgica inadequada.

**a) Fratura do processo alveolar:** a prevenção dessa injúria pode ser realizada através da avaliação do formato da (s) raiz (es), proximidade da (s) raiz (es) com o seio maxilar e adoção da técnica de cirúrgica aberta. O cirurgião dentista precisa estar ciente de que algumas regiões são mais vulneráveis e, portanto, propícias para a ocorrência de acidentes. Vejamos os locais de maior fragilidade:

Lâminas corticais vestibulares sobre os caninos e molares superiores
Porção do assoalho do seio maxilar em região de molares,
Tuberosidade maxilar
Osso vestibular dos incisivos inferiores.

A conduta a ser tomada no tratamento das fraturas está na dependência de fatores como tipo e gravidade da fratura. No caso de o osso ser completamente removido com o dente, esse não deve ser reposicionado a fim de evitar a ocorrência de necrose. Já nas situações em que o osso permanece unido ao perióstio, se o fragmento for separado do dente e recoberto por tecido mole, possuirá as condições necessárias para a cicatrização.

**a) Fratura da tuberosidade maxilar:** considerada uma área de interesse do ponto de vista protético, a fratura em muitos casos compromete a estabilidade de uma futura prótese total superior. A fratura da tuberosidade está associada à extração do terceiro molar superior e, em alguns casos, do segundo molar superior. O tratamento envolve a regularização do osso remanescente e sutura.

**b) Fratura de mandíbula:** sua ocorrência é rara e está associada principalmente à extração dos terceiros molares inferior impactados. Entre as possíveis causas estão o uso de força excessiva, posicionamento inferior do dente ou ainda a atrofia do osso mandibular. O tratamento envolve redução e estabilização dos segmentos ósseos.

**(CADAR/CBMF/2011) A fratura de mandíbula durante uma extração dentária é uma complicação rara, porém, quando ocorre, está frequentemente associada:**

- a) ao uso do fórceps.
- b) ao uso de alavancas.
- c) à osteotomia excessiva.
- d) aos dentes disto-angulares.



#### Comentários:

A fratura de mandíbula pode resultar de osteotomia excessiva que leva ao enfraquecimento da região submetida ao processo cirúrgico. **A alternativa correta é a letra C.**

#### 4.2.3 Lesões a dentes adjacentes:

**a) Luxação de um dente adjacente:** geralmente é ocasionada pelo apoio incorreto dos instrumentos durante o ato cirúrgico, ou ainda, pelo uso inadequado da força. No caso de ocorrer a luxação do dente vizinho, o mesmo deve ser reposicionado e estabilizado em sua posição.

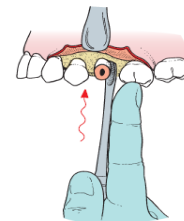


Figura 12: Hupp et al, 2009

**b) Extração de um dente errado:** tal complicação pode ocorrer pela falta de atenção do dentista durante o ato operatório, ou ainda, pela presença de concrecência.

A concrecência é caracterizada pela união de dois dentes através do cimento. Nos casos em que um dente é erroneamente extraído, a conduta a ser adotada consiste no reimplante do dente.

**(FCC/ ANALISTA JUDICIÁRIO (TRT 23ª REGIÃO)/ODONTOLOGIA/2007) Na realização de extração do dente 24 com o uso de alavanca são necessários cuidados visando evitar algumas intercorrências, EXCETO:**

- a) Deslocamento do dente para o seio maxilar
- b) Luxação do dente adjacente
- c) Luxação do dente antagonista
- d) Fratura da tuberosidade maxilar
- e) Fraturas coronárias de dentes adjacentes

#### Comentários:

Em determinadas condições pode ocorrer o deslocamento dentário para o interior do seio maxilar. O apoio inadequado pode resultar em luxação do dente vizinho e em fraturas coronárias de dentes adjacentes. Dificilmente o dente antagonista sofre luxação já está localizado no arco maxilar oposto. A região de tuberosidade pode sofrer fratura com o uso de força excessiva durante a remoção dos molares (no entanto cabe destacar que dificilmente esse acidente aconteça durante uma extração de pré-molar). **A alternativa correta é a letra C.**

#### 4.2.4 Lesões a estruturas adjacentes:

As principais estruturas lesadas durante os procedimentos cirúrgicos são a articulação temporomandibular e as terminações nervosas.

a) **Lesões à articulação temporomandibular:** as lesões são frequentemente causadas por uso de força excessiva e apoio inadequado da mandíbula durante a cirurgia. No pós-operatório, em caso de sintomatologia dolorosa, o paciente pode ser orientado a realizar a aplicação de calor úmido, repouso mandibular, dieta pastosa e uso de medicação anti-inflamatória.

b) **Lesões a estruturas nervosas regionais:** durante um procedimento cirúrgico há grande chance de lesão às estruturas nervosas do quinto nervo craniano.



### Vamos revisar a inervação da mucosa e pele das regiões mais frequentemente acometidas por injúrias traumáticas??

Os **nervos nasopalatino e bucal** quando seccionados, especialmente durante a realização de incisões para o acesso aos dentes impactados, não sofrem sequelas permanentes para o paciente, sendo a região rapidamente reinervada (Hupp et al, 2009).

Especial atenção deve ser dada à região de pré-molares inferiores, visto a proximidade anatômica do **nervo mentual**. Nos casos de lesão ao nervo, seja durante o descolamento ou a manipulação dos tecidos, a sensibilidade geralmente retorna em poucas semanas. Já nos casos de secção do nervo é provável a ocorrência de **parestesia** permanente na região de lábio e mento. Como forma de precaução, ao manipular os tecidos para a realização de retalho em “L”, a incisão vertical relaxante deve ser posicionada anteriormente para evitar possível lesão.

O **nervo lingual**, localizado na parte interna da mandíbula, pode ser traumatizado durante a realização de incisões, descolamento do mucoperiósteo e odontosseção. Para tanto, durante a diérese, as incisões devem ser preferencialmente realizadas na região vestibular mandibular. Cabe destacar, que uma vez seccionado dificilmente o nervo lingual se regenerará.

O traumatismo do **nervo alveolar inferior** é uma complicação relativamente frequente durante a exodontia dos terceiros molares inferiores, devendo o paciente ser informado previamente do possível risco. Outras possíveis causas de lesão ao nervo alveolar inferior são as fraturas no corpo mandibular, procedimentos cirúrgicos pré-protéticos, as cirurgias com osteotomia com clivagem sagital e a ressecção mandibular realizada no tratamento de patologias orais.

### Agora veja como as provas gostam de cobrar a classificação das lesões nervosas!

**NEUROPRAXIA:** Considerada a forma menos grave de lesão nervosa, tem como prováveis causas a contusão ou tração do nervo, a inflamação ao redor do nervo ou a isquemia local. É caracterizada pela interrupção passageira da condução nervosa, contudo, mantém-se a continuidade da bainha epineural e dos axônios. A recuperação total da função ocorre de forma espontânea e completa em 3 a 4 semanas (alguns autores mencionam que ocorre em poucos dias/semanas)



**AXONOTMESIS:** Ruptura física de um ou mais axônios, a bainha epineural mantém-se intacta. A continuidade dos axônios é perdida. Pode ser ocasionada por trauma contuso grave, esmagamento ou tração extrema do nervo. A amplitude do déficit sensorial ou motor, bem como o seu reestabelecimento estão na dependência do número e tipo de axônios lesionados. Regeneração pode ocorrer entre 2 a 6 meses.

**NEUROTMESE:** Tipo mais severo de lesão nervosa, caracterizada pelo completo rompimento do tronco nervoso. Causada por fraturas com deslocamento dos segmentos para além da sua posição normal, rupturas por arma de fogo / faca e secção iatrogênica. Dificilmente ocorre a reconstituição espontânea e é observada a degeneração nervosa também conhecida como *degeneração walleriana*.



Outro ponto muito explorado nas provas são alguns termos referentes as sensações frente à estimulação nervosa. Existe uma diferença, por exemplo, entre a sensação de ausência de sensibilidade que ocorre ao anestésiar o paciente, e a parestesia provocada por uma lesão ao nervo. Você verá abaixo que os conceitos são muito parecidos e não tem como fugir muito da decoreba!!

---

**ANALGESIA:** ausência de dor em resposta à estimulação que habitualmente seria dolorosa

---

**ANESTESIA :** ausência total de sensibilidade

---

**ALODINIA:** dor causada por estímulo que habitualmente não causaria dor

---

**DISESTESIA:** sensação alterada espontânea e subjetiva em que o paciente sente desconforto / sensação anormal desagradável, inclui a parestesia.

---

**HIPOALGESIA:** redução da sensibilidade à estimulação dolorosa

---

**HIPOESTESIA:** diminuição da sensibilidade de um nervo à estimulação

---

**HIPERALGESIA:** aumento da sensibilidade à estimulação dolorosa

---

**HIPERESTESIA:** sensibilidade excessiva de um nervo à estimulação

---

**NEURALGIA:** dor no território de distribuição de um nervo ou mais

---

**NEUROPATIA:** alteração da função ou alteração patológica em um nervo

---

**PARESTESIA:** sensação alterada espontânea e subjetiva em que o paciente não sente dor

---





**(CADAR/CBMF/2011) Associe os termos relacionados à dor com suas respectivas definições e, em seguida, assinale a alternativa que apresenta a sequência correta.**

**Termos relacionados à dor (1) Alodinia (2) Analgesia (3) Parestesia (4) Hipoalgesia**

**Definições:**

- ( ) ausência de dor em resposta a um estímulo que normalmente causaria dor.
- ( ) diminuição da sensibilidade a estímulos dolorosos.
- ( ) dor causada por um estímulo que normalmente é indolor.
- ( ) sensação anormal, tanto espontânea quanto estimulada.

a) 2 – 4 – 1 – 3    b) 1 – 2 – 3 – 4    c) 3 – 1 – 4 – 2    d) 4 – 3 – 2 – 1

**Comentários:**

Alodinia é a dor causada por estímulo que habitualmente não causaria dor. Analgesia é a ausência de dor à estimulação que seria dolorosa. Parestesia é a sensação alterada em que o paciente não sente dor. Hipoalgesia é a redução da sensibilidade à estimulação dolorosa. **A alternativa correta é a letra A**

**(CADAR/CBMF/2011) Algumas estruturas nervosas podem ser danificadas durante um procedimento cirúrgico.**

Dentre as lesões dos nervos, a neuropraxia tem seu tempo de recuperação, geralmente em:

- a) poucos dias
- b) 6 meses
- c) 1 ano
- d) 2 anos

**Comentários:**

A alternativa correta é letra A e como vimos anteriormente alguns autores referem que a recuperação ocorre em poucos dias / semanas.





**4.2.5 Fratura de instrumentos:** sua ocorrência está relacionada ao uso de técnica inadequada e a emprego de instrumentos oxidados ou muito utilizados.

#### 4.2.6 Complicações com um dente durante a extração:

**a) Fratura de raiz:** é apontada como a complicação mais comum durante a extração de um dente. Algumas características anatômicas favorecem a ocorrência de fraturas como: raízes longas, curvas e divergentes inseridas em osso denso.

**b) Dente perdido na faringe:** em um primeiro momento o paciente deve ser orientado a tossir ou cuspir o dente na tentativa de expeli-lo. Posteriormente, o paciente deve ser conduzido a uma consulta de urgência com médico para investigação através de exame radiográfico das regiões de abdome e tórax. A conduta a ser tomada será decidida com base na trajetória seguida pelo dente; em caso de deglutição, espera-se a eliminação através das fezes, e em caso de aspiração é feito procedimento cirúrgico para remoção.

**c) Deslocamento do dente ou raiz para o interior do seio maxilar:** o uso de **pressão excessiva no sentido apical** durante a exodontia de uma **raiz de molar superior** pode ocasionar o seu deslocamento para o interior do seio maxilar. A necessidade de remoção imediata está na dependência de fatores como tamanho da raiz deslocada, a presença de infecção nos tecidos periapicais e a condição pré-operatória do seio maxilar.

Vamos entender quais as condutas a serem adotadas??

1) No caso de deslocamento para o seio maxilar de fragmentos pequenos, com cerca de 2 a 3mm, que não possuam a existência de infecção em seus tecidos periapicais e de seio maxilar saudável a conduta deve ser de tentar remover o fragmento. Para tanto deve ser realizada uma tomada radiográfica para sua localização, seguida de irrigação no local da comunicação e aspiração. O conteúdo aspirado deve ser inspecionado na busca do fragmento. Caso não haja sucesso na remoção, opta-se por deixar o fragmento dentro do seio maxilar, suturando o local da comunicação em formato de oito e prescrição de antibiótico, anti-inflamatório e spray nasal. Comumente o fragmento sofre fibrose dentro da membrana do seio maxilar.

2) Nos casos de deslocamento de fragmentos grandes, ou até mesmo do próprio dente a ser extraído, o paciente é encaminhado para especialista para remoção via acesso de Caldwell Luc ao seio maxilar.

3) Nos casos de dente infectado ou paciente portador de sinusite crônica, detectada em anamnese prévia á cirurgia de extração: o paciente deve ser encaminhado para especialista para remoção **via acesso de Caldwell Luc** (incisão em fundo de vestíbulo em região de pré-molares superiores).





(CADAR /CMBF/2013) Preencha a lacuna e, em seguida, assinale a alternativa correta. Se um fragmento grande ou um dente inteiro for deslocado para dentro do seio maxilar, este deverá ser removido. O método usual é um acesso de \_\_\_\_\_ ao seio maxilar.

- a) Neuman
- b) Avelanal
- c) Donovan
- d) Caldwell-Luc

**Comentários:**

Neuman é uma incisão com uma relaxante. Donavan é uma técnica radiográfica para localização de molares inclusos. Avelanal é uma incisão para acesso de terceiro molar incluso. **A alternativa correta é a letra D.**

(METTA/PREFEITURA PRINCESA ISABEL–PB/CIRURGIÃO-DENTISTA/2012) Em exodontia de molar superior, uma das complicações possíveis de acontecer é o deslocamento de parte da raiz para o interior do seio maxilar. Se o deslocamento for de um grande fragmento de raiz, ou mesmo de um dente inteiro, este deve ser removido. Qual o nome da técnica utilizada para remoção do fragmento?

- a) Manobra de Valsalva
- b) Manobra de Peterson
- c) Manobra de Caldwell-Luc
- d) Manobra de Atterbury
- e) Manobra de Ellis

**Comentários:**

A manobra de Peterson não consta na literatura científica. O acesso de Caldwell-Luc é feito via fossa canina, ao seio maxilar, para remoção de corpos estranho. A manobra de Atterbury é empregada na redução de luxação mandibular (travamento com a boca aberta). Alternativa errada. O acesso cirúrgico de Ellis às regiões superior e média do esqueleto facial é realizado através de incisão coronal ou bitemporal. **A alternativa correta é a letra C**

Abordamos o deslocamento de fragmento ou dente para o interior do seio maxilar, mas qual a conduta quando após a extração dentária o dentista descobre que ocorreu uma comunicação bucossinusal?

A comunicação entre a cavidade bucal e o seio maxilar pode ocorrer nas exodontias de molares superiores pelos seguintes motivos:

- a) Seio maxilar muito pneumatizado
- b) Grande volume do seio maxilar
- c) Apoio incorreto dos instrumentais durante a cirurgia



- d) Dentes com raízes divergentes
- e) Íntima relação das raízes dentárias superiores com o soalho do seio maxilar

A prevenção pode ser obtida através das de **exame radiográfico** prévio à cirurgia para investigação das características anteriormente citadas, realização de **cirurgia aberta**, realização de **odontosseção** e **uso controlado da força**.

O diagnóstico pode ser realizado através da visualização de estrutura óssea aderida à raiz do dente extraído. Nos exames radiográficos a comunicação é constatada pela ausência da linha radiopaca que delimita o soalho do seio maxilar. Atualmente, **não é mais indicada a manobra de Valsalva para o diagnóstico**, uma vez que, o aumento da pressão pode ocasionar a criação da comunicação que ainda não havia se consolidado.

A **manobra de Valsalva** consiste em pedir que o paciente **oclua as narinas e realize expiração forçada** com a boca aberta. O dentista verifica a existência de comunicação pela visualização da passagem de ar através e formação de bolhas de sangue no alvéolo. Mas atenção!! Não confunda manobra de Valsalva com **Manobra de Chompret** que consiste na **compressão das corticais ósseas após a exodontia!**



## O que fazer se acontecer uma comunicação bucosinusal?

Em primeiro lugar você deve ter em mente que o tratamento depende do tamanho da comunicação. Sondar a abertura pode ampliar a comunicação e introduzir corpos estranhos. Da mesma forma, não devem ser introduzidos instrumentos como curetas ou sondas no interior da comunicação (pode lacerar a membrana sinusal)

**Comunicação pequena (menor que 2mm) e sem indícios de doença sinusal prévia:** primeiro deve ser feita uma **radiografia** da raiz dentária para averiguar a posição e tamanho da porção fraturada, em seguida pode ser realizada uma breve **tentativa de remoção através de irrigação com solução salina** (pela abertura no ápice do alvéolo). No caso de insucesso de remoção do fragmento, o mesmo **pode ser deixado no interior do seio maxilar**. Nesses casos, o cirurgião-dentista deve assegurar a formação e manutenção do coágulo; além de **instruir o paciente sobre ter cuidado ao assoar o nariz, evitar espirrar de forma violenta, evitar utilizar canudos e não fumar cachimbo ou cigarros**.

Mesmo que não se evidencia osso aderido ao dente a comunicação pode ter ocorrido!

O acontecimento mais comum é a fibrose da porção de raiz fraturada dentro da membrana do seio maxilar. É improvável que ocorra algum problema subsequente.



**Comunicação moderada (2 a 6mm):** o cirurgião-dentista deve assegurar a permanência do coágulo através da realização de sutura em oito figurado. Cabe destacar que em alguns casos pode ser necessária a inserção de esponja gelatinosa no interior do alvéolo previamente a sutura.

=> prescrever medicações que reduzam a possibilidade de desenvolvimento de sinusite maxilar (ex: amoxicilina, cefalexina ou clindamicina por 5 dias) e spray descongestionante nasal para reduzir as secreções nasais e do seio maxilar.

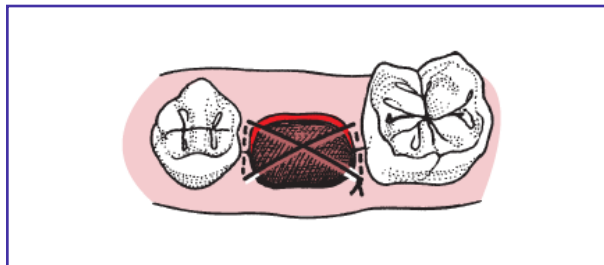


Figura 13: Hupp et al., 2009.

**Comunicação grande (7mm ou mais)** => realização de retalho deslizante por vestibular para fechamento da comunicação (se possível realizar no mesmo dia da comunicação)

São sequelas da comunicação a sinusite maxilar pós-operatória e a fístula oroantral crônica.

**(VUNESP/PREFEITURA ITAPEVI/2019) O deslocamento de raízes e/ou dentes para o interior do seio maxilar é um acidente que pode ser originado a partir da exodontia de elementos dentais.**

**Assinale a alternativa que apresenta uma situação de deslocamento dental para o seio maxilar que pode ser mantido sem nenhum tratamento cirúrgico.**

- a) Ápice radicular com comprimento igual ou menor do que 8mm e quando não houve perfuração da membrana Schneideriana.
- b) Raiz ou fragmento dental sem infecção associada, desde que o paciente não apresente sintomatologia.
- c) Dente inteiro sem infecção, não havendo perfuração da membrana.
- d) Fragmento radicular com comprimento igual ou menor que 8mm e sem infecção associada.
- e) Ápice radicular com comprimento igual ou menor do que 3mm, sem infecção associada e quando não houve perfuração da membrana Schneideriana.

**Comentários:**

Fragmento de dimensões pequenas, com ausência de infecção periapical ou sintomatologia relacionada à sinusite são situações que permitem a não remoção do fragmento. O seio maxilar é revestido por uma

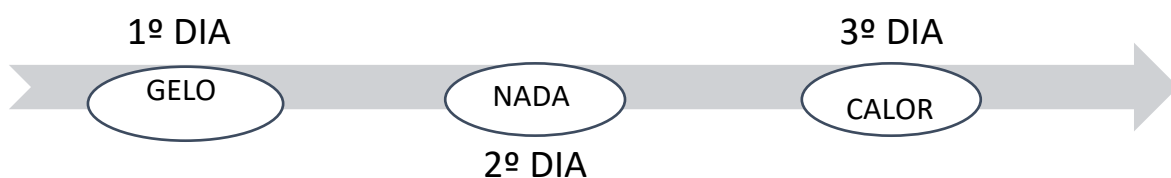
membrana muito fina aderida ao osso chamada de membrana sinusal ou de Schneider. **A alternativa correta é a letra E**

## 4.3 – Complicações pós-operatórias

### 4.3.1 Edema:

O volume máximo do edema é visto em cerca **de 24 a 48 horas pós-operatórias**, diminuindo do 3º ao 4º dia, apresentando completa resolução em 1 semana. Por isso, o paciente deve ser avisado que observará alterações de volume ao longo resultante das variações posturais.

Apesar da **falta de evidência científica dos efeitos da aplicação de gelo**, o paciente pode, após a cirurgia, colocar uma bolsa de **gelo no local por um tempo de 20 minutos**, removendo-a por 20 minutos. Orienta-se o paciente a colocar uma toalha seca entre a bolsa e pele durante as aplicações. Esse procedimento pode ser repetido durante as primeiras 24 horas. Já no **segundo dia não devem ser aplicados gelo ou calor** no local; e **do terceiro dia** em diante, até o final do processo de cicatrização, deverá ser aplicado somente **calor** para a resolução do edema.



**(CADAR/CBMF/2014) Muitos pacientes temem mais o pós-cirúrgico do que o processo operatório. Neste contexto, muitos procedimentos resultam em certo aumento de edema ou inchaço após a cirurgia. Em relação ao inchaço pós-cirúrgico, analise.**

- I. Não existe evidência científica de que o uso de bolsa de gelo controle o inchaço quando aplicado logo após a cirurgia.
- II. No segundo dia do pós-operatório, nem gelo nem aquecimento devem ser aplicados sobre a face.
- III. No terceiro dia e subsequentes, a aplicação de calor pode auxiliar a resolver o inchaço com maior rapidez.
- IV- Em condições normais, o edema atinge seu máximo cerca de 24 a 48 horas depois do procedimento cirúrgico.

Estão corretas apenas as afirmativas

- a) I e II.



- b) III e IV.
- c) II, III e IV.
- d) I, II, III e IV.

#### Comentários:

Não existe evidência de que o uso de bolsa de gelo controle o inchaço quando aplicado logo após a cirurgia. No segundo dia do pós-operatório, nem gelo nem aquecimento devem ser aplicados sobre a face. No terceiro dia e dias subsequentes, a aplicação de calor pode auxiliar a resolver o inchaço com maior rapidez. Em condições normais, o edema atinge seu máximo cerca de 24 a 48 horas depois do procedimento cirúrgico. **A alternativa correta é a letra D.**

**(FCC/ANALISTA LEGISLATIVO/ODONTÓLOGO/2007) Uma das complicações cirúrgicas que pode ocorrer é o edema, que de forma exacerbada, tem aspectos desfavoráveis. A amplitude do edema pode ser controlada pela aplicação de bolsa de:**

- a) gelo de 10 em 10 minutos na 1ª hora
- b) gelo de hora em hora nas primeiras 48 horas
- c) água quente de hora em hora nas primeiras 48 horas
- d) água quente por 20 minutos descansando 20, nas primeiras 48 horas
- e) gelo por 20 minutos descansando 20, nas primeiras 48 horas

#### Comentários:

O tempo de permanência da compressa de gelo deve ser de 20 minutos. A literatura aconselha aplicação de gelo nas primeiras 24 horas, suspendendo as aplicações de compressas frias no segundo dia. A questão traz como resposta a letra E, e por exclusão, considera-se como a conduta mais próxima da indicada pela literatura. **A alternativa correta é a letra E.**

#### 4.3.2. Equimoses:

A equimose é caracterizada pelo escapamento de sangue para o interior dos espaços teciduais, em especial para os espaços submucosos e subcutâneos, com **surgimento de 2 a 5 dias após a cirurgia**, de coloração arroxeada, com regressão em até 10 dias. Geralmente acomete os pacientes idosos pela diminuição do tônus tecidual e maior fragilidade capilar. Dependendo da região acometida podem implicar em danos funcionais tais como a dificuldade de fala, deglutição e respiração.

#### 4.3.3 Infecção:

É apontada como a **causa mais comum de retardo na cicatrização pós-operatória**. É uma ocorrência rara e que pode ser prevenida quando respeitados os princípios da cadeia asséptica. As feridas infectadas quase sempre apresentam alguma purulência.



#### 4.3.4 Deiscência de ferida:

A separação das margens das feridas expõe osso e de acordo com Hupp et al. (2009) pode produzir dor, perda óssea e fibrose excessiva. A prevenção consiste em manipulação cuidadosa dos bordos do retalho e em não realizar sutura sob tensão.

#### 4.3.5 Sangramento pós-operatório:

A hemorragia após um procedimento cirúrgico é uma urgência muito frequente na prática clínica. Alguns fatores intrínsecos favorecem a ocorrência de sangramento pós-operatório. Nesse sentido, cabe lembrar que os tecidos bucais são altamente vascularizados e ao extrairmos um dente realizamos um procedimento cirúrgico que gera uma ferida aberta.

Já entre os fatores extrínsecos, podemos citar os relacionados ao uso de medicações, como os antiagregantes que interferem na coagulação e os relacionados às doenças que predisõem a ocorrência de hemorragia (ex: hemofilia). Além disso, é muito comum os pacientes explorarem a ferida com a língua não respeitando as orientações de repouso pós-operatório.

Atenção! Não esqueça que o sangramento nas primeiras **12 a 24 horas** após a extração dentária é considerado normal.


A prevenção da hemorragia é obtida através de uma avaliação inicial detalhada a respeito de histórico familiar de sangramento, uso de medicamentos, presença de patologias sistêmicas. No caso de suspeita o cirurgião dentista deve solicitar exames laboratoriais para investigação.

O sangramento pode ser primário ou secundário. O primeiro refere-se ao sangramento que ocorre nas primeiras horas após o procedimento. Já o secundário ocorre algumas horas após a cirurgia, no geral 12 horas após a exodontia, podendo estar associado ao não cumprimento por parte dos pacientes das recomendações pós-operatórias. De acordo com Hupp et al. (2009) a conduta indicada para os casos de sangramento secundário é a de inserir uma esponja de gelatina absorvível com protrombina tópica, que deverá ser mantida na posição através de sutura em formato de oito, acrescida de pressão com gaze umedecida.

De acordo com Hupp et al. (2009) para controlar o sangramento após a cirurgia deve ser colocada uma pequena gaze umedecida (para não deslocar o coágulo quando removida) diretamente sobre a ferida. O autor cita que o uso de curativos grandes, capazes de cobrir a superfície oclusal dos dentes adjacentes ao sítio da extração, não aplicam pressão no alvéolo capazes de conter o sangramento.

Na ocorrência da hemorragia o dentista pode orientar o paciente a morder uma gaze firmemente sobre o local da exodontia pelo período de 30 minutos, não devendo conversar por 2 a 3 horas.





**(FUNDAÇÃO CASA/CIRURGIÃO-DENTISTA/2011) Uma vez terminada a exodontia, a manobra inicial para controlar o sangramento pós-operatório deve ser:**

- a) fazer a ligadura dos vasos sangrantes com fio de sutura não absorvível.
- b) limpar o alvéolo com gaze seca e colocar substâncias vasoconstritoras como a adrenalina.
- c) colocar um pequeno rolo de gaze umedecida diretamente sobre o alvéolo vazio.
- d) curetar vigorosamente o alvéolo e colocar um rolo de gaze exercendo forte pressão sobre o alvéolo curetado.
- e) fazer a sucção do conteúdo do alvéolo com o objetivo de remover possíveis restos de osso ou material dentário fraturado.

**Comentários:**

Nem sempre será possível realizar a ligadura dos vasos, em algumas situações sua visualização é dificultada pelo tamanho diminuto. A gaze acondicionada no local para efeito de hemostasia deve estar umedecida. Não devem ser feitas curetagem vigorosa ou sucção na região. **A alternativa correta é a letra C**

**4.3.6 Alvéolo seco ou osteíte alveolar:**

Assunto recorrente nas provas, não esqueça a osteíte alveolar **não está associada infecção!! É um retardo na cicatrização que tem como possível causa a atividade fibrinolítica dentro e ao redor do coágulo!** De ocorrência rara em exodontias simples, tem a incidência aumentada nas extrações de terceiros molares impactados (é considerada um retardo no processo de cicatrização).

Ao exame clínico o alvéolo não apresenta coágulo e o osso exposto é a causa da sintomatologia dolorosa. A dor relatada pelo paciente é intensa, latejante, persistente e irradiante, em especial para a região de ouvido, com **início entre o terceiro e quarto dia** após a cirurgia. A região apresenta um odor fétido e o paciente queixa-se de gosto desagradável. Cabe destacar, que o paciente não apresenta sinais de processo infeccioso como a febre, edema e eritema.

A prevenção consiste em redução do trauma e contaminação durante o ato cirúrgico. Após a extração a ferida deve ser irrigada, sob pressão, de forma abundante.

São possíveis fatores associados a uma maior prevalência o uso de contraceptivos orais, uso de tabaco, infecção pré-operatória, extração difícil, cirurgiões inexperientes, adoção do retalho em envelope ao invés de retalho triangular modificado, uso de anestésico local com vasoconstritor e irrigação pós-operatória inadequada. (Neville et al.,2016)





O tratamento consiste em alívio da sintomatologia dolorosa através de anestesia da região, irrigação com solução salina, aspiração cuidadosa e inserção de curativo medicamentoso à base de eugenol, anestésico tópico e um veículo carreador (ex: bálsamo do Peru). São realizadas trocas diárias cuja frequência está na dependência da intensidade dolorosa (geralmente as trocas são diárias por 3 a 6 dias). No que se refere ao tratamento, as bancas gostam de cobrar a necessidade de curetagem do alvéolo, no entanto a literatura mostra que a conduta não deve ser adotada por implicar em aumento da quantidade de osso exposto e, conseqüentemente, da dor.



**(TJ PR/ANALISTA JUDICIÁRIO/ODONTOLOGIA/2006) O tratamento indicado em alveolite seca é:**

- a) Irrigação com soro fisiológico, antibioticoterapia e repouso domiciliar
- b) Somente irrigação com soro fisiológico e sutura que deverá ser mantida por 7 dias
- c) Anestesia, curetagem e preenchimento do alvéolo com cimento de óxido de zinco e eugenol
- d) Irrigação com soro fisiológico e preenchimento do alvéolo com cimento de óxido de zinco e eugenol
- e) Anestesia, curetagem e preenchimento da cavidade com coágulo sanguíneo, sutura e antibioticoterapia.

**Comentários:**

A antibioticoterapia não está indicada, como forma de tratamento, por não se tratar de processo infeccioso. O alvéolo não deve ser curetado e nem preenchido com o coágulo. Medicação manipulada ou comercialmente pronta deve ser inserida no alvéolo como forma de tratamento. **A alternativa correta é a letra D**

**4.3.7 Alveolite supurada:**

O alvéolo do dente extraído apresenta um coágulo escurecido e **presença de pus o alvéolo**. A mucosa que circunscreve o alvéolo apresenta-se, geralmente, edemaciada e inflamada; o paciente relata a sensação de pulsação. Podem estar presentes febre e linfadenopatia. Tem como provável causa a curetagem insuficiente do alvéolo após a extração dentária.

O tratamento reside na anestesia da região, seguida de irrigação com solução salina ou clorexidina a 0,12% e prescrição de analgésicos. Os antibióticos são prescritos em caso de envolvimento sistêmico.





(FCC/ANALISTA JUDICIÁRIO (TRE AM)/ODONTOLOGIA/2003) A alveolite seca é uma complicação pós-cirúrgica que apresenta os seguintes sinais e sintomas:

- a) Supuração do alvéolo, mau odor, gosto metálico na boca e dor intensa 2 a 4 dias após a extração
- b) alvéolo vazio e seco, mau odor, presença de supuração e dor intensa 10 a 15 dias após a extração.
- c) Alvéolo vazio e seco, mau odor, ausência de supuração e dor intensa 2 a 4 dias após a extração
- d) Alvéolo com coágulo, mau odor, presença de supuração e dor intensa 2 a 4 dias após a extração
- e) Alvéolo com coágulo, mau odor, presença de supuração e dor intensa 2 a 4 dias após a extração

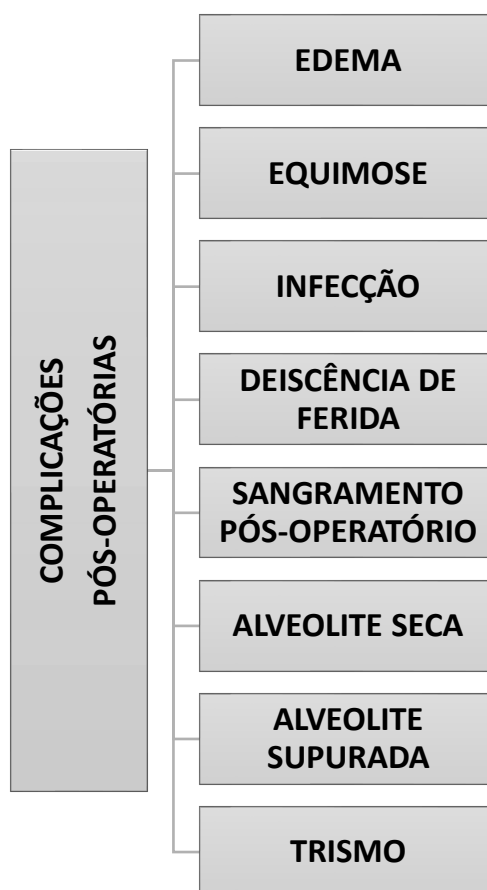
#### Comentários:

A alveolite seca tem início cerca de 2 a 4 dias após o procedimento operatório e não possui sinais de supuração ou presença de coágulo no alvéolo. **A alternativa correta é a letra C**

#### 4.3.8 Trismo:

O músculo com maior probabilidade de estar envolvido é o músculo pterigoideo medial, que pode ser penetrado com a agulha durante o bloqueio do nervo alveolar inferior.

### RELEMBRANDO AS PRINCIPAIS COMPLICAÇÕES PÓS-OPERATÓRIAS!!!



## 5- CUIDADOS PÓS-OPERATÓRIOS

Após O procedimento cirúrgico o dentista deve fornecer as instruções pós-operatórias ao paciente (ou ao seu acompanhante) verbalmente e por escrito com linguagem coloquial.

Vejamos agora alguns assuntos cobrados pelas bancas sobre os cuidados no pós-operatório:

### 5.1 Controle da hemorragia:

O cirurgião dentista deve comunicar o paciente, previamente ao procedimento, que a ocorrência de sangramento é normal nas primeiras **12 a 24 horas após a cirurgia**. Após a exodontia, como forma de hemostasia, o paciente deve ser instruído a morder a gaze firmemente pelo período mínimo de 30 minutos. Além disso, o paciente deve ser alertado sobre não mastigar a gaze durante e evitar falar nas próximas 2 a 3 horas.

Em caso de persistência de sangramento o paciente pode recolocar uma gaze umedecida sobre o local e morder por 1 hora, ou ainda, morder um sachê de chá já que o tanino contido em sua composição tem ação vasoconstritora local.

Outras recomendações pós-operatórias que auxiliam na hemostasia do local operado são não fumar (na impossibilidade tragar de forma suave), não utilizar canudos, não cuspir e não praticar exercícios físicos;

### 5.2 Controle da dor e desconforto

Todos os pacientes esperam um certo nível dor após um procedimento cirúrgico. Então, é importante para o dentista discutir esse assunto com cada paciente de forma cuidadosa antes de dispensá-lo do consultório. O cirurgião deve ajudar o paciente a ter uma real expectativa do tipo de dor que pode ocorrer, e deve prestar atenção às preocupações do paciente de como a dor provavelmente ocorrerá.

A dor que um paciente pode experimentar após um procedimento cirúrgico, como uma extração dentária, é muito variável e depende de como ele esteja psicologicamente preparado antes da cirurgia.

Todos os pacientes devem ser alertados sobre os analgésicos receitados antes de serem dispensados. Mesmo quando o cirurgião acredita que a prescrição de analgésico não é necessária, deve ser dito ao paciente para tomar **ibuprofeno** ou **acetaminofeno** no pós-operatório a fim de prevenir um desconforto inicial quando o efeito do anestésico desaparecer. Nos pacientes nos quais espera-se grande intensidade de dor, deve-se prescrever analgésico para controlá-la. O cirurgião também deve tomar cuidado ao esclarecer que o objetivo do medicamento analgésico é controlar a dor, e não eliminar toda a sensibilidade.



Ainda no que tange ao cirurgião, este deve entender **as três características da dor** que ocorrem depois da extração do dente.

**Primeiramente**, a dor quase nunca é intensa e **pode ser controlada por meio de analgésicos suaves**. **Em segundo lugar**, a experiência de pico de dor ocorre cerca de **12 horas após a extração** e diminui rapidamente depois deste período. **Terceiro**, a dor importante em virtude da extração **raramente persiste mais do que dois dias após a cirurgia**. Tendo conhecimento desses fatores, os pacientes podem ser mais bem orientados visando a um efetivo uso dos analgésicos.

A primeira dose de medicamentos analgésicos deve ser tomada antes que o efeito do anestésico acabe. Quando este cuidado é tomado, é menos provável que o paciente experimente dor intensa e /ou aguda após terminar o efeito da anestesia local. Prevenindo-se o aparecimento repentino da dor cirúrgica, seu subsequente controle é mais fácil de ser obtido com o uso de analgésicos suaves. A dor pós-operatória é mais difícil de controlar se a administração do medicamento analgésico for tardia. Caso o paciente espere para tomar a primeira dose de analgésicos depois que o efeito da anestesia local desapareceu, pode levar até 90 minutos para que o analgésico se torne eficaz.

O **ibuprofeno** demonstra ser um medicamento eficaz no controle da dor e do desconforto da extração dentária. Essa droga, primeiramente, age de forma periférica, interferindo na síntese de prostaglandina. Ele tem a desvantagem de causar o decréscimo na agregação plaquetária e tempo de sangramento, mas isso não parece ter um efeito clínico importante no sangramento no pós-operatório. O **acetaminofeno** não interfere na função plaquetária e pode ser bem utilizado em situações nas quais o paciente possua deficiência plaquetária e seja propenso a sangrar.

Se o cirurgião prescrever a associação de acetaminofeno e narcótico, esta combinação deve conter entre 500 e 650 mg de acetaminofeno por dose.

A tabela a seguir exemplifica as principais medicações utilizadas em casos de dor leve, moderada e intensa:

TABELA 10-1	
Analgésicos para a Dor Pós-extração	
Narcótico Oral	Dose Usual
<b>SITUAÇÕES DE DORES LEVES</b>	
Ibuprofeno	400-800 mg a cada 4 horas
Acetaminofeno	400-800 mg a cada 4 horas
<b>SITUAÇÕES DE DORES MODERADAS</b>	
Codeína	15-60 mg
Hidrocodona	5-10 mg
<b>SITUAÇÕES DE DORES INTENSAS</b>	
Oxicodona	2,5-10 mg

Figura 14- Analgésicos para dor pós-extração. Fonte: Hupp et al., 2015.



## 5.3 Dieta

A dieta nas primeiras **12 a 24 horas pós-operatórias** deve ser **hipercalórica**, de consistência **líquida, pastosa e fria**. Alimentos frios e gelados ajudam a manter a área confortável. Sorvetes e *milkshakes*, ao contrário dos alimentos sólidos, tendem a não causar trauma local e não propiciam episódios de sangramento.

Se o paciente sofreu múltiplas extrações em todas as áreas da boca, uma **dieta pastosa** é recomendada por diversos dias após o procedimento cirúrgico. Ele deve ser aconselhado a retornar à dieta normal assim que for possível. No entanto, o planejamento de múltiplas extrações em pacientes diabéticos deve ter o cuidado de realizar as diversas extrações em mais de uma etapa (ex: um lado da boca de cada vez), a fim de não interferir na dieta do paciente.

## 5.4 Higiene oral

A manutenção da higiene oral é fundamental para uma boa cicatrização, por isso os pacientes devem escovar os dentes distantes do local da cirurgia, evitando escovar os dentes adjacentes à ferida cirúrgica. Além disso, devem realizar bochechos com água morna, ou ainda com peróxido de hidrogênio diluído de 3 a 4 vezes ao dia para aceleração da cicatrização.

## 5.5 Cicatrização das feridas

A cicatrização pós-operatória é uma resposta de defesa do organismo e pode ocorrer de duas formas: através regeneração ou reparo. A regeneração ocorre quando o tecido novo formado não apresenta diferenças funcionais ou estruturais do tecido de origem. Já no reparo ocorre a formação de tecido fibroso e, por possuir uma menor quantidade de células, o tecido neoformado apresenta qualidade inferior ao que lhe deu origem.

As etapas de cicatrização da ferida compreendem três fases distintas. São elas:

a) **Fase inflamatória:** ocorre de 3 a 5 dias após o procedimento cirúrgico. Subdivide-se em fase celular e fase vascular. De forma resumida, logo após a formação da ferida cirúrgica, ocorre vasoconstrição e formação de coágulo para obtenção da hemostasia. As plaquetas são as células atuante nesse primeiro momento. Segue-se uma fase de aumento da permeabilidade para que células possam chegar ao local e iniciar a formação de tecido de granulação (atuação dos macrófagos e fibroblastos).

b) **Fase de proliferação:** inicia no terceiro dia pós-operatório e possui duração de 3 semanas. Nessa fase observa-se a produção de colágeno do tipo III pelos fibroblastos (de forma aleatória) e a formação de novos vasos (angiogênese). Reduz-se a importância da sutura na manutenção da aproximação dos bordos da ferida pela formação de novo epitélio. Cabe destacar que essa fase ocorre de forma mais rápida em lesões na mucosa oral quando comparada às de pele.



c) **Remodelação:** nessa fase o colágeno depositado anteriormente é substituído pelo tipo I mais resistente. Agora as fibras encontram-se orientadas aumentando a resistência na ferida (80% da resistência original é restituída).



## 6 – TRAUMATOLOGIA BUCOMAXILOFACIAL

Concluiremos nosso estudo de cirurgia com o conteúdo de fraturas faciais. As principais causas de fraturas que acometem a face são acidentes automobilísticos, agressões, quedas, acidentes esportivos e lesões por arma de fogo.

No exame do paciente que sofreu alguma forma de traumatismo, em um primeiro momento, deve ser avaliada a severidade do trauma para que sejam priorizadas as urgências que representem risco de morte. E como fazemos essa avaliação? Existem escalas que facilitam essa triagem inicial por avaliarem de forma rápida o envolvimento de órgãos vitais e a severidade do dano. Uma das mais conhecidas e empregadas é a chamada **Escala de Glasgow** que avalia três variáveis: **a resposta motora, verbal e abertura de olhos**. A resposta motora informa o nível de funcionamento do sistema nervoso central (SNC). A resposta verbal demonstra a capacidade do SNC de relacionar informações e a abertura de olhos indica o funcionamento do tronco cerebral. Você verá abaixo a tabela com a pontuação, que varia de 3 a 15. Cabe destacar que a Escala de Glasgow não considera a causa do trauma e nem o tratamento.



RESPOSTA MOTORA		RESPOSTA VERBAL		ABERTURA DE OLHOS	
6	Obedece	5	Orientada	4	Espontaneamente
5	Localiza a dor	4	Confusa	3	Ao falar
4	Fuga da dor	3	Palavras inapropriadas	2	Ao sentir dor
3	Flexão anormal	2	Incompreensível	1	Sem resposta
2	Extensão anormal	1	Sem resposta		
1	Sem resposta				

Outra classificação comumente empregada na avaliação do paciente traumatizado é a **Tabela de Gradação do trauma (TGT)**. Através dela são analisadas **cinco variáveis** que caracterizam o **status fisiológico dos sistemas cardiovascular, respiratório e nervoso do paciente**.

1. GCS
2. Taxa respiratória
3. Expansão respiratória
4. Pressão sanguínea sistólica
5. Reenchimento capilar



Em sua **versão revisada (TGTR)** são **desconsiderados pressão sanguínea sistólica e reenchimento capilar** pela dificuldade de avaliação desses parâmetros em uma situação de trauma.

Feita a triagem inicial e reversão de condições que representem risco de morte, é estabelecida a **manutenção das vias aéreas, o controle da coluna cervical e a administração de oxigênio suplementar**. Deve ser evitada, em pacientes que apresentem trauma em regiões acima da clavícula, a hiperextensão ou hiperflexão do pescoço pelo risco de dano à espinha cervical.

Posteriormente a manutenção de uma via área adequada, é avaliada a circulação sanguínea, já que a causa mais comum de choque é a hipovolemia (resultante de uma hemorragia). Cabe ressaltar, que a hipovolemia pode ser diagnosticada através da avaliação do ritmo e da regularidade da pulsação.



## 6.1 - Trauma em tecidos moles

Após avaliação dos sistemas vitais são realizados exames físicos (extra e intraoral) e radiográfico da região traumatizada. No **exame físico** são avaliados os tecidos moles para verificação da existência de lesões como **abrasão, contusão ou laceração**.

A **abrasão** é uma ferida causada pela fricção entre um objeto e uma superfície de tecido mole (é aquele raspão que fica uma casquinha quando ralamos o joelho!). Por atingir as terminações de muitas fibras nervosas é extremamente dolorida ao toque. O sangramento nessas lesões, geralmente, é mínimo por ser de origem capilar e responder à aplicação de pressão.

A **contusão**, também chamada de **equimose**, é uma lesão evidenciada quando ocorre algum rompimento de vasos no interior dos tecidos, resultando em **hemorragia subcutânea ou submucosa** (é a "batida" que fica roxa quando batemos algum membro). A contusão normalmente não requer tratamento cirúrgico, mas deve ser feita a investigação sobre a existência de fraturas ósseas na região traumatizada. A forma de tratamento mais empregada é a aplicação de compressa gelada ou de curativos compressivos, no intuito de reduzir a formação de hematomas. Mas fique atento, se a contusão apresentar aumento de volume deve ser investigada a ocorrência de ruptura de uma artéria.

A **laceração** é uma solução de continuidade nos tecidos epiteliais e subepiteliais (popularmente é o que chamamos de **corte!**). Nesses casos, o tratamento consiste em: anestesia, limpeza, desbridamento, hemostasia e fechamento.



Indica-se o tratamento das feridas de tecidos moles após terem sido tratadas as lesões em tecidos duros pelo risco de esgarçamento do tecido e ruptura das suturas durante a manipulação.

## 6.2 - Avaliação dos sintomas e sinais clínicos no trauma facial

Ainda falando de exame físico, o cirurgião-dentista pode evidenciar alguns sinais e sintomas listados abaixo:

- ❖ **Presença de lesão ou hemorragia intracraniana:** caracterizada pela anisocoria (pupilas desiguais) + letargia;
- ❖ **Edema dos tecidos** (aumento de volume);
- ❖ **Equimose periorbital** (coloração arroxeadada ao redor dos olhos): **sinal de guaxinim** (bléfaro-hematoma);
- ❖ **Equimose retroauricular** (coloração arroxeadada atrás da orelha): **sinal de Battle;**
- ❖ **Epistaxe:** sangramento nasal evidenciado nos casos de fraturas nasais, pode ter como causa a ruptura da mucosa de uma cartilagem/osso/seio maxilar.
- ❖ **Dor ou sensibilidade no sítio do impacto;**
- ❖ **Maloclusão:** as causas podem ser fratura por deslocamento, lesão dentária ou deslocamento da articulação temporomandibular;
- ❖ **Crepitação:** estalido produzido por ossos fraturados;
- ❖ **Dificuldade de mastigar:** pode ocorrer como consequência da instalação de uma maloclusão ou mobilidade no sítio da fratura;
- ❖ **Parestesia:** evidenciada em fraturas com deslocamento da região do corpo ou ângulo mandibular afetando o nervo alveolar inferior.
- ❖ **Assimetrias:** uma das causas pode ser a fratura unilateral de côndilo, em que ocorre o desvio da oclusão em direção ao lado fraturado e contato prematuro na região posterior desse lado.
- ❖ **Distúrbios visuais:** como a diplopia (visão dupla) por aprisionamento da musculatura extrínseca do bulbo ocular no sítio da fratura (reto e oblíquo inferiores)
- ❖ **Enoftalmia:** afundamento do globo ocular dentro da órbita (caracteriza o **blow-out**)

### Avaliação da região mandibular:

- Na avaliação clínica podem ser observados sinais e sintomas como a sialorreia (pela hiperatividade das glândulas salivares e incapacidade de deglutir), hálito fétido, equimoses, hematomas, fraturas dentárias e avulsões.
- A radiografia panorâmica é muito empregada na triagem inicial dos pacientes por permitir visão geral e frontal. Permite a identificação de fraturas em quase toda mandíbula com exceção da região de sínfise mandibular.
- A anteroposterior de mandíbula ou Towne é indicada para avaliação de fratura condilar. Para sua realização o paciente deve abrir a boca o máximo que conseguir para que os ossos da base do crânio não sobreponham os côndilos.





- A pósterio-anterior (PA) de mandíbula sempre é indicada para casos de suspeita de fratura mandibular
- A lateral oblíqua de mandíbula é indicada para diagnóstico de fraturas do processo coronóide, região subcondiliana, ramo, ângulo e corpo de mandíbula.
- No que se refere às tomadas intraorais as radiografias periapicais são indicadas para avaliação de traumas dentoalveolares. As oclusais ortogonais ou oblíquas de mandíbula são indicadas para avaliação de trauma em região sinfisária.

#### Avaliação do terço médio da face:

- Na avaliação cínica pode ser observado achatamento da face (retrusão do terço médio), maloclusão (mordida aberta, contato prematuro), laceração de tecidos moles, epistaxe, hematoma periorbital, equimose subconjuntival, *dish-face* (face com formato côncavo e alongado), rinorreia cerebroespinal (drenagem de um fluido claro pelas narinas e faringe).
- A incidências de Waters (também chamada de pósterio-anterior oblíqua de face) é indicada para avaliar os seios maxilares, margens infraorbitárias, arcos zigomáticos e estruturas nasais. A incidência de Waters é realizada com a cabeça do paciente formando um ângulo de 27 graus com a vertical e o mento apoiado no filme radiográfico.
- A radiografia oclusal oblíqua de maxila é indicada para avaliar a separação da sutura intermaxilar.

### 6.3 - Classificação dos traumas faciais

Agora veremos algumas classificações dos traumas faciais encontradas na literatura:

#### a) Quanto à ação do agente etiológico:

As ações podem ser de forma direta (a fratura ocorre no local traumatizado), indireta (a fratura ocorre em local distante do ponto de aplicação da força) e contragolpe (ocorre em região oposta ao trauma – como no caso de trauma em sínfise e fratura condilar).

#### b) Quanto à condição dos fragmentos na área da fratura:

As fraturas podem ser simples, compostas, cominutivas e em galho verde. As fraturas do tipo **simples** são caracterizadas pela existência de um **único traço sem comunicação com o exterior**. Nas **compostas** ocorre a **comunicação do osso fraturado com o ambiente externo**, geralmente através do ligamento periodontal do dente, e envolvem todas as fraturas das porções de suporte dentários dos dentes. As **cominutivas** são caracterizadas pela existência de **múltiplos fragmentos ósseos**, a exemplo do que ocorre nas lesões por arma de fogo. E as fraturas em **galho verde** são **fraturas incompletas** que apresentam **flexibilidade** e são comuns em crianças.



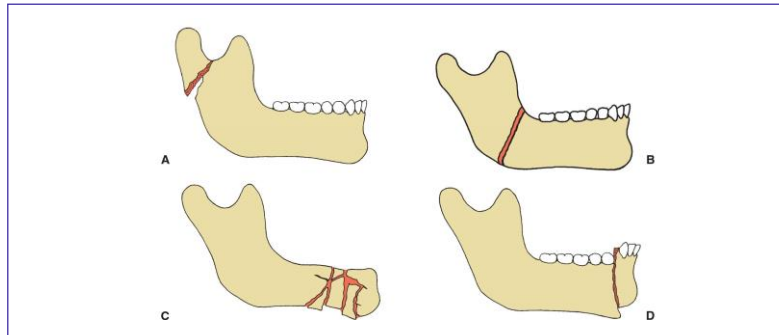


Figura 15: Hupp et al., 2009.

### c) Quanto ao bisel:

Essa classificação divide as fraturas em **favoráveis** e **desfavoráveis**. As favoráveis são aquelas que **resistem às forças de deslocamento**. As desfavoráveis são aquelas em que a ação da musculatura causa **deslocamento e afastamento** dos fragmentos ósseos.

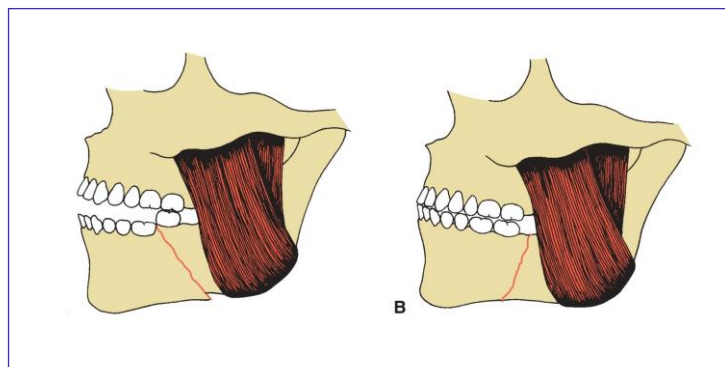


Figura 16: Hupp et al., 2009.

### d) Quanto a região anatômica: veja a localização e frequência das fraturas nos ossos maxilares.

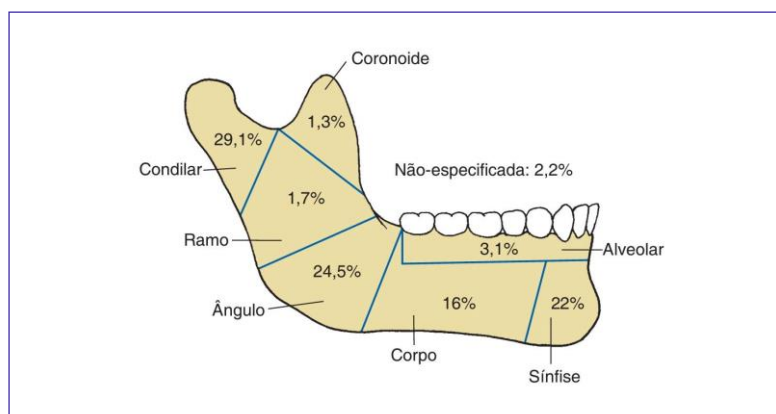


Figura17: Hupp et al., 2009.



**Região dentoalveolar:** fratura limitada à área de suporte dentário da mandíbula sem rompimento da continuidade da estrutura óssea subjacente.

**Região de sínfise:** fratura na região dos incisivos que se estende do processo alveolar pela borda inferior da mandíbula.

**Região de parassínfise:** fratura que ocorre entre o forame mentoniano e o aspecto distal do incisivo inferior.

**Região de corpo:** fratura que ocorre entre o forame mentoniano e a porção distal do segundo molar.

**Região de ângulo:** fratura distal ao segundo molar, estendendo-se de qualquer ponto da curva formada pela junção do corpo e ramo na área retromolar.

**Região de ramo:** fratura onde a linha se estende horizontalmente pelas bordas anteriores e posteriores do ramo ou que corre verticalmente da incisura sigmóide até a borda inferior da mandíbula.

**Fratura de processo condilar:** fratura que corre da incisura sigmoide para a borda posterior do ramo da mandíbula ao longo do aspecto superior do ramo; podendo ser classificadas em extracapsular ou intracapsular dependendo da relação da fratura com a inserção capsular.

**e) Fraturas verticais ou intermaxilares:** descrita pela primeira vez em 1879, também é conhecida como fratura de Lanelongue.

Caracteriza-se por ser uma disjunção ao nível da região mediana da maxila, entre os processos horizontais do osso palatino.

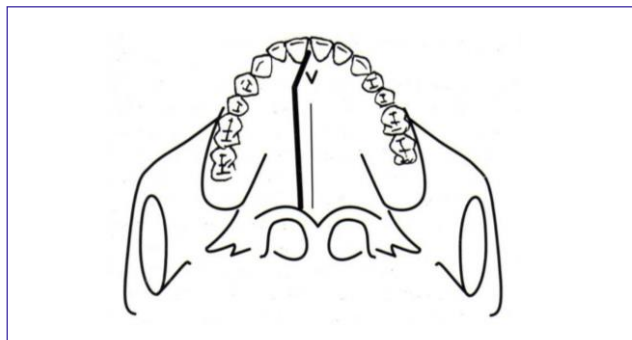


Figura 18: Prado e Salim, 2004.

**(AOC/EBSERH/CBMF/2014) A fratura sagital da maxila que ocorre no sentido ântero-posterior paralelo à sutura palatina mediana, também é conhecida como:**

- a) Fratura Lanelongue
- b) Fratura Le Fort I
- c) Fratura Le Fort II
- d) Fratura Le Fort III
- e) Fratura N.O.E

**Comentários:**



A fratura do complexo naso-órbito-etmoidal NOE resulta em deslocamento dos ligamentos cantais mediais e telecanto traumático (aumento da distância intercantal). **A alternativa correta é a letra A.**



**f) Fraturas transversais (terço médio da face):** classificação elaborada em 1910 por René Le Fort. Atenção essa é a classificação mais cobrada pelas bancas!! Veja abaixo as principais características de cada Fratura Le Fort.

A fratura do tipo **Le Fort I** resulta, frequentemente, da aplicação de força horizontal na maxila, fraturando-a através do seio maxilar ao longo do assoalho da fossa nasal. Separa a maxila das lâminas pterigoides, das estruturas nasal e zigomática. É também chamada de **fratura horizontal da maxila**, da arcada flutuante ou ainda **Fratura de Guérin**.

A fratura do tipo **Le Fort II** é caracterizada pela separação da maxila e complexo nasal aderido, das estruturas zigomáticas e nasais. Geralmente resulta de forças aplicadas em uma direção mais superior. É também chamada de **fratura piramidal**.

A fratura do tipo **Le Fort III** resulta da aplicação de força horizontal em um nível suficientemente alto para separar o complexo naso-órbito-etmoidal, zigomas e maxila da base do crânio. É também chamada de **disjunção craniofacial**.

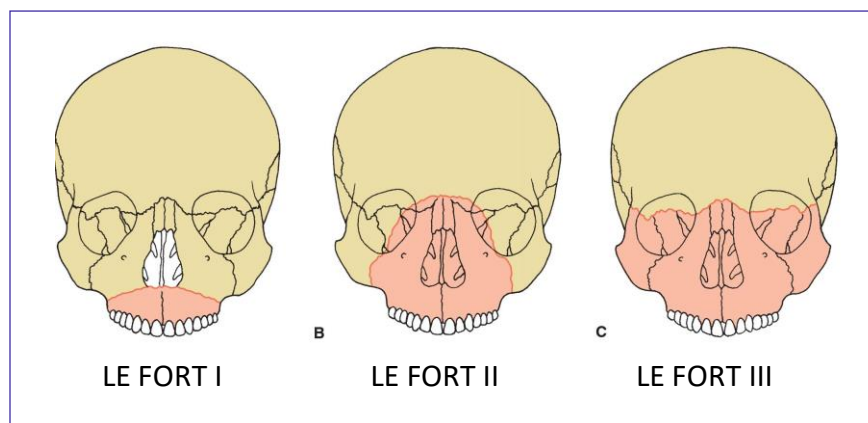


Figura 19: Prado e Salim, 2004.





**(INDEC/PREFEITURA MUNICIPAL DE ALTINÓPOLIS- SP/2011) A fratura de terço médio da face, de configuração piramidal, é denominada:**

- a) Le Fort I
- b) Le Fort II
- c) Le Fort III
- d) Waters

**Comentários:**

Fique atento, a fratura do tipo Le Fort III é chamada de disjunção piramidal. **A alternativa correta é a letra B.**

**(SECTEC/SECRETARIA DO ESTADO – GO/ODONTÓLOGO/ 2010) De acordo com a classificação das fraturas da maxila, Le Fort I, II e III são também conhecidas, RESPECTIVAMENTE, como:**

- a) Fratura de Guérin, disjunção craniofacial e fratura piramidal.
- b) Fratura piramidal, disjunção craniofacial e maxilar transversa.
- c) Disjunção craniofacial, fratura piramidal e fratura de Guérin.
- d) Fratura piramidal, maxilar transversa e disjunção craniofacial.
- e) Maxilar transversa, fratura piramidal e disjunção craniofacial.

**Comentários:** A fratura Le Fort I também é conhecida como horizontal. **A alternativa correta é a letra E.**

Além das fraturas mencionadas acima, existem as fraturas complexas, assim chamadas por acometerem mais de um segmento. São exemplos as fraturas de Walther, Huet, Bessareau e Richet. A Fratura de Walther é composta por 4 segmentos de fratura: fratura vertical ou intermaxilar + Le Fort I + Le Fort II ou III. A Fratura de Huet é composta por duas fraturas laterais no sentido vertical unida por uma fratura horizontal (em região lateral de face). A Fratura de Bessareau é composta por duas fraturas laterais no sentido vertical unida por uma fratura horizontal (em região anterior de face). A Fratura de Richet foi descrita em 1857 e caracteriza-se por ser uma fratura transversa baixa unilateral associada a uma fratura mediana da maxila.

Veja abaixo mais alguns tipos de fraturas e características cobradas em provas:



**Fratura orbitária ou do complexo zigomático:** caracterizada pela presença de equimose periorbitária e hemorragia subconjuntival.

**Fratura de base de crânio:** caracterizada pela presença de equimose atrás da orelha => SINAL DE BATTLE (Atenção as bancas cobram esse nome!!!)

**Fratura na região anterior de mandíbula:** caracterizada pela presença de equimose em assoalho bucal.

**Fratura naso-órbito-etmoidal (NOE):** resultam de um impacto de grande intensidade na região frontonasal, são consideradas as fraturas mais complexas da face. Caracterizada pelo telecanto traumático (aumento da distância intercantal) ocasionado pela ruptura do ligamento cantal medial. O reestabelecimento da função e estética é o objetivo principal do tratamento.

**Fratura do tipo Blow-out:** trauma ocular que resulta em fratura do assoalho da órbita e observa-se *enoftalmia* (o conteúdo da órbita é deslocado para o interior do seio maxilar).

**Fratura do tipo blow-in:** ou para dentro da própria cavidade orbital.

O tratamento das fraturas faciais objetiva a recuperação funcional (ex: fala, mastigação e respiração) e estética. Os objetivos do tratamento são redução anatômica, fixação dos segmentos e imobilização.

Ao reduzir as fraturas o dentista deve considerar os pilares faciais. A face apresenta regiões de maior resistência aos choques, que absorvem e transmitem as forças para a base do crânio. Quando atingidas causam instabilidade anatômica.

PILARES VERTICAIS (suporte vertical da face)	PILARES ANTERO-POSTERIORES
NASOMAXILAR	BARRA FRONTAL
ZIGOMÁTICO	ARCO ZIGOMÁTICO E COMPLEXO ZIGOMÁTICO
PTERIGOMAXILAR	ALVÉOLOS MAXILARES E PALATO
	SEGMENTO BASAL DA MANDÍBULA

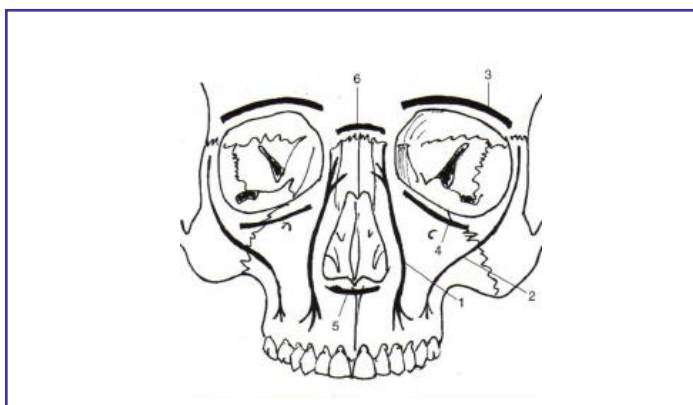


Figura 20: Pilares faciais. Fonte: Prado e Salim, 2004

## Redução dos fragmentos ósseos:

Na presença de dentes deve ser reestabelecida a relação oclusal prévia ao trauma. A redução pode ser realizada com auxílio de fios de aço (também chama de fixação maxilomandibular ou intermaxilar). A técnica consiste em adaptação de arco pré-fabricado, através de fios de aço, aos dentes. Os métodos mais comumente utilizados para o bloqueio maxilomandibular são as barras de Erich. No entanto, apresentam como desvantagens a necessidade de anestesia geral ou local para o procedimento de bloqueio, requererem um tempo cirúrgico prolongado para colocação e acumularem placa bacteriana durante o período de recuperação.

Nesse sentido, dispositivos como os parafusos monocorticais e componentes ortodônticos são métodos alternativos às barras de Erich. Como vantagens os parafusos apresentam a facilidade de aplicação e remoção sob anestesia local, podem ser inseridos no consultório, dispensando a internação hospitalar, o baixo custo e melhores condições pós-operatórias (maior facilidade de alimentação e higienização)

A redução da fratura pode ser realizada de duas formas: pela técnica fechada ou aberta. A **técnica que não envolve procedimento cirúrgico**, com emprego apenas de fixação intermaxilar, é chamada de **redução fechada**. Porém, alguns casos **necessitam de acesso cirúrgico** para exposição dos segmentos fraturados e são tratados através da **técnica aberta**. São exemplos de casos que possuem indicação para redução aberta os que possuem **fraturas desfavoráveis ou instáveis**, casos em que uma **espera excessiva** pode ocasionar a formação de tecido que impeça a redução da fratura pela forma fechada; **fraturas faciais complexas** e **pacientes com comprometimento sistêmico** em que a condição impeça a realização da redução fechada.

Pela técnica de redução aberta, os segmentos são unidos através de meios mecânicos capazes de resistir às forças de deslocamento que incidem sobre os ossos. Cabe destacar que, a união dos segmentos só ocorre na ausência de mobilidade excessiva e, por isso o sítio da fratura deve ser estabilizado. Podem ser usados para a obtenção da fixação artefatos como **fios de aço ou placas e parafusos**. A fixação direta da fratura com fios de aço (osteossíntese) é considerada não rígida e requer, geralmente, um período de fixação maxilomandibular de 2 a 3 semanas para adultos e 10 a 14 dias para crianças para consolidação óssea. As miniplacas são consideradas uma forma de fixação semirrígida.



Cabe destacar que períodos prolongados de imobilização implicam em anquilose, fibrose e limitação de abertura bucal.



## RESUMINDO ALGUMAS TÉCNICAS EMPREGADAS NA CONTENÇÃO E IMOBILIZAÇÃO

MÉTODOS E TÉCNICAS DE CONTENÇÃO E IMOBILIZAÇÃO	DESCRIÇÃO
BANDAGENS	<p>Simple, de fácil execução, previnem o deslocamento dos segmentos ósseos imobilizados. São feitas com faixas, bandagens de crepon (Barton ou Gibson), esparadrapos, entre outros.</p> <p>Barton é indicada para contenção de luxação de ATM (recidivante) e a de Gibson para o edema facial após cirurgia.</p>
GOTEIRAS	<p>São aparelhos para contenção dos fragmentos fraturados. Os tipos são: goteira de Gunning para edêntulos, goteira de Stout para dentados, goteira sob modelo aliviado de Fonseca e goteira metálica.</p>
CERCLAGEM	<p>Fio de aço inoxidável é adaptado ao redor do osso para contenção e imobilização</p>
FIOS DE KIRSCHNER	<p>Fio de aço inoxidável longitudinal ou transversal para contenção da fratura</p>
SUSPENSÕES ESQUELÉTICAS	<p>Utilizadas para fixação de goteiras de acrílico. Não são mais empregadas.</p>





## 6.4 - Considerações finais

Chegamos ao final da aula 00!

Vimos um conteúdo extremamente importante nessa aula, a cirurgia oral! Após analisar diversas provas selecionamos os conteúdos mais cobrados. A traumatologia facial é uma parte do conteúdo da cirurgia oral com menor peso nas provas para clínico geral, geralmente sendo mais explorada nas provas para especialista em CBMF. Como a ideia é dar a você aluno, uma visão geral, o tópico sobre traumatologia trouxe alguns conceitos básicos.

Você verá a parte de traumatismo dentário na aula 01, essa matéria merece muita atenção pois é figurinha certa nas provas!! Não se preocupe no *pdf* 01 você verá tudo sobre trauma dentoalveolar. Também estudaremos esse conteúdo na aula de odontopediatria, com o enfoque no diagnóstico e tratamento na dentição decídua.

No final do nosso material você encontrará um resumo dos tópicos principais. O resumo é indicado para revisão rápida, principalmente para a véspera de prova.

Nosso material é todo baseado em referências bibliográficas confiáveis, atuais e as mais cobradas em concursos públicos. Sempre que julgarmos pertinente, mencionaremos as referências.

Quaisquer dúvidas, sugestões ou críticas entrem em contato conosco.

Espero que tenha gostado do material!!

Aguardo você na próxima aula.

Um abraço e até lá!

Profª Cássia Reginato

Email: [profcassiareginato.estrategia@gmail.com](mailto:profcassiareginato.estrategia@gmail.com)



## 7- QUESTÕES COMENTADAS

1.(PREFEITURA MUNICIPAL DE SÃO MIGUEL DO OESTE-SC/CBMF/2014) De acordo com o sistema de classificação do estado físico da American Society of Anestesiologista, um paciente com doença sistêmica grave que limita a atividade, como angina do peito estável por exemplo, mas não é incapacitante, deve ser classificado como um paciente:

- a) ASA II
- b) ASA IV
- c) ASA III
- d) ASA V

### Comentários:

**A alternativa A está errada.** O paciente ASA II é portador de doenças moderada.

**A alternativa B está errada.** O paciente ASA IV é portador de doença sistêmica severa que está sob risco constante de morte.

**A alternativa C está correta.** O tratamento eletivo não está contraindicado, embora o paciente apresente um maior risco.

**A alternativa D está errada.** O paciente ASA V é um paciente em fase terminal.

2.(AOCP/EBSERH/CIRURGIÃO-DENTISTA/CBMF/2014) De acordo com a American Society of Anesthesiologists (ASA), um paciente ASA I será:

- a) portador de doença sistêmica moderada ou fatores de risco a sua saúde.
- b) portador de doença sistêmica severa, que limita as atividades, mas não é incapacitante.
- c) portador de doença sistêmica severa e incapacitante, que é uma constante ameaça à vida.
- d) normal, saudável, sem história de doença sistêmica.
- e) moribundo, de quem não se espera a sobrevivência por um período de 24 horas.

### Comentários:

**A letra A está errada.** Característica do paciente ASA II

**A letra B está errada.** Característica do paciente ASA III



**A letra C está errada.** Característica do paciente ASA IV

**A letra D está correta.** De acordo com a Classificação Americana de Anestesiologistas (ASA) o paciente ASA I é considerado saudável e não apresenta anormalidades.

**A letra E está errada.** Característica do paciente ASA V

**3.(URI/PREFEITURA MUNICIPAL DE SANTO ÂNGELO/CIRURGIÃO-DENTISTA/2019) A avaliação dos sinais vitais durante o exame físico do paciente é essencial na primeira consulta. Os dados devem constar no prontuário clínico. Frequência cardíaca, frequência respiratória e pressão arterial sanguínea, medidas em repouso, devem ter como valores de referência para normalidade em pacientes adultos, respectivamente:**

- a) 50 – 90bpm / 9-13min / sistólica <110mmHg, diastólica <70mmHg
- b) 60 – 100bpm / 14-18min / sistólica <120mmHg, diastólica <80mmHg
- c) 70 – 110bpm / 19-21min / sistólica <120mmHg, diastólica <80mmHg
- d) 80 – 120bpm / 22-26min / sistólica <110mmHg, diastólica <70mmHg

**Comentários:**

A alternativa que contempla os parâmetros de referência para frequência cardíaca, frequência respiratória e pressão arterial sanguínea é **a letra B.**

**4.(PREFEITURA DE PETRÓPOLIS/CBMF/2012) Planejar o procedimento odontológico com o objetivo de diminuir o tempo de consulta, minimizar o estresse e a dor; as consultas feitas sempre pela manhã fazem parte do check-list do seguinte tipo de tratamento odontológico:**

- a) Do paciente cardiovascular
- b) De todo e qualquer paciente
- c) De pacientes deprimidos
- d) De pacientes em tensão pré-menstrual (TPM)
- e) Em pacientes psicóticos maníacos depressivos.

**Comentários:**

Conforme vimos em avaliação pré-operatória de pacientes com problemas cardíacos, o atendimento deve ser realizado, preferencialmente, no segundo turno da manhã, pelo menor risco de infarto. **Correta letra A.**

**5.(PREFEITURA MUNICIPAL DE PARNAÍBA-PB/CBMF/2016) Os pacientes com problemas sistêmicos algumas vezes requerem modificações nos cuidados transoperatórios quando uma cirurgia oral é planejada. Em relação aos problemas sistêmicos do paciente candidato à cirurgia, assinale a alternativa CORRETA.**

- a) Os pacientes com insuficiência renal necessitam de diálise periódica. Esses pacientes precisam de uma atenção especial durante o tratamento cirúrgico oral. O tratamento de diálise crônica normalmente requer a presença de uma fístula arteriovenosa que permite o acesso vascular fácil e administração de heparina. As



cirurgias orais eletivas são mais bem realizadas no dia da diálise, pois os fármacos utilizados serão mais bem eliminados trazendo menos complicações para esses pacientes.

b) O diabetes melito é causado pela subprodução de insulina ou pela resistência dos receptores de insulina em órgãos periféricos aos efeitos da insulina. As pessoas com diabetes bem controlada são mais suscetíveis a infecções do que as pessoas que não têm diabetes. Isso é causado pela função leucocitária alterada ou por outros fatores que afetam a capacidade de controlar uma infecção.

c) O paciente com lesões hepáticas graves resultantes de doenças infecciosas, abuso de álcool ou congestão vascular e biliar, necessita de cuidados especiais antes de a cirurgia oral ser realizada. Pacientes com disfunção hepática grave podem necessitar de hospitalização para cirurgia dentária, pois sua capacidade diminuída de metabolizar o nitrogênio do sangue deglutido pode causar encefalopatia.

d) Os pacientes com distúrbios sanguíneos hereditários geralmente estão conscientes do seu problema, permitindo ao clínico tomar as precauções necessárias antes de qualquer procedimento cirúrgico. A cirurgia oral num paciente que faz uso de terapia anticoagulante só poderá ser realizada quando os inibidores plaquetários tenham sido interrompidos por 5 dias e quando o INR (taxa normatizada internacional) estiver menor que 1.

e) Embora não seja um estado de doença, a gravidez é uma situação que merece considerações especiais quando uma cirurgia oral é necessária. Acredita-se que, para propósitos de cirurgia oral, alguns fármacos apresentam pouca possibilidade de dano para o feto quando utilizados em quantidades moderadas. É o caso da mepivacaína, penicilina e eritromicina.

#### Comentários:

**A letra A está errada.** As cirurgias orais são mais bem realizadas no dia seguinte à diálise

**A letra B está errada.** As pessoas com diabetes descompensado são mais suscetíveis.

**A letra C está correta.** Devem ser tomados alguns cuidados no tratamento de paciente com distúrbios hepáticos como, por exemplo, a necessidade de alteração da dose ou evitar o uso de fármacos que fazem a metabolização no fígado. A produção de fatores de coagulação dependentes da vitamina K (II, VII, IX, X) podem estar diminuídas na doença hepática grave. A hipertensão porta causada pela doença hepática também pode causar hiperesplenismo, um sequestrador de plaquetas, o que causa trombocitopenia. Pacientes com disfunção hepática grave podem necessitar de hospitalização para cirurgia dentária, pois tem uma capacidade diminuída de metalizar o nitrogênio do sangue deglutido, podendo causar encefalopatia, além de grande risco de hepatite. Além disso, devem ser realizados testes para investigar distúrbios sanguíneos por meio da contagem de plaquetas, tempo de protrombina, tempo de trombolastina parcial e tempo de sangramento de Ivy.

**A letra D está errada.** Atualmente não se indica a suspensão da aspirina para extrações dentárias.

**A letra E está errada.** A penicilina é um medicamento potencialmente prejudicial às gestantes e lactantes.



**6-(FCC/ANALISTA LEGISLATIVO/ODONTÓLOGO/2007)São consideradas causas principais dos acidentes cirúrgicos:**

- a) Radiografias distorcidas
- b) Conhecimento da anatomia regional
- c) Alveolite
- d) Habilitação psicomotora
- e) Seleção de técnica cirúrgica

**Comentários:**

**A letra A está correta.** Para planejamento o dentista necessita de radiografias de qualidade para evidenciar as relações anatômicas e, conseqüentemente, evitar complicações transoperatórias.

**A letra B está errada.** O desconhecimento da anatomia regional que resulta em acidentes.

**A letra C está errada.** A alveolite não é causa de acidente cirúrgico e sim uma complicação.

**A letra D está errada.** A falta (e não a habilitação) psicomotora pode resultar em acidentes cirúrgicos.

**A letra E está errada.** A seleção adequada de técnica cirúrgica diminui os riscos de complicações transoperatórias.

**7.(PREFEITURA MUNICIPAL DE SÃO MIGUEL DO OESTE-SC/CBMF/2014) São necessidades básicas para uma exodontia, exceto:**

- a) Acesso apropriado, sempre obtido através da confecção de retalhos cirúrgicos
- b) Campo cirúrgico iluminado livre de fluidos, através de uma aspiração eficiente
- c) Boa iluminação e auxílio adequado
- d) Utilização de instrumental adequado

**Comentários:**

**A letra A está errada.** Nem sempre se faz necessária a realização de incisão para acesso cirúrgico. Os tecidos podem ser apenas descolados para adaptação do fórceps e emprego da técnica fechada.

**A letra B está correta.** O campo deve ter boa visualização, para tanto, realiza-se afastamento dos tecidos, aspiração e iluminação.



**A letra C está correta.** O campo deve estar iluminado e, quando possível, o auxílio deve ser realizado pessoal capacitado.

**A letra D está correta.** O emprego de instrumental adequado previne a ocorrência de acidentes durante a cirurgia.

**8. (FCC/ANALISTA JUDICIÁRIO (TRT 5ª REGIÃO)/ODONTOLOGIA/2003) A separação cuidadosa dos tecidos por meio de tesouras ou pinças hemostáticas é denominada:**

- a) Exérese
- b) Pinçagem
- c) Síntese
- d) Divulsão
- e) Incisão

**Comentários:**

**A letra A está errada.** Trata-se da etapa de remoção dentária.

**A letra B está errada.** Trata-se da manobra empregada na hemostasia.

**A letra C está errada.** Trata-se da manobra de sutura dos tecidos.

**A letra D está correta.** A divulsão é a separação dos tecidos e pode ser realizada com tesouras de ponta romba ou pinças hemostáticas.

**A letra E está errada.** A incisão é realizada com cabo de bisturi e lâmina.

**9. (VUNESP/PREFEITURA POÁ/CIRURGIÃO DENTISTA/2013) Os retalhos cirúrgicos são realizados para oferecer acesso cirúrgico a uma área ou mover tecidos de um local para outro, sendo que, para prevenir a necrose deste, deve-se ter alguns cuidados, como:**

- a) os retalhos devem ter lados que correm perpendicularmente um ao outro.
- b) a extensão de um retalho não deve ser maior que quatro vezes a largura da base.
- c) o ápice (extremidade) de um retalho nunca deve ser mais amplo do que a base.
- d) a base do retalho deve ser distendida para facilitar a irrigação.
- e) quando possível, deve ser evitado suprimento sanguíneo axial na base do retalho.



### Comentários:

**A letra A está errada.** Os retalhos devem possuir lados que corram paralelos entre si ou, preferencialmente, convergentes da base.

**A letra B está errada.** O comprimento do retalho não deve exceder o dobro da largura da base.

**A letra C está correta.** A base deve ser mais ampla que o ápice.

**A letra D está errada.** A base do retalho não deve ser distendida, torcida ou esticada.

**A letra E está errada.** O retalho deve possuir suprimento sanguíneo.

**10.(VUNESP/PREFEITURA ATIBAIA /CIRURGIÃO DENTISTA/2014) Dentre as manobras cirúrgicas fundamentais utilizadas em odontologia, pode-se classificar como exérese:**

- a) osteotomia e incisão.
- b) incisão e divulsão.
- c) osteotomia e curetagem.
- d) sutura e divulsão.
- e) drenagem e avulsão.

### Comentários:

**A letra A está errada.** Incisão faz parte da diérese. A osteotomia é a remoção óssea que facilita a remoção dentária e faz parte da exérese.

**A letra B está errada.** Incisão e divulsão fazem parte da diérese.

**A letra C está correta.** Fazem parte da fase de exérese remover osso para facilitar a exodontia e curetagem no caso de presença de lesão.

**A letra D está errada.** A sutura faz parte da síntese. A divulsão faz parte da diérese.

**A letra E está errada.** A drenagem não faz parte das manobras cirúrgicas de exodontia.

**11.(PREFEITURA MUNICIPAL DE SÃO MIGUEL DO OESTE-SC/CBMF/2014) Sobre sutura está correto afirmar que:**

- I. Síntese é o conjunto de manobras que visam aproximar e unir os tecidos seccionados
- II. Sutura é uma técnica que utiliza fios para promover a síntese
- III. A sutura também pode ser utilizada com fins de conter a hemorragia
- IV. Após a exodontia tem função de manter o coágulo dentro do alvéolo, evitando assim infecções.



- V. Incisões relaxantes não necessitam de sutura
- a) I, II, III e IV.
  - b) II, III, IV.
  - c) I, III e IV.
  - d) II, IV e V.

**Comentários:**

**A afirmativa I está correta.** Também chamada de sutura.

**A afirmativa II está correta.** A sutura utiliza fios que podem ser reabsorvíveis ou não e que possuem diversos calibres.

**A afirmativa III está correta.** Nos casos de sangramento por ruptura de vaso emprega-se a ligadura como forma de contenção do sangramento.

**A afirmativa IV está correta.** A aproximação dos bordos da ferida, através da sutura, ajuda na manutenção do coágulo dentro do alvéolo.

**A afirmativa V está errada.** Deve ser feita sutura após a realização de incisões relaxantes.

**A alternativa correta é a letra A.**

**12.(VUNESP/ PREFEITURA ITAPEVI/TÉCNICO EM SAÚDE BUCAL/2019) Assinale a alternativa que apresenta apenas instrumentos/materiais utilizados em cirurgia, na manobra de síntese.**

- a) Sindesmótomo, lâmina e cabo de bisturi
- b) Porta-agulha, tesoura e fio de sutura
- c) Cureta de Lucas, Fórceps e broca
- d) Extratores, pinças e osteótomo
- e) Descolador de perióstio, alveolótomo e lima cirúrgica

**Comentários:**

**A letra A está errada.** Materiais utilizados na etapa de divulsão dos tecidos.

**A letra B está correta.** São instrumentos utilizados na sutura dos tecidos: porta-agulhas, tesoura e fio de sutura.

**A letra C está errada.** Fórceps é utilizado na exérese, cureta de Lucas para curetagem do alvéolo nos casos de presença de lesão e a broca é utilizada na osteotomia e odontosecção.





**A letra D está errada.** Os extratores ou alavancas são usados na exérese, pinças podem ser usadas em diversas etapas (apreensão dos tecidos, divulsão, hemostasia e remoção óssea) e osteótomo na exérese para remoção/regularização óssea.

**A letra E está errada.** Descolador é usado na divulsão. Alveolótomo e lima cirúrgica são usados na regularização óssea (exérese)

**13.(CADAR / CBMF / 2011) A maioria dos dentes é mais facilmente removida por meio de uma maior força vestibular, já que a espessura óssea neste local é geralmente mais fina. Qual é o único local onde não se aplica esse procedimento?**

- a) Região anterior de maxila
- b) Região de molares inferiores
- c) Região anterior de mandíbula
- d) Região de molares superiores

#### Comentários:

**A letra A está errada.** A região anterior de maxila apresenta a tábua óssea vestibular mais fina.

**A letra B está correta.** Na mandíbula, a tábua vestibular apresenta menor espessura a partir da linha média posterior em direção à área dos molares. Nesse caso, os dentes incisivos, caninos e pré-molares inferiores são removidos, predominantemente, através de força vestibular intensa e pressão lingual menos vigorosa. Já os molares inferiores, por apresentarem a tábua óssea vestibular mais espessa, são removidos por meio de uma maior força no sentido lingual.

**A letra C está errada.** A região anterior de mandíbula apresenta a tábua óssea vestibular mais fina.

**A letra D está errada.** A região posterior de maxila apresenta a tábua óssea vestibular mais fina.

**14.(VUNESP/PREFEITURA ITAPEVI/CBMF/2019) O movimento do fórceps utilizado para exodontia é bastante efetivo para o rompimento das fibras do ligamento periodontal localizadas em toda a porção lateral do dente. A torção do dente, tendo seu centro como eixo de rotação, por meio do fórceps, somente deve ser aplicada para dentes:**

- a) Multirradiculares que apresentam raiz curta
- b) Unirradiculares que apresentam dilaceração radicular
- c) Unirradiculares e multirradiculares que apresentam raízes cônicas
- d) Unirradiculares que apresentam raízes cônicas
- e) Unirradiculares e multirradiculares que apresentam raízes longas e tortuosas



### Comentários:

**A letra A está errada.** O movimento de torção não deve ser aplicado em dentes multirradiculares.

**A letra B está errada.** O movimento de torção do dente não deve ser aplicado em dentes com dilaceração radicular.

**A letra C está errada.** O movimento de torção do dente não deve ser aplicado em dentes multirradiculares.

**A letra D está correta.** O movimento de torção não deve ser usado em dentes com dilaceração, multirradiculares ou com raízes divergentes.

**A letra E está errada.** O movimento de torção do dente não deve ser aplicado em dentes multirradiculares.

**15. (FUNRIO/ODONTÓLOGO/2008) Dentre as forças aplicadas através do fórceps durante uma exodontia, a rotação é extremamente útil para dilatação do alvéolo dentária. Assinale a alternativa que corresponde ao dente no qual essa força NÃO deve ser aplicada.**

- a) Incisivo Central inferior
- b) Canino superior
- c) Incisivo lateral inferior
- d) Segundo pré-molar superior
- e) Primeiro pré-molar superior

### Comentários:

**A letra A está correta.** Dente unirradicular que permite a realização de movimento de rotação para extração.

**A letra B está correta.** Dente unirradicular que permite a realização de movimento de rotação para extração.

**A letra C está correta.** Dente unirradicular que permite a realização de movimento de rotação para extração.

**A letra D está correta.** Alguns autores afirmam que o movimento de rotação pode ser empregado para remoção do Segundo pré-molar superior.

**A letra E está errada.** Sua anatomia radicular não permite movimento de rotação.

**16.(FCC/ANALISTA JUDICIÁRIO (TRF 5ª REGIÃO)/ODONTOLOGIA/2008) Para a luxação de um dente com fórceps, este deve ser colocado o mais apicalmente possível e as forças aplicadas devem ser direcionadas para a parte de:**

- a) Maior resistência óssea de forma lenta e gradual



- b) Menor resistência óssea de forma lenta e gradual
- c) Menor resistência óssea de forma rápida, firme gradual
- d) Maior resistência óssea de forma rápida, firme e gradual
- e) Menor resistência óssea tentando remover o dente do alvéolo

**Comentários:**

**A letra A está errada.** O movimento deve ser direcionado para a parte de menor resistência óssea.

**A letra B está correta.** A luxação deve ser realizada para a região de menor resistência óssea, de forma lenta e gradual, sempre reposicionando o fórceps quando necessário.

**A letra C está errada.** O movimento deve ser realizado de forma lenta.

**A letra D está errada.** O movimento deve ser direcionado para a região de menor resistência óssea e realizado de forma lenta.

**A letra E está errada.** O dente não deve ser removido do alvéolo até apresentar sinais de luxação.

**17.(PREFEITURA DE ÁGUAS LINDAS DE GOIÁS- GO/INSTITUTO CIDADES/2012) Fórceps utilizados para a exodontia do 1º molar inferior.**

- a) 17 e 23
- b) 17 e 150
- c) 150 e 69
- d) 69 e 23

**Comentários:**

**A letra A está correta.** São fórceps utilizados para a exodontia do 1º molar inferior.

**A letra B está errada.** O fórceps 150 é indicado para exodontia de incisivos, caninos e pré-molares superiores.

**A letra C está errada.** O fórceps 150 é indicado para exodontia de incisivos, caninos e pré-molares superiores; o fórceps 69 é indicado para remoção de restos radiculares.

**A letra D está errada.** O fórceps 69 é indicado para remoção de restos radiculares e o 23 para exodontia do primeiro molar inferior.



**18.(PREFEITURA DE ANGICOS- RN/ACAPLAM/2012) Indicado para incisivos e caninos superiores:**

- a) Fórceps Nº 68
- b) Fórceps Nº 203
- c) Fórceps Nº 23
- d) Fórceps Nº 1
- e) Fórceps Nº 210 H

**Comentários:**

**A letra A está errada.** Fórceps para exodontia de raízes de dentes inferiores.

**A letra B está errada.** Fórceps para exodontia de pré-molares e raízes inferiores.

**A letra C está errada.** Fórceps para exodontia de molares inferiores.

**A letra D está correta.** Fórceps indicado para incisivos e caninos superiores.

**A letra E está errada.** Fórceps para exodontia terceiros molares superiores.

**19.(PREFEITURA DE ANGICOS- RN/ACAPLAM/2012) Na exodontia do resto radicular pode utilizar:**

- a) Fórceps 65
- b) Fórceps 150
- c) Fórceps 151
- d) Fórceps 16
- e) Fórceps 17

**Comentários:**

**A letra A está correta.** É o fórceps utilizado para remoção de restos radiculares.

**A letra B está errada.** Fórceps utilizado para exodontia de incisivos, caninos e pré-molares superiores.

**A letra C está errada.** Fórceps utilizado para exodontia de incisivos, caninos e pré-molares inferiores.

**A letra D está errada.** Fórceps utilizado para exodontia de molares com destruição coronária.

**A letra E está errada.** Fórceps utilizado para exodontia de molares inferiores.



**20.(FAURGS/ODONTÓLOGO/UFRGS/2010) Considere as afirmações abaixo em relação a dentes impactados.**

I - Uma das razões para indicação de exodontia de dentes impactados é sua potencial transformação em tumor odontogênico.

II - Pacientes idosos apresentam reação pós-operatória semelhante a jovens após remoção cirúrgica de dentes impactados.

III - O melhor momento para exodontia de um dente impactado é após a formação de dois terços de sua raiz.

Quais estão corretas?

- a) Apenas I
- b) Apenas II
- c) Apenas III
- d) Apenas I e III
- e) I, II e III

#### **Comentários:**

**A afirmativa I está correta.** A literatura mostra a maior incidência de cistos e tumores na região de terceiros molares.

**A afirmativa II está errada.** Lembrando que com o avançar da idade o osso torna-se menos flexível e o espaço do ligamento periodontal reduz aumentando a dificuldade de remoção. Tal situação implica em um pós-operatório menos favorável com o avançar da idade.

**A afirmativa III. ATENÇÃO:** A banca deu como certa esta afirmativa, no entanto, de acordo com Hupp et al. (2009) o momento ideal para a extração dos terceiros molares é quando a formação radicular apresenta de 1/3 a 2/3 de raiz formada.

**Alternativa correta, segundo a banca, letra D.**

**21.(PREFEITURA MUNICIPAL DE PORTO NACIONAL-TO/CIRURGIÃO DENTISTA/2014) Sr. Antônio Sebastião, 43 anos, compareceu ao consultório odontológico relatando dor. Durante a anamnese, foi relatado pelo paciente que havia passado por uma extração dentária há aproximadamente 5 dias. A dor começou após a extração de forma leve, de baixa intensidade, mas há dois dias ela aumentou muito. Durante o exame clínico não foi observado sinais de infecção. O diagnóstico mais provável para o caso é:**

- a) Trismo
- b) Presença de resto radicular.



- c) Pericoronarite
- d) Pericementite
- e) Alveolite

#### Comentários:

**A letra A está errada.** O trismo pode ser causado por sucessivas injeções anestésicas que resultam em inflamação na musculatura.

**A letra B está errada.** A presença de resto radicular, de tamanho reduzido, pode ser inócua.

**A letra C está errada.** A pericoronarite é uma inflamação do folículo pericoronário e mucosa adjacente relacionada ao processo eruptivo dos terceiros molares.

**A letra D está errada.** A pericementite (apical aguda) é uma inflamação aguda dos tecidos situados ao redor do ápice radicular de um dente.

**A letra E está correta.** A alveolite seca é caracterizada por aumento da dor a partir do 3º dia.

**22.(PREFEITURA MUNICIPAL DE PIRIPIRI/CIRURGIÃO-DENTISTA/2009) Ao realizarmos a exodontia do primeiro molar superior direito de um paciente cujo seio maxilar apresenta-se muito expandido e com raízes extremamente divergentes, o procedimento operatório mais indicado é**

- a) Utilização de fórceps nº18 L e realização do procedimento via alveolar.
- b) Incisão de Caldwell-Luck, para prevenir comunicação com o seio maxilar.
- c) Retalho palatino, para evitar deslocamento da raiz para o seio maxilar.
- d) Fratura intencional das raízes com sepultamento dos fragmentos radiculares.
- e) Confecção de retalho e odontosseção com extração via não alveolar.

#### Comentários:

**A letra A está errada.** O procedimento deve ser realizado através de técnica cirúrgica aberta.

**A letra B está errada.** A incisão de Caldwell-Luck é indicada para acesso ao seio maxilar em caso de comunicação.

**A letra C está errada.** Não é indicada a realização de retalho palatino para exodontia de primeiro molar superior direito, nos casos de paciente com seio maxilar expandido e raízes divergentes. Nesse caso, o acesso é feito por vestibular.



**A letra D está errada.** Não há indicação para o sepultamento de raízes nas extrações de primeiros molares superiores.

**A letra E está correta.** A técnica correta implica em cirurgia aberta com uso de odontosseção.

**23.(FUNDAÇÃO CASA/CIRURGIÃO DENTISTA/2011) Com relação à alveolite seca (osteíte alveolar), pode-se afirmar corretamente que:**

- a) é uma complicação pós-operatória, após uma extração de rotina, bastante frequente.
- b) sua etiologia se deve à contaminação bacteriana do instrumental utilizado.
- c) cirurgias atraumáticas e manipulação correta dos tecidos moles previnem seu surgimento.
- d) a colocação de substâncias como antibióticos após o procedimento cirúrgico aumenta sua incidência.
- e) o alvéolo deve ser fortemente irrigado com soro fisiológico e ter suas paredes curetadas.

**Comentários:**

**A letra A está errada.** A ocorrência da alveolite não é comum.

**A letra B está errada.** A ocorrência de alveolite seca não está associada à contaminação bacteriana.

**A letra C está correta.** A prevenção consiste em redução do trauma e contaminação durante o ato cirúrgico. Após a extração a ferida deve ser irrigada, sob pressão, de forma abundante.

**A letra D está errada.** Não possui relação com a colocação de medicamentos antibióticos após o procedimento cirúrgico. E o tratamento da alveolite seca consiste na aplicação de medicação no local.

**A letra E está errada.** O alvéolo não deve ser curetado.

**24. (PREFEITURA MUNICIPAL DE SÃO MIGUEL DO OESTE-SC/CBMF/2014) Como prevenção do sangramento pós-operatório podemos afirmar como incorreta a alternativa:**

- a) Drogas como antimicrobianos causam sangramentos prolongados
- b) Obtenção de histórico de sangramento é fundamental durante a anamnese
- c) A técnica cirúrgica atraumática, sem lacerações ajuda a evitar sangramento
- d) Devemos sempre fornecer instruções pós-operatórias ao paciente

**Comentários:**

**A letra A está errada.** A prescrição de antibióticos não possui relação com hemorragia pós-operatória.



**A letra B está correta.** Deve fazer parte da anamnese dados sobre a história médica e ocorrência de sangramentos espontâneos ou de difícil contenção.

**A letra C está correta.** Ao realizar uma técnica atraumática diminui-se a ocorrência de trauma aos tecidos e vasos sanguíneos.

**A letra D está correta.** Instruções sobre os cuidados pós-operatórios (ex: dieta, aplicação de gelo) diminuem a ocorrência de complicações hemorrágicas.

**25. (PREFEITURA DE ITÚ- SP/MOURA MELO / 2011) Após a exodontia de um dente sem lesão periapical é preciso, EXCETO:**

- a) Remoção de espículas ósseas
- b) Compressão das corticais bucal e lingual
- c) Sutura do alvéolo
- d) Curetagem do alvéolo

**Comentários:**

**A letra A está correta.** Sempre é recomendada a remoção de espículas ósseas para permitir a adequada adaptação das bordas da sutura e boa cicatrização.

**A letra B está correta.** Sempre é indicada a compressão das corticais. Tal procedimento auxilia na hemostasia e na realização de sutura (pela melhor adaptação das margens cirúrgicas).

**A letra C está correta.** Sempre é recomendada a sutura após uma exodontia.

**A letra D está errada.** Na ausência de lesão periapical não existe recomendação para curetagem.

**26-(IDHTE/PREFEITURA DEMARAGOGI-AL/CIRURGIÃO-DENTISTA/2019) Normalmente, em pessoas adultas, o batimento cardíaco vai de:**

- a) 40 a 120 bpm
- b) 80 a 150 bpm
- c) 80 a 180 bpm
- d) 60 a 100 bpm
- e) 40 a 100 bpm





### Comentários:

A frequência cardíaca considerada dentro dos parâmetros em adultos, em uma situação de repouso, vai de 60 a 100 bpm. **A letra que corresponde a resposta correta é a D.**

**27- (ASSCONPP/PREFEITURA SÃO LOURENÇO DO OESTE/ODONTOPEDIATRA/2016) São pinças destinadas à exodontia propriamente dita. São denominadas popularmente de "boticões". Estamos falando de:**

- a) Fórceps
- b) Pinça goiva
- c) Abacates
- d) Nenhuma das alternativas

### Comentários:

**A letra A está correta.** Os fórceps são utilizados na fase de exérese, remoção dentária.

**A letra B está incorreta.** A pinça goiva é utilizada para remoção de espículas ósseas.

**A letra C está incorreta.** Não é um instrumento cirúrgico.

**A letra D está incorreta.** A alternativa A corresponde a alternativa correta.

**28-(AOCB/EBSERH/CBMF/2014) Pergunta-se qual (is) técnica (s) radiográfica (s) deve (m) ser utilizada (s) para avaliar o traumatismo dentoalveolar?**

- a) Panorâmica e Periapical
- b) Panorâmica e Interproximal
- c) Apenas oclusal
- d) Teleradiografia em norma lateral
- e) Waters

### Comentários:

**A letra A está correta.** Para uma visão geral indica-se a radiografia panorâmica, como forma de triagem para avaliação das áreas traumatizadas. Já a radiografia periapical é indicada para avaliação do trauma local por fornecer maior quantidade de detalhes.

**A letra B está incorreta.** A radiografia interproximal tem indicação para a investigação de lesões cariosas em superfícies proximais e oclusais de dentes posteriores.



**A letra C está incorreta.** Indicada para avaliação de suspeitas de fraturas, lesões e dentes impactados. A radiografia periapical fornece mais detalhes para a avaliação de traumatismo dentoalveolar.

**A letra D está incorreta.** Na avaliação do trauma é indicada nos casos de exame de corpo de mandíbula.

**A letra E está incorreta.** Indicada para avaliação de seios maxilares.

**29-(ASSCONPP/PREFEITURA SÃO LOURENÇO DO OESTE/ODONTOPEDIATRA/2016) Utilizada para regularizar superfícies ósseas e rebordos alveolares após as intervenções cirúrgicas. Estamos falando de:**

- a) Bisturi
- b) Limas para osso
- c) Fórceps para osso
- d) Nenhuma das alternativas está correta.

**Comentários:**

**A letra A está incorreta.** O bisturi é utilizado na fase de sindesmotomia para realização de incisões e retalhos.

**A letra B está correta.** Limas ósseas são utilizadas na regularização das superfícies ósseas e remoção de espículas.

**A letra C está incorreta.** O fórceps é utilizado na remoção dentária, na fase de exérese.

**A letra D está incorreta.** A alternativa B é a resposta correta.

**30- (FUNDATEC/MUNICÍPIO DE GRAMADO/CIRURGIÃO-DENTISTA/2018) As complicações pós-operatórias da exodontia são as mesmas que ocorrem em cirurgias dentoalveolares, como hemorragias, equimoses, parestesias, edema, trismo e infecções. Assinale as assertivas a seguir sobre alveolite e assinale V, se verdadeiras, ou F se falsas.**

- ( ) Ocorre especialmente na exodontia de molares inferiores. Caracteriza-se por uma dor generalizada que se potencializa entre o terceiro e quinto dia pós-operatório, irradiando-se na região.
- ( ) Também é conhecida como osteíte alveolar, alvéolo seco, osteíte alveolar localizada e osteíte fibrinolítica.
- ( ) Apresenta ferida óssea alveolar exposta com marcado odor fétido, desprotegida pela total ou parcial desintegração do coágulo.
- ( ) Pacientes fumantes, geriátricos e especialmente mulheres que usam contraceptivos são mais propensos a apresentá-la.



( ) Seu tratamento tem como objetivo maior eliminar a dor. Os cuidados com a ferida cirúrgica incluem anestesia local, irrigação e limpeza, colocação intra-alveolar de curativos ou tamponamentos medicamentosos. Sistemicamente, recomenda-se medicação antimicrobiana e anti-inflamatória.

A ordem correta de preenchimento dos parênteses, de cima para baixo, é:

- a) V-F-F-F-V
- b) V-V-F-F-V
- c) F-V-V-V-F
- d) F-V-F-V-F
- e) F-F-V-F-F

**Comentários:**

A ocorrência da alveolite seca é rara, quando acontece apresenta maior incidência em extrações de terceiros molares inferiores. A dor que inicialmente acomete a região da extração pode apresentar característica de dor irradiada, o gabarito traz como correta a alternativa de dor generalizada, os livros de cirurgia não utilizam esse termo. O tratamento da alveolite seca não inclui a prescrição de medicação antimicrobiana, pois não se trata de um processo infeccioso, mas sim de lise do coágulo na ferida cirúrgica. **A alternativa correta é a letra C.**

**31- (INST. MACHADO DE ASSIS/PREFEITURA DE JOAQUIM PIRES-PI/CIRURGIÃO-DENTISTA/2019) A denominada manobra de Valsava consiste em:**

- a) Obliterar as narinas do paciente e solicitar que ele expire.
- b) Abrir a boca do paciente e solicitar que expire.
- c) Abrir a boca do paciente e solicitar que inspire.
- d) Obliterar as narinas do paciente e solicitar que ele inspire.

**Comentários:** A manobra de Valsalva consiste em pedir que o paciente oclua as narinas e realize expiração forçada com a boca aberta. O dentista verifica a existência de comunicação pela visualização da passagem de ar através e formação de bolhas de sangue no alvéolo. **A alternativa correta é a letra A.**



## 8- GABARITO

GABARITO



1. LETRA C
2. LETRA D
3. LETRA B
4. LETRA A
5. LETRA C
6. LETRA A
7. LETRA A
8. LETRA D
9. LETRA C
10. LETRA C
11. LETRA A
12. LETRA B
13. LETRA B
14. LETRA D
15. LETRA E
16. LETRA B
17. LETRA A
18. LETRA D
19. LETRA A
20. LETRA D
21. LETRA E
22. LETRA E
23. LETRA C
24. LETRA A
25. LETRA D
26. LETRA D
27. LETRA A
28. LETRA A
29. LETRA B
30. LETRA C
31. LETRA A



## 9- REFERÊNCIAS BIBLIOGRÁFICAS

Cirurgia oral e Maxilofacial. Hupp et al.; 5ª edição, 2009.

Cirurgia Bucomaxilofacial: diagnóstico e tratamento. Roberto prado e Martha Salim. 2004.

Princípios de Cirurgia de Peterson Bucomaxilofacial. Miloro et al., 2008.

Terapêutica Medicamentosa em Odontologia. Andrade, E.D.; 3ª ed., 2014.

Manejo odontológico do paciente clinicamente comprometido. Little et al., 2009.

Patologia oral e maxilofacial. Neville et al., 4ª ed, 2016.



## 10-RESUMO

### 1. AVALIAÇÃO PRÉ-OPERATÓRIA

#### CLASSIFICAÇÃO ASA

ASA I	Paciente saudável
ASA II	Paciente com doença sistêmica leve ou fator de risco de saúde significativo
ASA III	Paciente com doença sistêmica grave que não seja incapacitante
ASA IV	Paciente com doença sistêmica ameaçadora à vida
ASA V	Paciente moribundo que não se espera que sobreviva sem cirurgia
ASA VI	Paciente com morte cerebral declarada cujos órgão serão removidos com o propósito de doação

CONDIÇÕES SISTÊMICAS QUE REQUEREM ATENÇÃO ESPECIAL PARA REALIZAÇÃO DE CIRURGIAS ORAIS:

PROBLEMAS CARDÍACOS

PROBLEMAS RENAIS

DISTÚRBIOS HEPÁTICOS

DISTÚRBIOS ENDÓCRINOS

DISTÚRBIOS HEMATOLÓGICOS

DISTÚRBIOS NEUROLÓGICOS

### 2. CIRURGIA E ODONTOLOGIA

#### INDICAÇÕES PARA EXTRAÇÃO DENTÁRIA

1. Cárie => a causa mais comum de extração
2. Necrose pulpar
3. Doença periodontal
4. Indicações ortodônticas
5. Dentes mal posicionados
6. Dentes fraturados
7. Dentes impactados
8. Dentes supranumerários
9. Dentes associados a lesões patológicas



10. Pacientes que serão submetidos à radioterapia
11. Dentes envolvidos em fraturas dos maxilares
12. Questões financeiras

## CONTRAINDICAÇÕES DE EXTRAÇÃO DENTÁRIA

### De ordem local:

1. História de terapia antineoplásica com radiação: extrações em sítios previamente irradiados maior suscetibilidade de desenvolvimento de osteorradioneecrose;
2. Dentes localizados em área de tumor maligno: risco de disseminação das células malignas e, conseqüentemente, metástases;
3. Pacientes com pericoronarite grave: primeiro realizar tratamento não cirúrgico a base de irrigação e antibioticoterapia para melhora da sintomatologia e redução do risco de complicações pós-operatórias;
4. Abcesso dentoalveolar agudo: em muitos casos a extração encontra-se inviabilizada pela dificuldade de abertura de boca e de anestesia da região.

### De ordem sistêmica

1. Pacientes com doenças metabólicas descompensadas: exemplo a diabetes não controlada;
2. Pacientes com leucemia e linfoma não controlados: risco aumentado de infecções e de hemorragias pelo comprometimento da função de glóbulos brancos e plaquetas.
3. Pacientes com doenças cardíacas severas e não controladas e aqueles que tiveram infarto recente do miocárdio: devem ter as cirurgias adiadas;
4. Pacientes com hipertensão maligna: devem ter as extrações adiadas pelo maior risco de hemorragias, insuficiência aguda do miocárdio e acidente vascular cerebral.
5. Pacientes com coagulopatias severas: investigar a necessidade de administração de fatores de coagulação ou de realização de transfusões que previnam a ocorrência de complicações hemorrágicas no pós-operatório.
6. Pacientes que fazem uso de anticoagulantes: podem realizar extrações de rotina quando observados os cuidados para controle do paciente.
7. Pacientes grávidas e lactantes: A gravidez e a lactação são **contra-indicações relativas**

## 3. TÉCNICAS CIRÚRGICA

=> Manobras cirúrgicas fundamentais: Diérese, Exérese, Hemostasia e Síntese.

**3.1- Diérese:** inicia-se pelo rompimento da integridade dos tecidos para acesso às áreas de interesse anatômico. As manobras empregadas nessa fase são a **incisão** e a **divulsão**.



## INCISÕES

Evitar seccionar estruturas anatômicas importantes

Utilizar lâminas novas, afiadas e de tamanho adequado

A incisão deve ser realizada com movimento firme, de forma contínua, longo e contínuo.

Preferir a realização de incisões amplas e atentar para que o bordos estejam regulares

O posicionamento do bisturi durante a incisão das superfícies epiteliais deve ser perpendicular à superfície

Incisões em região intraoral devem ser preferencialmente realizadas em gengiva inserida e sobre osso sadio

Além das principais características das incisões precisamos lembrar de como deve ser feito um retalho cirúrgico:

1- O retalho deve possuir lados que concorram paralelos entre si ou, preferencialmente convergentes da base;

2- O retalho deve possuir tamanho adequado que permita afastamento para visualização da região sem a formação de tensão;

3- O retalho deve ser mucoperióstico de espessura total (mucosa + submucosa + periósteo);

4- A base do retalho deve ser mais ampla que a margem livre (ápice);

5- O comprimento do retalho não deve exceder o dobro da largura da base;

6- Em casos de perda óssea patológica, o retalho deve ser posicionado a uma distância de 6 a 8 mm da região;

7- A base dos retalhos não deve ser excessivamente torcida, esticada ou apertada a fim de não danificar a irrigação;

8- O retalho deve ser reposicionado na posição original e mantido com sutura.





**3.2 -Exérese:** Estão incluídos nessa fase todos os procedimentos de envolvem a **remoção de dentes** ou tecidos.

A exodontia pode ser:

- Técnica fechada: também é chamada de técnica a fórceps ou técnica simples
- Técnica aberta: também é chamada de técnica cirúrgica a retalho ou técnica terceira

Para tal finalidade, podem ser usadas as alavancas e os fórceps. Que tal relembrarmos os principais movimentos realizados pelo fórceps durante a remoção dentária.

- O **primeiro** movimento é a **pressão apical**, que visa a expansão óssea e o deslocamento apical do centro de rotação do dente.
- O **segundo** movimento é a **pressão vestibular**, que causa expansão da lâmina vestibular, e adicionalmente gera pressão lingual apical.
- O **terceiro** movimento é a **pressão lingual**, que atua na expansão do osso da crista lingual e, ao mesmo tempo, evita a formação de pressão excessiva no osso apical vestibular.
- O **quarto** movimento é a **pressão rotacional (torção)**, que implica em girar o dente dentro do alvéolo, gerando expansão interna do mesmo e rompimento dos ligamentos periodontais. O movimento é indicado para dentes com raízes únicas, cônicas e que não apresentem dilaceração.
- O **quinto** movimento é a **força de tração**, que deve ser empregada apenas no final do ato cirúrgico para a remoção do dente.

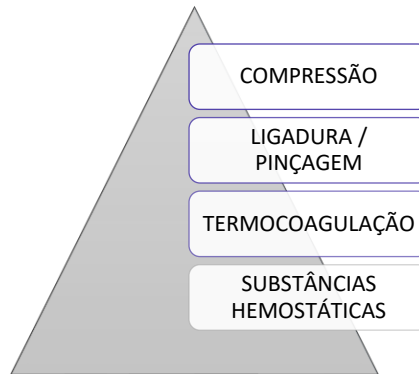
Vamos relembrar os principais fórceps usados na extração dentária:

MAXILA	
NÚMERO DO FÓRCEPS	LOCAL DE USO
1	INCISIVO E CANINO
150	INCISIVO E PRÉ-MOLAR
150 A	PRÉ-MOLAR
53	MOLAR
18	MOLAR
65	RAÍZES SUPERIORES

MANDÍBULA	
NÚMERO DO FÓRCEPS	LOCAL DE USO
151	INCISIVO, CANINO E PRÉ-MOLAR
151 A	PRÉ-MOLAR
16	MOLAR COM EXTENSA DESTRUÇÃO CORONÁRIA
17	MOLAR
87	MOLAR
69	RESTOS RADICULARES



**3.3 - Hemostasia:** é o do **controle do sangramento** durante a cirurgia. Os principais métodos para obter a hemostasia no local da cirurgia são os listados abaixo, sendo a compressão o mais utilizado.



**4. Síntese:** é a fase final do procedimento cirúrgico, é popularmente chamada de **sutura**.

MONOFILAMENTOSOS	Categute simples ou cromado, náilon, aço inoxidável
POLIFAMENTOSO	Seda, ácido poliglicólico e ácido polilático

#### TÉCNICA CIRÚRGICA ABERTA



## INDICAÇÕES

Casos em que na avaliação inicial o dentista observe a necessidade de emprego de força excessiva para extração dentária

Para expor raízes que foram fraturadas durante a técnica cirúrgica fechada

Pacientes com osso espesso ou denso, principalmente na cortical vestibular

Pacientes com coroa clínica curta em decorrência de atrição severa ou bruxismo

Casos em que o seio maxilar sofre expansão e englobou as raízes dos molares superiores

Realização de extrações seriadas

Dentes coroas amplamente destruídas por cárie

Dentes com grandes restaurações de amálgama

Dentes anquilosados, com hiper cementose ou dilaceração radicular

Molares com raízes longas, finas e/ou divergentes

## EXTRAÇÕES MÚLTIPLAS:

1º Dentes maxilares => depois os mandibulares

1º Dentes posteriores => depois os anteriores

Sequência: (1) dentes maxilares posteriores, deixar o 1º molar; (2) dentes maxilares anteriores, deixar o canino; (3) 1º molar maxilar; (4) canino maxilar; (5) dentes posteriores inferiores, deixar o 1º molar; (6) dentes anteriores inferiores, deixar o canino; (7) 1º molar inferior e (8) canino inferior)

## DENTES IMPACTADOS:

**Incidência:** 3º molares, caninos superiores, pré-molares.

**Etiologia:** **Causas locais de impacção** => retenção prolongada do decíduo, erupção ectópica, deficiência do comprimento do arco, supranumerário e fissuras. **Causas sistêmicas:** displasia cleidocraniana, deficiências endócrinas, síndrome de Down, etc.

**Indicações para remoção dos dentes impactados:** todos os dentes impactados devem ser removidos a menos que haja contra indicação

1. Prevenção da doença periodontal
2. Prevenção da cárie dentária
3. Prevenção de pericoronarite
4. Prevenção da reabsorção radicular



5. Dentes impactados sobre próteses dentárias
6. Prevenção da formação de cistos e tumores odontogênicos
7. Tratamento de dores sem origem aparente
8. Prevenção de fratura mandibular
9. Facilitação do tratamento ortodôntico

#### **Contraindicações para remoção de dentes impactados:**

1. Extremos etários
2. Pacientes com condição médica comprometida
3. Possibilidade de danos excessivos as estruturas adjacentes

A classificação dos dentes impactados pode ser realizada de duas maneiras. O sistema mais utilizado é o proposto por Winter e baseia-se na angulação do longo eixo do terceiro molar impactado. Temos como exemplos: inclinação vertical, horizontal, mesioangulado, distoangulado, etc.

A chamada Classificação de Pell e Gregory classifica os terceiros molares inferiores de acordo com a relação do terceiro molar com a margem anterior do ramo e com o plano oclusal:

**Classe 1:** o diâmetro mesiodistal da coroa está completamente à frente da borda anterior ao ramo mandibular.

**Classe 2:** o diâmetro mesiodistal da coroa está cerca de sua metade coberta pelo ramo mandibular.

**Classe 3:** o diâmetro mesiodistal da coroa está localizado completamente dentro do ramo mandibular.

**Classe A:** a face oclusal do 3º molar está quase ou no mesmo nível do plano oclusal do 2º molar.

**Classe B:** a face oclusal do 3º molar entre o plano oclusal e a linha cervical do 2º molar.

**Classe C:** a face oclusal do 3º molar está abaixo da linha cervical do 2º molar.

#### **COMPLICAÇÕES PÓS-OPERATÓRIAS:**

1. Lesões aos tecidos moles: laceração do retalho mucoso, feridas perfurantes, esgarçamento ou abrasão.
2. Lesões a estruturas ósseas: fratura do processo alveolar e fratura de mandíbula.
3. Lesões a dentes adjacentes: luxação de um dente e extração de um dente errado.
4. Lesões a estruturas adjacentes: lesões à ATM e às estruturas nervosas regionais.
5. Fraturas de instrumentos
6. Complicações com um dente durante a extração: fratura de raiz, dente perdido na faringe e deslocamento do dente ou raiz para o interior do seio maxilar.

#### **PREVENÇÃO DE COMPLICAÇÕES PÓS-OPERATÓRIAS**



**CUIDADOS  
PREVENTIVOS**

Realizar avaliação pré-operatória minuciosa da história médica do paciente.

Realizar exames imaginológicos (Ex: radiografia panorâmica, tomografia computadorizada, etc.) para observação das estruturas anatômicas envolvidas.

Elaborar plano de tratamento que limite a ocorrência de complicações através do manuseio atraumático dos tecidos, hemostasia e fechamento da ferida.

Observar os princípios da cadeia asséptica reduzindo o risco de contaminação.

Ter boa visualização do campo operatório, afastamento adequado dos tecidos e fácil acesso às estruturas anatômicas envolvidas.

Não fazer o uso de força excessiva durante o ato cirúrgico, quando necessário adotar técnicas que utilizem odontosseção e osteotomia.

Certificar-se da hemostasia antes de realizar a sutura.

**PRINCIPAIS COMPLICAÇÕES:**

**Edema:** geralmente atinge o máximo de volume cerca de 24 a 48 horas após o procedimento cirúrgico. O uso de bolsa de gelo minimiza o inchaço.

**Equimose:** a coloração arroxeadada aparece de 2 a 4 dias após a cirurgia e quase sempre desaparece em 7 a 10 dias.

**Infecção:** complicação rara!

**Trismo:** a rigidez muscular que resulta em dificuldade de abertura de boca está muito relacionada à penetração da agulha, durante o bloqueio do nervo alveolar inferior, no músculo pterigoideo medial.

**Hemorragia:** o sangramento é uma ocorrência normal nas primeiras 12 a 24 horas pós-operatórias. Instruir o paciente a morder uma gaze

**Alveolite seca (osteíte alveolar): não está associada à infecção**, tem início entre o 3º e 4º dia. É caracterizada por odor fétido, gosto desagradável, dor latejante, intensa, persistente e irradiante. O tratamento consiste em anestesia da região, irrigação e inserção de curativo.

**Alveolite supurada:** caracterizada pela presença de pus, a provável causa é a curetagem insuficiente do alvéolo após exodontia. O tratamento consiste em anestesia, irrigação e prescrição de analgésicos.

**COMUNICAÇÃO BUCOSSINUSAL:**

**CAUSAS:** Seio maxilar muito pneumatizado, grande volume do seio maxilar, apoio incorreto dos instrumentais durante a cirurgia, dentes com raízes divergentes e íntima relação das raízes dentárias superiores com o soalho do seio maxilar.



**O QUE FAZER PARA PREVENIR A COMUNICAÇÃO:** Exame radiográfico, cirurgia aberta, odontosecção (secção de raízes) e uso controlado da força

**TRATAMENTO:** depende do tamanho da comunicação!

- **Comunicação pequena (menor que 2mm) e sem indícios de doença sinusal prévia: nenhum não necessita tratamento cirúrgico!** Radiografar para avaliar a existência ou não de fragmento radicular no interior do seio maxilar, se for constatada a presença no interior do seio através de radiografia, tentar remover o fragmento através de irrigação com solução salina pela abertura no ápice do alvéolo.  
No caso de insucesso de remoção do fragmento, o mesmo pode ser deixado no interior do seio maxilar => instruir o paciente sobre ter cuidado ao assoar o nariz, evitar espirrar de forma violenta, evitar utilizar canudos e não fumar cachimbo ou cigarros para não provocar alterações de pressão no seio e assegurar a manutenção do coágulo.
- **Comunicação moderada (2 a 6mm):** Realizar sutura em oito figurado para manutenção do coágulo. Prescrever medicações que reduzam a possibilidade de desenvolvimento de sinusite maxilar => antibióticos e spray descongestionante nasal para reduzir as secreções nasais e do seio maxilar.
- **Comunicação grande (7mm ou mais) =>** realização de retalho deslizante por vestibular para fechamento da comunicação

**CUIDADOS PÓS-OPERATÓRIOS (recomendações gerais):**

1. Controle da hemorragia
2. Controle da dor e desconforto
3. Dieta líquida, pastosa, fria e hipercalórica.
4. Higiene oral

## TRAUMATOLOGIA BUCOMAXILOFACIAL

**Classificação das fraturas faciais:**

- a) Quanto à ação do agente etiológico: de forma direta (a fratura ocorre no local traumatizado), indireta (a fratura ocorre em local distante do ponto de aplicação da força) e contragolpe (ocorre em região oposta ao trauma).
- b) Quanto à condição dos fragmentos na área da fratura: simples, compostas, cominutivas e em galho verde.
- c) Quanto ao bisel: favorável e desfavorável
- d) Quanto à região anatômica: dentoalveolar, de sínfise, da parassínfise, de corpo, de ângulo, de ramo, de processo condilar e de processo coronoide.



LE FORT I	Fratura horizontal da maxila/da arcada/da arcada flutuante/de Guérin	Separação da maxila das lâminas pterigoides, estruturas nasal e zigomática
LE FORT II	Fratura piramidal	Separação da maxila e complexo nasal das estruturas zigomáticas
LE FORT III	Disjunção craniofacial	Separação do complexo naso-órbito-etmoidal, zigomas e maxila da base do crânio

O tratamento das fraturas faciais objetiva a recuperação funcional (ex: fala, mastigação e respiração) e estética. Os objetivos do tratamento são redução anatômica, fixação dos segmentos e imobilização.





# ESSA LEI TODO MUNDO CONHECE: PIRATARIA É CRIME.

Mas é sempre bom revisar o porquê e como você pode ser prejudicado com essa prática.



**1** Professor investe seu tempo para elaborar os cursos e o site os coloca à venda.



**2** Pirata divulga ilicitamente (grupos de rateio), utilizando-se do anonimato, nomes falsos ou laranjas (geralmente o pirata se anuncia como formador de "grupos solidários" de rateio que não visam lucro).



**3** Pirata cria alunos fake praticando falsidade ideológica, comprando cursos do site em nome de pessoas aleatórias (usando nome, CPF, endereço e telefone de terceiros sem autorização).



**4** Pirata compra, muitas vezes, clonando cartões de crédito (por vezes o sistema anti-fraude não consegue identificar o golpe a tempo).



**5** Pirata fere os Termos de Uso, adultera as aulas e retira a identificação dos arquivos PDF (justamente porque a atividade é ilegal e ele não quer que seus fakes sejam identificados).



**6** Pirata revende as aulas protegidas por direitos autorais, praticando concorrência desleal e em flagrante desrespeito à Lei de Direitos Autorais (Lei 9.610/98).



**7** Concurseiro(a) desinformado participa de rateio, achando que nada disso está acontecendo e esperando se tornar servidor público para exigir o cumprimento das leis.



**8** O professor que elaborou o curso não ganha nada, o site não recebe nada, e a pessoa que praticou todos os ilícitos anteriores (pirata) fica com o lucro.



Deixando de lado esse mar de sujeira, aproveitamos para agradecer a todos que adquirem os cursos honestamente e permitem que o site continue existindo.