

Aula 00 - Prof^a Cássia

*Odontologia para Concursos - Curso
Regular - 2022*

Autor:

**Cássia Reginato, Mirela Sangoi
Barreto**

20 de Novembro de 2021

Sumário

1 – Dentes impactados	3
1.1 - Considerações sobre dentes impactados	3
1.2 - Avaliação dos dentes impactados	7
1.3- Indicações de extração	9
1.4 - Contraindicações para remoção de dentes impactados:	13
1.5 -Classificação dos dentes impactados	15
1.6 - Fatores que influem no grau de dificuldade	19
1.7 - Técnica cirúrgica.....	23
1.8- Pós-operatório.....	26
1.9 - Complicações pós-operatórias.....	26
2 - Cicatrização de lesões	29
2.1 - Fases da cicatrização	30
2.2 - Lesões nervosas.....	31
2.3 - Cicatrização óssea	32
2.4 - Feridas por extração	33
2.5 - Complicações da cicatrização	35
2.6 - Como melhorar a cicatrização.....	36
3 - Alveolites	45
3.1- Alvéolo seco ou osteíte alveolar:	45
3.2- Alveolite supurada:	47
3.3 - Considerações finais.....	49
4- Questões comentadas	50
5 - Gabarito.....	62



6 - Referências bibliográficas	63
7 -Resumo	64



1 – DENTES IMPACTADOS

1.1 - Considerações sobre dentes impactados

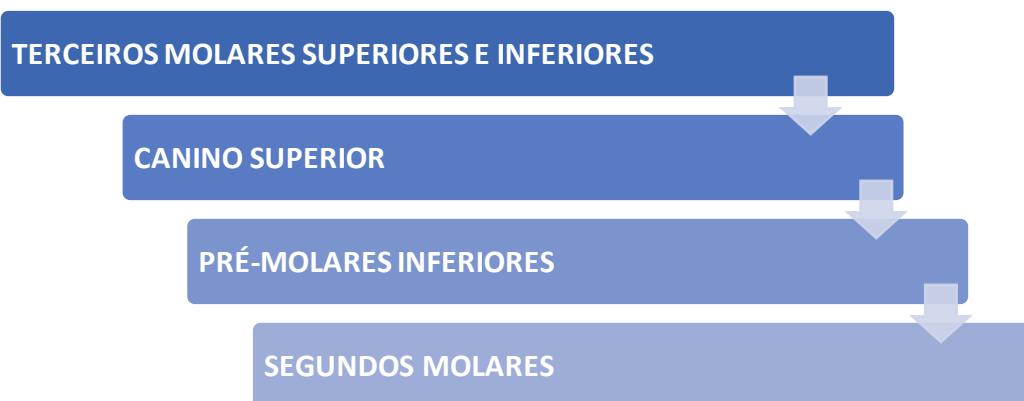Um dente é considerado impactado quando falha na sua erupção para a cavidade bucal dentro do tempo esperado. Nem todos os dentes ditos "inclusos" são impactados.



"Um dente impactado é aquele que não conseguiu erupcionar na arcada dentária dentro do tempo esperado. Um dente pode se tornar impactado pelos dentes adjacentes, por recobrimento de osso denso, excesso de tecido mole ou anormalidade genética que evita a erupção. Os dentes geralmente se tornam impactados pelo fato do comprimento total do arco ósseo ser menor que o comprimento total do arco dental" (Hupp et al, 2015)

A impacção é um achado comum nos dentes permanentes. Miloro et al. afirmam que a ordem de erupção é o contrário da de erupção.

Veja a ordem de prevalência dos dentes impactados (Fonte: Hupp et al):



OBS: Os terceiros molares são os que mais sofrem impacção pois são os últimos dentes a erupcionar e os caninos geralmente ficam impactados pelo apinhamento de outros dentes.





De acordo com Neville et al. (2016) um dente impactado é aquele que cessou a erupção antes de emergir.

A impaction de dentes decíduos é extremamente rara; quando ocorre, os segundos molares são mais afetados.

Na dentição permanente, os terceiros molares inferiores são os mais frequentemente impactados, seguidos pelos molares e caninos superiores. Em ordem decrescente de frequência, a impaction é vista nos pré-molares inferiores, caninos inferiores, pré-molares superiores, incisivos centrais superiores, incisivos laterais superiores e segundos molares inferiores. Primeiros molares e segundos molares superiores são raramente afetados.

De acordo com os autores, são fatores associados à impaction:

- => apinhamento;
- => desenvolvimento maxilofacial insuficiente;
- => dilaceração radicular;
- => cistos e tumores sobrejacentes;
- => trauma;
- => cirurgia reconstrutora;
- => espessamento de osso ou do tecido mole sobrejacente;
- => desordens sistêmicas, doenças e síndromes.

Fonte: Neville et al., 2016.



De acordo com Miloro et al. (2016), os dentes podem ficar impactados por fatores sistêmicos e locais:

FATORES SISTÊMICOS:

- Displasia cleidocraniana (chamada de retenção primária);



- Deficiências endócrinas (hipotireoidismo e hipopituitarismo);
- Doenças febris;
- Síndrome de Down;
- Irradiação

FATORES LOCAIS:

- Retenção prolongada de um dente decíduo;
- Germes dentais mal posicionados;
- Não seguir a sequência típica de erupção;
- Deficiência no comprimento do arco dentário;
- Tamanho dentário aumentado;
- Dentes supranumerários;
- Atraso na maturação do terceiro molar;
- Caminho anormal de erupção por um tumor odontogênico;
- Lábio leporino;
- Fissuras labio-palatinas.



Falei para você que a primeira causa associada à impacção é "não seguir a sequência típica de erupção", vamos revisar a formação dentária dos terceiros molares conforme Miloro et al. (2016):

DESENVOLVIMENTO DO TERCEIRO MOLAR:

1. O germe do terceiro molar inferior pode ser visualizado nas radiografias aos 9 anos;
2. A mineralização é completada perto dos 11 anos (dois anos depois de poder ser visualizado nas radiografias);
3. Aos 11 anos o terceiro molar está localizado dentro do bordo anterior do ramo ascendente da mandíbula, com a superfície oclusal com face quase diretamente para anterior;
4. A formação coronária é completada perto dos 14 anos;



5. Cerca de 50% das raízes estão formadas perto dos 16 anos; as raízes aparecem com o ápice aberto aos 18 anos;
6. Um dente que se apresenta impactado aos 18 anos pode ter de 30 a 50% de chances de irromper aos 25 anos;
7. Entre os 18 a 20 anos, terceiros molares que se encontram em uma posição horizontal ou mesioangulada apresentam menos chances de erupção quando comparados aos que se encontram na posição vertical;
8. Geralmente assumem sua posição final perto dos 20 anos (a erupção geralmente ocorre por volta dos 20 anos, mas pode ocorrer abaixo dos 24 anos);
9. Aos 24 anos, 95% de todos os terceiros molares erupcionam de forma completa (quando possível).

Cabe destacar que a maioria dos terceiros molares não segue essa sequência típica de irrupção e, por isso, tornam-se impactados.

De acordo com Hupp et al. (2016):

- O terceiro molar pode ser radiograficamente visualizado por volta dos 6 anos de idade.
- A média de idade para a erupção completa do terceiro molar é 20 anos, apesar de a erupção poder continuar em alguns pacientes até os 25 anos. Se o terceiro molar inferior não irromper após os 20 anos de idade, é mais provável que ele possa estar coberto por osso.
- O tempo ideal para a remoção dos terceiros molares impactados é quando as raízes dos dentes estão com um terço formado e antes que elas estejam com dois terços formados, normalmente durante o meio ao final dos anos da adolescência, entre 17 e 20 anos. Um dente que parece estar com impaction mesioangular aos 17 anos de idade pode eventualmente se tornar mais vertical e irromper na boca. Quando o paciente completa 18 anos, o cirurgião-dentista pode prever se haverá espaço suficiente para que o dente possa irromper com distância suficiente do ramo anterior pra prevenir a formação de opérculo de tecido mole. Aos 18 ou 19 anos, se o diagnóstico for de espaço inadequado para erupção funcional, então o terceiro molar assintomático pode ser removido



- Durante o desenvolvimento normal, o terceiro molar inferior começa com uma angulação horizontal, e enquanto o dente se desenvolve e a mandíbula cresce, a angulação muda de horizontal para mesioangular e vertical.
- São possíveis fatores causadores da impacção: a falha na rotação da direção mesioangular para vertical e a falta de espaço suficiente do processo alveolar anterior até o ramo para permitir que os dentes irrompam em posição.
- Pacientes com mais de 35 anos que apresentem dente impactado, mas que não mostre sinais de doença e que possuam uma camada de recobrimento de osso visível radiograficamente, não devem ter o dente removido. Recomenda-se que o dente impactado seja radiografado a cada 1 ou 2 anos para controle.
- Como regra geral, todos os dentes impactados devem ser removidos a menos que esta remoção seja contraindicada (o autor aconselha a remover antes que problemas apareçam)



1.2 - Avaliação dos dentes impactados

O diagnóstico dos dentes impactados é feito com base no exame clínico e radiográfico.

Miloro et al. citam como técnicas radiográficas para diagnóstico de dentes impactados:

- Técnica extraoral panorâmica
- Técnicas intraorais: periapical e oclusal
- Técnica de localização de Clark convencional - deslocamento horizontal
- Técnica de localização de Clark vertical



TÉCNICAS DE LOCALIZAÇÃO DE CLARK: PRINCÍPIO DA PARALAXE

Também chamada de **técnica do deslocamento do tubo** ou **regra do objeto do vestibulo bucal**. Nessa técnica, são obtidas duas radiografias periapicais deslocando-se o tubo horizontalmente, obtendo angulações diferentes.

A **Varição Angular** é um recurso utilizado para se obter tridimensionalidade e possibilitar localização espacial mais perfeita de algumas estruturas em relação a outras, o que é especialmente importante para localizar em qual face da raiz ocorreu a perfuração, por exemplo. Ela foi primeiramente descrita por Clark em 1910 e modificada por Richards, em 1952 e 1980.

Nessa técnica de variação angular, segue-se a regra de **SLOB** (*Same on lingual, opposite on bucal*), que afirma que o objeto mais afastado do filme e o mais próximo do cabeçote se deslocam mais. O objeto mais próximo do filme e o mais afastado do cabeçote se deslocam menos.

VAMOS FACILITAR?



Se o dente incluso se move na mesma direção em que o tubo é deslocado, ele está localizado para o lado lingual ou palatino => O objeto que está por lingual acompanha o movimento do cabeçote de Raio X.

A localização é vestibular quando o dente se move na direção contrária ao deslocamento do tubo => O objeto que está por vestibular se move para o lado oposto.

A técnica do deslocamento vertical utiliza também duas radiografias periapicais. Veja como interpretar:

- Um objeto localizado no lado vestibular se move para baixo com o raio dirigido inferiormente.
- Um objeto localizado no lado palatino ou lingual se move para cima com o raio dirigido inferiormente.



A radiografia panorâmica usa a propriedade de quem um objeto afastado do tubo (palatino) é relativamente ampliado, e isto é mais acentuado quando o dente está perto da crista alveolar.

1.3- Indicações de extração



Nem todo dente impactado apresenta potencial para causar problemas clínicos, apesar disso, Miloro et al. (2016) afirmam que o procedimento usual para os terceiros molares impactados é a remoção. Sendo assim, vamos revisar algumas indicações de extração de dentes impactados?

Prevenção e tratamento da pericoronarite

Prevenção da cárie dentária

Motivos ortodônticos

Prevenção de cistos e tumores

Reabsorção radicular de dentes adjacentes

Confecção de próteses dentárias

Prevenção de fratura da mandíbula

Tratamento da dor de origem desconhecida





PERICORONARITE

Com certeza você já atendeu algum paciente que se queixou de dor na região posterior de mandíbula, apontando para a região do siso. Ao examinar o paciente deu de cara com aquela pontinha do siso saindo, meio coberta por gengiva, um pouco avermelhada e inchada. Era a bendita **pericoronarite**.



- A **pericoronarite** pode em decorrência de aprisionamento de comida embaixo do opérculo, após um pequeno trauma do terceiro molar maxilar, ou após o comprometimento das defesas do hospedeiro p. ex., durante pequenas doenças como gripe ou uma infecção respiratória ou porque se faz uso de drogas imunossupressoras).

Características da pericoronarite:

Ao exame clínico, geralmente, evidencia-se um terceiro molar inferior semi-incluso com a superfície oclusal recoberta por tecido mole.

São bactérias associadas: peptostreptococcus, fusobacterium e bcaterioides (porphyromonas).

O dente mais facilmente envolvido na pericoronarite é o que apresenta uma posição vertical com opérculo (tecido mole) recobrindo a face distal do dente.

O **tratamento** da pericoronarite está da dependência da severidade dos sintomas:

Pacientes com infecção leve: irrigação e curetagem pelo cirurgião-dentista e irrigações em casa pelo paciente geralmente são suficientes.



Se a infecção é um pouco mais severa com uma grande quantidade de tecido mole local sendo traumatizado pelo terceiro molar maxilar, deve ser considerada a extração imediata do terceiro molar maxilar além da irrigação local.

Pacientes que têm (além do inchaço local e dor) inchaço facial leve, trismo leve resultante de inflamação se estendendo até os músculos da mastigação, ou uma febre baixa, o cirurgião-dentista deve considerar administrar um antibiótico junto com a irrigação feita sob pressão e a extração. O antibiótico de escolha é a penicilina ou, em caso de alergia a penicilina, clindamicina.

Paciente com trismo (com a incapacidade de abrir a boca mais do que 20 mm), temperatura maior que 38,5°C, inchaço facial, dor e mal-estar, deve ser encaminhado para um cirurgião bucomaxilofacial e internado para administração de antibiótico parenteral e cuidadoso monitoramento em âmbito hospitalar.

Lembrando que pacientes com pericoronarite severa ao redor do terceiro molar mandibular não devem ter este dente extraído até que a pericoronarite tenha sido tratada (aumenta o risco de complicações). Se a pericoronarite é média e o dente pode ser removido facilmente, então extração imediata pode ser feita.

Fonte: Hupp et al.



Quando falamos de pericoronarite temos duas opções de tratamento cirúrgico (Miloró et al.)

- 1) Operculectomia: remoção de excesso de tecido mole. No entanto, existe uma tendência a recidiva do tecido mole devido ao relacionamento do bordo anterior da mandíbula com o dente.
- 2) Extração dentária: a extração além de ser uma forma de tratamento é uma prevenção à recorrência.



A pericoronarite é a causa mais comum de extração de terceiros molares depois dos 20 anos de idade. Cerca de 25% a 30% dos terceiros molares inferiores são extraídos com pericoronarite.



Cáries são responsáveis por cerca de 15% das extrações dos segundos e terceiros molares.

Os problemas periodontais são responsáveis por cerca de 5% das extrações dos terceiros molares impactados.

Cistos e tumores odontogênicos são responsáveis por cerca de 1 a 2% das extrações dos terceiros molares.

Cerca de 1 a 2% dos terceiros molares são extraídos como forma de tratamento da dor de origem desconhecida.

No que se refere aos terceiros molares inferiores, a proximidade da face mesial desses dentes com a face distal do segundo molar inferior pode ocasionar **reabsorção radicular** (pela pressão na raiz do dente adjacente) e formação de bolsa periodontal na região. A presença de um terceiro molar impactado além de estar associado a redução da quantidade de osso na face distal do segundo molar, dificulta a higienização da região provocando inflamação e formação de bolsa periodontal. A **doença periodontal** resultante desse processo é, por isso, motivo de indicação de extração.

Não poderíamos deixar de citar a **cárie dentária**, motivo muito comum de remoção dentária. Pela maior dificuldade de higienização (em alguns casos apenas uma parte do siso fica visível na boca não permitindo uma boa limpeza durante a escovação) os terceiros molares são dentes que apresentam uma maior suscetibilidade à ocorrência de cárie dentária sendo, desta forma, muitas vezes removidos de forma preventiva.

Outra indicação de remoção preventiva dos terceiros molares, principalmente os inferiores, é sua maior associação a **patologias** como cistos e tumores odontogênicos. Miloro et al. explicam que o saco do folículo dentário responsável pela formação da coroa pode sofrer degeneração cística e transformar-se em cisto



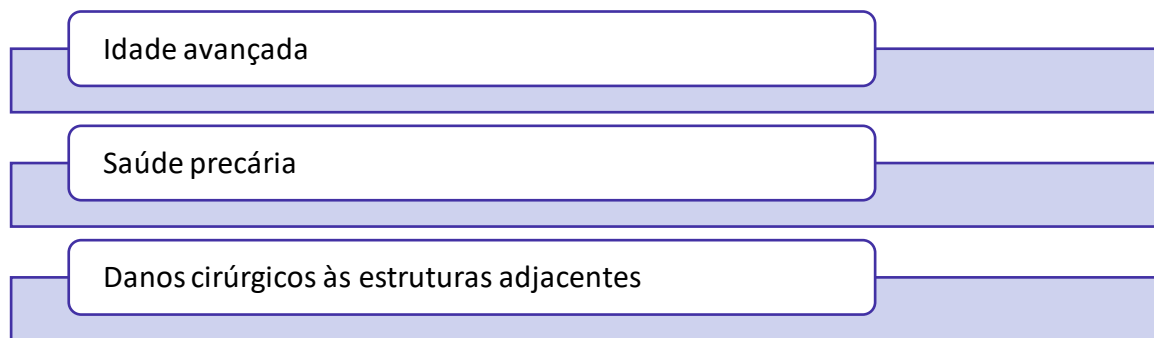
dentígero ou tumor maligno. Ainda falando de patologias, alguns autores indicam a extração de dentes impactados, principalmente em região retromolar como forma de tratamento de **dores sem origem aparente**.

Existem as indicações por motivo **ortodôntico** (geralmente pela falta de espaço, pelo uso de mecânicas distalizadoras ou por interferência na cirurgia ortognática), e as inseridas em um plano de **reabilitação protética**. Imagine o paciente retornando, alguns anos após você ter feito uma prótese total, falando que um dente apareceu embaixo da prótese!! Melhor remover preventivamente o dente impactado e não passar por essa situação!

E por último como forma de prevenção da **fratura mandibular**. Como assim? Então preciso tirar meus sisos para não fraturar a mandíbula?? Calma, eu vou explicar. Os terceiros molares impactados ocupam um espaço que poderia ser preenchido por tecido ósseo, então esta indicação seria uma recomendação que os livros trazem. Já nos casos de fraturas mandibulares, principalmente na região de terceiros molares, indica-se a extração desses dentes para que possa ser realizada a redução da fratura.

1.4 - Contraindicações para remoção de dentes impactados:

Vimos as principais indicações para remoção de dentes impactados. No entanto, existem situações que contraindicam a remoção desses dentes:



1) FAIXA ETÁRIA: A extração não é indicada nem quando a pessoa é muito nova, nem quando mais velha.

No caso de **idade avançada** a contraindicação baseia-se na **maior necessidade de remoção óssea, maior calcificação, menor flexibilidade óssea e maior facilidade de fraturar. Na idade avançada, a resposta ao trauma cirúrgico é menos tolerada e o período de recuperação após a cirurgia é aumentado.**



2) SAÚDE PRECÁRIA: são exemplos as coagulopatias congênitas, asma e epilepsia. Cabe destacar que pacientes com idade avançada que apresentam problemas sistêmicos têm contraindicada a remoção de dentes impactados.

3) DANOS EXCESSIVOS ÀS ESTRUTURAS ADJACENTES: a remoção do dente impactado é contraindicada quando a sua remoção implica na ocorrência de lesão nas estruturas nervosas e/ou dentes adjacentes.

Uma contraindicação relativa para a extração de um molar impactado é uma completa impacção em um paciente com bom estado periodontal porém idoso (a cirurgia costuma resultar em grande e persistente defeito pós-cirúrgico).



REVISANDO AS INDICAÇÕES E CONTRAINDICAÇÕES PARA A EXTRAÇÃO DENTÁRIA DOS DENTES IMPACTADOS

EXTRAÇÕES DENTÁRIAS DE DENTES IMPACTADOS	
INDICAÇÕES	CONTRAINDICAÇÕES
<ul style="list-style-type: none">▪ Pericoronarite▪ Reabsorção radicular▪ Doença periodontal▪ Cárie▪ Patologias (cistos, tumores)▪ Dores sem origem aparente▪ Motivos ortodônticos▪ Confeção de prótese dentárias▪ Fratura mandibular (prevenção e estar situado no traço da fratura)	<ul style="list-style-type: none">▪ Idade avançada▪ Saúde precária▪ Possibilidade de danos excessivos às estruturas adjacentes





1.5 -Classificação dos dentes impactados

Foram elaborados alguns sistemas de classificação, com base em imagens radiográficas panorâmicas, para avaliar a acessibilidade e grau de dificuldade do procedimento cirúrgico.

O sistema que utiliza a angulação do longo eixo do terceiro molar impactado, tendo como referência o longo eixo do segundo molar, é o sistema mais utilizado.

MESIOANGULAR	<ul style="list-style-type: none">• 45 % dos casos (Miloro) 43% (Hupp)• extração mais fácil
VERTICAL	<ul style="list-style-type: none">• 40 % dos casos (Miloro) 38% (Hupp)• segunda mais frequente
HORIZONTAL	<ul style="list-style-type: none">• 10 % dos casos (Miloro) 3% (Hupp)• dificuldade intermediária
DISTOANGULAR	<ul style="list-style-type: none">• 5 % dos casos (Miloro) 6% (Hupp)• extração mais difícil

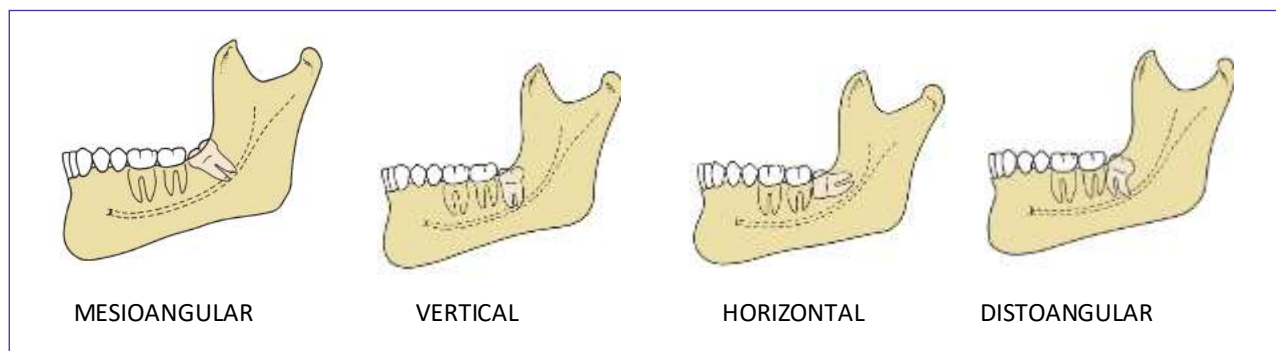


Figura: Hupp et al., 2009.



Outra classificação muito usada é a de Pell e Gregory (apesar de no livro de Miloro et al. não citarem esse nome). Essa classificação avalia dois aspectos principais:



- 1- a relação do dente impactado com a borda anterior do ramo ascendente
- 2- a profundidade da impacção sob tecido duro ou mole



RELAÇÃO COM A MARGEM ANTERIOR DO RAMO

Revisaremos a classificação dos dentes impactados utilizando como referência Hupp et al. (2015), cabe destacar que o livro de cirurgia de Miloro et al. (2016) não aborda a classificação desta forma, apenas faz referência!!!

Classifica o dente de acordo com a *quantidade de dente impactado coberta com osso no ramo mandibular*

A **relação de Classe 1** ocorre quando existir espaço suficiente para a acomodação do terceiro molar inferior entre a **face distal do segundo molar inferior e o ramo mandibular**. Nesses casos, o dente impactado encontra-se com a **coroa à frente da margem anterior do ramo**.

A **relação de Classe 2** ocorre quando o espaço entre o ramo mandibular e a face distal do segundo molar é menor do que o diâmetro mesiodistal da coroa do terceiro molar, ou seja, **metade do dente encontra-se dentro do ramo**.

A **relação de Classe 3** é quando todo o terceiro molar estiver **dentro do espaço do ramo ascendente** da mandíbula.



No que se refere ao grau de dificuldade para a extração dentária é importante você ter em mente o seguinte: **a extração mais fácil é a Classe 1, a mais difícil a Classe 3.**

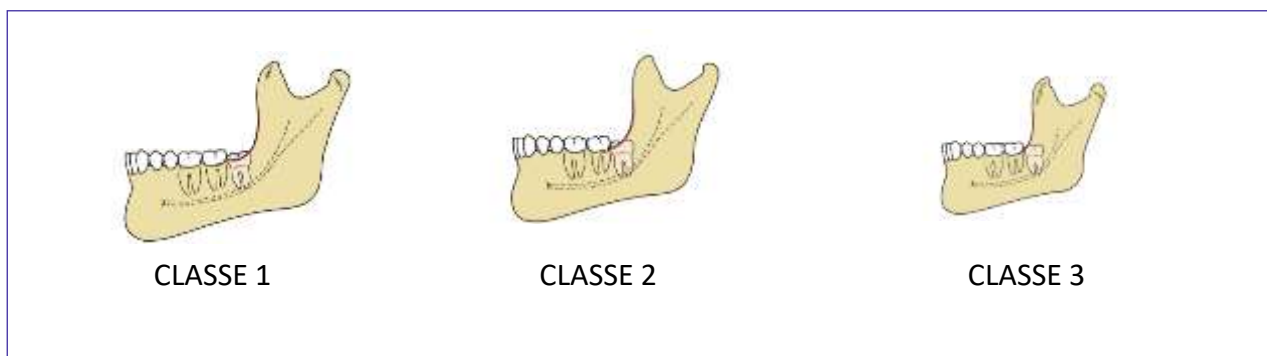


Figura: Hupp et al., 2009.

RELAÇÃO COM O PLANO OCLUSAL

Classifica o dente comparando a *profundidade do dente impactado em relação ao segundo molar adjacente*. O grau de dificuldade aumenta conforme a profundidade de dente impactado aumenta.

A **relação de Classe A** ocorre quando a oclusal do terceiro molar inferior se encontra **no mesmo nível ou próximo do plano oclusal do segundo molar inferior**.

A **relação de Classe B** ocorre quando a oclusal do terceiro molar inferior está **entre o plano oclusal e a linha cervical do segundo molar inferior**.

A **relação de Classe C** é quando a oclusal do terceiro molar inferior **está abaixo da cervical do segundo molar inferior**.

No que se refere ao grau de dificuldade, guarde isso: **a extração mais fácil é a relação de Classe A e a mais difícil a Classe C.**

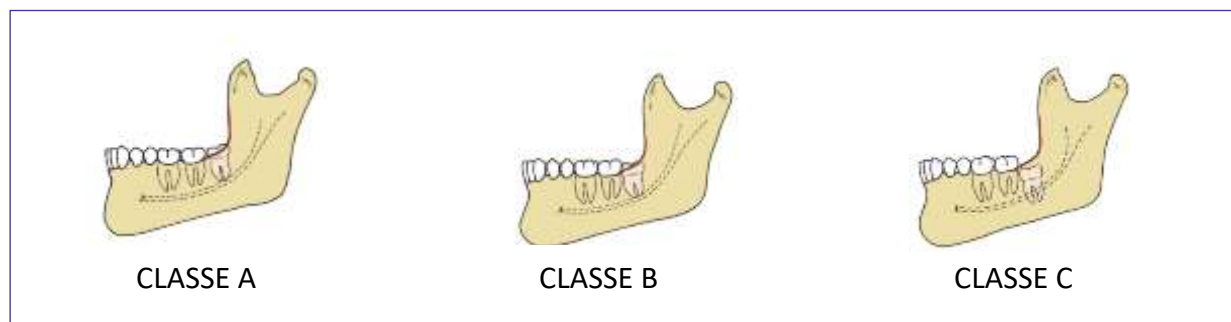


Figura: Hupp et al., 2009.

Agora mais um detalhe! E se a questão pedir a classificação dos dentes impactados superiores, você saberia responder?

Classificamos os superiores em impacção vertical, impacção distoangular e impacção mesioangular. A impacção vertical ocorre aproximadamente em 63% dos casos, a distoangular em 25%, e a mesioangular em 12% dos casos., outras posições são raras!

Agora muito cuidado!! Os graus de dificuldade para a extração são oposto aos vistos nos dentes inferiores! As impacções verticais e distoangulares são mais facilmente removidas, e as mesioangulares são as que apresentam maior grau de dificuldade para remoção. Isso ocorre porque a presença do segundo molar dificulta o acesso ao dente impactado.

Em relação ao posicionamento vestibulo-lingual a grande parte dos terceiros molares superiores está angulada em direção à face vestibular, que possui um osso de recobrimento mais fino facilitando a remoção dentária.

Alguns fatores relacionado à anatomia dentária do terceiro molar superior aumentam a dificuldade da extração são exmplos: possuir raiz fina, não fusionada ou com curvatura inadequada. Sabe-se, no entanto, que a maioria dos terceiros molares superiores tem raízes fusionadas (assumem um formato cônico que facilita a extração).

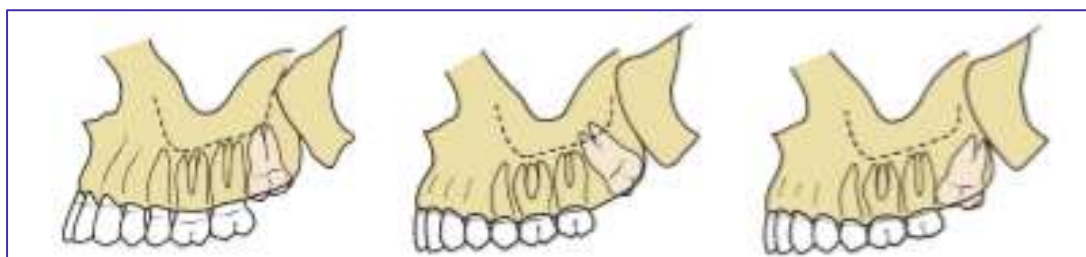


Figura: Hupp et al., 2009.

Quando analisamos os terceiros molares maxilares impactados os graus de dificuldade, com base na localização, sofrem modificações. No que se refere à angulação, os **terceiro molares maxilares** são classificados em: **impacção vertical (63% dos casos)**, **impacção distoangular (25% dos casos)** e **mesioangular (12% dos casos)**. Devido a presença do segundo molar superior a impacção mesioangular assume o maior grau de dificuldade.

1.6 - Fatores que influem no grau de dificuldade

Alguns fatores **umentam a dificuldade** de extração dos dentes impactados e devem ser considerados no planejamento cirúrgico de dentes impactados, em especial:



- 1) Profundidade da inclusão e o tipo de tecido de recobrimento
- 2) Idade do paciente



Durante o planejamento cirúrgico, o dentista deve avaliar os seguintes aspectos:

1) **Morfologia radicular**: as **raízes curvas ou dilaceradas** apresentam maior **dificuldade de remoção**, já **as raízes fusionadas e cônicas são mais facilmente removidas**.

2) **Espaço do saco pericoronário redor do terceiro molar**: um saco pericoronário amplo ao redor da coroa dentária oferece mais espaço para acesso ao dente, tornando a extração mais fácil do que aquele que não possui espaço ao redor da coroa dentária. Nesse sentido, procedimentos cirúrgicos em pacientes mais jovens, com saco pericoronário amplo não necessitam de ampla remoção óssea. Pacientes mais velhos apresentam degeneração do saco pericoronário (ele fica mais fino) e, conseqüentemente, mais osso deve ser removido para atingir a coroa dentária durante o procedimento cirúrgico.

3) **Densidade óssea**: pacientes mais velhos apresentam **tecido ósseo de maior densidade**, com **menor flexibilidade e, pela maior dificuldade de remoção dos terceiros molares, necessitam de remoção óssea em maior quantidade pra extração**.

4) **Formação radicular**: pacientes com menos de 20 anos, geralmente, apresentam raízes incompletas. O ponto positivo é que elas encontram-se mais distantes do nervo alveolar inferior e necessitam de menos



remoção óssea para sua extração. O nível de dificuldade é menor do que quando as raízes encontram-se desenvolvidas (são maiores e aumentam o risco de complicações com parestesias).



PROCEDIMENTO DE MENOR DIFICULDADE	PROCEDIMENTO DE MAIOR DIFICULDADE
Dente em posição mesioangular	Dente em posição distoangular
Raiz incompleta	Raiz completa
Raízes cônicas ou fusionadas	Raízes separadas e divergentes
Saco pericoronário amplo	Saco pericoronário estreito
Folículo dentário amplo	Folículo dentário reduzido
Menor densidade óssea	Maior densidade óssea

Miloro et al. (2009)



A impacção mesioangular é a que apresenta menor dificuldade de remoção.
A impacção horizontal geralmente requer uma osteotomia maior que a mesioangular.
A impacção vertical é uma das mais difíceis de solucionar.
O dente mais difícil de ser extraído é que apresenta impacção distoangular.





(VUNESP/POLÍCIA MILITAR DO ESTADO DE SP/DENTISTA/2009) No sistema de classificação de dentes inclusos sugerido por Pell e Gregory, a inclusão de um terceiro molar inferior, completamente localizado dentro do ramo da mandíbula, com sua superfície oclusal entre a linha cervical e o plano oclusal do segundo molar, é referida como:

- a) Classe 1-A
- b) Classe 1-B
- c) Classe 2-E
- d) Classe 3-B
- e) Classe 3-D

Comentários:

Diversas questões abordam a classificação de Pell e Gregory, no geral informam o posicionamento e pedem a classificação. Lembre-se quando a oclusal do terceiro molar inferior está entre o plano oclusal e a linha cervical do segundo molar inferior classifica-se como Classe B. **A alternativa correta é a letra D.**

(IADES/ALEGO/CIRURGIÃO-DENTISTA/2019) Com relação ao planejamento, ao diagnóstico e à realização de cirurgia para remoção dos dentes inclusos, assinale a alternativa correta.

- a) Estatisticamente os dentes caninos superiores são mais comumente inclusos, depois dos terceiros molares maxilares e mandibulares.
- b) Em uma incisão do tipo envelope para a remoção de um terceiro molar inferior incluído, o desenho do retalho na porção distal ao segundo molar inferior deve ser em direção à linha oblíqua externa, para não lesar o nervo bucal.
- c) A proximidade do dente incluído ao dente adjacente não pode ser agente causal de lesão de cárie e doença periodontal.
- d) De acordo com a classificação de Pell e Gregory (1933), as inclusões ou impacções de terceiros molares inferiores do tipo classe C ocorrem quando o dente está completamente imerso no osso do ramo mandibular.
- e) Segundo Hupp et al. (2009), a angulação do terceiro molar maxilar impactado é um dos fatores que determinam a dificuldade na extração desses dentes. A angulação distoangular para esses dentes é considerada, por esses autores, como a de maior grau de dificuldade.

Comentários:

A alternativa B está incorreta pois o risco de dano é ao nervo lingual. A letra C está incorreta, a proximidade do dente incluído (ex: terceiro molar próximo à distal do segundo molar) pode ocasionar cárie, reabsorção radicular e formação de bolsa periodontal. Em relação à posição dentro do ramo, na classificação do tipo C o dente encontra-se imerso no osso. A alternativa E está incorreta, a classificação mesioangular (para



molares superiores) é a de maior dificuldade de remoção pela presença do segundo molar superior. **A alternativa correta é a letra A.**

(PREFEITURA MUNICIPAL DE TERESINA-PI/CBMF/2019) Todos os dentes impactados devem ser considerados para remoção, tão logo o diagnóstico seja feito. São indicações para remoção desses dentes, **EXCETO:**

- a) Prevenção de cáries dentárias
- b) Prevenção de pericoronarites
- c) Tratamento de dores sem origem aparente
- d) Dano excessivo às estruturas adjacentes
- e) Otimização da saúde periodontal

Comentários:

O dano excessivo às estruturas adjacentes é uma consequência do uso excessivo de força durante a extração dentária e não uma indicação de extração. **A alternativa correta é a letra D.**

(CESPE/ANALISTA JUDICIÁRIO/STF/ODONTOLOGIA/2008) Com relação a indicação ou contra-indicação da remoção dos terceiros molares inclusos ou semi-inclusos, julgue o item a seguir.

Pericoronarite aguda indica a exodontia imediata do terceiro molar.

- () Certo
- () Errado

Comentários:

Pacientes com pericoronarite na fase aguda devem ser tratados, primeiramente, de forma não-cirúrgica, através de irrigação e antibioticoterapia. **A afirmativa está errada.**

(COSEAC/FE-SAÚDE/NITERÓI-RJ/2021) Assinale, entre as opções abaixo relacionadas, a impactação que é reconhecida como a menos difícil de se remover.

- a) Vertical.
- b) Distoangular.
- c) Horizontal.
- d) Mesioangular.
- e) Inclinação mesial acentuada.

Comentários:



Conforme estudamos, no arco inferior a impacção mesioangular é a que apresenta menor dificuldade de remoção e a distoangular seria a de maior grau de dificuldade. Já no arco superior Devido a presença do segundo molar superior a impacção mesioangular assume o maior grau de dificuldade. **A letra D está correta.**

1.7 - Técnica cirúrgica

De acordo com Miloro et al., dentes sintomáticos (que causam infecção nos tecidos) ou que apresentam alterações nos exames radiográficos tem indicação de tratamento cirúrgico. A avaliação dos dentes assintomáticos deve considerar alguns fatores para decisão do tratamento mais adequado:

- Idade;
- Prevalência de condições patológicas;
- Severidade da patologia associado ao dente impactado;
- Possíveis complicações do tratamento;
- Desconforto para o paciente.



O reparo periodontal após a cirurgia de terceiros molares é melhor quando o dente impactado é removido antes de erupcionar, antes de reabsorver osso na face distal do segundo molar e quando o paciente é jovem.

Se o terceiro molar encontra-se semi-incluso, deverá ser removido assim que possível.

Um terceiro molar completamente impactado em um paciente acima de 35 anos não deverá ser extraído a menos que sejam evidenciadas alterações patológicas (sua remoção resulta em bolsas periodontais profundas nas faces distais dos segundos molares).

Dentes impactados com evidência de lesões patológicas devem ser removidos.

Para finalizar o conteúdo de dentes impactados devemos ressaltar alguns pontos importantes na técnica cirúrgica de dentes impactados.





NÃO ESQUEÇA! São requisitos fundamentais em uma cirurgia!

- # Utilização de instrumental adequado;
- # Acesso e visualização do campo operatório;
- # Via desimpedida para remoção do dente;
- # Uso de força controlada para luxar e remover o dente;
- # A remoção óssea deve ser realizada de forma atraumática, asséptica, sem geração de calor, com quantidade óssea mínima removida e que produza o menor dano possível;
- # Emprego de odontosecção para redução da necessidade de remoção óssea (secciona-se o dente até 3/4 com broca cirúrgica em direção à face lingual, finalizando a secção com alavanca)
- # A ferida cirúrgica deve ser fechada cuidadosamente após irrigação com solução salina para remoção de detritos e melhor recuperação pós-operatória;

As cirurgias de terceiros molares impactados são consideradas limpas-contaminadas e, pelo fato da infecção ser rara, não se faz necessário administrar antibioticoterapia profilática.

No que se refere aos **dentes inferiores impactados**, o **retalho em envelope** é o mais empregado para acesso cirúrgico. Nos dentes inferiores, a incisão é realizada da papila mesial do primeiro molar em direção à linha distovestibular no ângulo do segundo molar, correndo lateralmente à margem anterior do ramo mandibular (nunca em linha reta pelo risco de lesão no nervo lingual). Não é aconselhável remover osso na face lingual dos molares inferiores por risco de lesão ao nervo lingual.

Nos **dentes superiores impactados**, a incisão mais utilizada também é a em envelope. Ela deve ser realizada indo da face mesial do primeiro molar à tuberosidade distal do segundo molar. Uma incisão de alívio raramente é utilizada para a remoção dos terceiros molares superiores. Geralmente não existe necessidade de secção dos dentes superiores (pelo fato do osso maxilar ser mais fino e elástico).

Após a remoção dentária a melhor forma de debridamento é através de cureta periapical e irrigação vigorosa da ferida. Quanto maior a irrigação, menor a chance de desenvolvimento de alveolite ou atraso na reparação.





Os autores explicam que a alveolite ou osteíte alveolar é um distúrbio causado pela combinação de saliva e bactérias anaeróbias.

São medidas que ajudam a diminuir a incidência: uso de antibióticos pré-operatórios (mas essa medida não é mais eficaz que todas as outras citadas a seguir e não é considerada válida), copiosa irrigação, bochechos pré-operatórios com clorexidina e colocação de antibióticos no alvéolo pós-extração.

A administração de esteroides pré-operatória pode aumentar a incidência de alveolites após a cirurgia de terceiros molares. Os autores afirmam que os esteroides reduzem a mordidade pós-operatória (edema e trismo), sendo os mais utilizados a dexametasona e metilprednisolona.

Além da extração, Miloro et al., citam outros tipos de tratamentos:

- Exposição;
- Verticalização; e
- Transplante.



1) Exposição cirúrgica: procedimento que permite a natural erupção de um dente impactado, desde que exista espaço no arco dentário. Em dentes impactados na palatina é feito um retalho (palatino) com exposição conservadora do dente e colagem de um dispositivo ortodôntico no dente para guiar a erupção para a posição ideal.

2) Verticalização: essa técnica tem sido usada em molares impactados. Os autores consideram como época ideal para verticalizar um molar quando ele apresenta 2/3 de raiz formada, pois quando já estão com as raízes totalmente formadas apresentam um prognóstico pobre.



Para verticalizar um segundo molar, geralmente o terceiro molar é extraído para criar espaço. Quando não existe terceiro molar, pode ser necessário remover osso para criar espaço distal ao segundo molar. Após o procedimento de verticalização, o dente não deve sofrer nenhum tipo de força oclusal.

Outros cuidados após o procedimento cirúrgico de verticalização:

- Prescrição de antibióticos
- Avaliação endodôntica após 3 semanas. Quando o dente apresenta as raízes totalmente desenvolvidas, o tratamento endodôntico deve ser iniciado 6 a 8 semanas após a cirurgia.
- Radiografias devem ser realizadas a cada 6 meses até 2 anos.

3) Transplante: esse tipo de tratamento é indicado para pacientes que não podem se submeter ao tratamento ortodôntico para movimentar um canino ou pré-molar. O dente é exposto, movido para sua nova posição e estabilizado no arco. Após 6 a 8 semanas, deve ser iniciado tratamento endodôntico com hidróxido de cálcio. A obturação do conduto radicular é realizada até 1 ano após o transplante.

1.8- Pós-operatório

De acordo com Miloro et al., são reações esperadas após a cirurgia:

- **Sangramento:** o meio mais efetivo de conter um sangramento é através de aplicação de gaze úmida diretamente sobre o local da cirurgia e com pressão adequada (através da mordida pelo paciente).
- **Edema:** geralmente aparece pelo 2º dia pós-operatório e desaparece no 5º ao 7º dia.
- **Rigidez:** geralmente aparece pelo 2º dia pós-operatório e desaparece ao final da primeira semana.
- **Dor:** geralmente inicia quando passa o efeito da anestesia local e atinge a intensidade máxima perto de 12 horas após a cirurgia. Mulheres costumam sentir mais dor e necessitam de mais analgésicos. O tempo de cirurgia é o fator que mais influi na dor pós-operatória.

1.9 - Complicações pós-operatórias

São complicações citadas por Miloro et al.:

- **Infecção:** é uma complicação pouco comum, atingindo 1,7% a 2,7%. As infecções ocorrem de 0,5% a 1% na primeira semana após a cirurgia e os autores afirmam ser aceitável (e não deve diminuir com a administração de antibióticos).



Cerca de 50% são localizadas como abscessos subperiósticos, que ocorrem 2 a 4 semanas do pós-operatório imediato. A causa é atribuída a restos deixados embaixo do retalho.

- **Fratura de porção radicular:** a tentativa de remoção pode deslocar o fragmento para o espaço submandibular, canal dentário inferior ou seio maxilar. Nos casos em que o fragmento não possui indícios de patologia, ele pode ser deixado no local e ser acompanhado radiograficamente.
- **Osteíte alveolar:** a osteíte é um distúrbio de cicatrização, provavelmente um excesso de fibrinólise, que ocorre após a formação do coágulo sanguíneo e antes que ele seja substituído por tecido de granulação.

A incidência é de 3 a 25% e costuma ser maior em pacientes fumantes ou que fazem uso de contraceptivos orais. A osteíte tem início por volta do 3º e 4º dia pós-operatório.

Tem como sintomas a dor e o mau odor. Cabe destacar que os autores afirmam que os agentes fibrinolíticos podem ser tecido, saliva e bactérias. Por ter em sua provável etiologia a presença de bactérias, os autores afirmam que a aplicação tópica de antibióticos (tetraciclina e lincomicina) pode diminuir a incidência e a aplicação tópica (quando já instalada a osteíte) acelera a cura.

O tratamento visa, principalmente, o alívio da dor. São procedimentos a serem feitos: irrigação do alvéolo, suave debridamento mecânico e colocação de curativo no alvéolo (que pode conter eugenol e ser trocado diariamente). A dor costuma melhorar em 3 a 5 dias, embora possa continuar até cerca de 14 dias.

- **Lesões nervosas:** a remoção de terceiros molares inferiores pode causar lesão nos nervos alveolar inferior e lingual em cerca de 3% dos casos. Além disso, 45% das lesões compressivas de nervo resultam em alteração neurossensorial permanente.

Nos casos de impacção óssea dos molares inferiores é mais fácil ocorrer lesão ao nervo alveolar inferior.

São complicações raras:

- **Deslocamento do terceiro molar superior para a fossa infratemporal ou seio maxilar.**

O deslocamento para a fossa infratemporal pode ser tratado com pressão manual do dedo colocado no alto véstíbulo perto da lâmina pterigoide, com sucção do alvéolo de forma direcionada para a parte posterior ou remoção do dente após a fibrose (cerca de 2 a 4 semanas depois do acidente). Nos casos de ausência de sintomatologia e não restrição ao movimento articular, o dente pode ser deixado no lugar.

O deslocamento para o seio maxilar pode ser tratado através do acesso de Caldwell-Luc.



- **Fratura mandibular:** é uma situação rara que acontece nos casos de dentes profundamente impactados de pacientes idosos com osso muito denso. Existe a possibilidade de fratura tardia de mandíbula cerca de 4 a 6 semanas após a cirurgia em pacientes com mais de 40 anos.



Pós-operatório segundo Hupp et al. (2016)

- O uso de anestésicos locais de longa duração em cirurgias na mandibulares conferem um período livre de dor de 6 a 8 horas.
- Tem sido indicado o uso de bolsas de gelo congeladas na face para ajudar a prevenir inchaço pós-operatório, mesmo que estudos mostrem que é improvável que gelo tenha muito efeito na prevenção ou na limitação do inchaço.
- Uso de antibióticos:
 - Paciente com pericoronarite preexistente ou abscesso periapical => é comum prescrever antibióticos por alguns dias após a cirurgia.
 - Paciente saudável e sem indicação sistêmica para antibióticos ou uma infecção local preexistente => não indicar antibióticos.
 - O uso de um antibiótico tópico como a tetraciclina tem mostrado cientificamente baixar bastante a incidência de alveolite nos locais de extração de molares mandibulares. Colocar um quarto do conteúdo da cápsula de 250 mg no alvéolo é adequado para dar a proteção necessária.
- Pode ocorrer uma pequena quantidade de edema na área da cirurgia por 3 a 4 dias, com o inchaço se dissipando totalmente em cerca de 5 a 7 dias.
- Pacientes geralmente precisam de analgésicos potentes por 2 ou 3 dias rotineiramente e intermitentemente (especialmente na hora de dormir) por mais alguns dias.
- O paciente deve ter alguma dor leve na região de 2 a 3 semanas após a cirurgia.
- Pacientes que removeram os terceiros molares podem apresentar trismo de leve a moderado. O trismo se resolve gradualmente e o paciente volta a abrir a boca normalmente em torno de 7 a 10 dias após a cirurgia.



2 - CICATRIZAÇÃO DE LESÕES

A cicatrização pós-operatória é uma resposta de defesa do organismo e depende do tipo e natureza do tecido envolvido. Ela pode ocorrer de duas formas: através **regeneração ou reparo**. A regeneração ocorre quando o tecido novo formado não apresenta diferenças funcionais ou estruturais do tecido de origem. O reparo ocorre através da formação de tecido fibroso e, por possuir uma menor quantidade de células, o tecido neoformado apresenta qualidade inferior ao que lhe deu origem.



Com exceção do tecido ósseo e do fígado, a ruptura do tecido resulta em reparo ao invés de regeneração.

A qualidade do tecido de cicatrização depende das células que o constituem, mais especificamente, quanto elas são lábeis, estáveis ou permanentes. Relembre alguns exemplos citados por White e Pharoah (2009):

	Alta	Intermediária	Baixa
Características	Divide-se regularmente Futuros longos mitóticos Submete-se a nenhuma ou pouca diferenciação entre mitoses	Divide-se ocasionalmente em resposta à demanda por mais células	Altamente diferenciada Quando maduras, são incapazes de divisão
Exemplos	Células-tronco espermatozóides e eritroblásticas Células basais da membrana da mucosa oral	Células vasculares endoteliais Fibroblastos Células glandulares salivares acinares e ductais Células de parênquima do fígado, rim ou tireoide	Neurônios Células musculares estriadas Células epiteliais escamosas Eritrócitos

Exemplos:

- Queratinócitos da epiderme e células da mucosa oral dividem-se durante todo seu ciclo de vida.
- Fibroblastos exibem baixa velocidade de proliferação, mas podem sofrer rápida proliferação em resposta à injúria.
- Células permanentes como os nervos especializados e células do músculo cardíaco não se dividem após o nascimento.



2.1 - Fases da cicatrização

As etapas de cicatrização da ferida compreendem três fases distintas (Miloró et al., 2016):



a) **Fase inflamatória:** ocorre de **3 a 5 dias após o procedimento cirúrgico**. De forma resumida, logo após a formação da ferida cirúrgica, ocorre vasoconstrição e formação de coágulo para obtenção da hemostasia. O trauma nos tecidos ativa o Fator de Hageman (fator XII) que, por sua vez, ativa a vários fatores da cicatrização.

As plaquetas são as células atuantes em um primeiro momento, agregando-se ao local da lesão. A formação do coágulo auxilia na hemostasia. Segue-se uma fase de **aumento da permeabilidade**, mediada por histamina, prostaglandinas, cininas e leucotrienos. O aumento da permeabilidade permite a chegada das células ao local (diapedese). As manifestações clínicas vistas são **edema, vermelhidão, calor e dor**. Lembrando que logo após a injúria, os **neutrófilos** são as células predominantes. Com a diminuição dos neutrófilos, observamos um aumento dos **monócitos** (que quando ativados passam a se chamar macrófagos). Tanto neutrófilos como macrófagos são responsáveis pela limpeza da região.

De acordo com Hupp et al. (2016) a fase inflamatória (também chamada de fase de intervalo) é o período durante o qual não ocorre ganho significativo na força da ferida (porque pouca deposição de colágeno está ocorrendo). O principal material que mantém a ferida unida durante a fase inflamatória é de fibrina, que possui pouca resistência à tração.

b) **Fase de proliferação:** inicia no **terceiro dia pós-operatório** e possui **duração de 3 semanas**. Nesta fase observa-se a produção de **colágeno do tipo III pelos fibroblastos** (de forma aleatória) e a formação de novos vasos (**angiogênese**).

Esta fase é caracterizada pela **formação de tecido de granulação** (um tecido granular rosa).

Reduz-se a importância da sutura na manutenção da aproximação dos bordos da ferida pela formação de novo epitélio. Cabe destacar que ocorre de forma mais rápida em lesões na mucosa oral quando comparada às de pele.



CICATRIZAÇÃO POR PRIMEIRA INTENÇÃO: ocorre quando uma laceração asséptica ou uma incisão cirúrgica é fechada inicialmente com **suturas** ou outros métodos. A cicatrização ocorre sem deiscência e com mínima formação de cicatriz.

CICATRIZAÇÃO POR SEGUNDA INTENÇÃO: ocorre quando as condições são menos favoráveis e a cicatrização ocorre de forma mais complicada, através do **fechamento lento do defeito tecidual** com tecido de granulação e conjuntivo. Está associada às injúrias avulsivas, infecção local ou fechamento inadequado da lesão.

CICATRIZAÇÃO POR TERCEIRA INTENÇÃO: temos as duas cicatrizações citadas anteriormente combinadas neste tipo de cicatrização. A lesão avulsiva ou contaminada é curetada e deixada para formação de tecido de granulação e cicatrização por segunda intenção por 3 a 5 dias. Posteriormente, quando o risco de infecção está reduzido, é feita sutura.

c) **Remodelação:** o colágeno depositado anteriormente é substituído pelo **tipo I** mais resistente. Agora as fibras encontram-se orientadas aumentando a resistência na ferida (80% da resistência original é restituída).

2.2 - Lesões nervosas

De acordo com Miloro et al. (2016), as lesões nervosas se classificam em:

NEUROPRAXIA: Considerada a **forma menos grave de lesão nervosa**, é caracterizada pela **interrupção passageira da condução nervosa**, contudo, mantém-se a continuidade da bainha epineural e dos axônios. A recuperação total da função ocorre de forma espontânea e completa em **3 a 4 semanas**.



AXONOTMESIS: **Ruptura física de um ou mais axônios**, a bainha epineural mantém-se intacta. A continuidade dos axônios é perdida. A amplitude do déficit sensorial ou motor, bem como o seu reestabelecimento estão na dependência do número e tipo de axônios lesionados.

NEUROTMESE: **Tipo mais severo de lesão nervosa**, caracterizada pelo completo rompimento do tronco nervoso. Sua ocorrência é rara.

Difícilmente ocorre a reconstituição espontânea e é observada a degeneração nervosa também conhecida como **degeneração walleriana**.

A velocidade e extensão da regeneração nervosa dependem de fatores como:

- Tipo de injúria;
- Idade;
- Condição da capacidade de nutrição do tecido e nervos envolvidos.

A velocidade de regeneração costuma ser de 1mm/dia e a fase de regeneração pode durar até 3 meses.

Lesões nervosas segundo Hupp et al (2016):

1) NEUROPRAXIA: é a forma menos severa da lesão do nervo periférico, é uma contusão de um nervo em que mantêm-se a continuidade da bainha epineural e dos axônios. O trauma ou tração (alongamento) de um nervo, inflamação ao redor de um nervo, ou isquemia local de um nervo pode produzir neuropraxia. Como não houve perda da continuidade axonal, acontece a recuperação total da função do nervo geralmente em poucos dias ou semanas.

2) AXONOTMESE: ocorre quando a continuidade dos axônios, mas não da bainha epineural, é interrompida. Um trauma forte, esmagamento do nervo ou extrema tração dele podem produzir esse tipo de lesão. Como a bainha epineural ainda está intacta, a regeneração axonal pode (mas não sempre) ocorrer com uma resolução de disfunção do nervo de 2 a 6 meses.

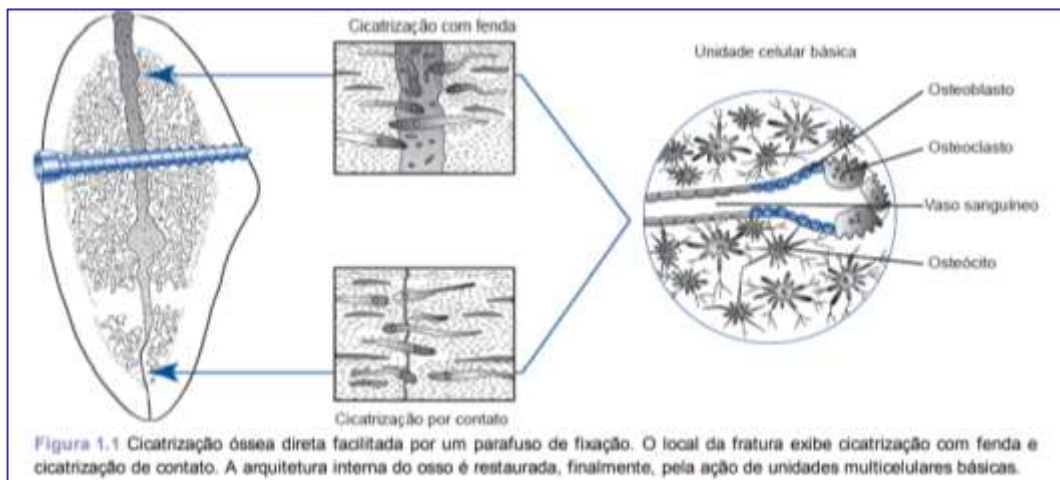
3) NEUROTMESE: é o tipo mais severo de lesão do nervo, envolve uma completa perda de sua continuidade. Pode ser provocada por fraturas mal deslocadas, rompimento por balas ou facas durante um assalto ou por transecção iatrogênica. O prognóstico para a recuperação espontânea é pobre, salvo se as extremidades do nervo afetado de alguma forma tenham sido deixadas próximas e devidamente orientadas.

2.3 - Cicatrização óssea

No osso a cicatrização ocorre mais por regeneração do que por reparo. Na ausência de intervenção, o osso fraturado é capaz de se recompor por um processo também conhecido como **cicatrização indireta** (com **formação de calo** macio que atua como um estabilizador biológico que liga os segmentos ósseos fraturados e reduz o movimento interfragmentar). Outra forma de **cicatrização é a direta, sem a formação de calo**, em que os segmentos ósseos deslocados são manipulados por meio de cirurgia, alinhados e estabilizados de modo rígido pelo uso de dispositivos de fixação interna.



A remodelação óssea e restituição da forma original e da arquitetura interna do osso fraturado são realizadas por um grupo temporário de osteoclastos e osteoblastos justapostos chamados unidade multicelular básica.



Fonte: Miloro et al., 2018.

Nos casos em que ocorre movimentação interfragmentária, o osso se regenera através de **ossificação endocondral** ou pela formação de um calo cartilaginoso gradualmente substituído por um novo osso. Quando os segmentos de fratura são estabilizados a **ossificação** é do tipo **intramembranosa**.

São fatores que determinam o ambiente da fratura em cicatrização:

- a configuração da fratura,
- a precisão da redução da fratura,
- a estabilidade proporcionada pelo dispositivo de fixação escolhido, e
- o grau e a natureza das microcargas geradas pelo exercício da função.

Se um dispositivo de fixação é incapaz de estabilizar a fratura, a microinstabilidade interfragmentária provoca reabsorção osteoclástica das superfícies da fratura e resulta em um aumento da largura das fendas da fratura. Cicatrização fibrosa e sem união constituem manifestações clínicas de microcarga excessiva e interferem no processo de cicatrização celular.

2.4 - Feridas por extração

A cicatrização em um alvéolo dental ocorre por **segunda intenção**. Imediatamente após a extração do dente do alvéolo e a cascata de coagulação é ativada. A malha de fibrina ajuda a fechar os vasos sanguíneos rompidos e reduz o tamanho da ferida após a extração.

Sequência de eventos da cicatrização do alvéolo segundo Miloro et al. (2016):

- Organização do coágulo inicia-se nas primeiras 24 a 48 h com aumento e dilatação dos vasos sanguíneos dentro dos remanescentes do ligamento periodontal, seguido pela migração de leucócitos e formação de uma camada de fibrina.
- Na 1ª semana, o coágulo forma um arcabouço temporário sobre o qual as células inflamatórias migram.
- Desenvolvimento do epitélio na periferia da lesão sobre a superfície do coágulo de organização.
- Acúmulo de osteoclastos por toda a crista óssea alveolar, iniciando o estágio de reabsorção ativa da crista óssea.
- Angiogênese nos remanescentes de ligamento periodontal.
- Na 2ª semana, segue organização do coágulo através de fibroplastia.
- Até a 3ª semana, a cavidade alveolar é preenchida com tecido de granulação, e tecido ósseo pouco calcificado é formado no perímetro da lesão. A superfície da lesão é completamente reepitelizada com mínima ou sem formação de cicatriz. A remodelação óssea continua ao longo de várias semanas através de deposição e reabsorção contínua.
- **Evidência radiográfica de formação óssea** não se torna aparente por **6 a 8 semanas após a exodontia**.
- O produto da **cicatrização final da região da lesão** pode não ser reconhecido em radiografia **após 4 a 6 meses**.
- Em alguns casos pode ocorrer a osteíte alveolar localizada, pela desintegração ou não formação de coágulo sanguíneo.
- Comparada a uma cavidade normal, a cavidade infectada permanece aberta e parcialmente coberta com epitélio hiperplásico por longos períodos.



De acordo com Hupp et al. (2016), os **alvéolos cicatrizam-se por intenções secundárias** e segue a sequência de eventos: epitelização, fibroplasia e remodelação.

- A **fase inflamatória** ocorre durante **a primeira semana** da cura: os **glóbulos brancos** entram no alvéolo para **remover bactérias contaminantes da área e fragmentos ósseos**. É iniciada a **fibroplasia**



também durante a primeira semana, com o crescimento interno de fibroblastos e vasos capilares. Os osteoclastos acumulam-se ao longo da crista óssea.

- A **segunda semana** é marcada pela **grande quantidade de tecido de granulação** que preenche o alvéolo. A deposição de osteoide começa ao longo do osso alveolar que reveste o alvéolo. Em alvéolos menores, o epitélio pode tornar-se totalmente intacto.
- Os processos iniciados durante a terceira e quarta semanas de cicatrização, com epitelização na maioria dos alvéolos completa neste momento. O osso cortical continua a ser reabsorvido da crista e das paredes do alvéolo, e um novo osso trabecular é fixado através do alvéolo.
- De acordo com os autores somente **após muitos meses após a extração**, mais especificamente, de **4 a 6 meses**, é que o osso cortical reveste o alvéolo, em geral, totalmente reabsorvido; isto é reconhecido radiograficamente por uma perda distinta de lâminas duras. Neste momento, o alvéolo chega a um grau em que se torna difícil distingui-lo do osso circundante visto radiograficamente.
- O único vestígio visível do alvéolo depois de 1 ano é o aro das fibras (cicatrices) teciduais que permanecem desdentados na crista alveolar.

2.5 - Complicações da cicatrização

Os **dois problemas mais comuns encontrados pelo cirurgião** são a **infecção da lesão e a deiscência**; a **cicatrização proliferativa** é menos típica. A manifestação clínica da infecção da lesão inclui os sinais e sintomas clássicos da infecção local eritema, calor, edema e dor acompanhados de odor e pus. A falha na manutenção da cadeia asséptica é uma razão frequente para a introdução de microrganismos virulentos no interior da lesão. A transformação de lesões contaminadas em lesões infectadas é facilitada pelos seguintes fatores:

- trauma tecidual excessivo,
- tecido necrótico remanescente,
- corpos estranhos, ou
- defesas do hospedeiro comprometidas.

O fator mais importante para minimizar o risco de infecção é a **técnica cirúrgica meticulosa**, o que inclui a **remoção de resíduos, hemostasia adequada e eliminação do espaço morto**.

A **separação parcial ou total das margens da lesão**, chamada de **deiscência da ferida**, pode se manifestar dentro da **1ª semana após a cirurgia**. A maioria das ocorrências de deiscência de lesão provém mais da falha tecidual do que de técnicas de sutura impróprias.

As duas formas comuns de **cicatrização hiperproliferativa** – cicatrizes hipertróficas e queloides – são caracterizadas por hipervascularização e hiper celularidade. São também fatores que as caracterizam a



cicatrização excessiva, a inflamação persistente e uma superprodução de componentes de matriz extracelular, o que inclui glicosaminoglicanas e colágeno tipo I.



Entenda as diferenças entre cicatrizes hipertróficas e queloides:

As cicatrizes hipertróficas surgem rapidamente após a lesão tendem a estender-se até as margens da lesão e regridem no final.

Queloides manifestam-se meses após a lesão, desenvolvem-se além dos limites da lesão e raramente diminuem. Há uma predileção racial e familiar para a formação de queloides, desenvolvido em indivíduos suscetíveis, em geral, nas faces, nos lóbulos das orelhas e na região anterior do peito. O método mais comum para prevenir ou tratar os queloides consiste na inibição de síntese de proteínas. Corticosteroides são injetados no interior da cicatriz para reduzir a proliferação de fibroblastos, reduzir a angiogênese e inibir a síntese de colágeno e de proteínas de matriz extracelular.

2.6 - Como melhorar a cicatrização

Elencaremos alguns fatores que podem melhorar a cicatrização após procedimentos cirúrgicos:



A) TRAUMA TECIDUAL: a diminuição do trauma cirúrgico dos tecidos contribui para uma cicatrização mais rápida e deveria ser a principal consideração.

B) HEMOSTASIA E REMOÇÃO DE RESÍDUOS DA LESÃO: a obtenção da completa hemostasia antes do fechamento da lesão ajuda a prevenir a formação de um hematoma pós-operatório. O acúmulo de sangue ou soro na região da lesão fornece um meio ideal para o crescimento de microrganismos que causam infecção.

Hematomas podem resultar em necrose dos retalhos.

Sujeira e detritos localizados na lesão traumática não apenas colocam em risco o processo de cicatrização, como podem resultar em uma deformidade ou “tatuagem”.

C) PERFUSÃO TECIDUAL: a microcirculação da ferida após a cirurgia determina a habilidade da ferida em resistir à inevitável contaminação bacteriana. O tecido que se torna isquêmico em virtude do manuseio grosseiro, dissecado por cauterização ou prolongada secagem com ar, tende a ser perfundido pobremente e a ficar suscetível à infecção.

"De modo similar, isquemia tecidual produzida por suturas realizadas de modo impróprio ou com muita tensão, retalhos mal definidos, hipovolemia, anemia e doença vascular periférica prejudicam a cicatrização da ferida. O fumo é um fator que contribui para a oxigenação tecidual reduzida: após cada cigarro, a vasoconstrição periférica pode durar até 1 hora; portanto, um fumante que consome um maço de cigarros diariamente apresentará hipoxia tecidual durante a maior parte do dia. Fumar também aumenta a carboxihemoglobina, a agregação plaquetária e a viscosidade sanguínea, bem como reduz a deposição de colágeno e a formação de prostaciclina, todos fatores que afetam negativamente a cicatrização da ferida. Para a melhora das condições do paciente, no caso dos fumantes, pode ser necessária a interrupção do uso de cigarros por um período mínimo de 1 semana, antes e após os procedimentos cirúrgicos."

D) DIABETES: o risco de problemas de cicatrização da ferida em um paciente diabético bem controlado pode não ser maior do que o risco em um paciente não diabético. Isso porque a maior incidência de infecção na ferida associada a diabéticos está associada à hiperglicemia que interfere na cicatrização.

" Glicemia não controlada afeta a permeabilidade das células sanguíneas vermelhas e prejudica o fluxo sanguíneo em pequenos vasos na superfície da ferida. A liberação de oxigênio pela hemoglobina é lesada, o que resulta em deficiência de oxigênio e nutricional na ferida em processo de cicatrização. A isquemia da ferida e o recrutamento de células prejudicadas como resultado da doença obliterante de pequenos vasos tornam a lesão vulnerável a infecções bacterianas e fúngicas".

E) IMUNODEFICIÊNCIA: Um importante parâmetro de avaliação é a contagem total de linfócitos.

- Um déficit discreto é representado por contagem de linfócitos que varia entre 1.200 e 1.800, e níveis inferiores a 800 são considerados déficit linfócito total grave.

Entre os pacientes com resposta imunológica debilitada, encontram-se:



- Os infectados com o vírus da imunodeficiência humana (HIV): pacientes infectados com HIV com contagem de CD4 menor do que 50 células/mm³ o risco significativo de cicatrização prejudicada.
- Os que estão em terapia imunodepressiva: a maioria dos agentes antineoplásicos exerce seus efeitos citotóxicos pela interferência na produção de RNA ou DNA. Por seus efeitos deletérios na cicatrização da ferida, a administração de medicamentos antineoplásicos deve ser restrita, quando possível, até o momento em que o potencial para as complicações na cicatrização tenha passado.
- Os que estão ingerindo altas doses de esteroides por longo tempo: o uso de esteroides, como a prednisona, é um exemplo típico de como a supressão do processo inflamatório original pode aumentar as complicações do processo de cicatrização da ferida. Os efeitos inibitórios dos glicocorticoides podem ser atenuados, em parte, pela administração de vitamina A simultaneamente.

F) LESÃO POR RADIAÇÃO: Radiação terapêutica para tumores de cabeça e pescoço inevitavelmente produz danos colaterais no tecido adjacente e reduz sua capacidade de regeneração e reparo. O processo patológico da lesão por radiação começa imediatamente após o início da terapia. As respostas celulares e moleculares para a radiação de tecidos são imediatas, dose-dependentes e podem causar consequências logo após o tratamento ou tardiamente. Exemplos são a mucosite e dermatite.

G) IDADE: de modo geral, a cicatrização de ferida é mais rápida em jovens e mais prolongada em idosos.

H) NUTRIÇÃO: malnutridos, a fibroplastia é demorada, a angiogênese é reduzida e a cicatrização e a remodelação da ferida são prolongadas. Uma dieta proteica tem recebido especial ênfase com respeito à cicatrização. Aminoácidos são críticos para a cicatrização da ferida. No entanto, enquanto a ingestão de uma quantidade mínima de proteína é importante para a cicatrização, uma dieta rica em proteína não reduz o tempo necessário para a cicatrização. Pré-albumina sérica é comumente utilizada como um parâmetro de avaliação da proteína.

O nível normal de préalbumina sérica é em torno de 22,5 mg/dL. Um nível abaixo de 17 mg/dL é considerado um déficit suave, ao passo que abaixo de 11 mg/dL seria um déficit grave.

Deficiências nutricionais graves o bastante para reduzir a albumina plasmática para concentrações menores do que 2 g/dL são associadas à fase inflamatória prolongada, à fibroplastia reduzida e à neovascularização, síntese de colágeno e remodelação da ferida prejudicadas.

Veja o papel das vitaminas na cicatrização:

- A vitamina A estimula a fibroplastia, a ligação cruzada de colágeno e a epitelização e as facilitará na cicatrização prejudicada por esteroides.
- Deficiência de vitamina C causa prejuízo à síntese de colágeno pelos fibroblastos, pois é um importante cofator, com acetoglutarato e íon ferro, no processo de hidroxilação da prolina e lisina.



- As vitaminas do complexo B e o cobalto são cofatores essenciais na formação de anticorpos, na função das células sanguíneas brancas e resistência às bactérias.
- Baixos níveis séricos de micronutrientes, como magnésio, cobre, cálcio, ferro e zinco, afetam a síntese de colágeno.
- O cobre é essencial para a ligação covalente e cruzada do colágeno.
- O cálcio é necessário para o funcionamento normal da colagenase granulocítica e outras colagenases no ambiente da ferida.
- A deficiência de zinco retarda tanto a fibroplastia quanto a reepitelização; as células migram normalmente, porém não sofrem mitose.

Relembre a parte de vitaminas de Neville et al.



VITAMINA	AÇÃO	DEFICIÊNCIA
A (retinol)	<p>Esta vitamina é essencial para a manutenção da visão e participa no crescimento e diferenciação tecidual.</p> <p>Pode ser obtida no fígado, vegetais vermelhos e amarelos.</p>	<p>Uma grave deficiência de vitamina A durante a infância pode resultar em cegueira.</p> <p>A cegueira noturna é outra consequência (incapacidade de se adaptar a diminuição de luz).</p>



<p>B1 (tiamina)</p>	<p>A vitamina B1 age como uma coenzima para diversas reações metabólicas e parece estar relacionada ao funcionamento dos neurônios.</p> <p>É encontrada em muitas fontes de alimentos de origem animal ou vegetal.</p>	<p>A deficiência de B1 é chamada de beribéri, uma deficiência incomum no mundo ocidental, exceto em etílicos e indivíduos que não possuem uma alimentação balanceada.</p> <p>A deficiência é caracterizada por problemas cardiovasculares (ex., vasodilatação periférica, falência cardíaca e edema) e problemas neurológicos (incluindo neuropatia periférica e encefalopatia de Wernicke).</p>
<p>B2 (riboflavina)</p>	<p>Esta vitamina participa das reações de oxirredução celulares.</p> <p>Pode ser encontrada no leite, vegetais verdes, carnes magras, peixes, legumes e ovos</p>	<p>A deficiência em B2 causa diversas manifestações orais, incluindo glossite, queilite angular, dor de garganta, edema e eritema da mucosa oral.</p> <p>Além disso, podem ser evidenciadas anemia normocítica e normocrônica e comprometimento cutâneo por dermatite seborreica.</p>
<p>B3 (niacina)</p>	<p>A vitamina B3 age como uma coenzima para as reações de oxirredução.</p> <p>É encontrada em carnes magras e fígado, leite, ovos, grãos integrais, amendoins, levedo e grãos ou farelos de cereais.</p>	<p>A deficiência causa pelagra (pelle agra = pele áspera).</p> <p>Os sinais e sintomas sistêmicos clássicos incluem a tríade de dermatite, demência e diarreia. A dermatite é simetricamente distribuída; as áreas expostas ao sol, tal como o rosto, o pescoço e o antebraço, são mais gravemente afetadas.</p> <p>São manifestações orais: estomatite e glossite, com a língua apresentando um aspecto vermelho, liso e inflamado.</p>



<p>B6 (piridoxina)</p>	<p>A vitamina B6 atua como um cofator associado a enzimas que participam na síntese de aminoácidos e participa da função neural.</p> <p>Ela é encontrada em muitas fontes de alimentos de origem animal ou vegetal.</p>	<p>Medicamentos como a isoniazida, utilizada no tratamento da tuberculose, age como antagonista da piridoxina. Pacientes que fazem uso de isoniazida podem apresentar deficiência vitamínica.</p> <p>A deficiência pode causar fraqueza, tonturas e convulsões.</p>
<p>Vitamina C (ácido ascórbico)</p>	<p>Esta vitamina é importante para a síntese apropriada de colágeno.</p> <p>É encontrada em vegetais e frutas, em especial nas frutas cítricas.</p>	<p>Sua deficiência é conhecida como escorbuto.</p> <p>Os sinais clínicos do escorbuto estão à síntese inadequada de colágeno. São exemplos de manifestações da deficiência vitamínica:</p> <ul style="list-style-type: none"># petéquias disseminadas;# equimose;# atraso na cicatrização de feridas;# hemorragias subperiosteais dolorosas (podem ocorrer na infância);# edema gengival generalizado, com hemorragia espontânea e ulceração;# mobilidade dentária;# aumento da gravidade da infecção periodontal# perda óssea periodonta# lesões gengivais (gengivite por escorbuto).
<p>D</p>	<p>Esta vitamina passou a ser considerada um hormônio, pode ser sintetizada em quantidades adequadas na epiderme da pele exposta a um grau moderado de luz solar.</p>	<p>A deficiência durante a infância resulta em raquitismo. As manifestações clínicas do raquitismo incluem a irritabilidade, o retardo do crescimento e proeminência das junções costocodrais (rosário raquítico). À medida que a criança envelhece e</p>



	<p>Certos níveis de vitamina D e de seus metabólitos ativos são necessários para a absorção do cálcio presente no intestino.</p>	<p>começa a ganhar peso, acontece um arqueamento nos ossos longos das pernas devido à pouca mineralização do esqueleto. A deficiência de vitamina D ocorrendo durante o período de desenvolvimento do dente resultará em hipomineralização.</p> <p>Nos adultos a deficiência resulta em osteomalácia. Os pacientes relatam dor esquelética difusa, e costumam apresentar maior suscetibilidade à fratura quando submetidos a lesões relativamente pequenas.</p>
E (A-tocoferol)	<p>A vitamina E tem como característica ser lipossolúvel e ser armazenada em todo o organismo.</p> <p>Parece atuar como um antioxidante.</p> <p>É encontrada em vegetais, carnes, castanhas, grãos de cereais, verduras e vegetais frescos.</p>	<p>A deficiência de vitamina E é rara, mas pode ser vista em crianças com doença hepática colestática crônica.</p> <p>Múltiplos sinais neurológicos se desenvolvem como consequência das anomalias no sistema nervoso central (SNC) e no sistema nervoso periférico.</p>
K	<p>A vitamina K é lipossolúvel encontrada em vegetais verdes, leite, manteiga e fígado.</p> <p>As bactérias intestinais também produzem essa vitamina.</p> <p>Ela é necessária para a síntese adequada de várias proteínas, incluindo os fatores de coagulação II, VII, IX e X</p>	<p>A deficiência pode ser vista em pacientes com síndromes de má absorção ou naqueles cuja microflora intestinal foi eliminada por uso de antibióticos de amplo espectro por um longo período.</p> <p>Anticoagulantes orais da família do dicumarol também inibem a atividade enzimática normal da vitamina K.</p> <p>A deficiência ou a inibição da síntese de vitamina K resulta em coagulopatia.</p>



		A manifestação intraoral mais frequente é o sangramento gengival.
--	--	---

Outro ponto muito explorado nas provas são alguns termos referentes as sensações frente à estimulação nervosa. Existe uma diferença, por exemplo, entre a sensação de ausência de sensibilidade que ocorre ao anestesiar o paciente, e a parestesia provocada por uma lesão ao nervo. Você verá abaixo que os conceitos são muito parecidos e não tem como fugir muito da decoreba!!

ANALGESIA: ausência de dor em resposta à estimulação que habitualmente seria dolorosa

ANESTESIA : ausência total de sensibilidade

ALODINIA: dor causada por estímulo que habitualmente não causaria dor

DISESTESIA: sensação alterada espontânea e subjetiva em que o paciente sente desconforto / sensação anormal desagradável, inclui a parestesia.

HIPOALGESIA: redução da sensibilidade à estimulação dolorosa

HIPOESTESIA: diminuição da sensibilidade de um nervo à estimulação

HIPERALGESIA: aumento da sensibilidade à estimulação dolorosa

HIPERESTESIA: sensibilidade excessiva de um nervo à estimulação

NEURALGIA: dor no território de distribuição de um nervo ou mais

NEUROPATIA: alteração da função ou alteração patológica em um nervo

PARESTESIA: **sensação** alterada espontânea e subjetiva em que o paciente não sente dor





(CADAR/CBMF/2011) Associe os termos relacionados à dor com suas respectivas definições e, em seguida, assinale a alternativa que apresenta a sequência correta.

Termos relacionados à dor (1) Alodinia (2) Analgesia (3) Parestesia (4) Hipoalgesia

Definições:

- () ausência de dor em resposta a um estímulo que normalmente causaria dor.
 - () diminuição da sensibilidade a estímulos dolorosos.
 - () dor causada por um estímulo que normalmente é indolor.
 - () sensação anormal, tanto espontânea quanto estimulada.
- a) 2 – 4 – 1 – 3 b) 1 – 2 – 3 – 4 c) 3 – 1 – 4 – 2 d) 4 – 3 – 2 – 1

Comentários:

Alodinia é a dor causada por estímulo que habitualmente não causaria dor. Analgesia é a ausência de dor à estimulação que seria dolorosa. Parestesia é a sensação alterada em que o paciente não sente dor. Hipoalgesia é a redução da sensibilidade à estimulação dolorosa. **A alternativa correta é a letra A**

(CADAR/CBMF/2011) Algumas estruturas nervosas podem ser danificadas durante um procedimento cirúrgico.

Dentre as lesões dos nervos, a neuropraxia tem seu tempo de recuperação, geralmente em:

- a) poucos dias
- b) 6 meses
- c) 1 ano
- d) 2 anos

Comentários:

A alternativa correta é letra A e como vimos anteriormente alguns autores referem que a recuperação ocorre em poucos dias / semanas.



3 - ALVEOLITES

3.1- Alvéolo seco ou osteíte alveolar:

Assunto recorrente nas provas, não esqueça a osteíte alveolar **não está associada infecção!! É um retardo na cicatrização que tem como possível causa a atividade fibrinolítica dentro e ao redor do coágulo!** De ocorrência **rara em exodontias simples** (2% das extrações), tem a incidência aumentada nas extrações de terceiros molares impactados (25% a 30% nos terceiros molares mandibulares impactados.).

De acordo com Neville et al., (2016) são possíveis fatores associados a uma maior prevalência:

- uso de contraceptivos orais,
- uso de tabaco,
- infecção pré-operatória,
- extração difícil,
- cirurgias inexperientes,
- adoção do retalho em envelope ao invés de retalho triangular modificado,
- uso de anestésico local com vasoconstritor, e
- irrigação pós-operatória inadequada.

Ao exame clínico **o alvéolo não apresenta coágulo** e o **osso exposto** é a causa da **sintomatologia dolorosa**.



De acordo com Neville et al. (2016), o sítio de extração acometido é preenchido inicialmente com um coágulo contaminado acinzentado que é perdido e deixa um alvéolo ósseo vazio (alvéolo seco).

A detecção do alvéolo vazio pode **ser prejudicada pela retenção parcial do coágulo** ou pelo tecido inflamado subjacente que cobre o sítio. O diagnóstico é confirmado sondando o alvéolo, que revela osso exposto e extremamente sensível

A dor relatada pelo paciente é intensa, latejante, persistente e irradiante, em especial para a região de ouvido, com **início entre o terceiro e quarto dia** após a cirurgia. A região apresenta um **odor fétido** e o paciente queixa-se de **gosto desagradável**. Menos frequentemente o paciente desenvolve tumefação e linfadenopatia.



De acordo com Hupp et al. (2016), a alveolite causa dor moderada a intensa mas sem que tenha sinais ou sintomas característicos de infecção, como febre, edema e eritema.

Em alguns casos, a dor irradia-se do alvéolo para a orelha ipsilateral, região temporal ou olho. Raramente, o trismo também pode ser observado. Os sinais e sintomas podem durar de 10 a 40 dias.

A prevenção consiste em redução do trauma e contaminação durante o ato cirúrgico. Após a extração a ferida deve ser irrigada, sob pressão, de forma abundante. De acordo com Hupp et al. (2016), são medidas que reduzem a incidência de alveolite seca em terceiros molares mandibulares (ou outros molares inferiores) o bochecho com clorexidina (tanto no pré-operatório quanto no pós-operatório) e a inserção de pequenas quantidades de antibióticos (p. ex., tetraciclina) diretamente no alvéolo dentário ou sobre a esponja gelatinosa.

O **tratamento** consiste em **alívio da sintomatologia dolorosa** através de **anestesia da região, remoção das suturas, irrigação com solução salina, aspiração cuidadosa e inserção de curativo** medicamentoso à base de eugenol (diminui a dor dos tecidos ósseos), anestésico tópico (benzocaína) e um veículo carreador (ex: bálsamo do Peru). São realizadas trocas diárias cuja frequência está na dependência da intensidade dolorosa (geralmente as trocas são diárias por 3 a 6 dias).



No que se refere ao tratamento, as bancas gostam de cobrar a **necessidade de curetagem do alvéolo**, no entanto a literatura mostra que **o alvéolo não deve ser curetado por causar um aumento da quantidade de osso exposto e, conseqüentemente, da dor.**



(TJ PR/ANALISTA JUDICIÁRIO/ODONTOLOGIA/2006) O tratamento indicado em alveolite seca é:

- a) Irrigação com soro fisiológico, antibioticoterapia e repouso domiciliar
- b) Somente irrigação com soro fisiológico e sutura que deverá ser mantida por 7 dias
- c) Anestesia, curetagem e preenchimento do alvéolo com cimento de óxido de zinco e eugenol
- d) Irrigação com soro fisiológico e preenchimento do alvéolo com cimento de óxido de zinco e eugenol
- e) Anestesia, curetagem e preenchimento da cavidade com coágulo sanguíneo, sutura e antibioticoterapia.

Comentários:



A antibioticoterapia não está indicada, como forma de tratamento, por não se tratar de processo infeccioso. O alvéolo não deve ser curetado e nem preenchido com o coágulo. Medicação manipulada ou comercialmente pronta deve ser inserida no alvéolo como forma de tratamento. **A alternativa correta é a letra D**

(FGV/FUNSAÚDE-CE/ODONTOLOGIA HOSPITALAR/2021) Leia o fragmento a seguir.

“A _____ é uma das complicações mais comuns após a exodontia. É comum em _____ e acontece quando o coágulo não se forma adequadamente, ou se desintegra, gerando dor intensa e _____ na cicatrização do alvéolo.”

Assinale a opção cujos termos completam corretamente as lacunas do fragmento acima.

- (A) osteíte alveolar – mulheres – aceleração.
- (B) hemorragia – fumantes – complicações.
- (C) osteomielite – crianças – falha.
- (D) osteíte alveolar – fumantes – atraso.
- (E) hemorragia – idosos – atraso.

Comentários:

A letra D está correta. De acordo com Neville et al. os fatores que se considera que estejam associados a uma maior prevalência incluem o uso de contraceptivos orais, uso de tabaco, infecção pré-operatória, extração difícil, cirurgiões inexperientes, desenho do retalho cirúrgico (retalho em envelope em vez de retalho triangular modificado), uso de um anestésico local com vasoconstritor e irrigação pós-operatória inadequada. Ela representa um atraso na cicatrização, mas não é associada a uma infecção.

3.2- Alveolite supurada:

O alvéolo do dente extraído apresenta um coágulo escurecido e **presença de pus o alvéolo**. A mucosa que circunscreve o alvéolo apresenta-se, geralmente, edemaciada e inflamada; o paciente relata a sensação de pulsação. Podem estar presentes febre e linfadenopatia. Tem como provável causa a curetagem insuficiente do alvéolo após a extração dentária.

O tratamento reside na anestesia da região, seguida de irrigação com solução salina ou clorexidina a 0,12% e prescrição de analgésicos. Os antibióticos são prescritos em caso de envolvimento sistêmico.





(FCC/ANALISTA JUDICIÁRIO (TRE AM)/ODONTOLOGIA/2003) A alveolite seca é uma complicação pós-cirúrgica que apresenta os seguintes sinais e sintomas:

- a) Supuração do alvéolo, mau odor, gosto metálico na boca e dor intensa 2 a 4 dias após a extração
- b) alvéolo vazio e seco, mau odor, presença de supuração e dor intensa 10 a 15 dias após a extração.
- c) Alvéolo vazio e seco, mau odor, ausência de supuração e dor intensa 2 a 4 dias após a extração
- d) Alvéolo com coágulo, mau odor, presença de supuração e dor intensa 2 a 4 dias após a extração
- e) Alvéolo com coágulo, mau odor, presença de supuração e dor intensa 2 a 4 dias após a extração

Comentários:

A alveolite seca tem início cerca de 2 a 4 dias após o procedimento operatório e não possui sinais de supuração ou presença de coágulo no alvéolo. **A alternativa correta é a letra C**



3.3 - Considerações finais

E aí? Gostou da aula? Escolhi temas que despencam nas provas para iniciarmos o nosso curso. Não se preocupe na aula de cirurgia 02 revisaremos os conceitos básicos da cirurgia. Agora você encontrará questões recentes sobre a matéria para testar seus conhecimentos!

Espero que tenha gostado do material!! Se possível nos avalie na página do aluno, é muito importante para o nosso trabalho!

Aguardo você na próxima aula.

Um abraço e até lá!

Profª Cássia Reginato

Email: profcassiareginato.estrategia@gmail.com

Instagram: [@prof.cassia_odonto](https://www.instagram.com/prof.cassia_odonto)



4- QUESTÕES COMENTADAS

1- (FGV/PLANTONISTA/2016- ADAPTADA) Assinale a opção que corresponde ao fórceps indicado para a exodontia de molares maxilares, em especial terceiros molares erupcionados, que possuam raiz em forma cônica.

- a) 17
- b) 210S
- c) 151
- d) 23
- e) 22

Comentários:

A letra B está correta.

NUMERAÇÃO	LOCAL DE USO
1	Incisivos e Caninos maxilares
150	Para dentes unirradiculares. Incisivos, Caninos e Pré-molares Superiores
150 S	Dentes decíduos
150 A	1º Pré-Molar maxilar, não deve ser usado para incisivos.
151	Incisivos, Caninos e Pré-molares inferiores (fórceps universal para a remoção de dentes unirradiculares mandibulares)
151A ou fórceps de Ashe de estilo inglês	Pré-molares inferiores
17	Molares inferiores, não pode ser usado em molares que possuam raízes fusionadas ou cônicas
53 D	Molares superiores lado direito
53 E	Molares superiores lado esquerdo
87	Fórceps chifre de vaca- molares inferiores
88 D	Fórceps chifre de vaca superior - molares maxilares com coroas cariadas
88 E	Fórceps chifre de vaca superior - molares maxilares com coroas cariadas
210 S	Segundos molares e terceiros molares superiores erupcionados com raízes cônicas (universal=> usado para os lados direito e esquerdo)



2- (ESSEX/CBMF/2014) Segundo a classificação de Pell e Gregory, um terceiro molar que se apresenta na posição C significa que:

- a) dente apresenta mesioangulado.
- b) dente apresenta plano oclusal abaixo do nível cervical do segundo molar.
- c) dente apresenta metade da coroa coberta pelo ramo da mandíbula.
- d) dente apresenta coroa totalmente dentro do ramo da mandíbula.
- e) dente apresenta plano oclusal entre plano oclusal e nível cervical do segundo molar.

Comentários:

A relação de Classe C é quando a oclusal do terceiro molar inferior está abaixo da cervical do segundo molar inferior. **A letra B está correta.**

3- (CSM-CD/2018) Segundo Miloro et al. (2016), inúmeras são as indicações para a remoção de dente impactado. Assinale a opção que apresenta corretamente algumas dessas indicações:

- a) Pericoronarite e pacientes com condição médica comprometida
- b) Idade avançada do paciente e cáries dentárias
- c) Reabsorção radicular do dente adjacente e idade avançada do paciente
- d) Dentes impactados sob próteses dentárias e prevenção de fratura mandibular
- e) Prevenção de cistos e tumores odontogênicos e pacientes com condição médica comprometida.

Comentários:

A letra D está correta.

São indicações:

- Prevenção e tratamento da pericoronarite
- Prevenção da cárie dentária
- Motivos ortodônticos
- Prevenção de cistos e tumores
- Reabsorção radicular de dentes adjacentes
- Confecção de próteses dentárias (no caso de existência de dentes impactados sob próteses esses devem ser removidos antes da reabilitação)
- Prevenção de fratura da mandíbula



- Tratamento da dor de origem desconhecida

4- (CSM-CD/2014) De acordo com Miloro et al. (2008), na técnica cirúrgica para a remoção de dentes impactados, é correto afirmar que:

- a) O retalho triangular tende a reparar mais rapidamente que o retalho em envelope.
- b) O resto do folículo dental deve ser preservado para auxiliar na cicatrização.
- c) A impacção mesioangular requer geralmente uma osteotomia maior que a da horizontal.
- d) Não se deve remover osso na face lingual, evitando danos ao nervo lingual.
- e) A impacção distoangular do terceiro molar inferior é usualmente a menos difícil.

Comentários:

A letra D está correta.

O retalho mais utilizado é o envelope e quando há necessidade de maior acesso, como no caso dos dentes profundamente impactados, é feita uma incisão de alívio para realização de um retalho em triângulo. O retalho em envelope é associado a poucas complicações e tende a reparar de forma mais rápida.

A impacção mesioangular é a que apresenta menor dificuldade de remoção. A impacção horizontal geralmente requer uma osteotomia maior que a mesioangular. A impacção vertical é uma das mais difíceis de solucionar. O dente mais difícil de ser extraído é que apresenta impacção distoangular.

5- (CSM-CD/2016) Segundo Miloro et al. (2008), qualquer forma de injúria desencadeia uma complexa série de processos estritamente organizados, objetivando restaurar a integridade do tecido envolvido. Essa série de eventos pode ser dividida em três fases distintas, sendo assim, assinale a opção que apresenta essas fases.

- a) Inflamatória, proliferativa e remodelação.
- b) Proliferativa, coagulação e inflamação.
- c) Remodelação, reepitelização e granulação
- d) Granulação, proliferativa e revascularização
- e) Inflamação, coagulação e granulação.

Comentários:



Fase inflamatória: ocorre de **3 a 5 dias após o procedimento cirúrgico**. De forma resumida, logo após a formação da ferida cirúrgica, ocorre vasoconstrição e formação de coágulo para obtenção da hemostasia.

Fase de proliferação: inicia no **terceiro dia pós-operatório** e possui **duração de 3 semanas**. Esta fase é caracterizada pela **formação de tecido de granulação** (um tecido granular rosa).

Fase de remodelação: o colágeno depositado anteriormente é substituído pelo **tipo I** mais resistente. Agora as fibras encontram-se orientadas aumentando a resistência na ferida (80% da resistência original é restituída).

A letra A está correta.

6- (CSM-CD/2011) Durante um procedimento de remoção do terço apical da raiz do elemento 44, o nervo mentoniano foi lesado, provocando parestesia pós-operatória devido à interrupção passageira da condução nervosa, porém sem perda da continuidade axonal. A continuidade da bainha epineural dos axônios é mantida e alterações morfológicas são mínimas. Miloro et al. (2009) definem esta lesão como:

- a) axinotmese.
- b) Neurotmese.
- c) neuropraxia.
- d) mielotmese
- e) miolopraxia.

Comentários:

A neuropraxia é considerada a forma menos grave de lesão nervosa é caracterizada pela interrupção passageira da condução nervosa, contudo, mantém-se a continuidade da bainha epineural e dos axônios. A recuperação total da função ocorre de forma espontânea e completa em 3 a 4 semanas. **A letra C está correta.**

7- (CSM-CD/2011) Segundo Miloro et al. (2009): "Os fibroblastos começam a sintetizar uma nova matriz extracelular e colágenos imaturos (tipo III). O arcabouço das fibras colágenas serve para dar suporte aos novos vasos sanguíneos formados para o suprimento sanguíneo da lesão. "Sendo assim, qual a fase do processo de cicatrização relacionada ao processo supracitado?"

- a) Remodelação.
- b) Coagulação.
- c) Inflamação.
- d) Proliferação.



e) Maturação.

Comentários:

A fase de proliferação: inicia no terceiro dia pós-operatório e possui duração de 3 semanas. Nessa fase observa-se a produção de colágeno do tipo III pelos fibroblastos (de forma aleatória) e a formação de novos vasos (angiogênese). **A letra D está correta**

8- (MAKIYAMA/PIRACIBACA-SP/2013) Assinale a alternativa que apresenta a definição correta da fase em que se tem a reposição das estruturas lesionadas morfofuncionais semelhantes àquelas que existiam anteriormente no local:

- a) Reparação
- b) Cicatrização
- c) Remodelação
- d) Síntese
- e) Regeneração

Comentários:

A letra E está correta. A cicatrização engloba uma sequência de respostas bioquímicas e celulares direcionadas a restaurar o tecido e sua capacidade funcional após uma injúria. A cicatrização de feridas apresenta as seguintes fases: hemostasia e a inflamação, a proliferação e o remodelamento.

Miloro et al. ao explicarem o processo de cicatrização esclarecem que a regeneração ocorre quando o tecido novo formado não apresenta diferenças funcionais ou estruturais do tecido de origem. Já no reparo ocorre a formação de tecido fibroso e, por possuir uma menor quantidade de células, o tecido neoformado apresenta qualidade inferior ao que lhe deu origem. Com exceção do tecido ósseo e do fígado, a ruptura do tecido resulta em reparo ao invés de regeneração.

Agora vamos aprofundar e entender dois conceitos importantes:

Cicatrização por primeira intenção: ocorre quando uma laceração asséptica ou uma incisão cirúrgica é fechada inicialmente com suturas ou outros métodos e a cicatrização acontece sem deiscência e com mínima formação de cicatriz.

Cicatrização por segunda intenção: ocorre quando as condições são menos favoráveis e a cicatrização é mais complicada, ocorrendo através de preenchimento com tecido de granulação e conjuntivo. Está associada à injúria avulsiva, infecção local ou fechamento inadequado da lesão.



A cicatrização por terceira intenção ocorre quando combina a cicatrização por segunda intenção com fechamento através de suturas tardiamente (após formar um tecido de granulação e o risco de infecção tiver diminuído é feita sutura).

9-(CESPE /HUB/2017) Considerando os conceitos e as técnicas atuais de cirurgia bucal, julgue o item que se segue.

O processo de neoformação e a remodelação óssea pós-exodontia se completam em sete dias, o que possibilita ao cirurgião remover a sutura ao final desse período.

A alternativa está errada

Os alvéolos cicatrizam por segunda intenção e vários meses devem passar antes que um alvéolo cicatrize de forma que seja difícil distingui-lo do osso circunjacente quando esse é radiograficamente observado.

Quando um dente é removido, o alvéolo vazio remanescente é formado por osso cortical (a lâmina dura radiográfica) coberto por ligamento periodontal rompido e uma margem circular de epitélio oral (gengiva) em uma posição coronal.

O alvéolo é preenchido por sangue, que se coagula e promove o selamento do alvéolo do meio oral.

O estágio inflamatório tem início na primeira semana de cicatrização. Leucócitos adentram o alvéolo para remover as bactérias contaminantes da área e assim iniciar a remoção de quaisquer detritos, tais como fragmentos de osso, que estejam presentes no interior do alvéolo.

A fibroplasia também se inicia durante a primeira semana, com o influxo de fibroblastos e capilares. O epitélio migra para o interior do alvéolo, por sua parede, até que estabeleça contato com o epitélio do outro lado do alvéolo ou encontre o leito de tecido de granulação (ou seja, tecido preenchido por numerosos capilares imaturos e fibroblastos) sob o coágulo sanguíneo, sobre o qual o epitélio pode migrar. Finalmente, durante a primeira semana de cicatrização, os osteoclastos se acumulam ao longo da crista óssea.

A segunda semana é marcada por uma grande quantidade de tecido de granulação que preenche o alvéolo. A deposição de osteóide tem início ao longo do osso alveolar que reveste o alvéolo. Em alvéolos menores o epitélio pode ter se tornado completamente intactos devido a isto. Os processos iniciados durante a segunda semana continuam durante as terceira e quarta semanas de cicatrização, com a epitelização da maioria dos alvéolos estando completa a esta altura. O osso cortical continua a ser reabsorvido na crista e nas paredes do alvéolo e um novo osso trabecular é depositado por todo o alvéolo. Geralmente o osso cortical que reveste o alvéolo não é completamente reabsorvido antes de 4 a 6 meses após a extração, o que pode ser radiograficamente reconhecido pela perda de uma lâmina dura claramente observável.

À medida que o osso preenche o alvéolo, o epitélio move-se em direção à crista e, eventualmente, nivela-se com a gengiva da crista óssea adjacente. O único remanescente visível do alvéolo após um ano é a margem de tecido fibroso (cicatriz), que permanece sobre a aresta alveolar edêntula.

10- (FUNDATEC/MUNICÍPIO DE GRAMADO/CIRURGIÃO-DENTISTA/2018) As complicações pós-operatórias da exodontia são as mesmas que ocorrem em cirurgias dentoalveolares, como hemorragias, equimoses,



parestésias, edema, trismo e infecções. Assinale as assertivas a seguir sobre alveolite e assinale V, se verdadeiras, ou F se falsas.

- () Ocorre especialmente na exodontia de molares inferiores. Caracteriza-se por uma dor generalizada que se potencializa entre o terceiro e quinto dia pós-operatório, irradiando-se na região.
- () Também é conhecida como osteíte alveolar, alvéolo seco, osteíte alveolar localizada e osteíte fibrinolítica.
- () Apresenta ferida óssea alveolar exposta com marcado odor fétido, desprotegida pela total ou parcial desintegração do coágulo.
- () Pacientes fumantes, geriátricos e especialmente mulheres que usam contraceptivos são mais propensos a apresentá-la.
- () Seu tratamento tem como objetivo maior eliminar a dor. Os cuidados com a ferida cirúrgica incluem anestesia local, irrigação e limpeza, colocação intra-alveolar de curativos ou tamponamentos medicamentosos. Sistemicamente, recomenda-se medicação antimicrobiana e anti-inflamatória.

A ordem correta de preenchimento dos parênteses, de cima para baixo, é:

- a) V-F-F-F-V
- b) V-V-F-F-V
- c) F-V-V-V-F
- d) F-V-F-V-F
- e) F-F-V-F-F

Comentários:

A ocorrência da alveolite seca é rara, quando acontece apresenta maior incidência em extrações de terceiros molares inferiores. A dor que inicialmente acomete a região da extração pode apresentar característica de dor irradiada, o gabarito traz como correta a alternativa de dor generalizada, os livros de cirurgia não utilizam esse termo. O tratamento da alveolite seca não inclui a prescrição de medicação antimicrobiana, pois não se trata de um processo infeccioso, mas sim de lise do coágulo na ferida cirúrgica. **A alternativa correta é a letra C.**

11- (FUNDAÇÃO CASA/CIRURGIÃO DENTISTA/2011) Com relação à alveolite seca (osteíte alveolar), pode-se afirmar corretamente que:

- a) é uma complicação pós-operatória, após uma extração de rotina, bastante frequente.
- b) sua etiologia se deve à contaminação bacteriana do instrumental utilizado.
- c) cirurgias atraumáticas e manipulação correta dos tecidos moles previnem seu surgimento.



- d) a colocação de substâncias como antibióticos após o procedimento cirúrgico aumenta sua incidência.
- e) o alvéolo deve ser fortemente irrigado com soro fisiológico e ter suas paredes curetadas.

Comentários:

A letra A está errada. A ocorrência da alveolite não é comum.

A letra B está errada. A ocorrência de alveolite seca não está associada à contaminação bacteriana.

A letra C está correta. A prevenção consiste em redução do trauma e contaminação durante o ato cirúrgico. Após a extração a ferida deve ser irrigada, sob pressão, de forma abundante.

A letra D está errada. Não possui relação com a colocação de medicamentos antibióticos após o procedimento cirúrgico. E o tratamento da alveolite seca consiste na aplicação de medicação no local.

A letra E está errada. O alvéolo não deve ser curetado.

12- (PREFEITURA MUNICIPAL DE PORTO NACIONAL-TO/CIRURGIÃO DENTISTA/2019) Sr. Antônio Sebastião, 43 anos, compareceu ao consultório odontológico relatando dor. Durante a anamnese, foi relatado pelo paciente que havia passado por uma extração dentária há aproximadamente 5 dias. A dor começou após a extração de forma leve, de baixa intensidade, mas há dois dias ela aumentou muito. Durante o exame clínico não foi observado sinais de infecção. O diagnóstico mais provável para o caso é:

- a) Trismo
- b) Presença de resto radicular.
- c) Pericoronarite
- d) Pericementite
- e) Alveolite

Comentários:

A letra A está errada. O trismo pode ser causado por sucessivas injeções anestésicas que resultam em inflamação na musculatura.

A letra B está errada. A presença de resto radicular, de tamanho reduzido, pode ser inócua.

A letra C está errada. A pericoronarite é uma inflamação do folículo pericoronário e mucosa adjacente relacionada ao processo eruptivo dos terceiros molares.

A letra D está errada. A pericementite (apical aguda) é uma inflamação aguda dos tecidos situados ao redor do ápice radicular de um dente.

A letra E está correta. A alveolite seca é caracterizada por aumento da dor a partir do 3º dia.



13-(FAURGS/ODONTÓLOGO/UFRGS/2010) Considere as afirmações abaixo em relação a dentes impactados.

I - Uma das razões para indicação de exodontia de dentes impactados é sua potencial transformação em tumor odontogênico.

II - Pacientes idosos apresentam reação pós-operatória semelhante a jovens após remoção cirúrgica de dentes impactados.

III - O melhor momento para exodontia de um dente impactado é após a formação de dois terços de sua raiz.

Quais estão corretas?

- a) Apenas I
- b) Apenas II
- c) Apenas III
- d) Apenas I e III
- e) I, II e III

Comentários:

A afirmativa I está correta. A literatura mostra a maior incidência de cistos e tumores na região de terceiros molares.

A afirmativa II está errada. Lembrando que com o avançar da idade o osso torna-se menos flexível e o espaço do ligamento periodontal reduz aumentando a dificuldade de remoção. Tal situação implica em um pós-operatório menos favorável com o avançar da idade.

A afirmativa III. ATENÇÃO: A banca deu como certa esta afirmativa, no entanto, de acordo com Hupp et al. (2009) o momento ideal para a extração dos terceiros molares é quando a formação radicular apresenta de 1/3 a 2/3 de raiz formada.

Alternativa correta, segundo a banca, letra D.

14-(CSM-CD/ORTODONTIA/2021) Segundo Miloro et al. (2016), qualquer forma de lesão desencadeia uma complexa série de processos estritamente organizados e concomitantes, de modo temporário, com o objetivo de restaurar a integridade do tecido envolvido. O processo de cicatrização, em geral, é dividido em três fases distintas, chamadas de:

- a) reparação, remodelação e cicatrização
- b) inflamatória, proliferativa e remodelação



- c) reepitelização, granulação e cicatrização
- d) granulação, remodelação da matriz do tecido e proliferativa
- e) coagulação, granulação e inflamatória.

Comentários:

Fase inflamatória: ocorre de **3 a 5 dias após o procedimento cirúrgico**. De forma resumida, logo após a formação da ferida cirúrgica, ocorre vasoconstrição e formação de coágulo para obtenção da hemostasia.

Fase de proliferação: inicia no **terceiro dia pós-operatório** e possui **duração de 3 semanas**. Esta fase é caracterizada pela **formação de tecido de granulação** (um tecido granular rosa).

Fase de remodelação: o colágeno depositado anteriormente é substituído pelo **tipo I** mais resistente. Agora as fibras encontram-se orientadas aumentando a resistência na ferida (80% da resistência original é restituída).

A letra B está correta.

15- (COSEAC/FESAUDE/ NITERÓI-RJ/2021) Analise as afirmativas abaixo sobre o alvéolo seco (AS).

I - A detecção de um AS pode ser dificultada pela retenção parcial do coágulo.

II-O diagnóstico é confirmado pela sondagem do alvéolo, que revela um osso exposto e sem sensibilidade.

III- Em geral, desenvolvem-se odor fétido, tumefação e linfadenopatia três a quatro dias depois da extração do dente.

IV-Frequentemente o trismo é observado.

Estão corretas as afirmativas:

- a) Somente I e II.
- b) Somente I e III.
- c) Somente III e IV.
- d) Somente II e IV.
- e) I, II, III e IV

Comentários:

De acordo com Neville et al. (2016), o sítio de extração acometido é preenchido inicialmente com um coágulo contaminado acinzentado que é perdido e deixa um alvéolo ósseo vazio (alvéolo seco). A detecção do alvéolo vazio pode ser prejudicada pela retenção parcial do coágulo ou pelo tecido inflamado sobrejacente que cobre



o sítio. O diagnóstico é confirmado sondando o alvéolo, que revela osso exposto e extremamente sensível. Em geral, desenvolvem-se dor, odor fétido e (**com menos frequência**) tumefação e linfadenopatia, três a quatro dias após a extração do dente. Raramente, o trismo também pode ser observado.

A banca considerou como correta a letra B, a alternativa II está incorreta pois a alveolite seca é uma condição dolorosa. O candidato poderia tentar um recurso para invalidar a alternativa III, alegando que **tumefação e linfadenopatia** são características menos frequentes.

16- (FUNDATEC/FUNDAÇÃO MUNICIPAL DE SAÚDE/CANOAS-RS/2021) – Sobre a cicatrização de alvéolos pós-extração, assinale a alternativa INCORRETA.

- a) Os alvéolos cicatrizam-se por intencões secundárias, e muitos meses devem se passar até que um alvéolo chegue ao grau em que se torna difícil distingui-lo do osso circundante visto radiograficamente.
- b) A fase inflamatória ocorre durante a primeira semana da cura. Os glóbulos brancos entram no alvéolo para remover bactérias contaminantes da área e começam a quebrar todos os detritos, tais como fragmentos de ossos que são deixados nos alvéolos. A fibroplasia também começa durante a primeira semana, com o crescimento interno de fibroblastos e vasos capilares.
- c) A segunda semana é marcada pela grande quantidade de tecido de granulação que preenche o alvéolo. A deposição de osteoide começou ao longo do osso alveolar que reveste o alvéolo. Em alvéolos menores, o epitélio pode tornar-se totalmente intacto a essa altura.
- d) O osso cortical continua a ser reabsorvido da crista e das paredes do alvéolo, e um novo osso trabecular é fixado através dos alvéolos na terceira e quarta semana.
- e) Somente um ano após a extração é que o osso cortical reveste o alvéolo, em geral, totalmente reabsorvido; isto é reconhecido radiograficamente por uma perda distinta de lâminas duras.

Comentários:

De acordo com os autores somente **após muitos meses após a extração**, mais especificamente, de **4 a 6 meses**, é que o osso cortical reveste o alvéolo, em geral, totalmente reabsorvido; isto é reconhecido radiograficamente por uma perda distinta de lâminas duras. Neste momento, o alvéolo chega a um grau em que se torna difícil distingui-lo do osso circundante visto radiograficamente. **A letra E está incorreta.**

17-(COSEAC/FESAUDE/ NITERÓI-RJ/2021) Assinale o fator que dificulta a cirurgia de dente impactado.

- a) Osso elástico.
- b) Impactação por tecido mole.
- c) Folículo amplo.
- d) Ligamento periodontal amplo.
- e) Raízes divergentes e curvas.



Comentários:

PROCEDIMENTO DE MENOR DIFICULDADE	PROCEDIMENTO DE MAIOR DIFICULDADE
Dente em posição mesioangular	Dente em posição distoangular
Ramo Classe 1	Ramo Classe 3
Profundidade Classe A	Profundidade Classe C
1/3 a 2/3 de raiz formada	Raízes final e longas
Raízes cônicas e divergentes	Raízes curvas e divergentes
Ligamento periodontal amplo	Ligamento periodontal estreito
Folículo dentário amplo	Folículo dentário reduzido
Menor densidade óssea (+ flexível)	Maior densidade óssea

A letra E está correta.



5 - GABARITO



1. LETRA B
2. LETRA B
3. LETRA D
4. LETRA D
5. LETRA A
6. LETRA C
7. LETRA D
8. LETRA E
9. ERRADA
10. LETRA C
11. LETRA C
12. LETRA E
13. LETRA D
14. LETRA B
15. LETRA B
16. LETRA E
17. LETRA E



6 - REFERÊNCIAS BIBLIOGRÁFICAS

MILORO, M. et al. Princípios de Cirurgia Bucomaxilofacial de Peterson. 3.ed. São Paulo: Santos Livraria e Editora, 2016.

Cirurgia oral e Maxilofacial. Hupp et al.; 5ª edição, 2009.

Cirurgia oral e Maxilofacial. Hupp et al.; 5ª edição, 2015.

Patologia oral e maxilofacial. Neville et al., 4ª ed, 2016.



7 -RESUMO

DENTES IMPACTADOS:

Um dente é considerado impactado quando não consegue erupcionar e assumir sua posição na arcada dentária. Como regra geral, todo dente impactado deve ser extraído a menos que a sua remoção esteja contraindicada.

A **impacção** é um achado relativamente comum e os dentes mais acometidos são os **terceiros molares maxilares e mandibulares, caninos maxilares e pré-molares mandibulares**. Associa-se a impacção dos terceiros molares à sua ordem na sequência de erupção, já que esses são os últimos dentes a erupcionar. Além disso, os dentes podem ficar impactados por outros motivos como, por exemplo, o comprimento inadequado do arco dentário (geralmente reduzido), presença de síndromes como a síndrome hereditária da displasia cleidocraniana, retenção prolongada do dente decíduo e a existência de dentes supranumerários.

Os dentes impactados geralmente são removidos e são diversas as causas que indicam sua extração. Vamos revisar algumas das indicações e aposto que você associará com muitas situações clínicas do dia a dia. Com certeza você já atendeu algum paciente que se queixou de dor na região posterior de mandíbula, apontando para a região do siso certo. Ao examinar o paciente deu de cara com aquela pontinha do siso saindo, meio coberta por gengiva, um pouco avermelhada e inchada. Era a bendita **pericoronarite**.

Pausa para lembrar!!

A pericoronarite moderada é uma infecção caracterizada por edema localizado e doloroso do tecido mole que circunda a coroa de um dente parcialmente erupcionado.

Possíveis causas são: o acúmulo de restos alimentares entre o tecido mole e a coroa do dente, traumas repetitivos na mucosa que recobre o dente parcialmente impactado e redução das defesas do hospedeiro.

O tratamento da pericoronarite moderada consiste em irrigação e curetagem pelo dentista, seguido de irrigações caseiras pelo paciente.

A pericoronarite tem indicação de extração, mas cuidado!! Pacientes com **pericoronarite mais grave** (com presença de edema, trismo e febre) não devem ser submetidos à extração dentária. Deve ser instituído, em



um primeiro momento, **o tratamento não-cirúrgico** com **irrigação, e antibioticoterapia, até diminuição do quadro agudo**. Posteriormente, com a melhora do quadro sintomatológico procede-se a remoção do dente.

No que se refere aos terceiros molares inferiores, a proximidade da face mesial desses dentes com a face distal do segundo molar inferior pode ocasionar **reabsorção radicular** (pela pressão na raiz do dente adjacente) e formação de bolsa periodontal na região. A presença de um terceiro molar impactado além de estar associado a redução da quantidade de osso na face distal do segundo molar, dificulta a higienização da região provocando inflamação e formação de bolsa periodontal. A **doença periodontal** resultante desse processo é, por isso, motivo de indicação de extração.

Não poderíamos deixar de citar a **cárie dentária**, motivo muito comum de remoção dentária. Pela maior dificuldade de higienização (em alguns casos apenas uma parte do siso fica visível na boca não permitindo uma boa limpeza durante a escovação) os terceiros molares são dentes que apresentam uma maior suscetibilidade à ocorrência de cárie dentária sendo, desta forma, muitas vezes removidos de forma preventiva.

Outra indicação de remoção preventiva dos terceiros molares, principalmente os inferiores, é sua maior associação a **patologias** como cistos e tumores odontogênicos. Ainda falando de patologias, alguns autores indicam a extração de dentes impactados, principalmente em região retromolar (região dos sisos certo?), como forma de tratamento de **dores sem origem aparente**.

Dentro das indicações que fazem parte de um plano de tratamento podemos citar aquelas que possuem indicação **ortodôntica** (geralmente pela falta de espaço ou pelo uso de mecânicas distalizadoras), e as que fazem parte de um tratamento de reabilitação através da confecção de **próteses dentárias**. Imagine o paciente retornando, alguns anos após você ter feito uma prótese total, falando que um dente nasceu embaixo da prótese!! Melhor remover preventivamente o dente impactado e não passar por essa situação!

E por último como forma de prevenção da **fratura mandibular**. Como assim então preciso tirar meus sisos para não fraturar a mandíbula?? Calma que vou explicar. Os terceiros molares impactados ocupam um espaço que poderia ser preenchido por tecido ósseo, então essa indicação seria uma recomendação que os livros trazem. Já nos casos de fraturas mandibulares, principalmente na região de terceiros molares, indica-se a extração desses dentes para que possa ser realizada a redução da fratura.

Contraindicações para remoção de dentes impactados:

Vimos as principais indicações para remoção de dentes impactados. No entanto, existem situações que contraindicam a remoção desses dentes, uma delas são os **extremos etários**. Mas como assim extremos etários? De forma bem direta, não é indicada a remoção nem quando a pessoa é muito nova, nem quando está mais velha. É possível observar o germe do terceiro molar aos 15 anos em radiografias panorâmicas, contudo, a remoção precoce não é indicada até que o dente apresente de 1/3 a 2/3 de raiz formada. No caso de idade avançada a contraindicação baseia-se na maior necessidade de remoção óssea, maior calcificação, menor flexibilidade óssea para a realização da extração e maiores complicações associadas ao procedimento cirúrgico.

Outra contraindicação é a que se refere aos pacientes com **condição médica comprometida**, como, por exemplo, os que possuem disfunções cardiovasculares, respiratórias e sanguíneas complicadas.



Além disso, a possibilidade de **danos excessivos** às estruturas adjacentes também contraindica a cirurgia. A remoção do dente impactado é contraindicada quando a sua remoção implica na ocorrência de lesão nas estruturas nervosas e/ou dentes adjacentes.



REVISANDO AS INDICAÇÕES E CONTRAINDICAÇÕES PARA A EXTRAÇÃO DENTÁRIA DOS DENTES IMPACTADOS

EXTRAÇÕES DENTÁRIAS DE DENTES IMPACTADOS	
INDICAÇÕES	CONTRAINDICAÇÕES
<ul style="list-style-type: none">▪ Pericoronarite▪ Reabsorção radicular▪ Doença periodontal▪ Cárie▪ Patologias (cistos, tumores)▪ Dores sem origem aparente▪ Motivos ortodônticos▪ Confecção de prótese dentárias▪ Fratura mandibular (prevenção e estar situado no traço da fratura)	<ul style="list-style-type: none">▪ Extremos etários▪ Comprometimento sistêmico▪ Possibilidade de danos excessivos às estruturas adjacentes

Incidência: 3º molares, caninos superiores, pré-molares.

Etiologia: **Causas locais de impacção** => retenção prolongada do decíduo, erupção ectópica, deficiência do comprimento do arco, supranumerário e fissuras. **Causas sistêmicas:** displasia cleidocraniana, deficiências endócrinas, síndrome de Down, etc.

A classificação dos dentes impactados pode ser realizada de duas maneiras. O sistema mais utilizado é o proposto por Winter e baseia-se na angulação do longo eixo do terceiro molar impactado. Temos como exemplos: inclinação vertical, horizontal, mesioangulado, distoangulado, etc.

A chamada Classificação de Pell e Gregory classifica os terceiros molares inferiores de acordo com a relação do terceiro molar com a margem anterior do ramo e com o plano oclusal:



Classe 1: o diâmetro mesiodistal da coroa está completamente à frente da borda anterior ao ramo mandibular.

Classe 2: o diâmetro mesiodistal da coroa está cerca de sua metade coberta pelo ramo mandibular.

Classe 3: o diâmetro mesiodistal da coroa está localizado completamente dentro do ramo mandibular.

Classe A: a face oclusal do 3º molar está quase ou no mesmo nível do plano oclusal do 2º molar.

Classe B: a face oclusal do 3º molar entre o plano oclusal e a linha cervical do 2º molar.

Classe C: a face oclusal do 3º molar está abaixo da linha cervical do 2º molar.

PROCEDIMENTO DE MENOR DIFICULDADE	PROCEDIMENTO DE MAIOR DIFICULDADE
Dente em posição mesioangular	Dente em posição distoangular
Ramo Classe 1	Ramo Classe 3
Profundidade Classe A	Profundidade Classe C
1/3 a 2/3 de raiz formada	Raízes final e longas
Raízes cônicas e divergentes	Raízes curvas e divergentes
Ligamento periodontal amplo	Ligamento periodontal estreito
Folículo dentário amplo	Folículo dentário reduzido
Menor densidade óssea (+ flexível)	Maior densidade óssea

Alveolite seca (osteíte alveolar): não está associada à infecção, tem início entre o 3º e 4º dia. É caracterizada por odor fétido, gosto desagradável, dor latejante, intensa, persistente e irradiante. O tratamento consiste em anestesia da região, irrigação e inserção de curativo.

Alveolite supurada: caracterizada pela presença de pus, a provável causa é a curetagem insuficiente do alvéolo após exodontia. O tratamento consiste em anestesia, irrigação e prescrição de analgésicos.

Sequência de eventos da cicatrização do alvéolo segundo Miloro et al. (2016):

- Organização do coágulo inicia-se nas primeiras 24 a 48 h com aumento e dilatação dos vasos sanguíneos dentro dos remanescentes do ligamento periodontal, seguido pela migração de leucócitos e formação de uma camada de fibrina.
- Na 1ª semana, o coágulo forma um arcabouço temporário sobre o qual as células inflamatórias migram.
- Desenvolvimento do epitélio na periferia da lesão sobre a superfície do coágulo de organização.



- Acúmulo de osteoclastos por toda a crista óssea alveolar, iniciando o estágio de reabsorção ativa da crista óssea.
- Angiogênese nos remanescentes de ligamento periodontal.
- Na 2ª semana, segue organização do coágulo através de fibroplastia.
- Até a 3ª semana, a cavidade alveolar é preenchida com tecido de granulação, e tecido ósseo pouco calcificado é formado no perímetro da lesão. A superfície da lesão é completamente reepitelizada com mínima ou sem formação de cicatriz. A remodelação óssea continua ao longo de várias semanas através de deposição e reabsorção contínua.
- **Evidência radiográfica de formação óssea** não se torna aparente por **6 a 8 semanas após a exodontia**.
- O produto da **cicatrização final da região da lesão** pode não ser reconhecido em radiografia **após 4 a 6 meses**.
- Em alguns casos pode ocorrer a osteíte alveolar localizada, pela desintegração ou não formação de coágulo sanguíneo.
- Comparada a uma cavidade normal, a cavidade infectada permanece aberta e parcialmente coberta com epitélio hiperplásico por longos períodos.



De acordo com **Hupp et al. (2016)**, os **alvéolos cicatrizam-se por intenções secundárias** e segue a sequência de eventos: epitelização, fibroplasia e remodelação.

- A **fase inflamatória** ocorre durante **a primeira semana** da cura: os **glóbulos brancos** entram no alvéolo para **remover bactérias contaminantes da área e fragmentos ósseos**. É iniciada a **fibroplasia** também durante a primeira semana, com o crescimento interno de fibroblastos e vasos capilares. Os osteoclastos acumulam-se ao longo da crista óssea.
- A **segunda semana** é marcada pela **grande quantidade de tecido de granulação** que preenche o alvéolo. A deposição de osteoide começa ao longo do osso alveolar que reveste o alvéolo. Em alvéolos menores, o epitélio pode tornar-se totalmente intacto.



- Os processos iniciados durante a terceira e quarta semanas de cicatrização, com epitelização na maioria dos alvéolos completa neste momento. O osso cortical continua a ser reabsorvido da crista e das paredes do alvéolo, e um novo osso trabecular é fixado através do alvéolo.
- De acordo com os autores somente **após muitos meses após a extração**, mais especificamente, de **4 a 6 meses**, é que o osso cortical reveste o alvéolo, em geral, totalmente reabsorvido; isto é reconhecido radiograficamente por uma perda distinta de lâminas duras. Neste momento, o alvéolo chega a um grau em que se torna difícil distingui-lo do osso circundante visto radiograficamente.
- O único vestígio visível do alvéolo depois de 1 ano é o aro das fibras (cicatrices) teciduais que permanecem desdentados na crista alveolar.

Lesões nervosas segundo Miloro et al (2016)

NEUROPRAXIA: Considerada a **forma menos grave de lesão nervosa**, é caracterizada pela **interrupção passageira da condução nervosa**, contudo, mantém-se a continuidade da bainha epineural e dos axônios. A recuperação total da função ocorre de forma espontânea e completa em **3 a 4 semanas**.

AXONOTMESIS: **Ruptura física de um ou mais axônios**, a bainha epineural mantém-se intacta. A continuidade dos axônios é perdida. A amplitude do déficit sensorial ou motor, bem como o seu reestabelecimento estão na dependência do número e tipo de axônios lesionados.

NEUROTMESE: **Tipo mais severo de lesão nervosa**, caracterizada pelo completo rompimento do tronco nervoso. Sua ocorrência é rara.

Lesões nervosas segundo Hupp et al (2016)

1) NEUROPRAXIA: é a forma menos severa da lesão do nervo periférico, é uma contusão de um nervo em que mantêm-se a continuidade da bainha epineural e dos axônios. O trauma ou tração (alongamento) de um nervo, inflamação ao redor de um nervo, ou isquemia local de um nervo pode produzir neuropraxia. Como não houve perda da continuidade axonal, acontece a recuperação total da função do nervo geralmente em poucos dias ou semanas.

2) AXONOTMESE: ocorre quando a continuidade dos axônios, mas não da bainha epineural, é interrompida. Um trauma forte, esmagamento do nervo ou extrema tração dele podem produzir esse tipo de lesão. Como a bainha epineural ainda está intacta, a regeneração axonal pode (mas não sempre) ocorrer com uma resolução de disfunção do nervo de 2 a 6 meses.

3) NEUROTMESE: é o tipo mais severo de lesão do nervo, envolve uma completa perda de sua continuidade. Pode ser provocada por fraturas mal deslocadas, rompimento por balas ou facas durante um assalto ou por transecção iatrogênica. O prognóstico para a recuperação espontânea é pobre, salvo se as extremidades do nervo afetado de alguma forma tenham sido deixadas próximas e devidamente orientadas.



ESSA LEI TODO MUNDO CONHECE: PIRATARIA É CRIME.

Mas é sempre bom revisar o porquê e como você pode ser prejudicado com essa prática.



1 Professor investe seu tempo para elaborar os cursos e o site os coloca à venda.



2 Pirata divulga ilicitamente (grupos de rateio), utilizando-se do anonimato, nomes falsos ou laranjas (geralmente o pirata se anuncia como formador de "grupos solidários" de rateio que não visam lucro).



3 Pirata cria alunos fake praticando falsidade ideológica, comprando cursos do site em nome de pessoas aleatórias (usando nome, CPF, endereço e telefone de terceiros sem autorização).



4 Pirata compra, muitas vezes, clonando cartões de crédito (por vezes o sistema anti-fraude não consegue identificar o golpe a tempo).



5 Pirata fere os Termos de Uso, adultera as aulas e retira a identificação dos arquivos PDF (justamente porque a atividade é ilegal e ele não quer que seus fakes sejam identificados).



6 Pirata revende as aulas protegidas por direitos autorais, praticando concorrência desleal e em flagrante desrespeito à Lei de Direitos Autorais (Lei 9.610/98).



7 Concurseiro(a) desinformado participa de rateio, achando que nada disso está acontecendo e esperando se tornar servidor público para exigir o cumprimento das leis.



8 O professor que elaborou o curso não ganha nada, o site não recebe nada, e a pessoa que praticou todos os ilícitos anteriores (pirata) fica com o lucro.



Deixando de lado esse mar de sujeira, aproveitamos para agradecer a todos que adquirem os cursos honestamente e permitem que o site continue existindo.