

Aula 00

*Patologia Bucal e Estomatologia para
Concursos - Curso Regular*

Autor:
Cássia Reginato

13 de Junho de 2023

Sumário

1 – Lesões Brancas	3
2 – Lesões brancas: condições hereditárias.....	4
2.1 - Leucoedema.....	4
2.2 - Nevo Branco Esponjoso (Doença de Cannon).....	4
2.3 - Disqueratose intraepitelial benigna hereditária (Doença de Wiktop)	5
2.4 - Queratose folicular (Doença de Darier)	6
2- Lesões brancas: lesões reativas	7
2.1 - Hiperceratose friccional	7
2.2 - Lesões brancas associadas ao uso de tabaco sem fumaça.....	8
2.3 - Estomatite nicotínica	8
2.4 - Língua pilosa (língua pilosa negra)	8
2.5 - Leucoplasia pilosa oral (LPO)	10
3- Lesões brancas: lesões potencialmente malignas e neoplásicas	12
3.1 - Lesões por exposição ao sol	12
3.2 - Leucoplasia	14
4 – Lesões brancas: lesões branco-amareladas não epiteliais	21
4.1 - Candidíase.....	21
4.3 - Queimaduras elétricas e térmicas elétricas	23
4.4 - Lesões químicas da mucosa oral	24
4.5- Fibrose submucosa	25
4.6- Grânulos de Fordyce.....	26
4.7- Tecido linfoide ectópico	26
4.8 - Cistos gengivais.....	26



4.9 - Parúlíde	27
4.10 - Lipoma	27
5 - Outras lesões brancas	29
5.1 - Língua geográfica (glossite migratória benigna)	29
5.2 - Líquen Plano	29
5.3 - Lúpus eritematoso	31
6 - Considerações finais	34
7 - Questões comentadas	35
8 - Gabarito	53
9 - Referências bibliográficas	54
10 - Resumo	55



1 – LESÕES BRANCAS

Nesta aula abordaremos as lesões brancas. Abaixo você encontrará uma divisão que tornará mais didática a compreensão. Ao longo do *pdf* revisaremos as condições mais importantes.



EXEMPLIFICANDO

Condições hereditárias	Leucoedema Nevo branco Esponjoso (Doença de Cannon) Disqueratose intraepitelial benigna hereditária Queratose folicular (Doença de Darier)
Lesões reativas	Hiperqueratose focal (friccional) Lesões brancas associadas ao tabaco sem fumaça Estomatite nicotínica Leucoplasia Pilosa Língua pilosa Lesão associada ao uso de dentifrício
Lesões potencialmente malignas e neoplásicas	Queilite actínica Queratose actínica (queratose solar) Leucoplasia idopática
Lesões branco-amareladas não epiteliais	Candidíase Queimaduras mucosas Fibrose submucosa Grânulos de Fordyce Tecido linfoide ectópico Cistos gengivais Parúlidade Lipoma
Outras lesões brancas	Língua geográfica Líquen plano Lúpus eritematoso



2 – LESÕES BRANCAS: CONDIÇÕES HEREDITÁRIAS

2.1 - Leucoedema

De acordo com **Neville et al.**, o leucoedema é uma condição comum, de etiologia desconhecida, que tem como características:



aparência de estrias difusas, opalescentes e branco-acinzentadas na mucosa,

o aspecto esbranquiçado diminui ou desaparece quando a mucosa é evertida ou esticada

afeta mais negros e tabagistas

De acordo com **Regezzi et al.**, o leucoedema é uma opacificação generalizada da mucosa jugal, assintomática, considerada uma variação da normalidade. Os autores descrevem como uma superfície branco-acinzentada, difusa, de aspecto leitoso e com distribuição simétrica.

Diagnóstico diferencial: nevo branco esponjoso, disceratose intraepitelial benigna hereditária, morsicatio buccarum e líquen plano.

2.2 - Nevo Branco Esponjoso (Doença de Cannon)

O **nevo branco esponjoso (Doença de Cannon)** é uma **doença hereditária autossômica dominante** que tem como origem a mutação dos genes que codificam as queratinas 4 e/ou 13 (ela causa um defeito na queratinização normal da mucosa bucal). É diagnosticada no **início da vida**, antes da puberdade e pode afetar várias mucosas (esôfago, ânus, vulva e vagina).





São características da lesão:

aspecto branco pregueado,

assintomática

afeta a mucosa oral de forma simétrica e bilateral

não desaparece quando a mucosa é esticada (diagnóstico diferencial de leucoedema)

Ela não afeta a pele (não possui as queratinas 4 e 13). As lesões tendem a ficar espessas e a apresentar **consistência esponjosa**.

Características histológicas: epitélio espesso com acentuada paraqueratose, acantose e espongiose.

Por ser uma condição assintomática e benigna, não requer tratamento.

2.3 - Disqueratose intraepitelial benigna hereditária (Doença de Wiktop)

A disqueratose intraepitelial benigna hereditária, também conhecida como **Doença de Wiktop** ou **síndrome de Wiktop-von Sallmann**, é uma condição hereditária autossômica dominante **rara**. O paciente costuma apresentar uma conjuntiva bulbar (1º ano de vida), placas conjuntivas no limbo esclerocorneano e lesões brancas na boca.



São características da lesão: são evidenciadas pregas brancas amolecidas e assintomáticas e placas rugosas na mucosa. As lesões aparecem no 1º ano de vida e aumentam de intensidade até a adolescência.

Regiões acometidas: mucosa jugal e labial, comissuras labiais, assoalho de boca, superfície lateral de língua, gengiva e palato.

Características histológicas: hiperplasia epitelial, acantose e edema intracelular.

Não requer tratamento pois a lesão é benigna e autolimitante.

2.4 - Queratose folicular (Doença de Darier)

A doença de Darier é uma condição autossômica dominante causada por defeitos nos desmossomos que afetam a adesão das células epiteliais. Os pacientes afetados manifestam as características da doença entre os 6 e 20 anos de idade. A doença de Darier tem predileção pela pele, mas 13% dos pacientes apresentam lesões orais.

Características das lesões cutâneas: pequenas pápulas normocrômicas distribuídas de forma simétrica pela face, tronco e áreas intertriginosas (regiões de dobras cutâneas). As pápulas podem coalescer e assumir um aspecto gorduroso pela produção excessiva de queratina. Além disso, pode ocorrer infecção secundária e odor desagradável. As lesões podem se assemelhar ao herpes-zóster (seguir um dermatomo/ ser unilateral) e apresentar espessamento palmoplantar pelo excesso de queratina.

Características das lesões orais: São evidenciadas pequenas pápulas esbranquiçadas que produzem uma aparência pedregosa. A gengiva inserida e palato duro são as regiões mais acometidas

O tratamento visa melhorar a aparência das lesões cutâneas. Podem ser utilizados corticosteroides tópicos e análogos retinóicos da vitamina A.



2- LESÕES BRANCAS: LESÕES REATIVAS

2.1 - Hiperkeratose friccional

A hiperkeratose friccional é uma lesão branca causada por **fricção crônica ou atrito** (semelhante ao calo que ocorre na pele). Mordiscadas crônicas na mucosa jugal causam a queratinização da área afetada. O mesmo efeito pode ser visto pela mordedura nos rebordos alveolares edêntulos. **Neville et al.** relatam maior prevalência em mulheres.



Pode ser vista nas seguintes localizações:

Lábios

Borda de língua

Mucosa jugal na altura da linha de oclusão

Rebordos alveolares edêntulos



Neville et al, esclarecem que as lesões podem ser denominadas conforme a região afetada:

Morsicatio buccarum = acometem a mucosa jugal (maior frequência bilateralmente na porção anterior da mucosa jugal);

Morsicatio labiorum = acometem a mucosa labial

Morsicatio linguarum = acometem a borda lateral da língua.



Característica histológica: hiperqueratose

Essa condição não requer tratamento, o paciente deve ser orientado sobre a eliminação do hábito e acompanhado.

2.2 - Lesões brancas associadas ao uso de tabaco sem fumaça

O uso do tabaco sem fumaça envolve práticas com betel ou rapé (forma que mais causa lesões - tabaco em pedaços). O hábito resulta no aparecimento de **placas brancas na mucosa jugal** com potencial maligno aumentado, alterações de paladar, aceleração de doenças periodontais e abrasão dentária.

A resposta da mucosa ao hábito de mascar tabaco é o aparecimento de um **processo inflamatório e ceratose**. Clinicamente é possível observar o aparecimento da lesão branca, com aspecto granular ou corrugada, na **área de contato com o tabaco**, sendo a região mais afetada o **fundo de vestibulo mandibular nas áreas de incisivos ou molares (bolsa de rapé)**.

O tratamento é a orientação para descontinuar o hábito e deve ser realizada biópsia em lesões persistentes. Apesar de ser baixo o risco, existe um risco de transformação para carcinoma verrucoso ou de células escamosas quando o hábito é realizado por um longo período.

2.3 - Estomatite nicotínica

A estomatite nicotínica é uma **queratose associada ao tabaco comum**. Clinicamente observa-se uma alteração branca na **região de palato** que parece ser uma resposta hiperkeratótica ao **calor gerado pelo fumo do tabaco**.

Segundo **Regezzi et al.**, a mucosa palatina responde ao calor e tabaco com pontos avermelhados (são os ductos excretores das glândulas salivares inflamados) circundados por halos ceratóticos brancos. O potencial de transformação maligna é raro, exceto em pacientes com hábito de fumar invertido. Os autores alertam que a estomatite nicotínica é um **indicador do uso intenso de tabaco**.

2.4 - Língua pilosa (língua pilosa negra)

A língua pilosa é um termo utilizado para descrever o **crescimento excessivo das papilas filiformes no dorso lingual** e redução da descamação da ceratina normal. Trata-se de um problema estético para os pacientes afetados, pois o crescimento excessivo lembra o aspecto de "pelos" na superfície lingual.





Cuidado: não confunda língua pilosa com leucoplasia pilosa. A leucoplasia pilosa é causada pelo vírus Epstein-Barr

Alguns fatores predisõem sua ocorrência:



Uso de antibióticos de largo espectro (ex: penicilina)

Uso de corticosteroides sistêmicos

Realização de bochechos com peróxido de hidrogênio, perborato de sódio e peróxido de carbamida

Tabagismo inveterado

Radioterapia em região de cabeça e pescoço

Transplante de células-tronco hematopoiéticas

Pode apresentar coloração **amarelada ou enegrecida** pela presença de bactérias cromogênicas, por pigmentação decorrente do uso do tabaco ou de alimentos.

O tratamento consiste em identificar e eliminar (se possível) os fatores envolvidos, escovar a língua com bicarbonato de sódio diluído em água ou raspar o dorso lingual uma vez ao dia.



2.5 - Leucoplasia pilosa oral (LPO)

A leucoplasia pilosa oral (LPO) é **a lesão mais comum associada ao EBV** nos pacientes com AIDS. Trata-se de uma infecção oportunista que também pode ser evidenciada em pacientes imunossuprimidos como os que foram submetidos a transplantes de órgãos, os que possuem neoplasias malignas hematológicas ou que fazem uso prolongado de corticosteroides.

Ao exame clínico é vista uma **placa branca na mucosa que não se destaca à raspagem**, geralmente na região de **borda de língua**.

Regezi et al. descrevem como uma lesão bem delimitada e, geralmente, assintomática. Raramente é observada na mucosa jugal, no assoalho bucal ou palato.

Histopatologicamente é caracterizada por hiperqueratose e hiperplasia epitelial (existe também uma marginação periférica da cromatina chamada de núcleo em colar de pérolas).



- A leucoplasia pilosa oral é um sinal de imunossupressão grave e de doença avançada em pacientes infectados pelo HIV.

O tratamento da LPO geralmente não é necessário, atribui-se à terapia antirretroviral combinada (cART) a redução do número de casos. Medicamentos sistêmicos contra o herpes-vírus, apesar de produzirem rápida resolução, não impedem as recidivas.



(RBO/SÃO SEBASTIÃO- SP/2019) Assinale a alternativa que apresenta uma lesão fortemente associada à infecção pelo vírus HIV:

- Leucoplasia pilosa
- Ceratocisto odontogênico
- Adenoma pleomórfico



d) Sarcoma de Ewing

Comentários:

A letra A está correta.

São lesões fortemente associadas à infecção pelo HIV:

Candidíase: eritematosa, pseudomembranosa e queilite angular

Leucoplasia pilosa

Sarcoma de Kaposi (SK)

Linfoma Não Hodgkin (LNH)

Doença periodontal: eritema linear gengival, gengivite necrosante, periodontite necrosante



3- LESÕES BRANCAS: LESÕES POTENCIALMENTE MALIGNAS E NEOPLÁSICAS

3.1 - Lesões por exposição ao sol

Dois podem ser os danos listados aqui: a **queratose actínica** e a **queilite actínica**.

A **queratose actínica** (queratose solar) é uma **lesão potencialmente maligna cutânea comum**, causada pela **exposição intensa à radiação UV**. Os locais mais acometidos são a **face, pescoço, dorso das mãos, antebraços e couro cabeludo**. As lesões aparecem como placas lamelares irregulares que variam em cor normal ao branco, cinza ou marrom, e podem ser sobrepostas a um fundo eritematoso. As lesões apresentam uma textura de "lixa", com leve elevação da superfície e geralmente afetam **pessoas abaixo dos 40 anos**.

A **queilite actínica** é uma **lesão potencialmente maligna do vermelhão do lábio inferior** e está associada à **exposição solar crônica à luz UV**. Apresenta predileção por pessoas do **sexo masculino (10:1)** e de **pele clara**, acometendo a faixa etária **acima dos 45 anos de idade**. Atenção especial deve ser dada na anamnese aos pacientes que possuem **ocupações ao ar livre** (ex: agricultores, marinheiros e militares).

A lesão se desenvolve lentamente com a exposição crônica. Regezzi et al afirmam que as alterações degenerativas associadas ao sol ocorrem entre 2.900 a 3.200 nanômetros (UVB). Essa energia afeta o epitélio e o tecido conjuntivo.

O vermelhão do lábio inferior assume aparência atrófica, ressecada e com presença de fissuras. Com o tempo **perde-se a definição dos limites entre vermelhão e pele**. Em estágio mais avançados, o vermelhão exhibe áreas descamativas e ásperas. Regezzi et al. afirmam que o aumento bilateral do lábio inferior é comum.

Os pacientes devem ser aconselhados a proteger os lábios com creme labial contendo protetor solar, a realizar exame periódico e, nos casos de lesões persistentes ou endurecidas, realizar biópsia.



(FUNDATEC/ PREF. VACARIA/2021) A _____ é uma alteração pré-maligna do vermelhão do lábio inferior, que resulta da exposição excessiva ou por longo período ao componente ultravioleta radiação solar. É um problema limitado, predominantemente, a pessoa de pele clara com tendência a se bronzear facilmente.



Assinale a alternativa que preenche corretamente a lacuna do trecho acima.

- a) leucoplasia
- b) eritroplasia
- c) fibrose submucosa bucal
- d) queilíte actínica
- e) estomatite nicotínica

Comentários:

A leucoplasia é definida como “uma placa ou mancha branca que não pode ser caracterizada clínica ou patologicamente como qualquer outra doença. É a lesão potencialmente maligna oral mais comum (= 85% das lesões). Cerca de 70% dos casos ocorrem no vermelhão do lábio, mucosa jugal e gengiva.

A eritroplasia é definida como uma "mancha vermelha que não pode ser clínica ou patologicamente diagnosticada como qualquer outra condição". O soalho de boca, língua e palato mole são os sítios mais acometidos e múltiplas lesões podem estar presentes.

A fibrose oral submucosa é uma condição potencialmente maligna de alto risco, caracterizada por cicatrização crônica, progressiva da mucosa bucal. A etiologia está relacionada com o uso de betel quid (paan) e produtos relacionados. As queixas principais incluem a incapacidade de abrir a boca (trismo) e uma sensação de queimação generalizada bucal (estomatopirose) com intolerância a alimentos picantes. Uma distância interincisivos inferior a 20 mm é considerada grave; em casos avançados, a mandíbula e a maxila podem ser inseparáveis. Vesículas, petéquias, melanose, xerostomia e estomatopirose são geralmente os primeiros sinais e sintomas. A mucosa vestibular, área retromolar e palato mole são os locais mais comumente afetados. Posteriormente, a mucosa desenvolve uma mancha pálida semelhante a mármore com rigidez progressiva. A língua pode ficar imóvel, reduzida em seu tamanho e desprovida de papilas. Bandas fibrosas submucosas são palpáveis na mucosa jugal, palato mole e mucosa labial nos casos completamente desenvolvidos. Usuários de betel quid podem também exibir uma coloração marrom-avermelhada das mucosas com superfície irregular que tende a descamar.

A estomatite nicotínica é uma lesão hiperqueratótica associada ao fumo de tabaco e não parece ter uma natureza pré-maligna, pois possivelmente se desenvolve como resposta ao calor, em vez dos produtos químicos presentes no fumo do tabaco. Em particular, o cachimbo parece gerar mais calor no palato do que outras formas de fumar. Alterações similares podem também ser produzidas mediante a utilização a longo prazo de bebidas extremamente quentes. Afeta mais homens acima de 45 anos. Clinicamente é possível evidenciar a mucosa do palato com coloração difusamente cinza ou branca; com numerosas pápulas ligeiramente elevadas e centros vermelhos puntiformes que representam inflamação das glândulas salivares menores e seus orifícios ductais. **A letra D está correta.**



3.2 - Leucoplasia

Você com certeza já leu a seguinte definição de **leucoplasia**: “**uma placa ou mancha branca que não pode ser caracterizada clínica ou patologicamente como qualquer outra doença.**” A literatura ressalta o fato de esse ser um termo estritamente clínico e sem implicação histopatológica, ou seja, sem alteração específica do tecido (Fonte: Neville et al., 2016).

E como as questões gostam de cobrar a leucoplasia?? Geralmente é dado um caso clínico e entre as alternativas você encontrará entidades como líquen plano, morsicatio (o morder das bochechas), ceratose friccional, ceratose da bolsa de tabaco, estomatite nicotínica, leucoedema, nevo branco esponjoso e a própria leucoplasia. As questões gostam de induzir o aluno ao erro, apresentando lesões brancas semelhantes.

Apesar de a leucoplasia não estar associada a um diagnóstico histopatológico específico, ela é muito importante pois é considerada uma lesão pré-cancerosa ou pré-maligna. Talvez você esteja se perguntando: "mas o que é uma lesão potencialmente maligna ou pré-maligna?". De acordo com **Neville et al. (2016)** é um tecido benigno, morfológicamente alterado, maior do que o normal e que apresenta transformação maligna.

Que tal vermos a lista das lesões consideradas potencialmente malignas que acometem a mucosa oral, faríngea e laríngea?



NOME DA DOENÇA

Leucoplasia Verrucosa Proliferativa
Palato nicotínico em tabagistas invertidos
Eritroplasia
Fibrose submucosa oral
Eritroleucoplasia
Leucoplasia granular
Queratose laríngea
Queilite actínica
Leucoplasia espessa, lisa
Língua vermelha e lisa da Síndrome de Plummer-Vinson
Queratose do tabaco sem fumaça
Líquen plano (formas erosivas)

POTENCIAL DE TRANSFORMAÇÃO MALIGNA

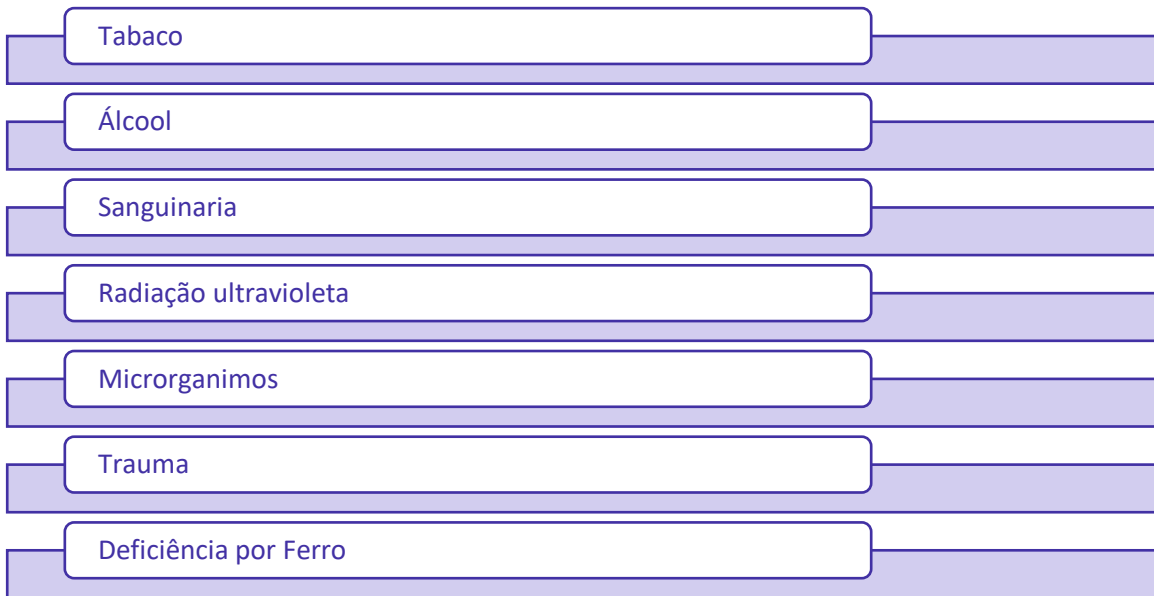++++++
+++++
+++++
+++++
++++
++++
+++
+++
++
++
+
+?

Fonte: Neville et al., 2016.



A leucoplasia é a lesão potencialmente maligna oral mais comum (= 85% das lesões)

A etiologia da leucoplasia ainda é incerta, mas diversos fatores têm sido apontados:



Vejamos alguns detalhes de cada fator possivelmente associado:

a) Tabaco: Mais de **80% dos pacientes com leucoplasia são tabagistas**. O hábito do tabaco sem fumaça produz está relacionado ao desenvolvimento de uma placa branca clinicamente distinta, denominada **ceratose da bolsa de tabaco**. Essa lesão provavelmente não é uma leucoplasia verdadeira.

De acordo com **Regezi et al.**, a relação tempo-dose dos carcinógenos encontrados no tabaco é de extrema importância para a determinação da causa do câncer oral.

b) Álcool: O álcool parece ter um forte efeito sinérgico com o tabaco em relação à gênese do câncer oral. Pessoas que utilizam excessivamente enxaguatórios bucais com teor alcoólico de mais de 25% podem ter placas mucosas jugais acinzentadas, porém essas não são consideradas leucoplasias verdadeiras.

De acordo com **Regezi et al.**, os efeitos do álcool estão relacionados à sua capacidade de irritar a mucosa e de agir como um solvente para os demais carcinógenos.

c) Sanguinária: Pessoas que utilizam dentifrícios ou enxaguatórios bucais contendo o extrato da erva sanguinária podem desenvolver leucoplasia chamada de "**ceratose associada à sanguinária**". Ela geralmente se localiza no vestíbulo ou na mucosa alveolar da maxila. Algumas lesões podem persistir por anos, mesmo após a suspensão do produto.



d) Radiação ultravioleta: é apontada como um **fator causal da leucoplasia de vermelhão de lábio inferior**. Essa lesão geralmente está associada à **queilose actínica**.

De acordo com **Regezi et al.**, são fatores relacionados ao desenvolvimento de câncer a dose cumulativa de luz solar e a quantidade de proteção dos pigmentos naturais. A radiação UVB (2.900 a 3.200) é considerada mais carcinogênica do que a luz UVA (3.200 a 3.400).

e) Microrganismos: Vários microrganismos têm sido associados à etiologia da leucoplasia como o a *Candida albicans* na leucoplasia ou hiperplasia por cândida (pelo potencial de produzir um carcinógeno, o N-nitrosobenzilmetilamina) e o papilomavírus humano (HPV, subtipos 16 e 18) em especial no CEC de tonsilas (60% dos casos).

Estudos sugerem que as bactérias da cavidade bucal podem interagir com o tabaco e o álcool (o etanol é metabolizado em acetaldeído carcinogênico por microrganismos como *Streptococcus* e *Candida*).

f) Trauma: as lesões ceratóticas não são agora consideradas potencialmente malignas

Exemplos: **Estomatite nicotínica** é uma lesão generalizada de cor branca no palato, que parece ser uma hiperqueratose em resposta ao calor gerado pelo fumo do tabaco (geralmente cachimbo) em vez de uma resposta aos carcinógenos do fumo. O seu potencial de transformação maligna é o mesmo da mucosa normal do palato

Ceratose friccional: uma lesão branca com superfície áspera cuja causa é a irritação crônica da superfície (geralmente de causa mecânica).

A **leucoplasia** apresenta forte predileção pelo **gênero masculino** (cerca de 8% nos homens com mais de 70 anos), e geralmente afeta indivíduos com **mais de 40 anos**. Agora uma informação interessante: estudos têm mostrado que a **leucoplasia** ocorre, aproximadamente, de **5 anos antes** da ocorrência do **carcinoma de células escamosas oral**. Cerca de **70%** dos casos ocorrem no **vermelhão do lábio, mucosa jugal e gengiva**; e 90% das leucoplasias que exibem displasia ou carcinoma ocorrem na língua, vermelhão do lábio e soalho de boca.

De acordo com **Regezzi et al.**, o risco relativo de transformação maligna varia de acordo com a região anatômica.

LOCAIS DE RISCO ELEVADO PARA TRANSFORMAÇÃO MALIGNA

Assoalho de boca > língua > lábio > palato > mucosa jugal > fundo de vestíbulo > região retromolar

Quando pensamos em leucoplasias devemos lembrar de um tipo especial e de alto risco: a **leucoplasia verrucosa proliferativa (LVP)**



A **LVP** é caracterizada pelo desenvolvimento lento e progressivo de múltiplas placas ceratóticas com projeções de superfície rugosas que, com a progressão, assumem um aspecto exófitico e verrucoso assemelhando-se ao carcinoma verrucoso. A **LPV** geralmente afeta a **gengiva** e apresenta **forte predileção** pelo gênero **feminino** (1:4 razão homem-mulher). **Nenhuma associação com o uso de tabaco** tem sido feita à LPV. Mesmo com a terapia a lesão não apresenta regressão; e com a evolução transforma-se em um **carcinoma de células escamosas** geralmente dentro de um período de **8 anos após o diagnóstico inicial**. De acordo com Regezzi et al, a metástase para linfonodos regionais é incomum.



Na figura abaixo você pode visualizar as características histológicas das áreas leucoplásicas e eritroplásicas. As lesões têm aumento do potencial de transformação maligna à medida que suas aparências aproximam-se da direita (quadro acima).

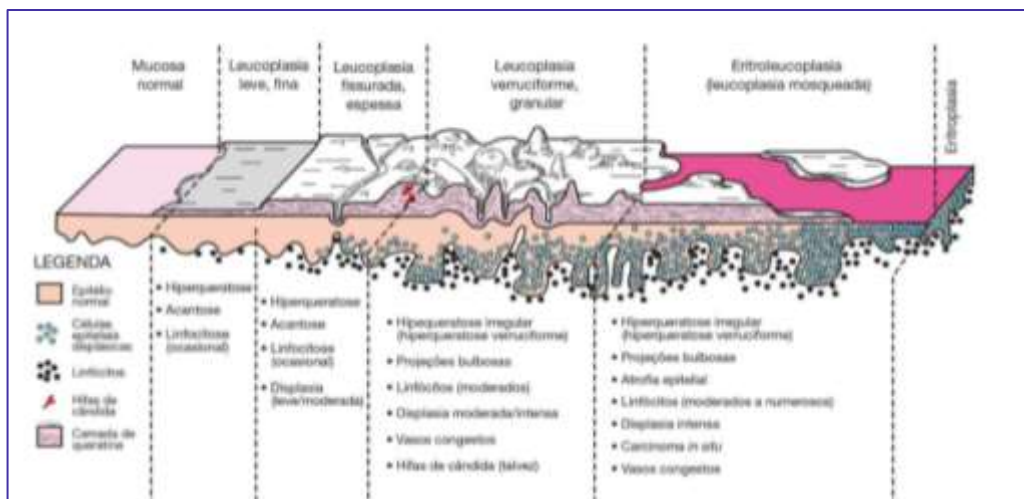


Figura: Leucoplasia. Fonte: Neville et al., 2016.

TRANSFORMAÇÃO MALIGNA:

Leucoplasias espessas e homogêneas: 1% a 7%
Leucoplasias Granulares e Verruciformes: 4% a 15%
Eritroleucoplasias: 28% (variando de 18% a 47%)





Características histopatológicas: a leucoplasia é caracterizada pela camada espessada de ceratina do epitélio de superfície (hiperkeratose), com ou sem espessamento da camada espinhosa (acantose).

A camada de ceratina pode consistir em:

1. PARACERATINA (hiperparakeratose): não existe a camada de células granulares e os núcleos epiteliais encontram-se retidos na camada de ceratina.
2. ORTOCERATINA (hiperortokeratose): epitélio demonstra uma camada de células granulares e os núcleos estão ausentes na camada de ceratina.
3. ou uma combinação de ambas

A maioria das lesões leucoplásicas *não demonstra displasia* na biópsia. A evidência de displasia epitelial é encontrada somente em 5% a 25% dos casos se todos os sítios orais forem considerados.

Obs: displasia indica um epitélio anormal e um crescimento desordenado.

Tratamento e prognóstico: A conduta diante das leucoplasias deve ser de biopsiar a área para obter o diagnóstico histopatológico e conduzir o tratamento mais adequado. As leucoplasias sem displasias devem ser acompanhadas a cada **6 meses**. Algumas leucoplasias podem reduzir seu tamanho ou desaparecer ao cessar o hábito de fumar. Já a LVP exibe uma **alta taxa de recorrência (83%)** e após a excisão deve ter um acompanhamento de longo prazo.



(CESPE/EBSERH/ASSISTENCIAL/2018) A leucoplasia que é definida como lesão predominantemente branca da mucosa bucal, não pode ser caracterizada como qualquer outra lesão definível. A partir dessa definição, julgue os seguintes itens.



() Da mesma forma que as lesões leucoplásicas, as lesões de candidose pseudomembranosa não podem ser removidas por raspagem, o que dificulta o diagnóstico diferencial com base apenas nas evidências clínicas.

() A leucoplasia pilosa, relacionada à infecção pelo HIV, consiste de uma variação da leucoplasia e também apresenta possibilidade de transformação maligna.

() Leucoplasia é um termo clínico que não se refere às características histológicas da lesão. A descrição histológica da lesão inclui a presença ou ausência de displasia epitelial e, se presente, descreve a gravidade da lesão.

Assertiva Errada: A candidíase pseudomembranosa possui como características clínicas a presença de placas brancas removíveis à raspagem semelhantes à “leite coalhado ou queijo cottage”. Quando removidas deixam uma superfície eritematosa e sangrante.

Assertiva Errada: É a lesão mais comum associada ao EBV nos pacientes com AIDS. Ao exame clínico é vista uma placa branca na mucosa que não se destaca à raspagem, geralmente na região de borda de língua. A leucoplasia pilosa oral é um sinal de imunossupressão grave e de doença avançada em pacientes infectados pelo HIV. Ao exame histológico não é observada displasia.

Assertiva Correta: A leucoplasia é “uma placa ou mancha branca que não pode ser caracterizada clínica ou patologicamente como qualquer outra doença.” É um termo estritamente clínico e sem implicação histopatológica, ou seja, sem alteração específica do tecido.

(FUNDATEC/PREF.VACARIA-RS /2021) Assinale as assertivas abaixo sobre o câncer bucal:

I- Aproximadamente 94% de todas as malignidades da boca são carcinomas de células escamosas.

II- Não há um agente causador (carcinógeno) isolado, claramente definido ou aceito, mas tanto fatores extrínsecos como intrínsecos podem estar em atividade. Os fatores extrínsecos incluem fumo de tabaco, álcool, sífilis e os raios solares.

III- Os casos leucoplásico e eritroplásico provavelmente estão no estágio inicial, ainda em produção de uma massa ou ulceração, e os aspectos clínicos são idênticos àqueles descritos para as lesões pré-malignas leucoplásicas e eritroplásicas.

Quais estão corretas?

- a) Apenas I
- b) Apenas II
- c) Apenas III
- d) Apenas I e III
- E) I, II e III.

Comentários:

A letra E está correta.

O carcinoma epidermoide representa mais de 90% das neoplasias malignas orais.



A causa do carcinoma epidermoide é multifatorial. Nenhum agente ou fator (carcinógeno) etiológico único tem sido definido ou aceito, porém tanto fatores extrínsecos quanto intrínsecos podem estar atuando. É provável que mais de um fator seja necessário para produzir esta neoplasia (cocarcinogênese). Os fatores extrínsecos incluem agentes externos tais como fumo, álcool, sífilis e (somente para carcinomas do vermelhão do lábio) luz solar. Os fatores intrínsecos incluem estados sistêmicos ou generalizados, tais como desnutrição geral ou anemia por deficiência de ferro.

Os exemplos leucoplásicos e eritroplásicos são provavelmente casos em fases iniciais, que ainda não produziram um aumento de volume ou ulceração, e as características clínicas são idênticas às descritas para as leucoplasias e eritroplasias.

Fonte: Neville et al, 2016.



4 – LESÕES BRANCAS: LESÕES BRANCO-AMARELADAS NÃO EPITELIAIS

4.1 - Candidíase

É a **doença fúngica mais comum no homem**, também conhecido como "**monilíase**". Causada por um fungo que vive de forma comensal em nossa cavidade bucal, a *Candida albicans* torna-se patogênica frente a situações de desequilíbrio (ele é chamado de dimórfico por possuir duas formas: levedura na forma inócua e hifa na forma invasiva).



A **forma mais comum** é a **pseudomembranosa aguda (sapinho)**. Caracteriza-se pela presença de **placas brancas removíveis à raspagem**. Quando removidas deixam uma superfície eritematosa, dolorosa, com erosão ou ulcerada.

FATORES PREDISPONENTES

Imunodeficiência
Sistema imunológico dos bebês
Imunossupressão adquirida
Distúrbios endócrinos
Diabetes Melito
Hipoparatiroidismo
Gravidez
Hipoadrenocorticism
Tratamento com corticoesteroide tópico ou sistêmico
Antibioticoterapia sistêmica
Neoplasias malignas e suas formas de tratamento
Hipossalivação
Higiene oral deficiente

São locais preferencialmente acometidos pela candidíase pseudomembranosa:

- Mucosa jugal
- Fundo de vestíbulo



- Orofaringe
- Bordas laterais da língua

Veja a classificação que Regezzi et al., trazem da candidíase:



CLASSIFICAÇÃO DA CANDIDÍASE	
AGUDA	Pseudomembranosa Eritematosa
CRÔNICA	Eritematosa Hiperplásica
MUCOCUTÂNEA	Localizada (boca, couro cabeludo, face e unhas) Familiar Associada à síndrome

A **candidíase eritematosa crônica** ocorre em 65% dos pacientes usuários de próteses. Acomete mais a região de palato e apresenta-se vermelha-brilhante, um pouco aveludada e com leve queratinização.

Queilite angular: acomete principalmente pacientes que apresentam **perda da dimensão vertical** ou que possuem o hábito de passar a língua nos lábios (pequenas quantidades de saliva se depositam nas comissuras). As lesões são modernamente dolorosas, fissuradas, com erosão e crostosas.

Candidíase atrófica perioral: ocorre em pacientes com o hábito frequente de umedecer os lábios com a língua (o processo se estende para a pele circunjacente). Pode ser distinguida da dermatite perioral, que apresenta menor formação de crosta e uma zona circunferencial de pele não comprometida imediatamente próxima da junção entre pele e o vermelhão do lábio.

Glossite romboidal mediana: clinicamente observa-se uma área avermelhada bem demarcada na linha média da língua (anterior às papilas circunvaladas) sem sintomatologia dolorosa. Pode ser evidenciada uma lesão vermelha semelhante na área de palato, chamada de lesão "beijada".

Candidíase hiperplásica: as placas brancas não podem ser removidas pelo ato de raspar as lesões. As lesões são assintomáticas, localizam-se preferencialmente na região anterior da mucosa jugal. Clinicamente é difícil a diferenciação dessas lesões de uma leucoplasia.

Candidíase mucocutânea: é um tipo de candidíase de longa duração em que o paciente apresenta acometimento de **boca, unhas, pele e mucosa vaginal**. Ocorre geralmente no início da vida, nas duas primeiras décadas, com aparência clínica inicial na forma pseudomembranosa. Costuma ser resistente ao tratamento.



Os autores comentam sobre uma forma de candidíase mucocutânea associada a **endocrinopatias** (hipotireoidismo, hipoparatiroidismo, hipoadrenocorticismismo ou Doença de Addison e diabetes melito). E fazem referência a uma tríade rara composta por de **candidíase mucocutânea, miosite e timoma**.

O tratamento geralmente está relacionado a fatores de ordem local como, por exemplo, a redução ou eliminação do hábito de fumar, a melhora na higiene bucal e a higiene/remoção da prótese. A *Candida* adere ao polimetacrilato das próteses, que pode conter microfissuras que facilitam a retenção do fungo e do biofilme, associa-se a esse fato a não remoção da prótese ao dormir que favorece o desenvolvimento da candidíase.

Os antifúngicos tópicos devem ser mantidos por pelo menos uma semana após o desaparecimento da manifestação clínica da doença.



(RBO/HORTOLÂNDIA- SP/2014) Assinale correto ou falso.

A candidíase pseudomembranosa pertence ao grupo da lesões vermelhas, cujo diagnóstico é realizado por vitropressão.

() Certo

() Errado

Comentários:

A afirmativa está incorreta, a candidíase pseudomembranosa é um exemplo de lesão branca. O diagnóstico pode ser feito de forma clínica e terapêutica, obtido pela resposta ao tratamento, mais especificamente antifúngicos.

4.3 - Queimaduras elétricas e térmicas elétricas

As queimaduras elétricas são comuns. Podemos dividi-las em dois tipos:

1) Queimaduras de contato: exigem um bom aterramento e envolvem a corrente elétrica passando através do corpo desde o ponto de contato até o local no solo; e

2) Queimaduras do tipo arco: compõem a maior parte das queimaduras elétricas que afetam a cavidade oral. A saliva atua como um meio de condução, e um arco elétrico flui entre a fonte elétrica e a boca.



A cavidade oral é a localização que afeta de forma mais comum as crianças (geralmente antes dos 4 anos). Os locais mais afetados costumam ser os lábios e a comissura. Clinicamente esse tipo de queimadura apresenta-se como uma área indolor, carbonizada e amarelada, que exibe pouco ou nenhum sangramento. Um edema significativo se desenvolve dentro de poucas horas e pode persistir por mais de 12 dias. Por volta do quarto dia, a área afetada torna-se necrótica e membranas começam a se soltar.

São possíveis efeitos nas áreas próximas à queimadura: dentes tornarem-se não vitais, paralisia do nervo facial, cavitação focal do esmalte, malformação dentária e contratatura da abertura bucal durante a cicatrização.

As **queimaduras térmicas** resultam da ingestão de alimentos ou bebidas quentes. Costumam afetar o **palato e mucosa jugal posterior**. Para **Regezzi et al.** as queimaduras térmicas ocorrem na mucosa do palato duro, especificamente líquidos quentes costumam afetar mais a língua e palato mole. Clinicamente são vistas áreas eritematosas e ulceradas (afinal é uma "queimadura"!). **Regezzi et al.** aconselham realizar a limpeza da cavidade bucal com bochecho de bicarbonato de sódio. Colutórios à base de álcool não devem ser utilizados por provocarem o ressecamento da mucosa oral.

Pacientes que sofreram queimaduras elétricas da mucosa oral, devem realizar profilaxia antibiótica (penicilina) para prevenir infecção secundária nos casos graves e verificar a imunização contra o tétano (caso não esteja atualizada deve ser realizada). A maioria das queimaduras térmicas não traz grandes consequências.

4.4 - Lesões químicas da mucosa oral

De acordo com **Regezzi et al.**, exposições de curto período podem causar necrose tecidual conferindo uma aparência avermelhada discreta e localizada. Com o uso prolongado e dependendo da concentração, pode ocorrer a necrose de coagulação superficial, conferindo uma aparência esbranquiçada.

A forma mais comum de queimadura superficial da mucosa oral está associada à aplicação tópica de agentes químicos.

Vamos ver alguns produtos que geralmente podem causar lesões químicas nas mucosas orais (Fonte Neville et al.):

- **ASPIRINA:** É comum ocorrer necrose da mucosa quando os pacientes mantêm a aspirina na boca.
- **PERÓXIDO DE HIDROGÊNIO:** Concentrações iguais ou superiores a 3% costumam estar associadas a reações adversas.
- **NITRATO DE PRATA:** **muitos pacientes** costumam aplicar o nitrato para realizar uma cauterização química da mucosa. Apesar da dor na hora da aplicação, a destruição das terminações nervosas produz alívio imediato da dor. Os pacientes devem ser desencorajados a realizar tal prática, pois costuma causar um dano maior na região e, em alguns casos, argiria sistêmica irreversível.



- **FENOL:** produto utilizado como um agente esterilizador de cavidades e substância cauterizadora. Ele é extremamente cáustico, sendo necessária cautela na sua utilização.
- **SUBSTÂNCIAS ENDODÔNTICAS:** o extravasamento de material da câmara pulpar para os tecidos adjacentes ou de irrigantes como o hipoclorito de sódio podem resultar em necrose da gengival e óssea.

Características clínicas: Estão na dependência do tipo de exposição se breve ou com maior frequência/duração.

- **Exposição breve:** a mucosa afetada exibe uma aparência superficial pregueada e branca.
- **Exposição aumentada:** pode ser vista descamação, um tecido conjuntivo vermelho e hemorrágico, que posteriormente será recoberto por uma membrana fibrinopurulenta amarelada.

Os autores ressaltam a diferença entre as mucosas. A mucosa que reveste o osso é queratinizada e mais resistente aos danos, enquanto a mucosa móvel não queratinizada é destruída mais rapidamente.

Outro possível efeito é a erosão dentária, principalmente em pacientes que mastigam cronicamente a aspirina ou apreendem o medicamento entre os dentes à medida que ele se dissolve.

Tratamento: consiste em prevenção através de cuidados como:

- Utilização de dique de borracha
- Evitar pressão excessiva durante a aplicação
- Manter a agulha da seringa longe do ápice

Áreas superficiais de necrose costumam apresentar resolução sem deixar cicatrizes dentro de 10 a 14 dias após a descontinuidade do agente agressor. Para proteção temporária da região e maior conforto do paciente, a área pode ser coberta com uma pasta emoliente protetora ou com uma película de hidroxipropilcelulose. Anestésicos tópicos podem ser utilizados para alívio temporário da dor.

4.5- Fibrose submucosa

A etiologia da fibrose submucosa parece estar mais relacionada à deficiência de degradação do colágeno normal feita pelos fibroblastos do que pela produção excessiva de colágeno.

São fatores que contribuem para o seu desenvolvimento:

- Deficiências nutricionais e vitamínicas (ex: deficiência de ferro e vitaminas do complexo B)
- Hábito de mascar betel



A fibrose submucosa costuma ocorrer em pacientes entre 20 e 40 anos e se apresenta como uma alteração branco-amarelada. Com o uso crônico, o palato mole e a mucosa jugal perdem sua resiliência e apresentam elasticidade e vascularidade limitadas. O resultado, em longo prazo, é um trismo que dificulta a alimentação. Cabe destacar a sua natureza potencialmente maligna (1/3 dos pacientes desenvolve CEC).

Características histológicas: atrofia do epitélio e fibrose subjacente.

O tratamento consiste em eliminar as agentes causais. Injeções locais de quimiotripsina, hialuronidase e dexametasona têm sido realizadas como formas de tratamento.

4.6- Grânulos de Fordyce

Os **grânulos de Fordyce** são **glândulas sebáceas** que ocorrem na mucosa oral (consideradas ectópicas pois são encontradas na derme como estruturas anexas). Regezzi et al. também utilizam o termo coristomas sebáceos (tecido normal em localização anormal- uma variação de desenvolvimento).

Clinicamente são vistas múltiplas pápulas branco-amareladas (ou apenas amareladas), em especial na **mucosa jugal e vermelhão do lábio superior** (mas podem ocorrer também na região retromolar e pilar amigdaliano- Neville et al.).

De acordo com **Regezzi et al.** são assintomáticas, distribuem-se de forma simétrica, e são mais perceptíveis após a adolescência, entre os 20 e 30 anos.

Por serem assintomáticas não requerem tratamento.

4.7- Tecido linfoide ectópico

O tecido linfoide ectópico localiza-se principalmente na região do anel de Waldeyer (região que circunda a orofaringe). Quando encontrado na região posterior da borda da língua recebe o nome de tonsila lingual.

Clinicamente apresenta-se como pequenas elevações em forma de cúpula de coloração branca ou amarelada. Não requer biópsia pois o diagnóstico é clínico.

4.8 - Cistos gengivais

As **pérolas de Epstein, ou cistos palatinos medianos**, são cistos de inclusão formados **ao longo da rafe palatina**. Sua origem está relacionada ao aprisionamento de **tecido epitelial** durante o fechamento do palato



(linha mediana). Produzem microcistos que contém ceratina. Não requerem tratamento pois se rompem no início da vida.

Os **nódulos de Bohn**, ou cistos gengivais que ocorrem nos bebês, surgem a partir de remanescentes da lâmina dentária. São observados ao longo das cristas alveolares.

O **cisto gengival do adulto** é evidenciado pela **quinta e sexta décadas de vida**. Apresenta predileção pela **mandíbula**, em especial na **região de canino e pré-molares inferiores**. Clinicamente aparece como um crescimento indolor, localizado na gengiva inserida.

Tratamento: O cisto gengival do adulto responde bem à simples excisão cirúrgica, os cistos gengivais do recém-nascido não requerem tratamento.

4.9 - Parúlide

Também chamado de "furúnculo gengival" é um aumento de volume gengival de cor amarelo-esbranquiçada que está associado a um eritema. O paciente relata sintomatologia dolorosa, mas ocorre melhora após a drenagem. O tratamento deve ser direcionado para o fator que ocasionou a parúlide (bolsa periodontal ou dente não vital).

4.10 - Lipoma

O lipoma é uma massa submucosa de tecido adiposo, assintomática de coloração amarela ou amarelo-esbranquiçada. É um tumor raro que pode ocorrer em qualquer região da cavidade oral.



Regiões de maior ocorrência do lipoma: mucosa jugal, língua e assoalho bucal.

São lesões que fazem diagnóstico diferencial: tumor de células granulares, neurofibroma, fibroma traumático e lesões glandulares (mucocele e tumor misto).

O tratamento é excisão cirúrgica.





(IBFC/PREFEITURA MUNICIPAL DE FERNANDÓPOLIS/ESTOMATOLOGISTA/2015) Em relação aos defeitos de desenvolvimento da região bucomaxilofacial e oral, marque a alternativa correta.

- a) Os grânulos de Fordyce são glândulas sebáceas acessórias próprias da mucosa oral que se caracteriza pela presença de pequenas máculas amareladas discretamente elevadas. Acometendo principalmente o lábio inferior.
- b) O leucoedema condição comum em indivíduos negros caracterizada por uma área de aparência difusa, opalescente e branco-acinzentada na mucosa jugal bilateral, não destacável, podendo apresentar uma superfície pregueada, que quando distendida tende a desaparecer.
- c) A língua fissurada é uma condição comum descrita como inúmeras fissuras ou sulcos na superfície dorsal da língua, onde em casos extremos tem significativa sintomatologia como queimação e dor.
- d) A língua pilosa caracteriza-se por uma hiperplasia das papilas fungiformes devido ao desequilíbrio na microbiota do dorso lingual.

Comentários:

Os grânulos de Fordyce são vistas múltiplas pápulas branco-amareladas (ou apenas amareladas), em especial na mucosa jugal e vermelhão do lábio superior (mas podem ocorrer também na região retromolar e pilar amigdaliano). A língua pilosa é caracterizada pelo alongamento e hiperqueratose das papilas filiformes com decréscimo na descamação da ceratina normal. O gabarito traz como **alternativa correta a letra B**, no entanto, a alternativa C também estaria correta e segundo Neville et al. (2016) é uma condição comum e geralmente assintomática, mas que em alguns pacientes pode causar ardência e dor.



5 - OUTRAS LESÕES BRANCAS

5.1 - Língua geográfica (glossite migratória benigna)

A língua geográfica possui etiologia incerta, são apontadas como possíveis causas a história familiar (hereditariedade), a associação com doenças sistêmicas (psoríase), com síndromes (ex: Down), com fatores hormonais (diabetes), as deficiências vitamínicas (B6, B12, ácido fólico, zinco e ferro) e o estresse emocional.

A condição acomete jovens, não tabagistas, indivíduos atópicos ou alérgicos. Afeta mais brancos e negros do sexo feminino.

Clinicamente observam-se **áreas erosivas avermelhadas pela perda das papilas filiformes**, com limites bem definidos, circundados por um halo esbranquiçado, envolvendo a região dos 2/3 anteriores do dorso lingual. É chamada de migratória pois, após regredirem, aparecerem em locais diferentes da aparição anterior. Pode aparecer associada à língua fissurada (nesses casos pode apresentar sintomatologia dolorosa com alimentos apimentados, ácidos ou bebidas alcóolicas). Não requer tratamento pela benignidade da condição e por ser geralmente assintomática.

5.2 - Líquen Plano

O Líquen plano oral é uma doença mucocutânea crônica de etiologia desconhecida, que afeta geralmente pacientes do sexo feminino entre 30 e 60 anos (pode aparecer que é uma doença da meia idade) e raramente acomete crianças. De acordo com Regezzi et al. o líquen plano cutâneo é mais comum em homens.



**GUARDE PARA A PROVA:
CARACTERÍSTICA QUE APARECE NO ENUNCIADO OU NAS ALTERNATIVAS!!!**

Estrias de Wickham: linhas ou estrias brancas queratóticas entrelaçadas que geram um padrão anelar ou rendilhado.





LÍQUEN PLANO RETICULAR	LÍQUEN PLANO EROSIVO
<p>PRINCIPAL CARACTERÍSTICA PARA DIAGNÓSTICO: Estrias de Wickham (linhas brancas entrelaçadas), vistas principalmente na mucosa jugal.</p>	<p>PRINCIPAL CARACTERÍSTICA PARA DIAGNÓSTICO: Manchas vermelhas com finas estrias brancas. A área central da lesão está ulcerada. A gengiva inserida exibe uma distribuição em faixa, geralmente em todos os quadrantes. Os pacientes podem se queixar de ardência, sensibilidade e desconforto generalizado.</p>
<p>Diagnóstico diferencial: leucoplasia (a distribuição do líquen plano é multifocal), reação liqueinóide a medicamentos, lúpus eritematoso, nevo branco esponjoso, leucoplasia pilosa, mordedura crônica da mucosa jugal, doença do enxerto versus hospedeiro e candidíase.</p>	<p>Diagnóstico diferencial: penfigoide cicatricial, pênfigo vulgar, lúpus eritematoso crônico, hipersensibilidade de contato e candidíase crônica.</p>
<p>Tratamento: como não produz sintomas, não necessita de tratamento. Se houver candidíase sobreposta, pode ser necessário tratar com antifúngico. Podem ser utilizados retinóides tópicos para remissão das estrias brancas.</p>	<p>Tratamento: corticosteroides.</p>

Você lembra da tabela de lesões com potencial transformação maligna? Apesar de estarmos discutindo lesões brancas, gostaria de destacar a posição do líquen plano erosivo na tabela! Por isso, os autores recomendam revisões periódicas!



NOME DA DOENÇA	POTENCIAL DE TRANSFORMAÇÃO MALIGNA
<i>Leucoplasia Verrucosa Proliferativa</i>	++++++
<i>Palato nicotínico em tabagistas invertidos</i>	+++++
<i>Eritroplasia</i>	+++++
<i>Fibrose submucosa oral</i>	+++++
<i>Eritroleucoplasia</i>	++++
<i>Leucoplasia granular</i>	++++
<i>Queratose laríngea</i>	+++
<i>Queilite actínica</i>	+++
<i>Leucoplasia espessa, lisa</i>	++
<i>Língua vermelha e lisa da Síndrome de Plummer-Vinson</i>	++
<i>Queratose do tabaco sem fumaça</i>	+
Líquen plano (formas erosivas)	+?

Aspecto histológico:

- Hiperqueratose
- O epitélio sofre remodelação gradual, resultando em atrofia e, ocasionalmente, um padrão de **“dentes de serra”**;
- Degeneração hidrópica da camada basal: destruição da camada de células basais do epitélio;
- Corpos coloides, citoides, hialinos ou de Civatte: queratinócitos em degeneração em áreas do epitélio e na interface do tecido conjuntivo.

5.3 - Lúpus eritematoso

O lúpus eritematoso (LE) é uma doença autoimune e considerada a mais comum das doenças do colágeno vascular ou do tecido conjuntivo. **Regezzi et al.**, esclarecem que existem duas formas bem reconhecidas:

- 1) Lúpus eritematoso sistêmico (lúpus eritematoso agudo)**
- 2) Lúpus eritematoso discoide (lúpus eritematoso crônico)**

E existiria uma terceira forma que foi descrita como lúpus eritematoso cutâneo subagudo

Vamos entender um pouco mais?





1) Lúpus eritematoso sistêmico (LES): é uma doença com impacto em diversos órgãos, apresentando diversas manifestações cutâneas e bucais.

Tem como características:

- Sintomas: febre, perda de peso e mal-estar.
- Os rins podem ser afetados (glomerulonefrite).
- O envolvimento cardíaco, articular e pulmonar é comum.
- **Característica principal:** erupção cutânea eritematosa em **forma de borboleta** sobre os processos malar e ponte nasal. As lesões não deixam cicatrizes.
- **Lesões orais:** afetam o vermelhão do lábio, palato, a mucosa jugal, mucosa labial e a gengiva. O envolvimento da região do vermelhão do lábio inferior (queilite por lúpus) pode ser observado em alguns casos.

2) Lúpus eritematoso discoide (LED): afeta principalmente a pele, é menos agressivo e raramente progride para a forma sistêmica. **Guarde isto:** o LED tem **predileção pela face**.

Tem como características:

- Acomete pacientes de meia idade e do sexo feminino
- **Principal característica:** lesões cutâneas que se apresentam como placas eritematosas com formato semelhante a "disco" e apresentam margens hiperpigmentadas. Com a expansão, a parte central da lesão cura, porém fica com uma cicatriz com perda de pigmentação. Os pacientes podem apresentar alopecia (perda permanente de cabelo).
- **Lesões bucais:** as lesões são eritematosas ou ulceradas, circundadas por estrias brancas finas e irradiadas, afetam mais as regiões de mucosa jugal, gengiva e vermelhão do lábio.

3) Lúpus eritematoso cutâneo subagudo (LECS): é uma terceira forma da doença, que apresenta características clínicas intermédias entre o LES e LECC. Pode ser desencadeado por diversos medicamentos.



Diagnóstico: Testes sorológicos para autoanticorpos são positivos nos pacientes com LES (positividade para os anticorpos ANA e anti-DNA). No LED nenhum anticorpo é detectado

Tratamento:

- Corticoides tópicos. Nos casos refratários podem ser prescritos antimaláricos e sulfonas.



6 - CONSIDERAÇÕES FINAIS

Chegamos ao final de mais uma aula de patologia!! Esta aula é inédita e a videoaula ainda está sendo produzida, assim que for gravada será postada na área do aluno.

Aconselho que você faça muito exercícios para consolidar o conhecimento adquirido e como forma de revisão (até porque é difícil revisar toda matéria de patologia!!). Escolhi os conteúdos mais cobrados nas últimas provas e espero que esse material lhe dê uma boa base para realizar a sua prova!

Quaisquer dúvidas, sugestões ou críticas, por favor, entre em contato. Será um prazer acompanhar você nessa jornada rumo à aprovação.

E-mail: profcassiareginato.estrategia@gmail.com

Instagram: <https://www.instagram.com/cassia.reginato>

Aguardo você na próxima aula. Um abraço e até lá!

Cássia Reginato



7 - QUESTÕES COMENTADAS

1 - (ICAP/PREFEITURA DE CORONEL MARTINS-SC/2012) Paciente homem, 60 anos, leucoderma, etilista e fumante há 30 anos, procura a Unidade de Saúde com a seguinte queixa: "tem uma mancha branca na minha língua há tempo, não sai quando eu escovo os dentes ou a língua". O cirurgião dentista, após o exame clínico constata placa branca em língua, não removível a raspagem, não desaparece ao distender a mucosa e não é bilateral. Por exclusão, o diagnóstico clínico mais provável é:

- a) Leucoedema
- b) Leucoplasia
- c) Líquen plano
- d) Morsicatio
- e) Candidíase pseudomembranosa

Comentários:

A letra A está incorreta. O leucoedema manifesta-se na forma de manchas brancas bilaterais na mucosa jugal, que desaparecem à distensão.

A letra B está correta. A leucoplasia é uma lesão cancerizável que apresenta-se na forma de placa branca não raspável em pacientes fumantes.

A letra C está incorreta. O líquen plano é uma doença mucocutânea imunologicamente mediada. Na boca, a apresentação mais comum é na forma de estrias brancas bilaterais na mucosa jugal, denominadas de estrias de Wickham.

A letra D está incorreta. O morsicatio é a mastigação crônica da mucosa jugal. Está associada ao hábito de morder a mucosa. Raramente, ocorre na língua e quando isso ocorre é denominada de *morsicatio linguarum*.

A letra E está incorreta. A candidíase pseudomembranosa apresenta-se como placa branca removível à raspagem.

2- (IBFC/PREFEITURA DE BELHO HORIZONTE/ESTOMATOLOGIA/2014) Em relação às lesões brancas que acometem a cavidade oral, marque a alternativa falsa:

- a) O líquen plano é uma condição autoimune, onde os linfócitos B são enviados as células endoteliais denominadas de ceratinócitos, alterando-os determinando assim o padrão esbranquiçado deste grupo de lesões.
- b) A leucoplasia pilosa é uma condição que usualmente acomete pacientes com o sistema imunológico debilitado como pacientes HIV positivo, onde o acometimento está diretamente proporcional com a carga viral do paciente.



c) A forma clínica de candidíase, caracterizada pela presença de placas brancas destacáveis pela raspagem e localizadas preferencialmente na mucosa jugal anterior, denomina-se candidíase pseudomembranosa

d) A leucoplasia condição estritamente clínica é considerada uma lesão de forte potencial de transformação maligna, geralmente associadas ao tabagismo, mais outros fatores como o etilismo, radiação ultravioleta, microorganismos (HPV-16 e 18, *Treponema pallidum* e *Candida albicans*) podem estar envolvidos.

Comentários:

A letra A está incorreta. O líquen plano é uma doença dermatológica crônica relativamente comum. Uma doença em que é observado o aumento na atividade proliferativa dos queratinócitos cutâneos é a osoríase (Neville et al, 2016 cita linfócitos T mas estudos apontam também a participação dos linfócitos B).

A letra B está correta. A leucoplasia pilosa é causada pelo vírus Epstein-Barr e geralmente está associada à infecção pelo HIV ou outras condições imunossupressoras.

A letra C está correta. A candidíase pseudomembranosa é caracterizada por placas branco-creme, removíveis; sensação de queimação, halitose.

A letra D está correta. A leucoplasia é “uma mancha branca ou placa que não pode ser caracterizada clínica ou patologicamente como qualquer outra doença”. O termo é estritamente clínico e não implica uma alteração histopatológica específica do tecido.

3- (IBFC/PREFEITURA DE BELHO HORIZONTE/ESTOMATOLOGIA/2014) Paciente 49 anos, gênero feminino, não tabagista, procurou o serviço de estomatologia com queixa de uma mancha branca na língua. Durante o exame clínico observaram-se múltiplas placas brancas e aderentes associadas a projeções de superfície áspera em vários sítios orais, como mucosa jugal, borda lateral de língua, assoalho e gengiva. Diante do quadro foi realizada biópsia incisional da borda lateral de língua que evidenciou displasia epitelial severa. Diante do quadro marque a alternativa correta em relação ao diagnóstico mais provável.

- a) Leucoplasia homogênea
- b) Condiloma acuminado
- c) Eritroleucoplasia
- d) Leucoplasia verrucosa proliferativa

Comentários:

A letra A está incorreta. A leucoplasia homogênea é caracterizada pela existência de placas espessas e bem delimitadas com fissuras profundas.

A letra B está incorreta. O condiloma acuminado é uma proliferação de epitélio pavimentoso estratificado induzida por HPV da região anogenital, boca e laringe. As lesões orais geralmente são vistas na mucosa labial e freio lingual, podendo envolver palato mole. É uma lesão exofítica, séssil, rósea, bem delimitada, indolor, com projeções superficiais e tende a ser maior que o papiloma.



A letra C está incorreta. A eritroleucoplasia pode ser vista clinicamente como uma área que mistura áreas brancas e vermelhas e frequentemente exibe displasia epitelial no histopatológico.

A letra D está correta. A LVP é caracterizada pelo desenvolvimento lento e progressivo de múltiplas placas ceratóticas com projeções de superfície rugosas e com a progressão assumem um aspecto exofítico e verrucoso assemelhando-se ao carcinoma verrucoso. Afeta geralmente a gengiva e mesmo com a terapia não apresenta regressão.

4-(IBFC/PREFEITURA DE BELHO HORIZONTE/ESTOMATOLOGIA/2014) Paciente 55 anos, leucoderma, procurou o serviço de estomatologia com queixa de alteração no palato. Ao exame clínico foi observado uma placa branco-acinzentada, aderente associadas a inúmeras pápulas levemente elevadas com centro vermelho e com uma pequena depressão. Diante do quadro marque a alternativa correta em relação ao diagnóstico mais provável.

- a) Leucoplasia verrucosa
- b) Carcinoma epidermóide
- c) Quelite actínica
- d) Estomatite nicotínica.

Comentários:

A letra A está incorreta. A leucoplasia verrucosa proliferativa (LVP) é caracterizada pelo desenvolvimento lento de múltiplas placas queratóticas com projeções rugosas de superfície, geralmente acomete a gengiva.

A letra B está incorreta. O carcinoma epidermoide de boca tem uma apresentação clínica variada, incluindo as seguintes: Exofítica (aumento de volume; vegetante, papilífera, verruciforme) Endofítica (invasiva, escavada, ulcerada), Leucoplásica (mancha branca), Eritroplásica (mancha vermelha) Eritroleucoplásica (combinação de áreas vermelha e branca). Os locais mais comuns para carcinoma intraoral são a língua (geralmente a lateral posterior e superfícies ventrais) e assoalho bucal.

A letra C está incorreta. A queilite actínica é uma lesão potencialmente maligna do vermelhão do lábio inferior. Apresenta predileção por pessoas do sexo masculino (10:1) e de pele clara, acometendo a faixa etária acima dos 45 anos de idade. A lesão se desenvolve lentamente com a exposição crônica e o vermelhão do lábio inferior assume aparência atrófica, ressecada e com presença de fissuras, perdendo com o tempo a definição dos limites entre vermelhão e pele. Em estágio mais avançado, o vermelhão exibe áreas descamativas e ásperas.

A letra D está correta. Uma das mais comuns alterações da mucosa do palato duro, a estomatite nicotínica desenvolve como resposta ao calor gerado pelo fumo ao tabaco ou cachimbo. Clinicamente a mucosa do palato se torna difusamente cinza ou branca; numerosas pápulas ligeiramente elevadas são observadas, geralmente com centros vermelhos puntiformes. Tais pápulas representam inflamação das glândulas salivares menores e seus orifícios ductais.

5- (IBFC/PREFEITURA DE BELHO HORIZONTE/ESTOMATOLOGIA/2014) Um paciente 56 anos, leucoderma, fumante de cachimbo e mascador de tabaco a 45 anos, procurou o serviço de estomatologia, com queixa



de uma lesão na mucosa jugal presente a aproximadamente 5 anos. No exame intra-oral verificou-se lesão tumoral esbranquiçada, de aspecto verrucoso e endurecido, medindo aproximadamente 2cm. Diante do caso, marque a alternativa correta no que se refere ao diagnóstico, classificação TMN e tratamento.

- a) Carcinoma verrucoso/ T2N0M0/ cirurgia, radioterapia e quimioterapia
- b) Carcinoma basocelular/ T2N0M0/cirurgia
- c) Carcinoma Verrucoso/ T2N0M0/ geralmente cirurgia
- d) Melanoma/T3N1M0/ cirurgia e radioterapia

Comentários: Vamos lembrar a Classificação TNM e Estadiamento:

TAMANHO DO TUMOR PRIMÁRIO (T)

TX	Nenhuma informação disponível sobre o tumor primário
TO	Nenhuma evidência de tumor primário
Tis	Somente carcinoma in situ no sítio primário
T1	Tumor de 2 cm ou menor em seu maior diâmetro
T2	Tumor maior que 2 cm, porém não maior do que 4 cm em seu maior diâmetro
T3	Tumor maior que 4 cm em seu maior diâmetro
T4 a	(Lábio) Tumor invade através da cortical óssea, nervo alveolar inferior, assoalho bucal, ou pele da face (ou seja, queixo e nariz) Tumor passível de ressecção cirúrgica
T4 a	(Cavidade oral) Tumor invade através da cortical óssea, a musculatura profunda extrínseca da língua (genioglosso, hioglosso, palatoglosso e estiloglosso), seio maxilar ou pele da face Tumor passível de ressecção cirúrgica.
T4 b	Tumor envolve espaço mastigatório, lâminas do processo pterigoide ou base do crânio e/ou envolve completamente a artéria carótida interna Tumor inoperável

ENVOLVIMENTO DO LINFONODO REGIONAL (N)

NX	Linfonodos não puderam ou não foram avaliados
N0	Nenhuma metástase para linfonodos regionais
N1	Metástase em um único linfonodo ipsilateral, menor ou igual a 3 cm em seu maior diâmetro



N2	Metástase em um único linfonodo ipsilateral, maior do que 3 cm, porém menor do que 6 cm em seu maior diâmetro; múltiplos linfonodos ipsilaterais, nenhum maior do que 6 cm em seu maior diâmetro; ou linfonodos bilaterais ou contralaterais, nenhum maior do que 6 cm em seu maior diâmetro
N2a	Metástase em um único linfonodo ipsilateral, maior do que 3 cm, porém menor que 6 cm em seu maior diâmetro
N2b	Metástase em múltiplos linfonodos ipsilaterais, nenhum maior do que 6 cm em seu maior diâmetro
N2c	Metástase em linfonodos bilaterais ou contralaterais, nenhum maior do que 6 cm em seu maior diâmetro
N3	Metástase em um linfonodo maior do que 6 cm em seu maior diâmetro

ENVOLVIMENTO POR METÁSTASE A DISTÂNCIA (M)

M0	Sem evidência de metástase a distância
M1	Metástase à distância presente

Vamos lembrar dos estágios das alternativas?

Lembrando que quanto maior o estágio, pior o prognóstico!

Estágio 0 Tis N0 M0

Estágio I T1 N0 M0

Estágio II T2 N0 M0

Estágio III T3 N0 M0

T3 N1 M0

A letra C está correta. O carcinoma verrucoso é diagnosticada em homens acima de 55 anos, sendo mais comum nas regiões de mucosa oral em fundo de vestibulo inferior, gengiva, mucosa jugal. O tratamento do carcinoma verrucoso geralmente é cirurgia, a radioterapia é uma alternativa, mas é considerada menos eficaz que a cirurgia.

6-(FEPESE-UFSC/ PREFEITURA FLORIANÓPOLIS-SC/ESTOMATOLOGIA/2008) Um homem de 45 anos de idade, leucoderma, procurou o ambulatório de odontologia para realizar uma restauração no dente 11. Ao realizar o exame clínico, o cirurgião-dentista observou uma mancha branca salpicada de vermelho na



língua deste paciente; a lesão era firme à palpação. O paciente sabia da presença da lesão, mas não tinha certeza quanto ao tempo do seu surgimento. O referido paciente admitiu ser fumante de 20 cigarros diários e etilista crônico.

A lesão é, mais provavelmente, um (a):

- a) Candidíase
- b) Líquen plano
- c) Eritema traumático
- d) Carcinoma de células escamosas
- e) Tumor de glândulas salivares acessórias

Comentários:

A letra A está incorreta. A candidíase pseudomembranosa possui como características clínicas a presença de placas brancas removíveis à raspagem semelhantes à “leite coalhado ou queijo cottage”. Quando removidas deixam uma superfície eritematosa e sangrante. No entanto tal característica não corresponde ao aspecto salpicado descrito no enunciado.

A letra B está incorreta. As lesões do líquen plano são descritas como pápulas poligonais, púrpuras e pruriginosas. As estrias de Wickham são características.

A letra C está incorreta. Não se aplica.

A letra D está correta. Em sua fase inicial o carcinoma de células escamosas pode apresentar-se como uma leucoplasia mosqueada ou eritroleucoplasia (é observada a mistura de áreas brancas e vermelhas).

A letra E está incorreta. Não se aplica.

7- (AMS/AUTARQUIA MUNICIPAL DE SAÚDE DE APUCARANA/2014) Sobre a leucoplasia, considere as afirmativas a seguir.

- I. Persistência por vários anos, ocorrência em pacientes do gênero feminino e ocorrência em não fumantes são fatores que podem aumentar o risco de transformação maligna.
- II. O termo leucoplasia é estritamente clínico e não implica uma alteração tecidual histopatológica específica.
- III. A realização de biópsia é mandatória, e o resultado do exame histopatológico guiará o tratamento.
- IV. A maioria apresenta displasia epitelial, de moderada a severa, com vários graus de atipia celular.

Assinale a alternativa correta.

- a) Somente as afirmativas I e II são corretas.



- b) Somente as afirmativas I e IV são corretas.
- c) Somente as afirmativas III e IV são corretas.
- d) Somente as afirmativas I, II e III são corretas.
- e) Somente as afirmativas II, III e IV são corretas.

Comentários:

Fatores como gênero feminino, idade avançada, não fumar, lesão persistente por vários anos, extensão da lesão e envolvimento ventrolateral da língua e assoalho.

O termo leucoplasia é estritamente clínico e sem implicação histopatológica, ou seja, sem alteração específica do tecido. Por definição leucoplasia é "uma placa ou mancha branca que não pode ser caracterizada clínica ou patologicamente como qualquer outra doença."

Apesar de leucoplasia representar apenas um termo clínico, a biópsia se faz necessária para obter um diagnóstico histopatológico e orientar o tratamento adequado.

A letra D está correta.

8-(ASSCONPP/PREFEITURA DE SÃO LOURENÇO DO OESTE/ODONTOPEDIATRIA/2016) Placa esbranquiçada, de superfície rugosa localizada preferencialmente nas áreas de mucosa não ceratinizada. É uma definição clínica e não histológica. Manifestações clínicas: raramente manifesta sintomas. As lesões mais preocupantes são aquelas onde não é possível a identificação de um agente traumático local, tais como os de irritação crônica, provocadas por cúspide aguda, restauração fraturada ou borda irregular de uma prótese ou grampo. Diagnóstico: as fontes evidentes de irritação devem ser eliminadas e o usuário reavaliado. Caso a lesão ainda esteja presente ou não tenha manifestado qualquer sinal de redução após um prazo superior a trinta dias, está indicada citologia esfoliativa ou biópsia incisional para pesquisa de eventual ocorrência de atipias celulares. Estamos falando da?

- a) Rânulas
- b) Sialolitíases
- c) Leucoplasia
- d) Nenhuma das alternativas

Comentários:

A letra A está incorreta. A rânula é um fenômeno de retenção associado às glândulas salivares maiores.

A letra B está incorreta. As sialolitíases são estruturas calcificadas que se desenvolvem dentro do sistema de ductos das glândulas salivares.



A letra C está correta. A leucoplasia é uma placa ou mancha branca que não pode ser caracterizada clínica ou patologicamente como qualquer outra doença. Cerca de 70% das leucoplasias são encontradas no vermelhão do lábio, mucosa bucal e gengiva.

A letra D está incorreta. Não se aplica

9- (URI/PREFEITURA DE SANTO ÂNGELO-RS/CIRURGIÃO-DENTISTA/2019) Sobre leucoplasia, analise as afirmações a seguir, identificando-as como verdadeiras (V) ou falsas (F).

() O hábito de fumar tabaco parece ser a maior associação ao desenvolvimento da leucoplasia.

() Pode tornar-se displásica e até invasiva, sem modificação em sua aparência clínica, porém algumas podem apresentar placas avermelhadas espalhadas, chamadas eritroplasia.

() Geralmente, ocorre em pessoas com menos de 40 anos de idade, especialmente, em homens.

() Aproximadamente 5% das leucoplasias bucais são encontradas no vermelhão dos lábios, na mucosa jugal e na gengiva. A ordem correta do preenchimento dos parênteses, de cima para baixo, é a da alternativa:

A. () F - V - V - F

B. () V - V - F - F

C. () F - F - V - V

D. () V - F - F - V

Comentários:

Existe vários fatores causais associados à ocorrência da leucoplasia, no entanto, sabe-se que cerca de 80% dos tabagistas desenvolvem leucoplasia.

A leucoplasia leve ou delgada aparece como uma placa branca ou acinzentada, plana ou ligeiramente elevada, podendo ser translúcida, fissurada ou enrugada, em alguns casos pode gradualmente mesclar-se com a mucosa normal. Leucoplasias finas podem desaparecer ou continuar inalteradas e raramente exibem displasia na biópsia.

A leucoplasia pode tornar-se displásica, até mesmo invasiva, sem alteração em sua aparência clínica. Contudo, algumas lesões, ao final desse processo, demonstram manchas disseminadas de coloração avermelhada, denominadas eritroplasias. Tais áreas representam geralmente sítios nos quais as células epiteliais são tão imaturas ou atróficas que não têm mais a capacidade de produzir ceratina. Essa lesão, com a mistura de áreas brancas e vermelhas, denominada eritroleucoplasia ou leucoplasia mosqueada, representa um padrão de leucoplasia que frequentemente revela displasia avançada na biópsia.

A idade média de diagnóstico é aos 60 anos. Cerca de 70% das leucoplasias orais são encontradas no vermelhão do lábio, mucosa bucal e gengiva. **A letra B está correta.**



10-(URI/PREFEITURA DE SANTO ÂNGELO-RS/CIRURGIÃO-DENTISTA/2019) Paciente J.P.D., sexo masculino, 50 anos, pele clara, agricultor, fumante, que com queixa de manchas brancas no lábio inferior. No exame clínico, observa-se a o escurecimento da margem entre o vermelhão e a porção cutânea do lábio. O diagnóstico clínico mais provável, nesse caso, corresponde à alternativa:

- A. () Estomatite Nicotínica
- B. () Ceratose Actínica
- C. () Queilose Actínica
- D. () Eritroplasia

Comentários:

A letra A está incorreta. A estomatite nicotínica é uma resposta ao calor do fumo de tabaco. A mucosa do palato se torna difusamente cinza ou branca com numerosas pápulas ligeiramente elevadas com centros vermelhos puntiformes.

A letra B está incorreta. A queratose actínica é uma lesão potencialmente maligna cutânea comum, causada pela exposição intensa à radiação UV. Os locais mais acometidos são a face, pescoço, dorso das mãos, antebraços e couro cabeludo. As lesões aparecem como placas lamelares irregulares que variam em cor normal ao branco, cinza ou marrom, e podem ser sobrepostas a um fundo eritematoso.

A letra C está correta. A queilite actínica é uma lesão potencialmente maligna do vermelhão do lábio inferior. Apresenta predileção por pessoas do sexo masculino (10:1) e de pele clara, acometendo a faixa etária acima dos 45 anos de idade. A lesão se desenvolve lentamente com a exposição crônica e o vermelhão do lábio inferior assume aparência atrófica, ressecada e com presença de fissuras, perdendo com o tempo a definição dos limites entre vermelhão e pele. Em estágio mais avançado, o vermelhão exibe áreas descamativas e ásperas.

A letra D está incorreta. A eritroplasia pode ser vista clinicamente como uma mácula ou placa eritematosa bem delimitada, com textura macia e aveludada.

11-(FUNIVERSA/SESA/AP/ESTOMATOLOGIA/2012) Para diminuir a incidência de casos de queilite actínica, deve-se evitar a exposição ao seguinte agente:

- a) fumo
- b) álcool
- c) medicamentos
- d) radiação solar
- e) papiloma vírus humano



Comentários:

A letra A está incorreta. O hábito de fumar tem implicações no desenvolvimento do carcinoma epidermoide oral, pois em especial o fumo do tabaco possui mais de 70 substâncias carcinogênicas.

A letra B está incorreta. O álcool exerce um forte efeito sinérgico com o tabaco no desenvolvimento do câncer oral, mas não possui relação causal com a quelite actínica.

A letra C está incorreta. Não se aplica.

A letra D está correta. A queilite actínica é uma condição potencialmente maligna causada pela exposição crônica à radiação UV.

A letra E está incorreta. Os tipos de HPV de alto risco são associados a displsia e carcinoma epidermoide.

12- (FUNJAB/UFSC/PREFEITURA DE FLORIANÓPOLIS-SC/ESTOMATOLOGIA/2010) Paciente com 70 anos de idade procura a UBS para avaliação odontológica, devido a problemas periodontais avançados. O paciente refere, ainda, desconforto na língua durante a realização do exame clínicorradiográfico. O cirurgião-dentista observa presença de lesão extensa em bordo lateral de língua, levemente desconfortável ao toque, não espontaneamente, de coloração branca, com algumas áreas avermelhadas no seu interior, em forma de placa, não removível a raspagem, com tempo de evolução de aproximadamente 6 meses. Na anamnese, o paciente relata ser fumante desde os 15 anos de idade, de aproximadamente 30 cigarros/dia. Além disso, foi etilista por 30 anos, mas parou de beber há 4 anos, devido a problemas gástricos. Não existe outra alteração de saúde digna de nota. Diante do exposto, assinale a alternativa que corresponde ao diagnóstico clínico MAIS PROVÁVEL.

A () Candidíase eritematosa

B () Carcinoma de células basais

C () Leucoeritroplasia

D () Leucoplasia pilosa

E () Eritroplasia

Comentários:

A letra A está incorreta. A candidíase eritematosa é evidenciada pelo eritema da mucosa vermelhada acompanhada da sensação de queimação.

A letra B está incorreta. É o câncer mais comum de pele que acomete principalmente homens acima de 40 anos. Cerca de 80% dos casos acontecem na região da cabeça e pescoço.

A letra C está correta. A leucoeritroplasia é uma lesão que possui uma mistura de áreas brancas e vermelhas.

A letra D está incorreta. É a lesão mais comum associada ao EBV nos pacientes com AIDS. Ao exame clínico é vista uma placa branca na mucosa que não se destaca à raspagem, geralmente na região de borda de língua.



A letra E está incorreta. A eritroplasia é uma mancha ou placa vermelha que possui como sítio preferencial o assoalho bucal, língua e palato.

13- (UNC/PREFEITURA DE SÃO CRISTÓVÃO DO SUL- SC/2012) A.N., sexo masculino com 69 anos, pele clara, agricultor, clinicamente apresenta-se com os lábios, principalmente o inferior, atrófico com áreas avermelhadas e esbranquiçadas com erosões e ulcerações com superfície crostosa. São SINTOMAS de:*

- a) Sarcoma de Kaposi
- b) Leucoplasia
- c) Eritroplasia
- d) Quelite actínica

Comentários:

A letra A está incorreta. O sarcoma de Kaposi é um tumor maligno que caracteriza-se por manchas arroxeadas dispersas na pele e mucosa, e normalmente está associado à síndrome da imunodeficiência adquirida (AIDS).

A letra B está incorreta. A leucoplasia apresenta-se como placa branca não raspável em pacientes fumantes.

A letra C está incorreta. A eritroplasia é uma lesão cancerizável que se apresenta como mancha vermelha na mucosa.

A letra D está correta. A queilite actínica acomete o lábio, principalmente inferior, de pacientes leucodermas que se expõem ao sol sem proteção. Apresenta-se na forma de lesão ulcerada e com presença de crosta, determinando alteração no contorno do lábio. É uma lesão potencialmente maligna.

14- (CPCON/ODONTÓLOGO/2019) A leucoplasia oral é definida pela Organização Mundial de Saúde (OMS) como “uma placa ou mancha branca que não pode ser caracterizada clínica ou patologicamente como qualquer outra doença”. O termo é estritamente clínico e não implica uma alteração tecidual histopatológica específica. Sobre este tema, analise as afirmativas abaixo:

I- A radiação ultravioleta é aceita como um fator causal da leucoplasia de vermelhão de lábio inferior.

II- A prevalência da leucoplasia diminui em idades mais avançadas, especialmente para os homens que se expõem continuamente ao sol e desenvolvem uma proteção mecânica nos tecidos.

III- A leucoplasia verrucosa proliferativa é caracterizada pelo desenvolvimento de múltiplas placas ceratóticas com projeções de superfícies ásperas que podem evoluir para um estágio no qual são indistinguíveis de um carcinoma verrucoso e se tornarem um carcinoma de células escamosas.

IV- Lesões leucoplásicas iniciais surgem como placas levemente elevadas cinzentas ou branco-acinzentadas com características clínicas variadas.

É VERDADE o que se afirma em:



- a) I, III e IV.
- b) II e III.
- c) I, II, III e IV.
- d) II, III e IV.
- e) I e IV.

Comentários:

A radiação solar pode predispor ao câncer e verificamos tal associação no maior número de casos em lábio inferior e no maior número de pessoas acometidas que exercem funções ao ar livre. A leucoplasia apresenta forte predileção pelo gênero masculino (cerca de 8% nos homens com mais de 70 anos), e geralmente afeta indivíduos com mais de 40 anos. **A letra A está correta.**

15-(FAURGS/PREF ALVORADA-RS/2011) Considere as afirmações abaixo sobre lesões bucais.

I - O líquen plano é uma doença mucocutânea mediada imunologicamente e é mais prevalente em mulheres.

II - A leucoplasia pilosa é mais comumente observada no dorso da língua.

III - As leucoplasias podem regredir espontaneamente após remoção de fatores de risco.

Quais estão corretas?

- a) Apenas I.
- b) Apenas II.
- c) Apenas III.
- d) Apenas I e II.
- e) Apenas I e III.

Comentários:

A leucoplasia pilosa oral (LPO) é a lesão mais comum associada ao EBV nos pacientes com AIDS. A LPO se manifesta como uma placa branca não destacável na mucosa. A maioria dos casos ocorre na borda da língua e varia na aparência entre tênues estrias brancas verticais a áreas leucoplásicas espessas e corrugadas, apresentando uma superfície queratótica e áspera. **A letra E está correta.**

16-(FAURGS/HCPA/2018) Assinale a alternativa correta sobre lesões brancas.

a) Nevo branco esponjoso é uma condição autossômica dominante que se manifesta na boca, em pacientes idosos, e cede à raspagem.



- b) A estomatite nicotínica caracteriza-se por alterações brancas generalizadas no palato duro e possui alto risco de transformação maligna.
- c) A forma mais comum de candidíase é a crônica, chamada de pseudomembranosa (sapinho).
- d) A leucoplasia é uma condição associada a pacientes de meia-idade ou idosos e possui risco relativo de transformação maligna.
- e) O líquen plano na forma de placa tende a ser confundido com a leucoplasia, especialmente por sua característica de lesão localizada.

Comentários:

A alternativa A está incorreta. O nevo branco esponjoso (doença de cannon; displasia branca pregueada familiar) o é uma genodermatose relativamente rara (uma desordem cutânea determinada por via genética), sendo herdada como um traço autossômico dominante com alto grau de penetrância e expressividade variável. Essa condição ocorre razão de um defeito na queratinização normal da mucosa bucal. As lesões do nevo branco esponjoso geralmente surgem ao nascimento ou na primeira infância, mas às vezes a condição se desenvolve durante a adolescência. Placas difusas simétricas, espessas, corrugadas e aveludadas afetam, na maioria das vezes, a mucosa jugal bilateralmente.

A alternativa B está incorreta. A estomatite nicotínica é uma das mais comuns alterações da mucosa do palato duro. Com a exposição a longo prazo ao calor, a mucosa do palato se torna difusamente cinza ou branca; numerosas pápulas ligeiramente elevadas são observadas, geralmente com centros vermelhos puntiformes. Tais pápulas representam inflamação das glândulas salivares menores e seus orifícios ductais.

A alternativa C está incorreta. A candidíase pseudomembranosa é a forma mais bem reconhecida de infecção por *Candida*. A candidíase eritematosa é mais comum que a candidíase pseudomembranosa.

A letra D está correta.

A letra E está incorreta. O líquen plano é uma doença dermatológica crônica relativamente comum, que afeta frequentemente a mucosa bucal. A maioria dos pacientes com líquen plano engloba adultos de meia-idade. As mulheres são mais afetadas, normalmente em uma razão de 3:2 em relação aos homens. O líquen plano reticular tem como característica a presença de linhas brancas finas semelhantes a um rendilhado (estrias de Wickham) e não a aparência de placa como a alternativa afirma.

17-(FGV/TCE-SE/DENTISTA/2015) A utilização de medicamentos altamente eficazes na terapia antirretroviral para o HIV, conhecidos pela sigla em inglês HAART (highly active anti retroviral therapy), tem resultado em enormes progressos na sobrevida desses pacientes. Um dos marcadores para a progressão clínica da infecção pelo HIV são o aparecimento de manifestações bucais. Dentre as lesões bucais mais comuns associadas ao HIV, aquela cuja etiologia está relacionada ao vírus Epstein-Barr é o(a):

- a) líquen plano;
- b) sarcoma de Kaposi;
- c) pênfigo bolhoso;



- d) leucoplasia pilosa;
- e) candidíase pseudomembranosa

Comentários:

Vamos lembrar as lesões fortemente associadas à infecção pelo HIV?

- Candidíase: eritematosa, pseudomembranosa e queilite angular
- Leucoplasia pilosa
- Sarcoma de Kaposi (SK)
- Linfoma Não Hodgkin (LNH)
- Doença periodontal: eritema linear gengival, gengivite necrosante, periodontite necrosante

A leucoplasia pilosa oral (LPO) é a lesão mais comum associada ao EBV nos pacientes com AIDS. Ao exame clínico é vista uma **placa branca na mucosa que não se destaca à raspagem**, geralmente na região de **borda de língua**. **A letra D está correta.**

18-(CADAR/ESTOMATOLOGIA/2014) “Caracteriza-se por placas brancas aderentes na mucosa oral que lembram queijo cottage ou leite coalhado, as quais são removidas com raspagem e a mucosa subjacente pode estar normal ou eritematosa. Pode ser iniciada pela exposição do paciente a antibióticos de amplo espectro ou pelo sistema imune debilitado.” A descrição anterior refere-se ao(à)

- a) leucoplasia.
- b) líquen plano.
- c) candidíase eritematosa.
- d) candidíase pseudomembranosa.

Comentários:

A letra A está incorreta. A leucoplasia não é removida com a raspagem.

A letra B está incorreta. O líquen plano não é removido com a raspagem.

A letra C está incorreta. a candidíase eritematosa não apresenta pontos brancos ou o componente branco não é o achado proeminente.

A letra D está correta. A descrição apresentada no enunciado da questão refere-se à candidíase



19- (UNASUS adaptada/ CURSO EAD/2020) Dentre as alternativas abaixo, qual indica uma etapa do processo para estabelecer o diagnóstico de lesões brancas da boca:

- a) Questionar o (a) paciente com relação aos medicamentos em uso.
- b) Identificar possíveis agentes irritativos como trauma crônico.
- c) Raspar a lesão com uma gaze ou espátula de madeira para verificar se há desprendimento.
- d) Avaliar o tamanho, localização e padrão de distribuição.
- e) Todas as afirmativas acima indicam etapas do processo para estabelecer o diagnóstico de lesões brancas da boca.

Comentários:

A alternativa **correta é a letra E**. Todas as alternativas acima indicam etapas do processo para estabelecer o diagnóstico.

Indicações para biópsia:

- Lesões que têm características neoplásicas ou cancerizáveis
- Lesões que estão aumentando de tamanho ou que apresentam crescimento rápido.
- Lesões persistentes que não possuem uma causa e persistem por mais de 10 a 14 dias.
- Lesões persistentes que fracassam na resposta ao tratamento (lembrando que as lesões devem ser acompanhadas por um período de 7 a 14 dias).
- Lesões desconhecidas em áreas de alto risco para o desenvolvimento do câncer.
- Lesão firmemente aderida ou fixa em estruturas adjacentes
- Confirmação do diagnóstico clínico.
- Lesões que estão causando ao paciente extrema preocupação.

20- (QUESTÃO DE PROVA DE RESIDÊNCIA CBMF) Consiste em uma alteração comum da mucosa jugal, mais provavelmente associada à pressão, irritação por fricção ou trauma por sucção da mucosa entre as superfícies vestibulares dos dentes.

Essa definição está relacionada à seguinte alteração:

- a) Grânulos de Fordyce.
- b) Glossite Romboide Mediana.
- c) Leucoplasia.
- d) Linha Alba.
- e) Varizes Linguais.

Comentários:



A linha alba é uma condição comum da mucosa jugal, mais conhecida como linha branca. Um aspecto importante relacionado ao diagnóstico da linha alba é a não ocorrência de nenhum fator como uma restauração irregular ou trespassse horizontal insuficiente. Sua aparência é esbranquiçada e ocorrência, em geral, bilateral.

A alternativa D está correta.

21-(FGV/CÂMARA DE SALVADOR/2018) Paciente comparece ao consultório odontológico para uma consulta de rotina. Durante o exame dentário realizado pelo cirurgião-dentista, o auxiliar percebe uma linha branca na mucosa jugal do paciente, que se estende horizontalmente e posteriormente no nível em que os dentes superiores e inferiores se encontram. Essa estrutura anatômica é conhecida como:

- a) limite da mucosa alveolar
- b) junção mucogengival
- c) limite do vestíbulo superior
- d) prega mucovestibular
- e) linha alba

Comentários:

A linha alba (“linha branca”) é uma alteração comum da mucosa jugal, geralmente associada à pressão, irritação por fricção ou trauma de sucção das superfícies vestibulares dos dentes. É uma das patologias orais mais comuns. Nenhum outro problema relacionado, como trespassse horizontal insuficiente ou restaurações irregulares nos dentes é responsável pelo desenvolvimento da linha alba. Localiza-se na mucosa jugal na altura da linha de oclusão dos dentes, geralmente bilateral. Não há necessidade de tratamento e a regressão espontânea pode acontecer. Fonte: Neville et al., 2016). **A letra E está correta.**

22- (FGV/TJ-SC/2015) O início da sintomatologia da estomatite urêmica pode ser abrupto, com placas brancas distribuídas predominantemente na mucosa jugal, língua e assoalho bucal. Os pacientes podem se queixar de gosto desagradável, de dor na boca, ou de uma sensação de ardência nessas lesões. O clínico pode detectar um odor de amônia no hálito dos pacientes. O aspecto clínico pode simular a leucoplasia pilosa oral. Essa estomatite representa uma complicação incomum da:

- a) diabetes tipo I
- b) Hipertensão arterial
- c) insuficiência renal aguda
- d) diabete tipo 2
- e) insuficiência renal crônica



Comentários:

O gabarito dado pela banca foi letra C. Os pacientes que apresentam falência renal aguda ou crônica exibem níveis marcadamente elevados de ureia e outros resíduos nitrogenados na corrente sanguínea. A estomatite urêmica representa uma complicação relativamente incomum da falência renal. A maioria dos casos de estomatite urêmica foi relatada em pacientes com falência renal aguda. Em alguns casos, a estomatite urêmica pode desaparecer dentro de poucos dias após a diálise renal, embora a resolução da condição possa ocorrer de duas a três semanas. Em outros casos, o tratamento com um colutório bucal levemente ácido, tal como peróxido de hidrogênio diluído, pode eliminar as lesões orais. Para o controle da dor, enquanto as lesões cicatrizam, pode ser administrada aos pacientes a terapia paliativa, com o uso de cubos de gelo ou de anestésicos tópicos, como a lidocaína viscosa ou hidrocloreto de diclonina. Fonte: Neville et al., 2016).

23-(COREMU/UFPR) As estrias de Wickham podem ser observadas.

- a) Nevo branco esponjoso
- b) Eritema multiforme
- c) Líquen plano
- d) Leucoplasia pilosa
- e) Lúpus eritematoso

Comentários:

O nevo branco esponjoso (Doença de Cannon) é uma genodermatose relativamente rara (uma desordem cutânea) que ocorre por um defeito na queratinização normal da mucosa bucal. Tem como características a presença de placas difusas simétricas, espessas, corrugadas e aveludadas afetam, na maioria das vezes, a mucosa jugal bilateralmente.

O eritema multiforme exibe um espectro de severidade, variando de eritema multiforme menor ao eritema multiforme maior (tradicionalmente tido como um sinônimo da síndrome de Stevens-Johnson) e necrólise epidérmica tóxica (Doença de Lyell). Os casos mais leves, conhecidos como eritema multiforme menor, em geral se iniciam com o desenvolvimento de placas ligeiramente elevadas, redondas e de cor vermelho-escura, localizadas na pele e nas extremidades. No entanto, essas lesões podem ter uma variedade de aspectos (multiforme significando muitas formas). Algumas lesões de pele desenvolvem aspectos que são muito característicos para essa doença. Essas lesões se apresentam como anéis eritematosos circulares e concêntricos, assemelhando-se a um alvo ou ao centro de um alvo (lesões em alvo).

A leucoplasia pilosa se manifesta como uma placa branca não destacável na mucosa. A maioria dos casos ocorre na borda da língua e varia na aparência entre tênues estrias brancas verticais a áreas leucoplásicas espessas e corrugadas, apresentando uma superfície queratótica e áspera.

As lesões do lúpus eritematoso sistêmico se desenvolvem em 5% a 25% desses pacientes, embora alguns estudos demonstrem uma prevalência de 40%. Em geral as lesões afetam o palato, a mucosa jugal e a gengiva. Algumas vezes, elas aparecem como áreas liquenoides, mas também podem ser inespecíficas ou



até mesmo granulomatosas. O envolvimento da região do vermelhão do lábio inferior (queilite por lúpus) é observado, ocasionalmente. As lesões do lúpus eritematoso cutâneo crônico se apresentam clinicamente idênticas às lesões do líquen plano erosivo (Fonte: Neville et al., 2016). **A letra C é a correta.**

24-(CADAR/ESTOMATOLOGIA/2014) “É uma condição comum da mucosa oral de etiologia desconhecida. Ocorre mais frequentemente em indivíduos negros do que em brancos. Caracteriza-se pela aparência difusa, opalescente e branco-acinzentada cremosa da mucosa. A superfície apresenta-se frequentemente pregueada, resultando em estrias esbranquiçadas ou rugosidades. As lesões não são destacáveis e, geralmente, acometem a mucosa jugal bilateralmente. Representa mais uma variação da normalidade do que uma doença.” A descrição anterior refere-se ao(à)

- a) leucoplasia.
- b) líquen plano.
- c) leucoedema.
- d) candidíase pseudomembranosa.

Comentários:

As características apresentadas no enunciado da questão referem-se ao leucoedema. As demais alternativas estão incorretas, respectivamente, pois:

- a leucoplasia é uma lesão pré-cancerosa, e não uma variação da normalidade;
- o líquen plano é uma doença mucocutânea, e não uma variação da normalidade;
- a candidíase pseudomembranosa é uma infecção fúngica e destacável.

A letra C está correta.

Fonte: NEVILLE, Brad W.; DAMM, Douglas D.; ALLEM, Carl M.; BOUQUOT, Jerry E. & Cols. Patologia Oral e Maxilofacial. 3a ed. Rio de Janeiro: Elsevier, 2009.



8 - GABARITO



1. LETRA B
2. LETRA A
3. LETRA D
4. LETRA D
5. LETRA C
6. LETRA D
7. LETRA D
8. LETRA C
9. LETRA B
10. LETRA C
11. LETRA D
12. LETRA C
13. LETRA D
14. LETRA A
15. LETRA E
16. LETRA D
17. LETRA D
18. LETRA D
19. LETRA E
20. LETRA D
21. LETRA E
22. LETRA C
23. LETRA C



9 - REFERÊNCIAS BIBLIOGRÁFICAS

Patologia Oral e Maxilofacial. NEVILLE, Brad W. et al., 4a ed., Elsevier, 2016.

Patologia oral: correlações clinicopatológicas. REGEZZI, J.A; SCIUBBA, J.J.; JORDAN, R.C.K. Elsevier, 2012 e 2018



10 - RESUMO

CONDIÇÕES HEREDITÁRIAS	Leucoedema Nevo branco Esponjoso (Doença de Cannon) Disqueratose intraepitelial benigna hereditária Queratose folicular (Doença de Darier)
LESÕES REATIVAS	Hiperqueratose focal (friccional) Lesões brancas associadas ao tabaco sem fumaça Estomatite nicotínica Leucoplasia Pilosa Língua pilosa Lesão associada ao uso de dentifrício
LESÕES POTENCIALMENTE MALIGNAS E NEOPLÁSICAS	Queilite actínica Queratose actínica (queratose solar) Leucoplasia idopática
LESÕES BRANCO-AMARELADAS NÃO EPITELIAIS	Candidíase Queimaduras mucosas Fibrose submucosa Grânulos de Fordyce Tecido linfoide ectópico Cistos gengivais Parúlido Lipoma
OUTRAS LESÕES BRANCAS	Língua geográfica Líquen plano Lúpus eritematoso

Leucoplasia:

- “uma placa ou mancha branca que não pode ser caracterizada clínica ou patologicamente como qualquer outra doença
- é a lesão potencialmente maligna oral mais comum (= 85% das lesões)
- apresenta forte predileção pelo **gênero masculino** (cerca de 8% nos homens com mais de 70 anos),
- afeta indivíduos com **mais de 40 anos**
- ocorre aproximadamente de **5 anos antes** da ocorrência do **carcinoma de células escamosas oral**.



- cerca de **70%** dos casos ocorrem no **vermelhão do lábio, mucosa jugal e gengiva**; 90% das leucoplasias que exibem displasia ou carcinoma ocorrem na língua, vermelhão do lábio e soalho de boca.

Leucoplasia Verrucosa Proliferativa (LPV):

- caracterizada pelo desenvolvimento, lento e progressivo, de múltiplas placas ceratóticas com projeções de superfície rugosas que, com a progressão, assumem um aspecto exofítico e verrucoso assemelhando-se ao carcinoma verrucoso.
- afeta a **gengiva**
- apresenta **forte predileção** pelo gênero **feminino** (1:4 razão homem-mulher).
- com a evolução transforma-se em um **carcinoma de células escamosas** geralmente dentro de um período de **8 anos após o diagnóstico inicial**.

A conduta diante das leucoplasias deve ser de biopsiar a área para obter o diagnóstico histopatológico e conduzir o tratamento mais adequado. As leucoplasias sem displasias devem ser acompanhadas a cada **6 meses**. A LVP exibe uma **alta taxa de recorrência (83%)** e após a excisão deve ter um acompanhamento de longo prazo.

- **Leucoedema** é uma condição comum, de etiologia desconhecida. É uma lesão assintomática, distribuída simetricamente pela mucosa jugal (e em menor extensão na mucosa labial), opalescentes ou branco-acinzentada. O aspecto esbranquiçado diminui ou desaparece quando a mucosa é evertida ou esticada (como diagnóstico diferencial não é destacável). Afeta mais melanodermas.
- **Nevo branco esponjoso**: é uma doença hereditária autossômica dominante que pode afetar várias mucosas (esôfago, ânus, vulva e vagina). É diagnosticada no início da vida, antes da puberdade. A lesão apresenta um aspecto branco pregueado, costuma ser assintomática e afetar a mucosa oral de forma simétrica e bilateral. Ela não desaparece quando a mucosa é esticada e não afeta a pele (não possui as queratinas 4 e 13).

Neville et al.: O nevo branco esponjoso é uma genodermatose relativamente rara (uma desordem cutânea determinada por via genética), sendo herdada como um traço autossômico dominante com alto grau de penetrância e expressividade variável. São evidenciadas placas difusas simétricas, espessas, corrugadas e aveludadas afetam, na maioria das vezes, a mucosa jugal bilateralmente.

- **Hiperqueratose friccional**: aparece em locais comumente traumatizados: lábios, borda de língua e mucosa jugal. Em pacientes usuários de prótese, os rebordos alveolares edêntulos e os fundos de vestibulo podem ser envolvidos. A hiperqueratose resulta em opacificação (lesão branca) da área traumatizada. Se a causa for removida a lesão tende a diminuir.
- **Lesões associadas ao tabaco sem fumaça**: a etiologia está relacionada ao contato direto da mucosa com o tabaco sem fumaça e seus agentes contaminantes. A forma de rapé é a que tem maior probabilidade de induzir lesões. As lesões são assintomáticas e mais observadas em pacientes brancos do sexo masculino. As regiões mais acometidas são o fundo do vestibulo inferior em torno



do tabaco (bolsa de rapé). O tratamento consiste em descontinuar o uso do tabaco e realizar biópsia em caso de úlcera, endurecimento ou lesão persistente.

- **Estomatite nicotínica:** é causada pelo uso de cachimbo, charuto ou cigarro. A opacificação da região do palato é causada pelo calor e pelos carcinógenos. Clinicamente são observadas alterações de coloração branca generalizadas no palato (hiperqueratose) acompanhadas de pontos vermelhos (orifícios dos ductos salivares inflamados). O tratamento consiste em descontinuar o uso de tabaco.
- **Leucoplasia pilosa:** a etiologia está relacionada à imunossupressão sistêmica ou local (em especial AIDS e transplantes). É uma infecção oportunista causada pelo vírus Epstein-Barr. Clinicamente é observada na região de borda de língua, de forma bilateral e costuma ser assintomática. Pode ter coinfeção por *Candida albicans*.
- **Língua pilosa:** alongamento pronunciado e hiperqueratose das papilas filiformes com decréscimo na descamação da ceratina normal. Localizada na linha média anterior às papilas circunvaladas. Acomete tabagistas inveterados, pacientes em radioterapia de cabeça e pescoço ou nos que fazem uso de antibiótico de largo espectro, de corticosteroides ou peróxido de hidrogênio. Pode apresentar coloração amarelada ou enegrecida pela presença de bactérias cromogênicas, por pigmentação decorrente do uso do tabaco ou de alimentos.
- **Grânulos de Fordyce** são **glândulas sebáceas** que ocorrem na mucosa oral (consideradas ectópicas pois são encontradas na derme como estruturas anexas). Clinicamente são vistas múltiplas pápulas branco-amareladas (ou apenas amareladas), em especial na mucosa jugal e vermelhão do lábio superior (mas podem ocorrer também na região retromolar e pilar amigdaliano). Por serem assintomáticas não requerem tratamento.

➤ **Síndrome de Sturge-Weber**

Manchas "vinho do porto" ou nevo flâmeco

Glaucoma, malformações vasculares da conjuntiva, esclera, coróide e retina;

Hiperplasia gengival.

➤ **Síndrome de Osler-Weber-Rendu (telangiectasia hemorrágica hereditária)**

episódios frequentes de epistaxe

mucosa nasal e a mucosa orofaríngea com numerosas pápulas vermelhas espalhadas, com cerca de 1 a 2 mm, que desaparecem com a realização da diascopia.

telangiectasias nas mãos, nos pés e no trato gastrointestinal



DOENÇA	CARACTERÍSTICA/CONDUTA
Nevo branco esponjoso e DIBH	Hereditários, não desaparecem quando a mucosa é distendida A DIBH pode envolver também a conjuntiva Biópsia para o diagnóstico
Líquen plano	Procure por lesões reticulares brancas (estrias) bilaterais, erosões, atrofia e por lesões cutâneas Biópsia para o diagnóstico
Reação liquenoide a medicamentos	Procure por lesões brancas, geralmente assimétricas, no contexto do uso de um novo medicamento
Mordedura crônica da mucosa jugal	Lesões brancas com aspecto semelhante a pelos ao longo do plano oclusal ou em regiões de trauma
Lúpus eritematoso	Estrias irradiando-se delicadamente Biópsia para o diagnóstico
Candidíase	Procure por fatores predisponentes; pode ser destacável; responde ao tratamento antifúngico



LESÃO	CARACTERÍSTICA	ASPECTO CLÍNICO
<u>CERATOSE ACTÍNICA</u>	É uma lesão potencialmente maligna cutânea comum, causada pela exposição intensa à radiação UV.	Os locais mais acometidos são a face, pescoço, dorso das mãos, antebraços e couro cabeludo. As lesões aparecem como placas lamelares irregulares que variam em cor normal ao branco, cinza ou marrom, e podem ser sobrepostas a um fundo eritematoso. As lesões apresentam uma textura de "lixa", com leve elevação da superfície e geralmente afetam pessoas abaixo dos 40 anos.
<u>QUEILITE ACTÍNICA</u>	Acomete mais o lábio inferior mais exposto ao sol, em indivíduos leucodermas com mais de 45 anos. O sexo mais acometido é o masculino (10:1). Apresenta desenvolvimento lento. O Tratamento consiste em uso do protetor solar, biopsia diagnóstica, vermelhnectomia, proervação.	Clinicamente é vista como uma área pálida, com perda do limite vermelhão/pele.





ESSA LEI TODO MUNDO CONHECE: PIRATARIA É CRIME.

Mas é sempre bom revisar o porquê e como você pode ser prejudicado com essa prática.



1 Professor investe seu tempo para elaborar os cursos e o site os coloca à venda.



2 Pirata divulga ilicitamente (grupos de rateio), utilizando-se do anonimato, nomes falsos ou laranjas (geralmente o pirata se anuncia como formador de "grupos solidários" de rateio que não visam lucro).



3 Pirata cria alunos fake praticando falsidade ideológica, comprando cursos do site em nome de pessoas aleatórias (usando nome, CPF, endereço e telefone de terceiros sem autorização).



4 Pirata compra, muitas vezes, clonando cartões de crédito (por vezes o sistema anti-fraude não consegue identificar o golpe a tempo).



5 Pirata fere os Termos de Uso, adultera as aulas e retira a identificação dos arquivos PDF (justamente porque a atividade é ilegal e ele não quer que seus fakes sejam identificados).



6 Pirata revende as aulas protegidas por direitos autorais, praticando concorrência desleal e em flagrante desrespeito à Lei de Direitos Autorais (Lei 9.610/98).



7 Concurseiro(a) desinformado participa de rateio, achando que nada disso está acontecendo e esperando se tornar servidor público para exigir o cumprimento das leis.



8 O professor que elaborou o curso não ganha nada, o site não recebe nada, e a pessoa que praticou todos os ilícitos anteriores (pirata) fica com o lucro.



Deixando de lado esse mar de sujeira, aproveitamos para agradecer a todos que adquirem os cursos honestamente e permitem que o site continue existindo.