

Aula 00 - Prof. Ana Cristina

*Prefeitura Ibertioga-MG (Farmacêutico)
Conhecimentos Específicos - 2024
(Pós-Edital)*

Autor:

**Ana Cristina dos Santos Lopes,
James Cabral Vieira, Rafaela
Gomes, Sônia Mota Dourado**

27 de Novembro de 2024

Índice

1) Hematologia (Introdução) - Teoria	3
2) Elementos figurados do sangue - Teoria	4
3) Hematopoese - Teoria	7
4) Alterações morfológicas das células do sangue - Teoria	28
5) Esfregaços e colorações hematológicas - Teoria	43
6) Coagulação e Hemostasia - Teoria	49
7) Hematopoese - Questões	54
8) Alterações morfológicas das células do sangue - Questões	77
9) Esfregaços e colorações hematológicas - Questões	87
10) Coagulação e Hemostasia - Questões	97
11) Hematologia - Referências I	103



HEMATOLOGIA

Na aula de hoje vamos abordar um tema muito importante no estudo de **Análises Clínicas para concursos públicos**, a **Hematologia**.

Segundo a Sociedade Americana de Hematologia, o termo **hematologia** pode ser definido como o **estudo do sangue em estados fisiológicos e patológicos**. As patologias hematológicas incluem problemas com os **eritrócitos** (também chamados de **hemácias** ou **glóbulos vermelhos**), **leucócitos** (ou **glóbulos brancos**), **plaquetas** (ou **trombócitos**), vasos sanguíneos, medula óssea, linfonodos, baço e as proteínas envolvidas no sangramento e na **coagulação** (hemostasia e trombose). Em outras palavras, hematologia é o ramo da medicina que se ocupa com o estudo da causa, prognóstico, tratamento e prevenção de **doenças relacionadas ao sangue**.

O estudo da hematologia é de fundamental importância para a sua preparação, pois muitas questões cobradas em provas de concurso são baseadas em conceitos dessa disciplina. Um tópico muito cobrado em editais de concursos da área de análises clínicas é "**Testes hematológicos**", porém, para compreender o funcionamento destes testes, precisamos primeiro abordar alguns conceitos introdutórios. Não negligencie o estudo dos **conceitos iniciais** de hematologia, porque eles **também são cobrados em questões de concurso** público e são fundamentais para entender tópicos mais avançados deste conteúdo.

Sabemos que o conhecimento da área de hematologia é bastante complexo, mas vou resumir o máximo possível para abordar apenas o que realmente é cobrado em provas e dessa forma tornar a nossa jornada mais produtiva. Vocês estão prontos? Então vamos começar!



Elementos figurados do sangue

O sangue é composto por uma parte líquida (o **plasma**) e uma parte sólida (os **elementos figurados do sangue**). Um indivíduo adulto saudável possui um volume sanguíneo de cerca de **5 litros**, representando aproximadamente **6 a 8%** do seu peso total.

Os elementos figurados presentes no sangue são produzidos pela medula óssea através de um mecanismo chamado **hematopoese**. Esses elementos figurados são divididos em três grandes grupos: **eritrócitos**, **leucócitos** e **plaquetas**. É importante ressaltar que, ao contrário dos eritrócitos e leucócitos, as **plaquetas não são células, mas fragmentos de citoplasma derivados de células precursoras da medula óssea**, os **megacariócitos**.

Os **eritrócitos**, também chamados de **hemácias** ou **glóbulos vermelhos**, são o tipo de célula sanguínea mais comum e têm como função **transportar oxigênio** para os diferentes tecidos do corpo, o que ocorre através de uma proteína chamada **hemoglobina** presente no interior dessas células. A hemoglobina é a proteína que **confere a cor vermelha às hemácias**. A **hemácia jovem**, recém eliminada pela medula óssea na corrente sanguínea, recebe o nome de **reticulócito**. Quando o organismo carece de mais hemácias na corrente sanguínea, a produção dessa linhagem celular é aumentada na medula óssea e é possível notar um **aumento da contagem de reticulócitos** no sangue periférico, o que pode ocorrer em alguns casos de anemias ou de hemorragia, **quando a medula é competente para repor as hemácias perdidas**.

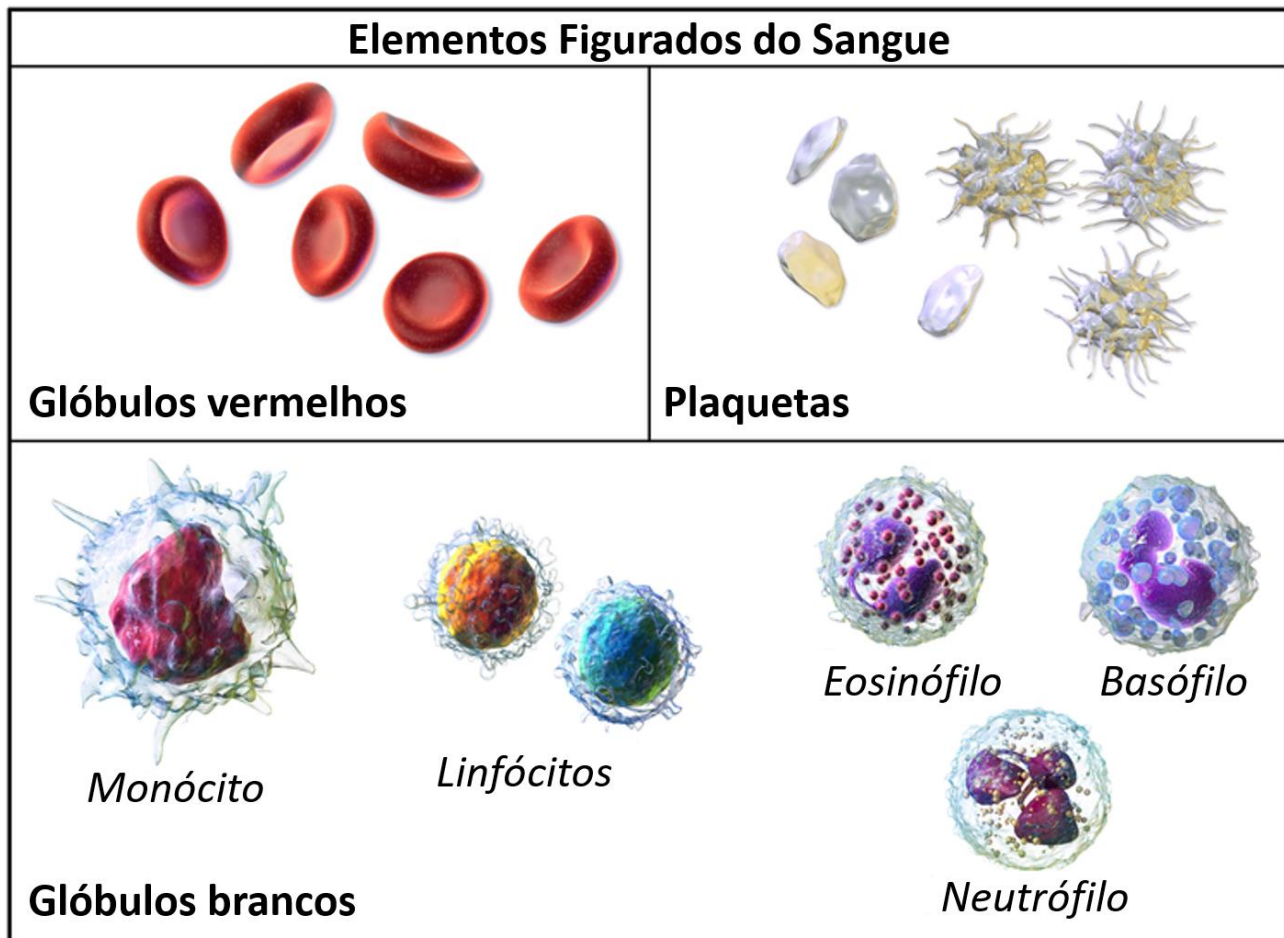
Os **leucócitos** (ou **glóbulos brancos**) compreendem 5 tipos celulares diferentes: os **neutrófilos**, os **eosinófilos**, os **basófilos**, os **linfócitos** (que podem ser subdivididos em **linfócitos T** e **linfócitos B**) e os **monócitos**. Os neutrófilos, eosinófilos e basófilos são chamados de **granulócitos** ou de leucócitos **polimorfonucleares**, pois possuem **grânulos no seu citoplasma e núcleo segmentado**. Os linfócitos e monócitos são chamados de **agranulócitos** ou **mononucleares**.

A função dos leucócitos se relaciona à **resposta imunológica**, mecanismo de **defesa do organismo** contra patógenos invasores e situações que ameaçam a vida. De forma resumida, os **neutrófilos** atuam na **defesa do organismo contra infecções bacterianas**, liberando enzimas e realizando a fagocitose desses microrganismos; os **eosinófilos** atuam na **infecção parasitária** (liberação de enzimas e modulação da inflamação) e os **basófilos** desempenham um papel em **processos alérgicos** (liberação de histaminas). Os **monócitos** diferenciam-se em **macrófagos** e atuam em **processos inflamatórios**, sendo especializados em **fagocitose**. Por fim, os **linfócitos** são responsáveis por um tipo de **resposta imune específica**, sendo que os **linfócitos B** produzem **anticorpos** e os **linfócitos T** podem atuar tanto diretamente (**destruindo células infectadas por vírus**) quando indiretamente (**mediando as ações dos outros leucócitos**).

O último grupo é composto pelas **plaquetas** (ou **trombócitos**), que não são células propriamente ditas, mas fragmentos de citoplasma derivados dos **megacariócitos** da medula óssea. A função das plaquetas é **reagir ao sangramento** causado por lesões nos vasos sanguíneos, elas **formam agregados** e iniciam a formação de um coágulo para **estancar o sangramento**.



A figura a seguir apresenta uma representação esquemática dos elementos figurados do sangue.



Fonte: adaptado de https://en.wikipedia.org/wiki/File:Blausen_0425_Formed_Elements.png.

Vamos resolver uma questão para fixar o conhecimento?



(Cebraspe - Rede Sarah- 2022) O tecido hematopoiético é um tipo de tecido conjuntivo responsável pela produção de células sanguíneas e da linfa. Nas figuras abaixo estão representadas algumas células que fazem parte do tecido hematopoiético.

Figura I

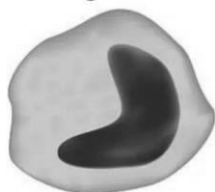

Figura II



Figura III

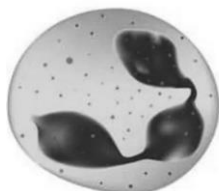

Figura IV



Assinale a opção em que há correta correspondência entre a célula representada em cada uma das figuras precedentes e o seu respectivo tipo.

- A) figura I – monócito; figura II – eosinófilo; figura III – neutrófilo; figura IV – hemácia
- B) figura I – macrófago; figura II – astrócito; figura III – plaqueta; figura IV – neutrófilo
- C) figura I – eosinófilo; figura II – hemácia; figura III – monócito; figura IV – osteoclasto
- D) figura I – osteócito; figura II – hemácia; figura III – neutrófilo; figura IV – queratinócito

Comentários:

Ao identificar corretamente cada uma das células ilustradas, temos:

Figura I – monócito: agranulócito mononuclear com núcleo em forma de U;

Figura II – eosinófilo: granulócito polimorfonuclear com presença de 2 lóbulos e granulações mais evidentes;

Figura III – neutrófilo: granulócito polimorfonuclear com presença de 3 lóbulos e granulações discretas;

Figura IV – hemácia: células anucleadas em formato de disco bicôncavo.

Gabarito: Letra A.



Hematopoese

As células sanguíneas possuem um tempo de vida limitado e por este motivo precisam ser renovadas constantemente. Essa renovação se dá através da hematopoese.

A **hematopoese** ou **hematopoiese** constitui na **formação, diferenciação e especialização das células do sangue** desde a fase intrauterina. No início da vida embrionária a hematopoese é realizada pelo **saco vitelino**, entre a 6ª e a 8ª semana gestacional ocorre a migração das células hematopoéticas para o **fígado** e o **baço** e entre a 14ª e a 20ª semana acontece a transferência da hematopoese para a **medula óssea**, órgão que continua a exercer esta função no período pós-natal.

A **medula óssea** é um **tecido gelatinoso encontrado no interior dos ossos**. Em crianças de até 2 anos de idade, a medula óssea pode ser encontrada virtualmente em qualquer osso. Porém, a quantidade deste tecido vai diminuindo à medida que envelhecemos e no indivíduo adulto ela está presente apenas em alguns ossos, como o **osso íliaco, vértebras, esterno e costelas**.

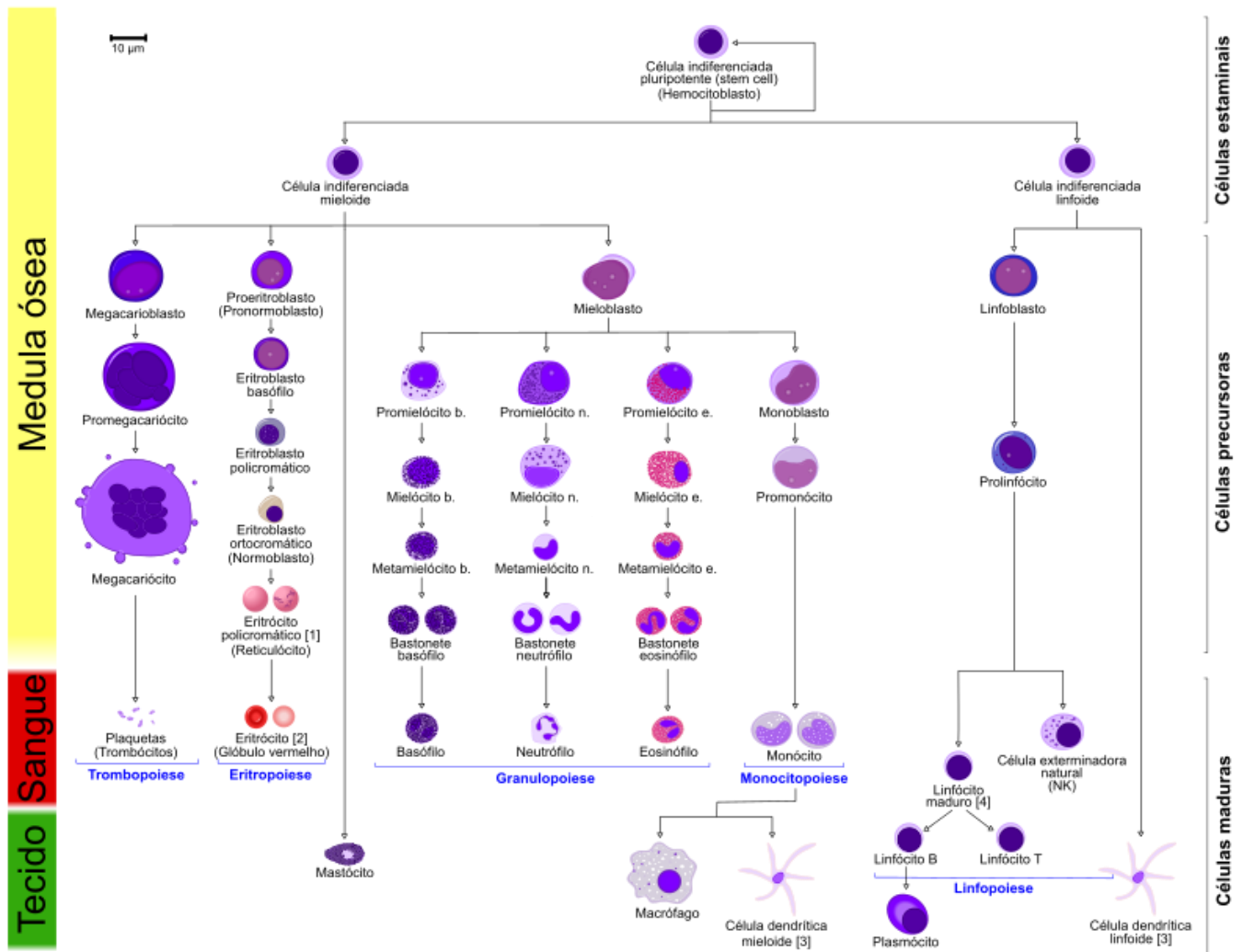


Atenção! Não confunda medula óssea com medula espinhal.

A medula óssea se encontra no interior dos ossos e é responsável pela hematopoese, enquanto a medula espinhal é uma parte do sistema nervoso e está localizada na coluna vertebral.

A hematopoese se inicia quando uma **célula indiferenciada pluripotente** (*stem cell*) da medula óssea se compromete com uma de duas linhagens: linhagem linfoide ou linhagem mieloide. A **linhagem linfoide dá origem aos linfócitos** (linfócito T, linfócito B e célula *natural killer*). Já a **linhagem mieloide dá origem a todos os outros tipos de células sanguíneas**, como hemácias, plaquetas, monócitos e os granulócitos (neutrófilos, eosinófilos e basófilos). As células das duas linhagens passam por sucessivas alterações até alcançarem o *status* de células maduras e finalmente serem liberadas da medula para a corrente sanguínea, como veremos na representação gráfica abaixo.





Fonte: [https://pt.wikipedia.org/wiki/Hematopoiese#/media/Ficheiro:Hematopoiesis_\(human\)_diagram_pt.svg](https://pt.wikipedia.org/wiki/Hematopoiese#/media/Ficheiro:Hematopoiesis_(human)_diagram_pt.svg)

Como podemos ver pela figura, a hematopoese pode ser dividida em **eritropoese** (produção de eritrócitos ou hemácias), **leucopoese** (produção de leucócitos, subdividida em **granulopoese**, **monopoese** e **linfopoese**) e **trombopoese** (produção de trombócitos ou plaquetas). Veremos cada um desses processos em detalhes nos tópicos a seguir.



(SELECON - Prefeitura de Pontes e Lacerda - MT- 2022) A hematopoese é o processo de formação, desenvolvimento e maturação dos elementos figurados do sangue (eritrócitos, leucócitos e plaquetas) a partir de um precursor celular conhecido como célula hematopoiética pluripotente ou *stem-cell*. O local e a fase correta do processo são respectivamente:



- A) Fígado e baço - a partir de 5 a 9 meses
- B) Saco vitelino - a partir de 0 a 2 meses
- C) Medula óssea - a de 0 a 1 ano
- D) Sacro e Pelve - a partir de 2 a 7 meses

Comentários:

No início da vida embrionária a hematopoese é realizada pelo **saco vitelino**, entre a 6ª e a 8ª semana gestacional ocorre a migração das células hematopoéticas para o **fígado** e o **baço** e entre a 14ª e a 20ª semana acontece a transferência da hematopoese para a **medula óssea**, órgão que continua a exercer esta função no período pós-natal.

Sabendo disso, é possível afirmar que a hematopoese acontece no **saco vitelino a partir de 0 a 2 meses** de gestação.

Gabarito: Letra B.

(ADM&TEC - Prof. Serra Talhada/PE - 2018 - adaptada) Leia as afirmativas a seguir:

- I. A medula óssea é o mais importante órgão da gênese das mais diversas células sanguíneas, pois lá estão as células tronco que dão origem a células progenitoras de linhagens mielocíticas, linfocítica, megacariócitos e eritroblastos.
- II. A eritropoiese é o processo de produção de eritrócitos.
- III. A linhagem linfoide engloba os linfócitos T e B.
- IV. A linhagem mieloide compreende os granulócitos polimorfonucleados (neutrófilo, eosinófilo e basófilo) e monócitos.
- V. A hematopoiese é o processo de conservação das células sanguíneas, que ocorre nos chamados órgãos hematopoiéticos, como os músculos da coxa e dos braços.

Marque a alternativa CORRETA:

- A) Todas as afirmativas são verdadeiras.
- B) As afirmativas I, II e III são verdadeiras, e a IV e V são falsas.
- C) As afirmativas I e II são verdadeiras, e a III, IV e V são falsas.
- D) As afirmativas I, II, III e IV são verdadeiras, e a V é falsa.

Comentários:

Mais uma vez, vamos analisar cada afirmativa separadamente:

I: correta. A medula óssea é o principal órgão hematopoiético, responsável por produzir todos os elementos figurados do sangue (eritrócitos, leucócitos e plaquetas) através da divisão e diferenciação das células tronco hematopoiéticas.

II: correta. A eritropoiese consiste na produção de glóbulos vermelhos (eritrócitos).

III: correta. A linhagem linfoide inclui os linfócitos (T e B) e células *natural killers* (um tipo específico de linfócito).

IV: correta. Os granulócitos e monócitos são oriundos da linhagem mieloide.



V: errada. A hematopoiese é o processo de **produção** das células sanguíneas, que ocorre nos chamados órgãos hematopoiéticos, que na vida pós-natal são representados pela **medula ósea**. **Músculos não exercem função hematopoiética.**

Resumindo, temos que as afirmativas I, II, III e IV são verdadeiras, enquanto apenas a afirmativa V é falsa.

Gabarito: letra D.

Eritropoese

Em específico, a produção de eritrócitos (ou hemácias) pela medula ósea é denominada **eritropoese** ou **eritropoiese**, e acontece sob o estímulo de um hormônio chamado **eritropoetina** ou **eritropoietina**, que é **produzido pelos rins** sob o estímulo de **hipóxia**, ou seja, quando o corpo precisa de maior oxigenação. As causas comuns de hipóxia celular que resultam em níveis elevados de eritropoetina são as várias formas de **anemias** e a hipoxemia devida à **doença pulmonar crônica**.

Em casos de **doença renal crônica**, o paciente pode apresentar quadros de anemia (baixa contagem de hemácias e baixos níveis de hemoglobina). Neste caso em específico, a causa da anemia é a **deficiência na produção de eritropoetina**, o que leva a uma **hipoestimulação da medula ósea** para a produção de hemácias. Como alternativa, estes pacientes podem fazer uso da eritropoetina exógena, criada a partir da tecnologia de DNA recombinante.



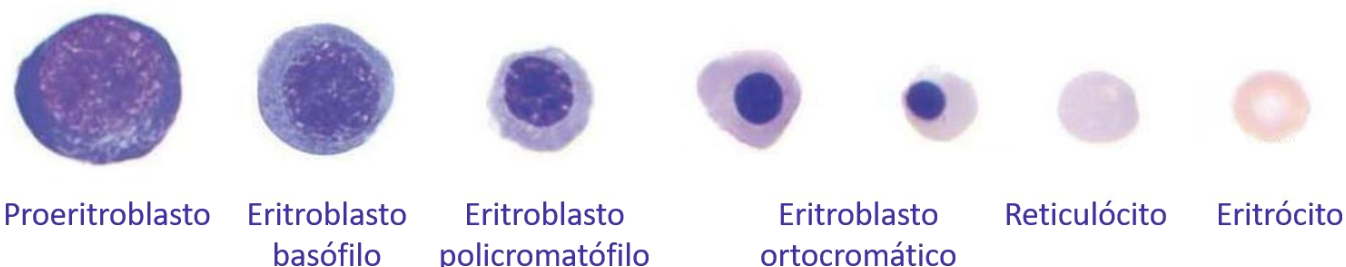
A maior parte (90%) da produção de **eritropoetina** ocorre nos rins. Porém, **10% deste hormônio é produzido pelo fígado.**

Fique atento, pois isso pode ser tema de questão de prova.

Vejamos na figura abaixo as etapas de amadurecimento da linhagem eritroide desde a fase de **proeritroblasto** até o **eritrócito** maduro.



Eritropoese



Fonte: adaptado de <http://www.merimunologiwriterlab.com/2018/03/eritropoiesis.html>

À medida que os precursores eritroides amadurecem, várias características dessas células mudam. O **tamanho total da célula precursora eritroide diminui juntamente com a razão núcleo/citoplasma (N/C)**. O **diâmetro do núcleo diminui e a cromatina se condensa** com a **coloração do núcleo progredindo de vermelho arroxado para azul** escuro no estágio final do eritroblasto ortocromático, antes da ejeção nuclear. A cor do **citoplasma muda de azul nos estágios de proeritroblasto e eritroblasto basófilo para um vermelho rosado** como resultado da expressão crescente da hemoglobina à medida que a célula se desenvolve. Inicialmente, o núcleo é grande e apresenta cromatina frouxa. Mas, à medida que os glóbulos vermelhos amadurecem, **o tamanho do núcleo diminui**.

Além da **eritropoetina**, o **ferro**, a **vitamina B12** (cobalamina) e **vitamina B9** (ácido fólico ou folato) também são **essenciais para a maturação dos eritrócitos**. A carência de um desses elementos causa falha na maturação no processo de eritropoese e consequente diminuição da produção de eritrócitos, que se manifesta clinicamente como **reticulocitopenia (quantidade anormalmente baixa de reticulócitos)**.

No processo de maturação eritroide, inicialmente temos um proeritroblasto, que é uma célula com um núcleo grande e um volume aproximado de 900 fL, e no final do processo temos eritrócitos, que têm um formato de disco enucleado (**sem núcleo**) com um volume de aproximadamente 95 fL. Além disso, cada eritroblasto basófilo se diferencia e dá origem a 8-32 eritrócitos. Vamos ver com detalhes nos tópicos a seguir o que acontece em cada fase de maturação das células eritroides.

Proeritroblasto

O **proeritroblasto** é uma **célula grande** (diâmetro: 14-20µm) com **citoplasma escasso**. É altamente **basófilo** e apresenta um halo perinuclear e protusões citoplasmáticas. O seu núcleo apresenta **cromatina avermelhada, uniforme, clara e finamente reticulada**. **Nucléolos** podem ser observados. Através da mitose, o proeritroblasto dá origem a dois eritroblastos basófilos.



Eritroblasto basófilo

O **eritroblasto basófilo** é ligeiramente menor que o proeritroblasto (diâmetro: 12-17 μm). Seu citoplasma é mais amplo (**diminuição da razão núcleo/citoplasma**) e intensamente **basófilo**, devido à **abundância de RNA**. O **núcleo é grande** e se encontra em posição central, com **cromatina irregular** e algumas condensações. O eritroblasto basófilo sofre mitose e dá origem a eritroblastos policromatófilos.

Eritroblasto policromatófilo

O **eritroblasto policromatófilo** possui diâmetro de 12-15 μm ; **citoplasma azul pálido, cinza ou lilás** e uma relação N/C menor que a do eritroblasto basófilo. Seu **núcleo é central, redondo, com cromatina condensada, violeta e densa**. Nessa fase, surgem as primeiras **zonas de hemoglobinação** na região perinuclear de coloração acinzentada, como consequência da acidofilia da hemoglobina. O eritroblasto policromatófilo sofre uma ou duas divisões mitóticas e, posteriormente, o **núcleo se torna picnótico** (pequeno e denso), dando origem ao eritroblasto ortocromático.

Eritroblasto ortocromático

O **eritroblasto ortocromático** é menor que o eritroblasto policromatófilo (diâmetro: 8-12 μm) e possui uma relação N/C também menor em relação ao seu precursor. O **citoplasma é abundante e acidófilo** (devido à presença de hemoglobina). A **posição do núcleo é central ou excêntrica e este se apresenta picnótico**, o estágio máximo de condensação antes da sua expulsão. **Nesse estágio não ocorrem mais mitoses**. Após a ejeção do núcleo, o eritroblasto ortocromático dá origem ao reticulócito.

Reticulócito

No estágio de **reticulócito**, a célula já **não possui mais núcleo** (não há mais síntese de RNA), pois este foi expulso no final do estágio de eritroblasto ortocromático. Contudo, ainda é **capaz de produzir hemoglobina a partir de resquícios de RNA** remanescente nessas células. Por esse motivo, o reticulócito apresenta **coloração policromatófila** (levemente azulada ou acinzentada). Essas células permanecem de 24 a 48 horas no sangue e ao passarem pelo baço sofrem ação dos macrófagos, tornando-se eritrócitos maduros.

Eritrócito

O **eritrócito maduro** apresenta formato **bicôncavo**, diâmetro de 7- 8 μm e **citoplasma acidófilo** (devido à presença de hemoglobina). Por ser **anucleado** e não possuir mais vestígios de RNA, é incapaz de produzir mais hemoglobina.





Em situações fisiológicas, apenas células maduras são encontradas no sangue periférico. A **presença de células imaturas no sangue é sugestiva de doenças** como leucemias ou infecções graves (no caso de leucócitos) ou de anemias reacionais (no caso de eritrócitos).



(INSTITUTO AOCP - EBSEERH - 2017) Os glóbulos vermelhos são formados na medula óssea, em um processo chamado eritropoiese, regulado pelo hormônio

- A) hemacalina.
- B) adrenalina.
- C) eritropoietina.
- D) insulina.
- E) eritroadrenalina.

Comentários:

Letra A: errada. Não existe hormônio denominado hemacalina, logo a alternativa está errada.

Letra B: errada. A adrenalina é um hormônio produzido principalmente pelas glândulas suprarrenais que não exerce função sobre a eritropoese.

Letra C: correta. A eritropoietina é o hormônio responsável por estimular a produção de hemácias (eritropoese) pela medula óssea. **Este é o nosso gabarito.**

Letra D: errada. A insulina é um hormônio produzido pelas células beta-pancreáticas e tem a função de promover a entrada de glicose nas células. A insulina não exerce efeito sobre a eritropoese.

Letra E: errada. Não existe o hormônio eritroadrenalina, logo a alternativa está errada.

(INSTITUTO AOCP - Prefeitura de João Pessoa - PB - 2021) No processo eritropoiético que ocorre na medula óssea, o eritroblasto perde seu núcleo, originando uma célula globular que ainda apresenta resíduos de RNA citoplasmático. Assinale a alternativa que apresenta o nome desse glóbulo.

- A) Hemácia.
- B) Blasto.



- C) Reticulócito.
- D) Bastonete.
- E) Segmentado.

Comentários:

A célula descrita no enunciado é o **reticulócito**. Eles permanecem de 24 a 48 horas no sangue e ao passarem pelo baço sofrem ação dos macrófagos, tornando-se eritrócitos maduros.

Gabarito: alternativa C.

Hemoglobina

A **hemoglobina** (Hb) é uma proteína complexa encontrada nos eritrócitos (hemácias) e sua principal função é **transportar o oxigênio** (O_2) dos pulmões para os tecidos do corpo, trocar oxigênio por dióxido de carbono (CO_2) e depois transportar o dióxido de carbono de volta para os pulmões, onde ele é trocado por oxigênio novamente.

A molécula de hemoglobina é formada por heme e globina, sendo que o grupamento **heme** é composto por **ferro** e **protoporfirina** e a **globina** é uma **proteína**. O grupamento heme é sintetizado nas mitocôndrias de eritrócitos imaturos (uma vez que não existem mitocôndrias nos eritrócitos maduros). A globina, por sua vez, é sintetizada nos ribossomos, como toda proteína.

A hemoglobina é um **tetrâmero**, contendo quatro subunidades proteicas (cadeias de globina) e quatro subunidades não proteicas (grupamento heme). Existem três variantes normais da hemoglobina que podem ser detectadas em adultos saudáveis, descritas a seguir.

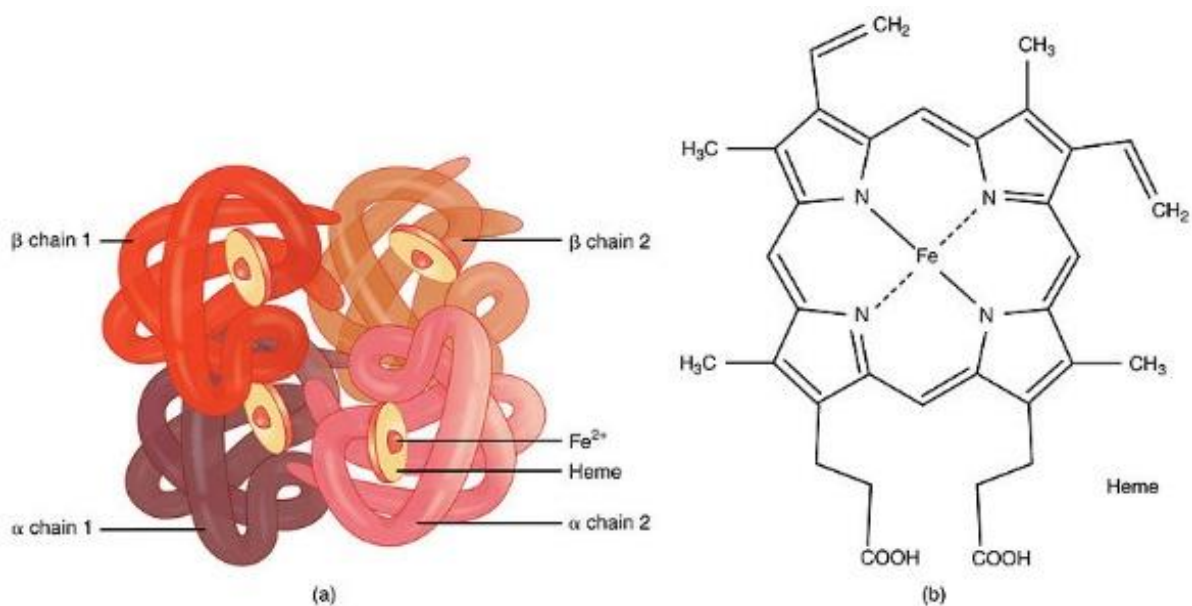
A principal molécula de hemoglobina adulta, a **hemoglobina A₁** ou apenas **hemoglobina A** (**HbA₁** ou **HbA**), contém **duas cadeias de alfa-globina e duas cadeias de beta-globina** ($\alpha_2\beta_2$), e representa cerca de 95% da hemoglobina presente em adultos saudáveis.

A **hemoglobina A₂** (**HbA₂**) é uma variante normal da hemoglobina A que consiste em **duas cadeias alfa e duas cadeias delta** ($\alpha_2\delta_2$) e é encontrada em baixos níveis no sangue humano de adultos normais (de 1,5 a 3,5%).

Em fetos e bebês, as cadeias beta não são comuns e a molécula de hemoglobina é composta por **duas cadeias alfa e duas cadeias gama** ($\alpha_2\gamma_2$), formando a **hemoglobina fetal** (hemoglobina F ou **HbF**), que representa aproximadamente 1% da hemoglobina encontrada em adultos saudáveis. À medida que o bebê cresce, as cadeias gama são gradualmente substituídas por cadeias beta, formando a estrutura da hemoglobina adulta.

Além das variantes hemoglobínicas citadas, existem também algumas variantes encontradas apenas na vida embrionária e fetal (Gower 1, Gower 2, Portland I e Portland II) e outras variantes patológicas (hemoglobina S, hemoglobina C, hemoglobina E, etc.).





Legenda: Representação esquemática da estrutura da hemoglobina A1.
Fonte: https://commons.wikimedia.org/wiki/File:1904_Hemoglobin.jpg

Como dito anteriormente, a principal hemoglobina em humanos adultos, a **hemoglobina A**, é um heterotetrâmero composto por dois polipeptídeos de α -globina e dois de β -globina, cada um com um grupo heme associado. Estes polipeptídeos são codificados pelos genes duplicados **HBA1** e **HBA2** e pelo gene **HBB**, respectivamente. Os dois tipos de genes da globina estão localizados em diferentes cromossomos: HBA1 e HBA2 na posição cromossômica **16p13.3** e HBB em **11p15.4**.

Mutações nos genes da hemoglobina resultam em variantes hemoglobínicas. Muitas dessas variantes não são patológicas. No entanto, algumas dessas formas mutantes podem causar um grupo de doenças hereditárias denominadas hemoglobinopatias, que estudaremos mais adiante.



(FGV - Politec-AP - 2022) A hemoglobina A é formada por duas cadeias alfa e duas cadeias beta ($\alpha_2\beta_2$), representando cerca da seguinte porcentagem da hemoglobina total do indivíduo adulto normal:

- A) 0,6%.
- B) 6%.
- C) 36%.
- D) 76%.



E) 96%.

Comentários:

A principal molécula de hemoglobina adulta, a **hemoglobina A₁** ou apenas **hemoglobina A (HbA₁ ou HbA)**, contém **duas cadeias de alfa-globina e duas cadeias de beta-globina** ($\alpha_2\beta_2$), e representa cerca de 95% da hemoglobina presente em adultos saudáveis.

Gabarito: Letra E.



Hematose

A hemoglobina é responsável pela hematose, que consiste na troca de gases entre os capilares sanguíneos e os **alvéolos pulmonares**.

- A estrutura da hemoglobina contém 4 sítios para ligação do oxigênio, ou seja, ela pode carregar 4 moléculas de oxigênio ao mesmo tempo, que se ligam na sua porção heme, mais especificamente no ferro na forma de íon ferroso (Fe^{2+}).

Leucopoese

A **leucopoese** é o processo pelo qual são produzidos os leucócitos. É dividida em **granulopoese** (que origina neutrófilos, eosinófilos e basófilos) e **agranulopoese**, que é subdividida em **linfopoese** (que dá origem aos linfócitos T e B) e **monopoese** (produção de monócitos).

Os processos de maturação dos precursores leucocitários são diferentes para cada subtipo celular, por isso vamos estudá-los separadamente nos próximos tópicos. Vamos lá?

Granulopoese

Conforme mencionado anteriormente, a **granulopoese** é o **processo de geração de granulócitos (neutrófilos, eosinófilos e basófilos)**. Esse processo tem início a partir de uma célula indiferenciada que dá origem à primeira célula reconhecidamente granulocítica, o mieloblasto. O **mieloblasto** dá origem ao **promielócito**, que por sua vez dá origem ao **mielócito**, que origina o **metamielócito**, do qual deriva o **bastonete** (ou bastão) e, por fim, o **segmentado**.



A granulopoese dura entre 6 e 10 dias e é dividida em uma fase de **divisão celular** (mieloblasto, promielócito e mielócito) e uma fase de **maturação celular** (metamielócito, bastonete e segmentado). É nesta segunda fase que ocorre o aparecimento de granulações e a lobulação nuclear.

Durante o processo da granulopoese ocorrem as seguintes alterações:

- Diminuição celular (exceto de mieloblasto para promielócito);
- Perda de nucléolos;
- Diminuição das granulações primárias;
- Perda da basofilia citoplasmática;
- Surgimento das granulações secundárias específicas;
- Segmentação nuclear.



As granulações das células granulocíticas são de dois tipos:

- **Grânulos primários ou inespecíficos:** são granulações grandes que se coram em vermelho-escuro. Surgem na fase de mieloblasto e diminuem à medida que a célula se diferencia. Estão igualmente presentes nas linhagens neutrofílica, eosinofílica e basófila. Quando aparecem em células maduras são chamadas de **granulações tóxicas**.
- **Grânulos secundários ou específicos:** são menores, arredondados e variam a aparência de acordo com a linhagem celular, corando-se de forma diferente para neutrófilos, eosinófilos e basófilos. São visíveis a partir da fase de mielócito.

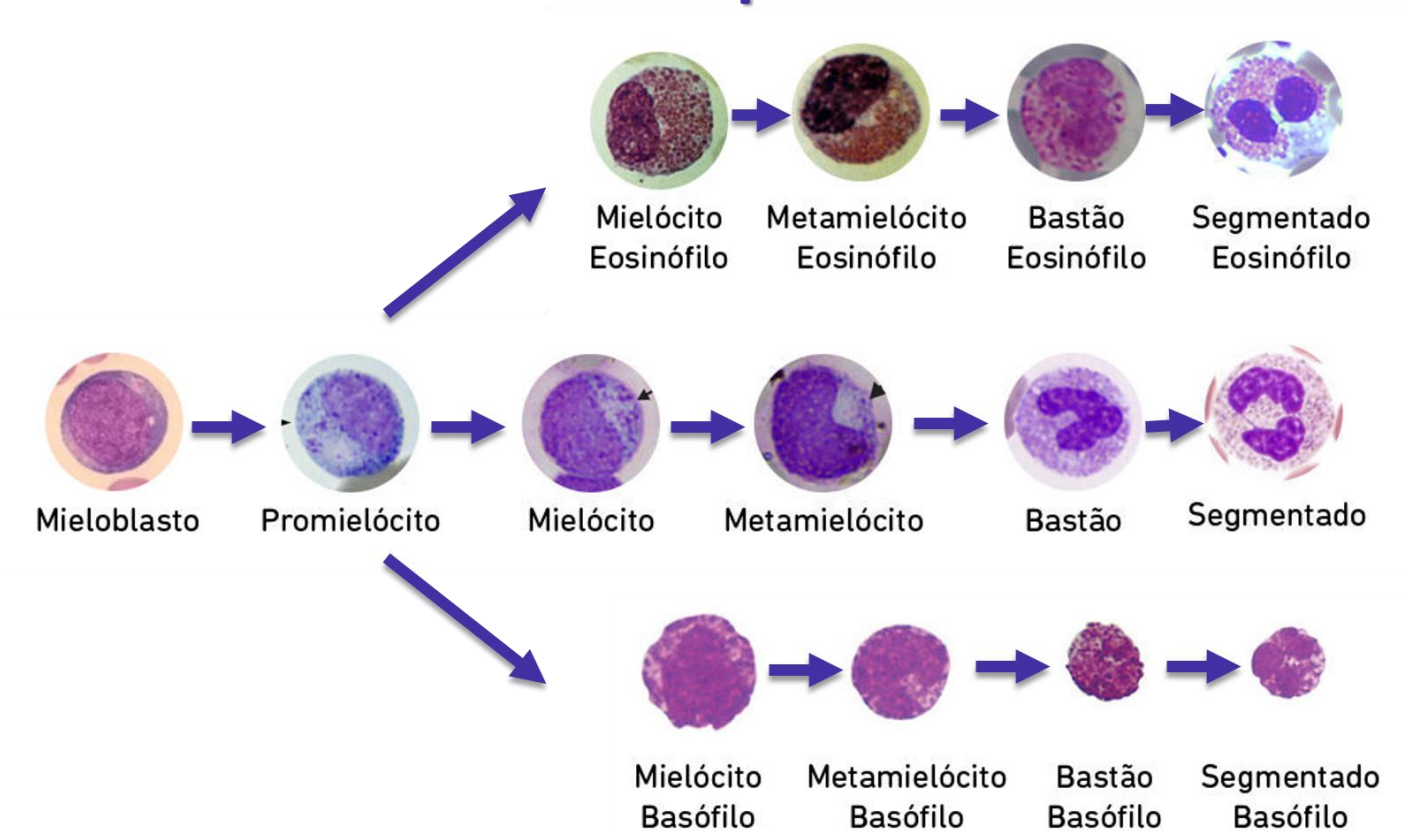
Como os **grânulos específicos só são visíveis a partir da fase de mielócito**, antes disso não é possível identificar a qual linhagem o precursor celular pertence (neutrófilo, eosinófilo ou basófilo). Então os chamaremos apenas de mieloblasto e promielócito, independente de qual linhagem eles pertencem.

Nos estágios a partir de mielócito, quando nos referimos à célula apenas como mielócito, metamielócito, bastonete ou segmentado, estamos falando dos neutrófilos, que são os granulócitos mais abundantes no sangue. Sempre que estivermos nos referindo aos eosinófilos ou basófilos temos que especificar a linhagem celular.

No geral, o processo de granulopoese é bem parecido para os três tipos celulares e até os nomes dos precursores são os mesmos. Vejamos na figura a seguir.



Granulopoesese



Fonte: adaptado de <https://lacs.icb.ufg.br/p/20023-leucopoesese>

Agora vamos estudar os detalhes de cada etapa de amadurecimento granulocítico.

Mieloblasto

Os **mieloblastos** possuem núcleo arredondado ou oval, cromatina fina e pontilhada, com nucléolos visíveis. O citoplasma é azulado e não possui granulações.

Promielócito

O **promielócito** também possui núcleo arredondado ou oval, a cromatina começa a se condensar, porém ainda é possível visualizar nucléolos. O citoplasma é azulado, com granulações primárias espalhadas pelo citoplasma.



Mielócito

O **mielócito** apresenta diâmetro de 12 a 18µm, núcleo arredondado ou oval, relação N/C de 3:1 a 3:2. A cromatina é mais condensada e os nucléolos não são mais visíveis. O citoplasma é rosa-azulado com pequenas granulações de cor rosa-avermelhada que aparecem primeiro junto ao núcleo, espalhando-se depois pelo citoplasma. Os grânulos primários ainda são visíveis, mas menos proeminentes.

Metamielócito

O **metamielócito** apresenta diâmetro de 10 a 15 µm. O núcleo é tipicamente reniforme e a relação N/C é de 2:1 a 1:1. Nucléolos são inexistentes e o citoplasma é rosa-azulado com granulações rosadas e vermelho-azuladas. Os grânulos primários ainda estão presentes, mas não são visíveis.

Bastonete

O **bastonete** tem diâmetro de 10 a 16µm. O núcleo é em forma de bastão ou com chanfradura acentuada e a relação N/C é de 1:1 a 1:2. O citoplasma é de cor rosa-azulada com numerosos grânulos finos de cor vermelho-laranja.

Neutrófilo segmentado

O **neutrófilo segmentado** tem um diâmetro de 10 a 16µm. Núcleo com 2 a 5 lobos unidos entre si por filamentos estreitos e relação N/C de 1:3 a 1:5. O citoplasma apresenta cor rosa-clara a azulada, numerosos grânulos pequenos de distribuição uniforme cor-de-rosa a rosa-violeta.

Eosinófilo segmentado

O **eosinófilo segmentado** difere do neutrófilo por possuir núcleo com 2 a 3 lobos unidos entre si por filamentos estreitos. Representam 2 a 5% do total de leucócitos no sangue periférico. Possui grânulos acidófilos (vermelho/laranja) proeminentes contendo proteína básica. Sua principal função está associada a reações alérgicas e defesa contra parasitas.

Basófilo segmentado

O **basófilo** segmentado apresenta núcleo obscurecido pela densidade dos seus grânulos, que são azul escuros específicos contendo histamina, heparina e outros. Sua função está associada com resposta imune inata a antígenos externos, assim como na ocorrência de asma e anafilaxias. Representa menos de 1% do total de leucócitos, sendo as células mais incomuns do sangue.





(INSTITUTO AOCP - ITEP - RN - 2021) Em uma lâmina hematológica, durante a avaliação morfológica da linhagem granulocítica, você encontra uma célula com as seguintes características: cerca de $17\mu\text{m}$ (micrômetro), com basofilia menos intensa, com escassa granulação azurófila, núcleo grande, cromatina frouxa e 3 nucléolos. Pela descrição, é correto afirmar que trata-se de um

- A) promielócito.
- B) metamielócito.
- C) neutrófilo bastonete.
- D) mieloblasto.
- E) mielócito.

Comentários:

Letra A: errada. O **promielócito** possui núcleo arredondado ou oval, a cromatina começa a se condensar, porém ainda é possível visualizar nucléolos. O citoplasma é azulado, com granulações primárias espalhadas pelo citoplasma.

Letra B: errada. O **metamielócito** apresenta diâmetro de 10 a $15\mu\text{m}$. O núcleo é tipicamente reniforme e a relação N/C é de 2:1 a 1:1. Nucléolos são inexistentes e o citoplasma é rosa-azulado com granulações rosadas e vermelho-azuladas. Os grânulos primários ainda estão presentes, mas não são visíveis.

Letra C: errada. O **bastonete** tem diâmetro de 10 a $16\mu\text{m}$. O núcleo é em forma de bastão ou com chanfradura acentuada e a relação N/C é de 1:1 a 1:2. O citoplasma é de cor rosa-azulada com numerosos grânulos finos de cor vermelho-laranja.

Letra D: correta. O enunciado se refere aos **mieloblastos**, que possuem núcleo arredondado ou oval, cromatina fina e pontilhada, com nucléolos visíveis. O citoplasma é azulado e não possui granulações. **Este é o nosso gabarito.**

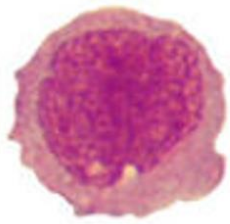
Letra E: errada. O **mielócito** apresenta diâmetro de 12 a $18\mu\text{m}$, núcleo arredondado ou oval, relação N/C de 3:1 a 3:2. A cromatina é mais condensada e os nucléolos não são mais visíveis. O citoplasma é rosa-azulado com pequenas granulações de cor rosa-avermelhada que aparecem primeiro junto ao núcleo, espalhando-se depois pelo citoplasma. Os grânulos primários ainda são visíveis, mas menos proeminentes.

Monopoese

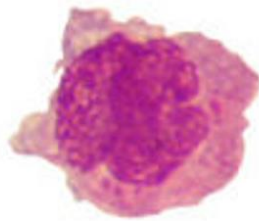
A **monopoese** ou **monocitopoese** é a formação dos monócitos a partir de um precursor mielóide. Sua formação é caracterizada pelas seguintes fases de maturação: **monoblastos**, **promonócitos** e **monócitos**. Os monócitos permanecem pouco tempo no sangue periférico, **migrando para os tecidos e transformando-se em macrófagos**.



Monopoese



Monoblasto



Promonócito



Monócito

Fonte: adaptado de <https://lacs.icb.ufg.br/p/20023-leucopese>

Monoblasto

O **monoblasto** tem aproximadamente 20 μm de diâmetro, apresenta núcleo arredondado e excêntrico, com cromatina frouxa e nucléolos visíveis. O citoplasma é escasso, agranular e basófilo.

Promonócito

Os **promonócitos** são de tamanho semelhante ao monoblasto. O núcleo é ovoide e apresenta cromatina mais condensada em comparação com o monoblasto, com nucléolos ainda visíveis. Há uma maior proporção de citoplasma e um contorno celular irregular, com projeções delicadas.

Monócito

Os **monócitos** são as maiores células encontradas no sangue periférico (cerca de 20 μm de diâmetro) e representam de 5 a 8% do total de leucócitos. Possui núcleo em forma de U com cromatina reticular e citoplasma abundante com grânulos lisossomais com aparência acinzentada (levemente basófilo). Nesse estágio os nucléolos não são mais visíveis. Nos tecidos são denominados macrófagos e são responsáveis pela defesa contra invasores (fagocitose).

Macrófago

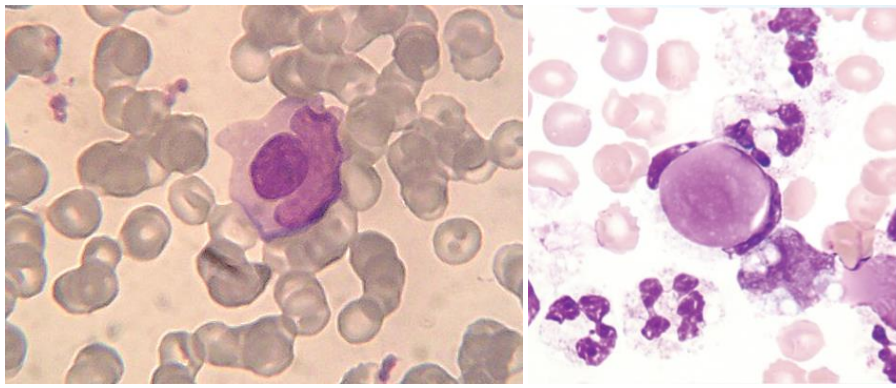
Os **macrófagos** apresentam contorno irregular e mais visível em relação aos monócitos. Realizam a fagocitose de elementos estranhos que invadem o corpo. Essas células podem assumir formas diferentes dependendo do tecido onde se encontram. **Os macrófagos não são encontrados no sangue.**





Células L.E.

As células L.E. (células do lúpus eritematoso) são **neutrófilos** ou **macrófagos** que fagocitaram **núcleos** de linfócitos revestidos e **desnaturados** por anticorpos contra a nucleoproteína. A presença de células L.E. é uma característica do **lúpus eritematoso sistêmico**, apesar de também serem encontradas em outros distúrbios do tecido conjuntivo ou doenças autoimunes, como a artrite reumatoide.



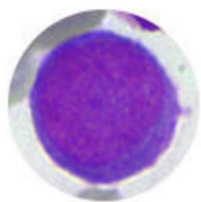
Fontes: https://en.wikipedia.org/wiki/LE_cell#/media/File:LECell.jpg; <https://askhematologist.com/lupus-erythematosus-le-cells/>

Linfopoese

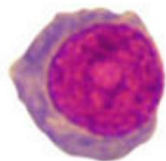
A **linfopoese** é o processo mediante o qual se formam os linfócitos T e B. **Os linfócitos B saem maduros da medula óssea, enquanto os linfócitos T precisam migrar para o timo onde irão sofrer o processo de maturação.** Os linfócitos B ainda se diferenciam em **plasmócitos**, quando encontram um antígeno em um órgão linfóide secundário e secretam anticorpos nos tecidos.



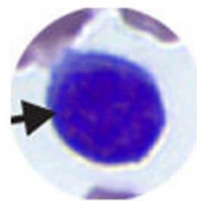
Linfopoeese



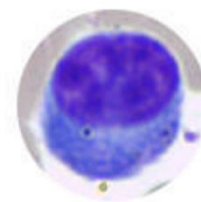
Linfoblasto



Prolinfócito



Linfócito Pequeno



Plasmócito

Fonte: adaptado de <https://lacs.icb.ufg.br/p/20023-leucopese>

Linfoblasto

O **linfoblasto** possui de 15 a 20µm de diâmetro. Apresenta citoplasma escasso, basófilo e sem grânulos. O núcleo é redondo, com cromatina frouxa e os nucléolos estão presentes.

Prolinfócito

O **prolinfócito** é ligeiramente maior que o linfócito maduro (10 a 15µm de diâmetro). Apresenta citoplasma levemente basófilo, podendo ter granulações, e um padrão nuclear intermediário entre linfoblasto e linfócito. Geralmente, o nucléolo é bem visível.

Linfócito

O **linfócito** maduro mede de 7 a 10µm de diâmetro. É uma célula arredondada ou ovalada com citoplasma azul pálido e núcleo arredondado que ocupa quase toda a célula (alta relação N/C). O nucléolo pode estar presente, porém a cromatina densa impede a distinção. Granulações citoplasmáticas não são visíveis.

A função do linfócito está relacionada com a resposta imune adquirida, sendo as principais células do sistema imunológico, produzindo anticorpos (linfócitos B) ou atuando em infecções virais (linfócitos T).

Plasmócito

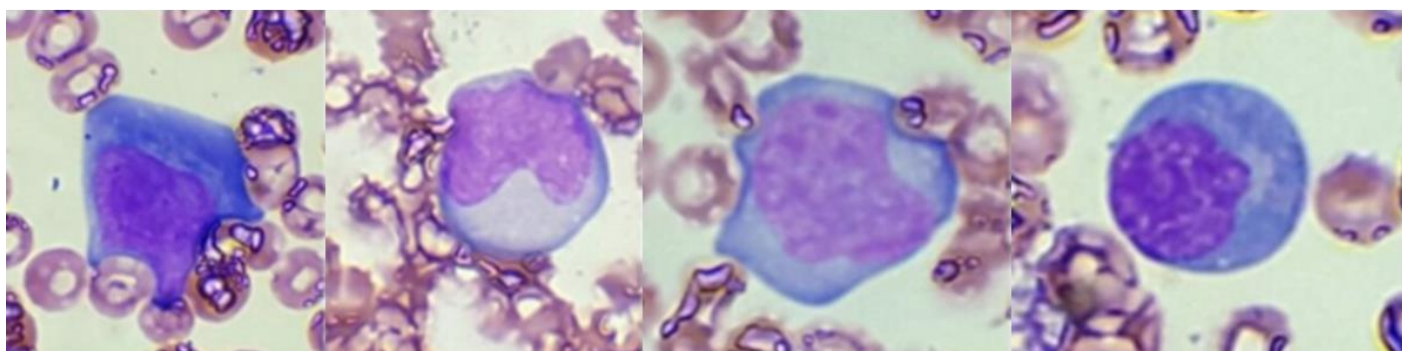
Os **plasmócitos** medem de 9 a 20µm. Possuem núcleo roxo-escuro, sem nucléolos e excêntrico. O citoplasma é azul-escuro e abundante, apresentando uma área clara junto ao núcleo.



Linfócitos reativos ou atípicos

Como resposta a antígenos, os linfócitos podem aumentar de tamanho e desenvolver uma cromatina mais frouxa e um citoplasma basofílico, o que evidencia a produção de anticorpos. A maioria destas células está localizada em tecidos linfoides periféricos, porém algumas podem atingir a circulação.

Linfócitos reativos



Fonte: adaptado de <http://www.hemoclass.com.br/mostrar-ebook/linfocitos-reativos-para-analistas-clinicos/99>

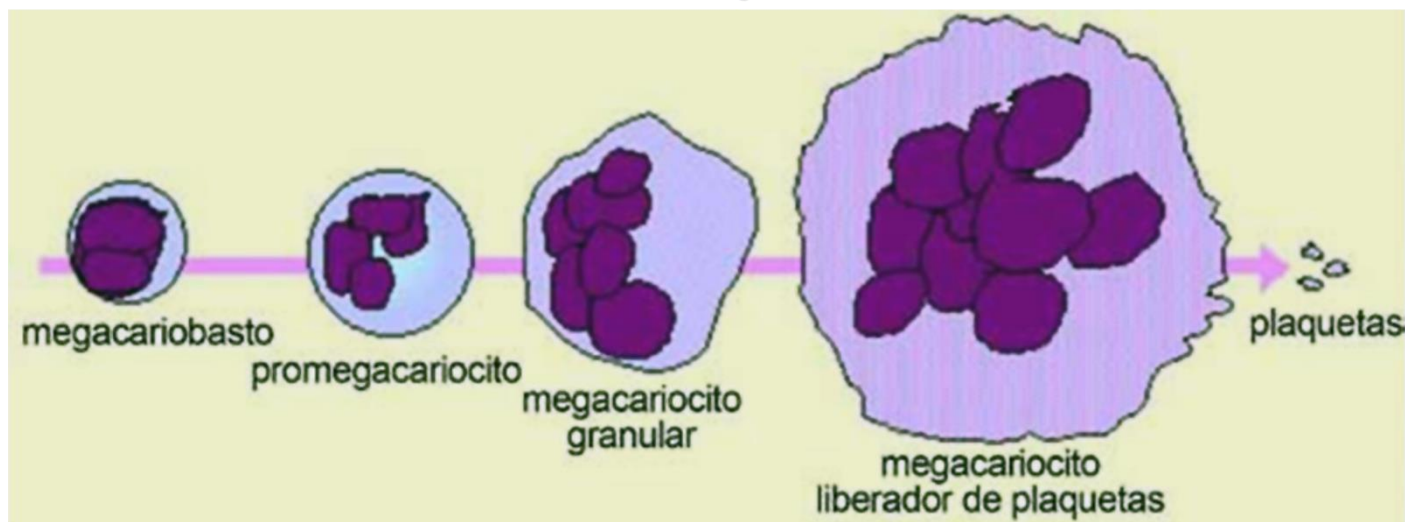
Trombopoese

A **trombopoese**, ou **trombocitopoese**, ou ainda **plaquetopoese** é o processo de desenvolvimento dos megacariócitos que se caracteriza por **endomitose (divisão nuclear sem divisão do citoplasma)**. Esse processo resulta em ploidias que podem variar desde 2N até 64N, contudo, a maioria se enquadra entre 8N e 16N.

Vejamos o processo de trombopoese representado na figura a seguir.



Trombopoese



Fonte: adaptado de <https://sites.google.com/site/traspcelhemayecih/portada/hematopoyesis>

Nos tópicos a seguir veremos a descrição de cada fase da trombopoese.

Megacarioblasto

O **megacarioblasto** tem entre 20 e 25 μ m de diâmetro e apresenta forma irregular, núcleo grande, cromatina frouxa e citoplasma escasso e basófilo.

Promegacariócito

O **promegacariócito** mede entre 30 e 50 μ m, apresenta núcleo multilobulado, cromatina densa e citoplasma basófilo. Grânulos vermelhos-róseos podem ser visualizados

Megacariócito granular

O **megacariócito granular** tem de 35 a 100 μ m de diâmetro, apresenta núcleo lobulado, cromatina grosseira e citoplasma com grânulos que se alastram.



Megacariócito maduro

O **megacariócito maduro** (desprendedor de plaquetas) é arredondado e possui de 80 a 100 μm . Apresenta núcleo lobulado, cromatina densa e citoplasma abundante. Os grânulos se agrupam na periferia, sendo separados por membranas (futuras plaquetas). Os megacariócitos desprendedores de plaquetas são formados em 4-5 dias e cada megacariócito dá origem a mil plaquetas, que se desprendem como fragmentos citoplasmáticos.

Plaquetas

As **plaquetas** possuem formato variável e medem de 1 a 4 μm de diâmetro. Caracterizam-se como corpúsculos anucleados de citoplasma azul com prolongações no exterior. Elas agregam formando conglomerados.

As plaquetas desempenham um papel importante nos processos de hemostasia e coagulação sanguínea, em conjunto com os vasos sanguíneos e os fatores da coagulação.



(MS CONCURSOS - Prefeitura de São Francisco do Guaporé - RO - 2021) O sangue é um tipo de tecido conjuntivo que pode ser dividido em duas partes: plasma e células sanguíneas. Sobre as células sanguíneas, é correto afirmar.

- A) Os segmentados possuem cerca de 7μ de diâmetro, a forma de um disco bicôncavo sem núcleo, exibe uma borda mais corada e um centro mais claro.
- B) As plaquetas são células pequenas, incompletas por carecerem de material nuclear, apresentam forma lenticular, ou variável, participam da coagulação sanguínea.
- C) Os linfócitos, também chamados de polimorfonucleares, possuem núcleo em lobos, sem nucléolo e citoplasma acidófilo com granulações.
- D) As hemácias apresentam núcleo irregular, com chanfraduras marcadas e citoplasma abundante, levemente basófilo.

Comentários:

Letra A: errada. Esta é a descrição das **hemácias**.

Letra B: correta. Descrição correta das plaquetas, que são fragmentos de megacariócitos com importante atuação no processo de coagulação. **Este é o nosso gabarito.**

Letra C: errada. Os linfócitos são células **mononucleares**.

Letra D: errada. As hemácias **não** apresentam núcleo e o seu citoplasma é **acidófilo**.



(INSTITUTO AOCP - Prefeitura de João Pessoa - PB - 2021) Assinale a alternativa que apresenta o Leucócito conhecido como polimorfonuclear, que possui a capacidade de deixar os vasos sanguíneos e penetrar nos tecidos com o intuito de proteger o organismo contra possíveis patógenos.

- A) Monócito.
- B) Linfócito.
- C) Basófilo.
- D) Eosinófilo.
- E) Neutrófilo.

Comentários:

Letra A: errada. Apesar de ter a capacidade de migração para os tecidos, o monócito é uma célula **mononuclear**.

Letra B: errada. O linfócito também é **mononucleado**.

Letra C: errada. O basófilo está mais envolvido em **reações alérgicas**, não desempenhando um papel importante na defesa contra patógenos.

Letra D: errada. A principal função do eosinófilo está associada a **reações alérgicas** e **defesa contra parasitas**.

Letra E: correta. O neutrófilo é um granulócito polimorfonuclear com importante participação na resposta contra patógenos. Quando ocorre uma infecção, essas são as primeiras células que migram para o tecido para atuar na defesa do organismo. **Este é o nosso gabarito.**



Alterações morfológicas das células do sangue

As células do sangue podem apresentar **alterações morfológicas**, que podem estar **associadas a algum tipo de patologia**. Por este motivo, é importante conhecer para saber interpretar o que essas alterações significam. Veremos isso nos próximos tópicos.

Alterações morfológicas das hemácias

Em mamíferos, as hemácias se apresentam sob a forma de **discos bicôncavos anucleados** (sem núcleo) que medem aproximadamente **7 μm de diâmetro** (entre 6,5 e 8,5). No entanto, algumas alterações morfológicas podem ser observadas nessas células, sendo classificadas como **alterações de tamanho, coloração e forma**. É importante conhecer essas alterações e a nomenclatura utilizada porque muitas vezes as alterações se associam a estados patológicos.

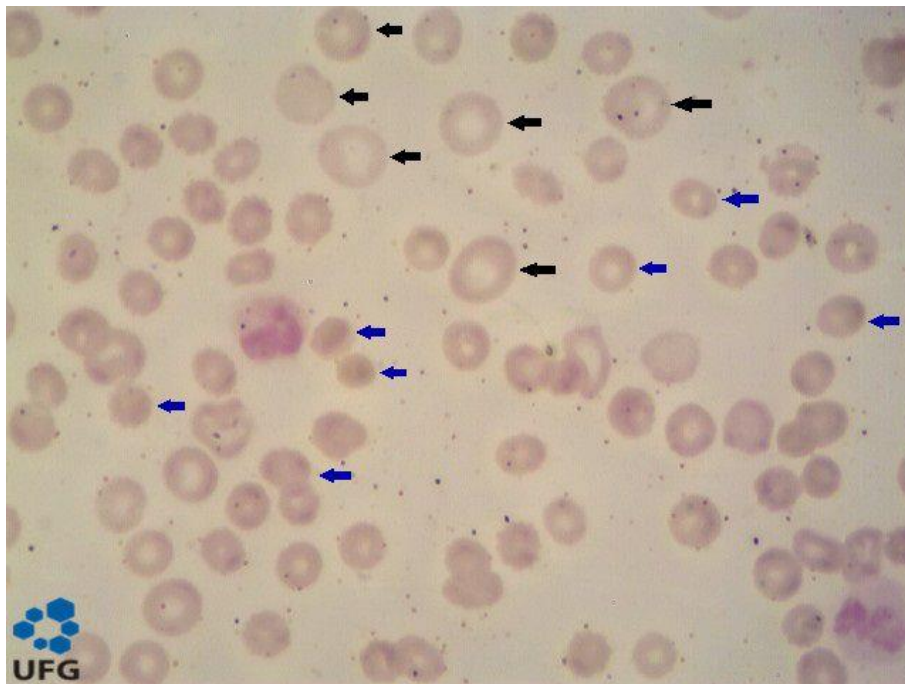
Quando ocorrem **alterações no tamanho da hemácia**, dizemos que há uma **anisocitose**. Quando as hemácias se apresentam em um **tamanho maior que o normal**, utilizamos o termo **macrocitose**, e quando o **tamanho está diminuído**, chamamos de **microcitose**. Utiliza-se o termo **RDW** (*Red cell distribution width*) para indicar que existe uma **diferença na distribuição por tamanho das hemácias**, quanto maior o valor de RDW, maior o grau de anisocitose na amostra de sangue. São considerados normais valores de RDW de até 14,0%.

Os **micróцитos** são eritrócitos com **menos de 6 μm de diâmetro**, geralmente são pequenos e redondos. A microcitose é encontrada em patologias como: anemia por deficiência de ferro, anemia hemolítica, anemia sideroblástica e talassemias.

Os **macróцитos** são eritrócitos com **8,5 a 10 μm de diâmetro**. Podem ser encontrados em casos de deficiência de vitamina B12 e de ácido fólico, além de anemia aplástica e cirrose hepática.

Um terceiro tipo de classificação quanto ao tamanho é a megalocitose. **Megalóцитos** são eritrócitos grandes de formato oval, com **mais de 10 μm de diâmetro**. São encontrados em casos de anemia megaloblástica.



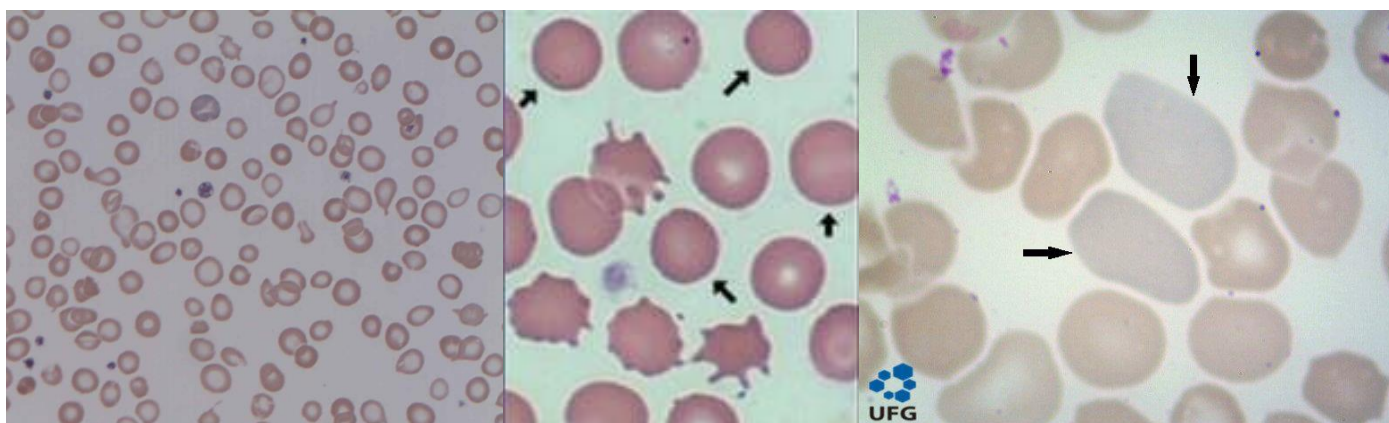


Legenda: Lâmina de esfregaço sanguíneo evidenciado anisocitose. Setas pretas apontam para hemácias macrocíticas e setas azuis indicam hemácias microcíticas.

Fonte: <https://hematologia.farmacia.ufg.br/>

As **alterações de coloração** das hemácias são chamadas de **anisocromia** e relacionam-se ao **conteúdo de hemoglobina** presente na célula, uma vez que a hemoglobina é a molécula responsável por conferir a cor vermelha às hemácias. Dizemos que ocorre uma **hipocromia** quando o **conteúdo hemoglobínico das hemácias está diminuído**, o que é evidenciado pelo aumento do tamanho do halo central dessas células (que ocupa cerca de $1/3$ do diâmetro celular). A **hipercromia** ocorre quando há uma **quantidade de hemoglobina maior** nas hemácias, caracterizada pela diminuição do halo central da célula (o eritrócito fica saturado de hemoglobina). Um outro termo utilizado referente à coloração das hemácias é **policromasia** ou **policromatofilia**, que se caracteriza por hemácias que apresentam uma **coloração mais basófila** (arroxeadada ou acinzentada), o que é sugestivo de presença de **reticulócitos** na amostra, uma vez que os reticulócitos possuem resquícios de **RNA**, que são moléculas basofílicas.

A hipocromia está presente em anemias por deficiência de ferro, anemia sideroblástica, talassemias, entre outras causas. A hipercromia é observada em casos de anemia megaloblástica e esferocitose. Já a policromasia é característica de anemias hemolíticas.



Legenda: À esquerda: hipocromia. Ao centro: hiperchromia. À direita: policromasia.
Fontes: https://upload.wikimedia.org/wikipedia/commons/3/32/Iron_deficiency_Anaemia.jpg
<https://mrdimmer.weebly.com/rbc-tutorials.html>
<https://hematologia.farmacia.ufg.br/>



(IBFC - Prefeitura de Contagem - MG - 2022) Assinale a alternativa que apresenta a variação no tamanho dos eritrócitos em um hemograma.

- A) Poiquilocitose
- B) Anisocitose
- C) Policromasia
- D) Trombocitopenia

Comentários:

Letra A: errada. A poiquilocitose se refere a **alterações na forma** das hemácias.

Letra B: correta. A anisocitose se refere a **alterações no tamanho** da hemácia. **Este é o nosso gabarito.**

Letra C: errada. A policromasia se caracteriza por hemácias que apresentam uma **coloração mais basófila** (arroxeadada ou acinzentada), o que é sugestivo de presença de **reticulócitos** na amostra.

Letra D: errada. A trombocitopenia se refere ao fenômeno de **diminuição da concentração de plaquetas** no sangue periférico.

(UNIFESP - 2018) A presença de um número significativo de eritrócitos recém-saídos da medula óssea, identificados pela cor acinzentada ou arroxeadada na distensão sanguínea, é chamada de:

- A) Macrocitose.
- B) Microcitose.
- C) Policromasia.



- D) Anisocitose.
- E) Poiquilocitose.

Comentários:

Letra A: errada. A macrocitose se caracteriza pela presença de eritrócitos maiores que o normal (entre 8,5 e 10 μm de diâmetro). Os macrócitos não são células recém-saídas da medula óssea.

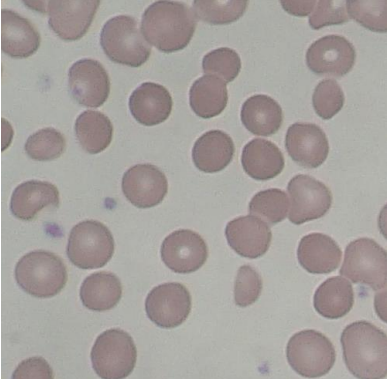
Letra B: errada. A microcitose é a presença de eritrócitos menores que 6 μm de diâmetro no sangue periférico. Também não são células recém-saídas da medula óssea.

Letra C: correta. A policromasia ou policromatofilia se caracteriza por hemácias que apresentam uma coloração mais basófila (arroxeadada ou acinzentada), o que é sugestivo de presença de reticulócitos na amostra, uma vez que os reticulócitos possuem resquícios de RNA, que são moléculas basofílicas. **Este é o nosso gabarito.**

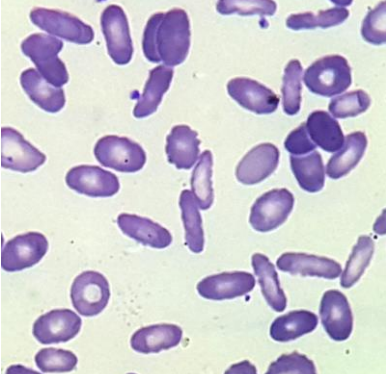
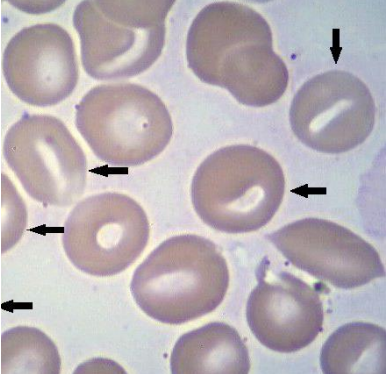
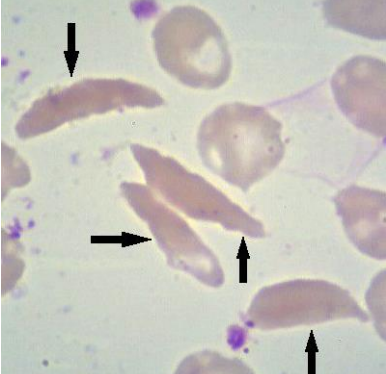
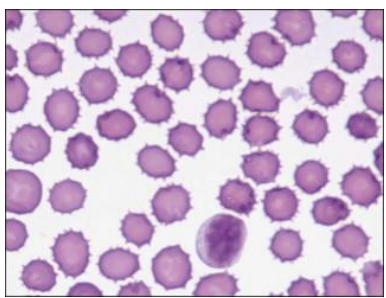
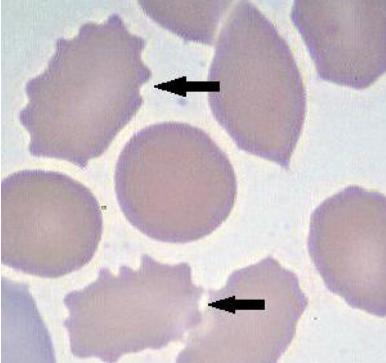
Letra D: errada. O termo anisocitose se refere à presença de eritrócitos de tamanhos variados (diferentes do normal) no sangue periférico. O fenômeno não está associado ao tempo de liberação das células da medula óssea.

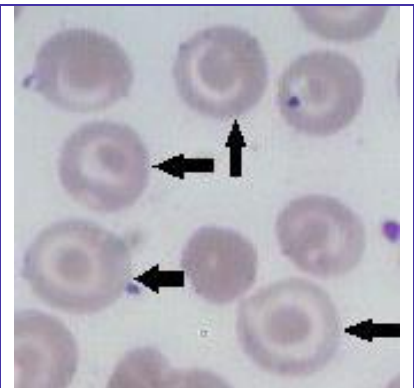
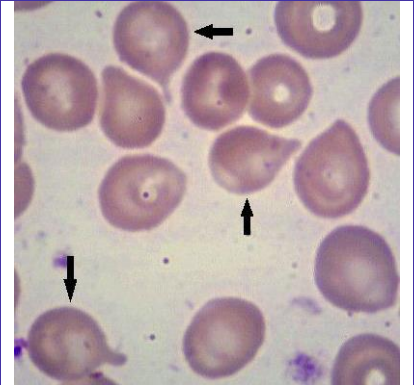
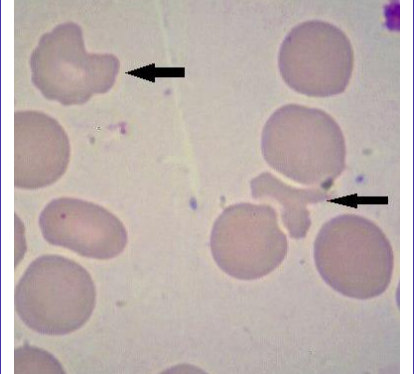
Letra E: errada. O termo poiquilocitose é referente a alterações na forma dos eritrócitos e não se relaciona com o tempo de liberação das células da medula óssea.

O terceiro tipo de alteração morfológica encontrada em hemácias é a **poiquilocitose** (ou **pecilocitose**), que se refere a **alterações na forma** dessas células. Algumas destas alterações estão representadas na tabela a seguir.

Poiquilocitose	Descrição	Imagem
Esferócito	Hemácia microcítica e hiperocrômica. Ocorrências: esferocitose hereditária, anemias hemolíticas adquiridas, transfusões.	



<p>Ovalócito ou eliptócito</p>	<p>Hemácia oval com bordas arredondadas.</p> <p>Ocorrências: eliptocitose hereditária, anemia ferropriva, anemia megaloblástica, talassemia.</p>	
<p>Estomatócito</p>	<p>Halo central da hemácia se assemelha a uma fenda.</p> <p>Ocorrências: doença hepática obstrutiva, alcoolismo, doença hereditária rara.</p>	
<p>Drepanócito</p>	<p>Hemácia em forma de foice ou banana, devido à presença de hemoglobina S. Característica da doença falciforme.</p> <p>Ocorrências: anemia falciforme.</p>	
<p>Equinócito ou hemácia crenada</p>	<p>Membrana da hemácia apresenta espículas pequenas em toda a sua superfície. Pode ser um artefato da lâmina.</p> <p>Ocorrências: cirrose hepática pós-alcoolismo, deficiência de vitamina E, anemia hemolíticas, uremia, hipotireoidismo, deficiência de ácidos graxos.</p>	
<p>Acantócito</p>	<p>Membrana da hemácia apresenta espículas, porém mais espaçadas e irregulares do que nos equinócitos. Assemelha-se a estrelas.</p> <p>Ocorrências: doenças hepáticas severas, pós-esplenectomia, deficiência de vitamina E, hipotireoidismo e alteração do colesterol e triglicérides, estado de má-absorção, deficiência de piruvato quinase, insuficiência renal.</p>	

<p>Hemácia em alvo, leptócito, codócito ou target cell</p>	<p>Ocorre a concentração de hemoglobina na região central da célula. Essas hemácias são delgadas, hipocrômicas e em formato de sino.</p> <p>Ocorrências: hepatopatias, anemia ferropriva, talassemia, hemoglobinas CC, SC, SS, associação de hemoglobina SS com β-talassemia, pós-esplenectomia.</p>	
<p>Dacriócito</p>	<p>Hemácia em forma de gota ou de lágrima.</p> <p>Ocorrências: Síndrome mielodisplásica, talassemia β maior, anemia megaloblástica.</p>	
<p>Esquizócito</p>	<p>Hemácia deformada ou fragmentada.</p> <p>Ocorrências: anemia hemolítica microangiopática, hemólises traumáticas, queimaduras, uso de drogas obstrutivas, hemoglobinúria da marcha.</p>	

Legenda: Tabela demonstrativa dos tipos de poiquilocitoses.

Fontes: <https://hematologia.farmacia.ufg.br/>

https://commons.wikimedia.org/wiki/File:Hereditary_Spherocytosis_smear_2010-03-17.JPG

<https://www.sciencedirect.com/topics/immunology-and-microbiology/echinocyte>

Vamos resolver mais algumas questões para praticar.



(FUNRIO - SESAU-RO - 2017) O termo poiquilocitose é empregado para definir alterações morfológicas no seguinte tipo celular:

- A) Macrófago.
- B) Hepatócito.

- C) Eritrócito.
- D) Adipócito.
- E) Células tronco.

Comentários:

Letra A: errada. O macrófago é uma célula que realiza fagocitose no tecido conjuntivo, ele deriva do monócito do sangue. O termo poiquilocitose aplica-se apenas aos eritrócitos (hemácias), portanto a alternativa está errada.

Letra B: errada. Hepatócito é uma célula presente no fígado. Como o termo poiquilocitose destina-se exclusivamente a eritrócitos, a alternativa está errada.

Letra C: correta. O termo poiquilocitose refere-se a alterações na forma dos eritrócitos (ou hemácias). Este é o nosso gabarito. **Este é o nosso gabarito.**

Letra D: errada. O adipócito é uma célula de gordura, e o termo poiquilocitose não se aplica a esta célula.

Letra E: errada. O termo poiquilocitose é de uso exclusivo de eritrócitos, não podendo ser utilizado para caracterizar células-tronco.

(INSTITUTO AOCP - UFC - 2014) Um esfregaço sanguíneo apresenta eritrócitos delgados e hipocrômicos em formatos de sino. Esses eritrócitos são denominados de

- A) esferócitos.
- B) acantócitos.
- C) dacriócitos.
- D) estomatócitos.
- E) leptócitos.

Comentários:

Letra A: errada. Esferócitos são eritrócitos (hemácias) microcíticos e hiperocrômicos, não correspondendo à descrição do enunciado.

Letra B: errada. Nos acantócitos, a membrana do eritrócito apresenta espículas espaçadas e as células assemelham-se a estrelas. Descrição diferente do enunciado, logo, a alternativa está errada.

Letra C: errada. Os dacriócitos são eritrócitos cuja forma se assemelha à de uma gota ou lágrima, não possuem formato de sino. Logo, esta alternativa também está errada.

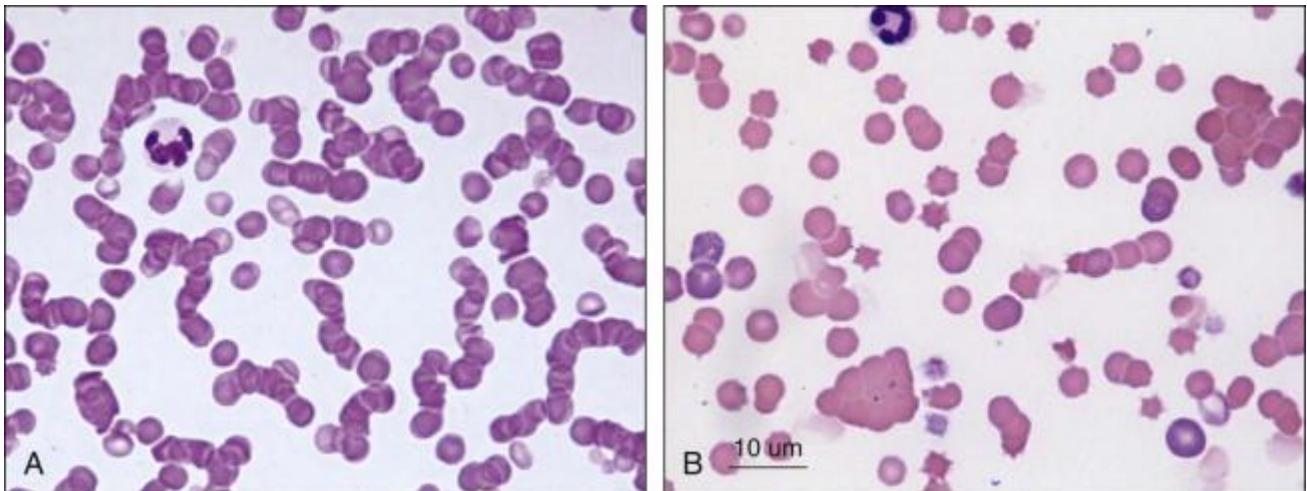
Letra D: errada. Nos estomatócitos o halo central do eritrócito se assemelha a uma fenda. Alternativa também errada.

Letra E: correta. Os leptócitos, também chamados de codócitos ou células alvo, concentram a hemoglobina na região central da célula, assumindo um aspecto delgado, hipocrômico e um formato de sino. Essa descrição bate com o enunciado, logo **é o nosso gabarito.**

Normalmente, os eritrócitos apresentam uma **distribuição homogênea** no esfregaço sanguíneo, contudo, em algumas situações ocorrem alterações na distribuição dessas células, como **roleaux** ou **aglutinação** de hemácias.




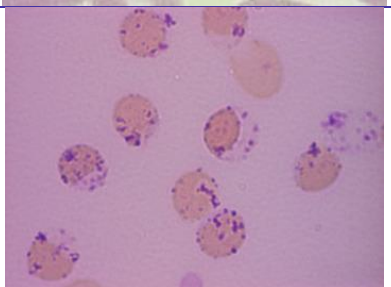
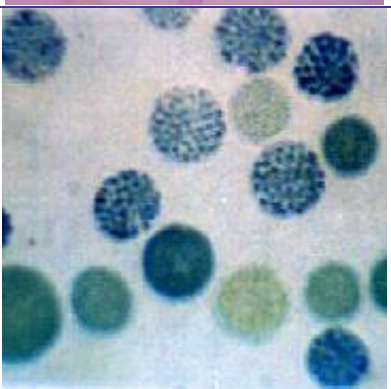
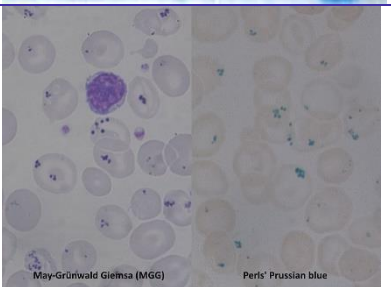
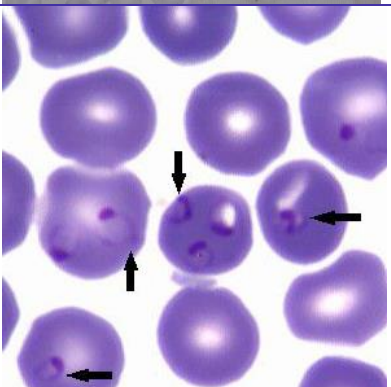
O **rouleaux** de hemácias está relacionado a concentrações séricas muito altas de proteínas (como o fibrinogênio), geralmente devido a **mieloma múltiplo ou macroglobulinemia**. Ao passo que a **aglutinação** dos eritrócitos na lâmina é geralmente causada por **aglutininas frias**.



Legenda: Alterações de distribuição dos eritrócitos: A. Roleaux. B. Aglutinação.
Fonte: <https://www.sciencedirect.com/topics/agricultural-and-biological-sciences/rouleaux>

Agora vamos falar sobre o último tipo de alterações observadas em hemácias, as **inclusões citoplasmáticas**. Algumas dessas inclusões são vistas com a coloração de rotina, outras só podem ser vistas com colorações especiais. Vejamos as inclusões citoplasmáticas de hemácias no quadro a seguir.

Inclusão citoplasmática	Descrição	Imagem
Corpúsculos de Howell Jolly	Fragmentos cromossômicos pequenos (cerca de 0,5µm de diâmetro). Apresentam formato arredondado, são densos e basofílicos. Ocorrências: anemias megaloblásticas, anemias hemolíticas, pós-esplenectomia, alcoolismo, uso de quimioterápicos.	
Pontilhados basófilos	Originados de agregados de cromossomos e precipitados de RNA ribossômico. Se apresentam na forma de granulações basofílicas puntiformes. Ocorrências: talassemias, anemias megaloblásticas, alcoolismo, intoxicação por chumbo e arsênio.	

<p>Anel de Cabot</p>	<p>Remanescentes do fuso mitótico. Se apresenta na forma de anel ou do número oito com coloração lilás-azulada. Ocorrências: anemias severas, anemias megaloblásticas, intoxicação por chumbo.</p>	
<p>Corpúsculos de Heinz</p>	<p>Corpúsculos de hemoglobina desnaturada. Se apresentam no formato oval, arredondado ou angular, medindo cerca de 0,3 a 2µm de diâmetro. Ocorrências: deficiência de G6PD, hemoglobinas instáveis, oxidação da hemoglobina, pós-esplenectomia.</p>	
<p>Hemoglobina H</p>	<p>Precipitação de hemoglobinas instáveis oriundas da formação de tetrâmeros de globina β. Ocorrências: Alfa Talassemia.</p>	
<p>Corpúsculos de Pappenheimer (Sideroblastos e Siderócitos)</p>	<p>Grânulos de ferro dispersos e em forma de agregados. Se apresentam como grânulos azuis quando corados pelo corante Azul da Prússia. Ocorrências: síndromes mielodisplásicas.</p>	
<p>Inclusão parasitária</p>	<p>Malária (<i>Plasmodium falciparum</i>).</p>	

Fontes: https://commons.wikimedia.org/wiki/File:Howell-Jolly_body.png
<https://hematologia.farmacia.ufg.br/>
https://commons.wikimedia.org/wiki/File:Cabot_ring_and_basophilic_stippling.jpg
<https://www.sciencedirect.com/topics/medicine-and-dentistry/heinz-body>



<http://www.talasseмииs.com.br/talasseмииs/tal-alfa.htm>
https://commons.wikimedia.org/wiki/File:Pappenheimer_bodies_smear_2015-08-31.jpg

Para fixar o conhecimento, vamos resolver umas questões sobre inclusões citoplasmáticas de hemácias.



(UNIFESP - 2018) Sobre as inclusões nos eritrócitos identificadas em distensões sanguíneas, os corpúsculos de Heinz são:

- A) Inclusões parasitárias, como hematozoários de malária.
- B) Artefato de coloração formado pela precipitação dos ribossomos quando muito ricos em RNA.
- C) Grânulos de ferro dispersos na periferia da célula.
- D) Corpúsculos de hemoglobina desnaturada precipitados por corantes supravitalis.
- E) Remanescentes de DNA.

Comentários:

Letra A: errada. Corpúsculos de Heinz não são hemoparasitas.

Letra B: errada. A inclusão que evidencia RNA ribossômico é o pontilhado basófilo.

Letra C: errada. Essa é a descrição dos corpúsculos de Pappenheimer, também chamados de sideroblastos ou siderócitos.

Letra D: correta. Corpúsculos de Heinz são oriundos de hemoglobina desnaturada. Se apresentam no formato oval, arredondado ou angular, medindo cerca de 0,3 a 2µm de diâmetro. **Este é o nosso gabarito.**

Letra E: errada. A inclusão que é formada por remanescentes de DNA nuclear são os corpúsculos de Howell Jolly.

(COSEAC - UFF - 2019) Os "Anéis de Cabot" são restos do fuso mitótico que aparecem como uma estrutura em formato de anel ou do número oito, no interior de:

- A) linfócitos.
- B) neutrófilos.
- C) monócitos.
- D) plaquetas.
- E) hemácias.

Comentários:



Os **anéis de Cabot** são restos do fuso mitótico que aparecem como uma estrutura em formato de anel ou do número oito, no interior de **hemácias**.

Gabarito: letra E.

A figura a seguir resume bem o que estudamos sobre a morfologia dos eritrócitos. Usem para uma revisão rápida.

Morfologia dos eritrócitos					
Tamanho	Conteúdo de hemoglobina	Forma		Inclusões	Distribuição
Normal	Hipocromia +1	Codócito	Acantócito	Corpúsculos de Pappenheimer	Agglutinação
Micrócito	+2	Esferócito	Queratócito	Anel de Cabot	
Macrócito	+3	Ovalócito	Esquizócito	Pontilhado basófilo	Roleaux
Macrócito oval	+4	Estomatócito	Dacriócito	Corpúsculo de Howell Jolly	
Macrócito hipocrômico	Policromasia	Drepanócito	Equinócito	Cristalização da hemoglobina	
	Reticulócito			HbSC	HbC

Fonte: adaptado de <http://mt-lectures.blogspot.com/2017/08/lecture-3-red-blood-cells.html>

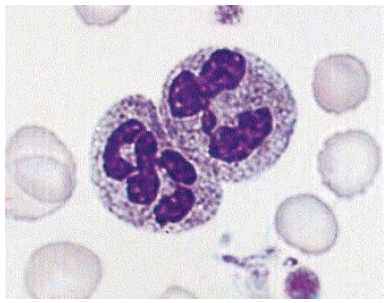
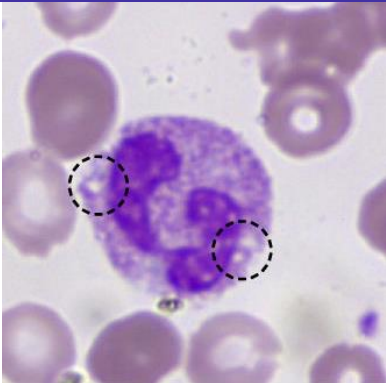
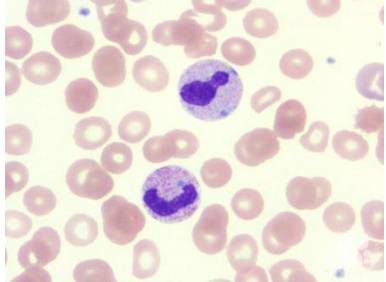
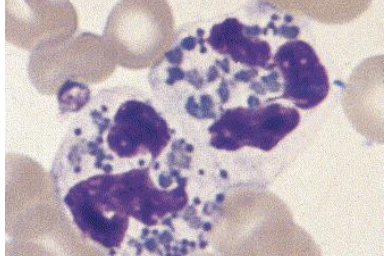
No próximo tópico vamos estudar as alterações morfológicas dos leucócitos. Vamos prosseguir!

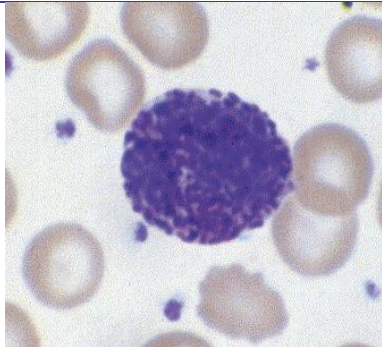
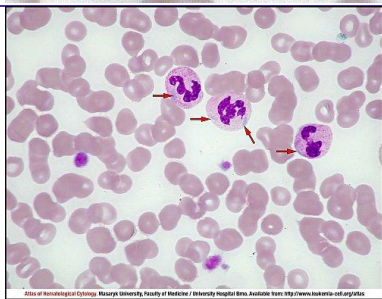
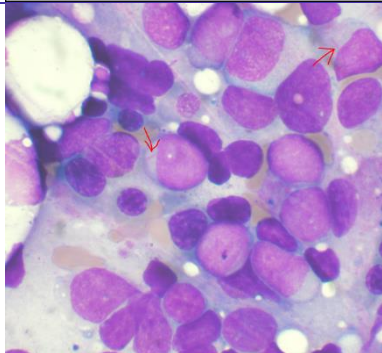
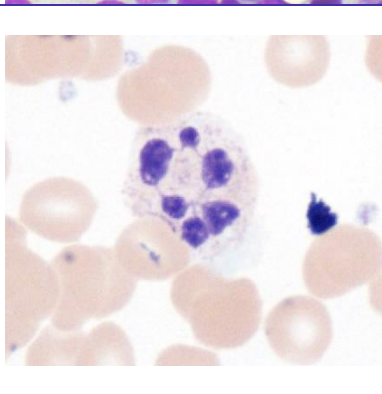
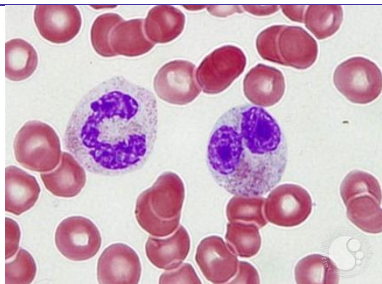


Alterações morfológicas dos leucócitos

Assim como os eritrócitos, os **leucócitos também podem apresentar alterações morfológicas**. As alterações qualitativas dos leucócitos podem ser citoplasmáticas, nucleares, funcionais ou relacionadas à imaturidade celular. As anomalias leucocitárias podem ocorrer devido a defeitos intrínsecos ou congênitos dos leucócitos ou ainda por fatores extracelulares com potencial de afetar a ação dos leucócitos.

As principais alterações morfológicas dos leucócitos estão descritas no quadro a seguir.

Alteração	Descrição	Imagem
Granulações tóxicas	Ocorrem em neutrófilos quando há granulopoese continuada devida a um foco inflamatório. Os neutrófilos chegam ao sangue periférico contendo granulações primárias. Ocorrência: Resposta medular acelerada a uma infecção, inflamação, queimadura, gravidez e administração de G-CSF e GM-CSF (estimuladores de granulopoese).	
Vacuolizações citoplasmáticas	Vacúolos citoplasmáticos ocorrem pela fusão de grânulos com vacúolo fagocítico e exocitose de material fagocitado e do conteúdo de conglomerados de lisossomos secundários. Ocorrência: infecções e intoxicação alcoólica.	
Corpos de Döhle	Inclusões citoplasmáticas azul-acinzentadas formadas pelo empilhamento de retículo endoplasmático e grânulos de glicogênio. Ocorrência: maturação acelerada do neutrófilo em infecções, inflamação, queimaduras, síndromes mielodisplásicas e tratamento com drogas citotóxicas.	
Anomalia de Chediak-Higashi	Granulações gigantes em leucócitos, oriundas da coalescência de lisossomos, com coloração que varia do cinza ao vermelho. Ocorrência: albinismo óculo-cutâneo, pancitopenia e infecções recorrentes.	

<p>Anomalia de Alder-Reilly</p>	<p>Grânulos roxo-escuros (púrpura) nos neutrófilos, que se assemelham às granulações tóxicas, porém muito mais abundantes. Ocorrência: defeito recessivo raro na granulação de neutrófilos, porém sem significado patológico.</p>	
<p>Anomalia de May-Hegglin</p>	<p>Grânulos amorfos semelhantes aos corpos de Döhle encontrados em neutrófilos e outros leucócitos, acompanhados por trombocitopenia e plaquetas gigantes. Ocorrência: doença autossômica dominante.</p>	
<p>Bastonetes de Auer</p>	<p>Inclusões citoplasmáticas de cor vermelho-púrpura em forma de bastão encontradas em monoblastos e mieloblastos, correspondente ao alinhamento de grânulos primários. Ocorrência: leucemia mieloide aguda, leucemia promielocítica aguda, síndromes mielodisplásicas e distúrbios mieloproliferativos.</p>	
<p>Hipersegmentação nuclear</p>	<p>Neutrófilos com 5 ou mais lóbulos, decorrentes da alteração na maturação celular por várias causas, como deficiência de vitamina B12, ácido fólico ou após uso de agentes citotóxicos que interferem na síntese de DNA. Ocorrência: defeito genético, insuficiência renal crônica, neutrofilias de longa duração, hematopoese megaloblástica, síndrome mielodisplásica, síndrome mieloproliferativa, queimaduras extensas.</p>	
<p>Anomalia de Pelger-Huët</p>	<p>Defeito na segmentação de neutrófilos, sendo encontrados apenas bastonetes e bissegmentados. Presença de desvio à esquerda. Ocorrência: anomalia genética autossômica dominante sem significado patológico.</p>	

Fontes: <https://www.sciencedirect.com/topics/medicine-and-dentistry/toxic-granulation>
<https://lacs.icb.ufg.br/p/20105-alteracoes-patologicas-serie-branca>
<https://imagebank.hematology.org/image/60048/dhle-bodies>
<http://www.leukemia-cell.org/atlas/index.php?pg=images--non-malignant-haematology--platelets--thrombocytopenia--congenital--myh-9-mutation--may-hegglin-anomaly>



https://commons.wikimedia.org/wiki/File:Auer_rods.PNG
https://commons.wikimedia.org/wiki/File:Hypersegmented_neutrophil_-_by_Gabriel_Caponetti,MD.jpg
<https://imagebank.hematology.org/image/17390/pseudo-pelgerhut-anomaly>



(UNIOESTE - Prefeitura de Santo Antônio da Platina - PR - 2022) Sobre a interpretação de hemograma e leucograma, assinale a alternativa CORRETA.

- A) Bastonetes de Auer são inclusões citoplasmáticas características de células mieloides durante processos infecciosos bacterianos agudos.
- B) Os corpúsculos de Howell-Jolly são restos de RNA que conferem a chamada policromasia nas células eritroides, caracterizando os reticulócitos.
- C) Granulações tóxicas são grânulos primários ou azurófilos de neutrófilos imaturos que persistem em neutrófilos maduros, refletindo justamente uma perturbação na maturidade neutrofílica quando estes são demandados em maior proporção, como em infecções bacterianas agudas.
- D) A vacuolização celular de leucócitos é um achado comum e sem relevância clínica, e sua reportação em laudo é dispensável, pois geralmente leva a erros de interpretação pelo clínico.
- E) A policromasia é um achado raro em recém-nascidos e geralmente representa uma doença hematológica grave nesses pacientes.

Comentários:

Letra A: errada. Bastonetes de Auer são inclusões citoplasmáticas de cor vermelho-púrpura em forma de bastão encontradas em monoblastos e mieloblastos, correspondente ao alinhamento de grânulos primários. Ocorrem na **leucemia mieloide aguda, leucemia promielocítica aguda, síndromes mielodisplásicas e distúrbios mieloproliferativos**.

Letra B: errada. Corpúsculos de Howell Jolly são **fragmentos cromossômicos pequenos** (cerca de 0,5µm de diâmetro). Apresentam formato arredondado, são densos e basofílicos. Ocorrem nas anemias megaloblásticas, anemias hemolíticas, pós-esplenectomia, alcoolismo, uso de quimioterápicos.

Letra C: correta. Granulações tóxicas correm em **neutrófilos** quando há **granulopose continuada** devida a um **foco inflamatório**. Os neutrófilos chegam ao sangue periférico contendo **granulações primárias**. Ocorrem como **resposta medular acelerada** a uma **infecção, inflamação**, queimadura, gravidez e administração de G-CSF e GM-CSF (estimuladores de granulopose). **Este é o nosso gabarito.**

Letra D: errada. Vacúolos citoplasmáticos ocorrem pela fusão de grânulos com vacúolo fagocítico e exocitose de material fagocitado e do conteúdo de conglomerados de lisossomos secundários. Ocorrem nas infecções e intoxicação alcoólica. Logo, é importante que sua ocorrência seja reportada nos laudos.

Letra E: errada. A **policromasia** ou **policromatofilia** se caracteriza por hemácias que apresentam uma **coloração mais basófila** (arroxeadada ou acinzentada), o que é sugestivo de presença de **reticulócitos** na amostra, uma vez que os reticulócitos possuem resquícios de **RNA**, que são moléculas basofílicas.





(FAURGS - SES-RS- 2022) Homem de 49 anos deu entrada na emergência com náuseas, cólica abdominal intensa e cefaleia. Na anamnese foi evidenciada uma linha azulada na região gengival. Foi realizado um hemograma, sendo os principais achados: Hemoglobina 10,7 g/dL e presença de pontilhado basofílico. O paciente relatou que trabalha em uma empresa de fabricação de baterias. Os achados são compatíveis com intoxicação por

- A) benzeno.
- B) ferro.
- C) cromo.
- D) cianeto.
- E) chumbo.

Comentários:

Pontilhados basófilos são inclusões citoplasmáticas observadas em eritrócitos, originados de agregados de cromossomos e precipitados de RNA ribossômico. Se apresentam na forma de granulações basofílicas puntiformes. Ocorrem nas talassemias, anemias megaloblásticas, alcoolismo, **intoxicação por chumbo e arsênio**.

Logo, levando-se em consideração o quadro clínico do paciente e seu histórico profissional, é possível inferir que os achados são provavelmente causados por uma intoxicação por chumbo.

Gabarito: Letra E.

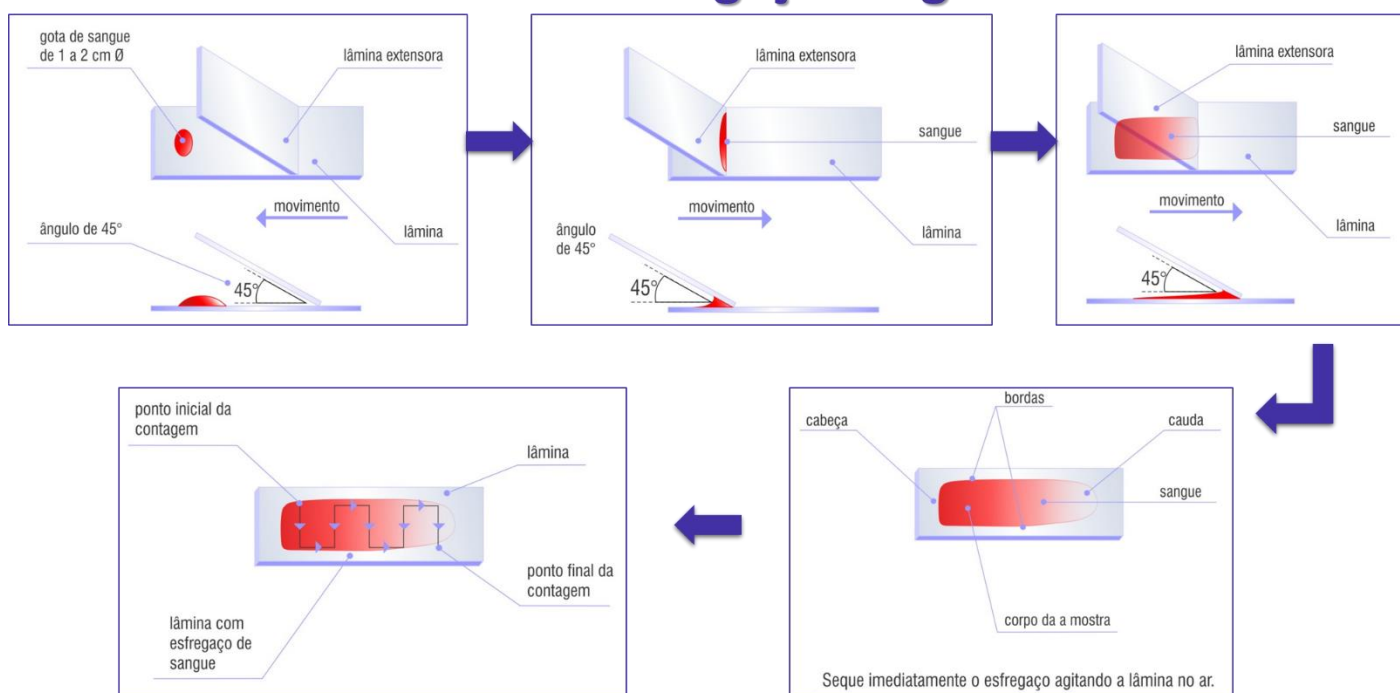


Esfregaços sanguíneos

Esfregaço sanguíneo (também chamado de extensão ou distensão sanguínea) é uma fina **camada de sangue** espalhada em uma **lâmina** de vidro à qual posteriormente é aplicada uma **coloração** de modo a permitir que as várias células sanguíneas sejam examinadas microscopicamente. A partir de um esfregaço de sangue corado é possível realizar a contagem diferencial dos leucócitos, além de uma análise morfológica dos eritrócitos, leucócitos e plaquetas.

Segue abaixo um passo a passo da confecção de uma lâmina de esfregaço sanguíneo.

Técnica de esfregaço sanguíneo



Fonte: adaptado de <http://www.vidrariadelaboratorio.com.br/tecnica-esfregaco-sanguineo/>

Conforme vemos na figura, **o esfregaço é composto por cabeça, corpo e cauda**, sendo que **a melhor área para visualização das células é o corpo**. A cabeça e a cauda do esfregaço são áreas ruins para a visualização do esfregaço, pois a primeira é muito espessa e a última é muito fina.



HORA DE
PRATICAR!

(IBFC - SESACRE - 2022) Leia o texto abaixo:



"A distensão sanguínea é a extensão de uma gota de sangue em uma lâmina de vidro usando-se a borda lisa de outra lâmina idêntica. A confecção de um bom _____ sanguíneo é o primeiro passo para se obter um exame _____ de qualidade".

Assinale a alternativa que preencha correta e respectivamente as lacunas.

- A) esfregaço / morfológico
- B) teste / analítico
- C) esfregaço / bacteriológico
- D) teste / parasitológico

Comentários:

A questão versa sobre a **distensão sanguínea** (também chamada de extensão ou esfregaço sanguíneo), que é uma fina **camada de sangue** espalhada em uma **lâmina** de vidro à qual posteriormente é aplicada uma **coloração** de modo a permitir que as várias células sanguíneas sejam examinadas microscopicamente. A partir de um esfregaço de sangue corado é possível realizar a contagem diferencial dos leucócitos, além de uma análise morfológica dos eritrócitos, leucócitos e plaquetas.

Sabendo disso, ao preencher as lacunas de forma correta, temos:

"A distensão sanguínea é a extensão de uma gota de sangue em uma lâmina de vidro usando-se a borda lisa de outra lâmina idêntica. A confecção de um bom **esfregaço** sanguíneo é o primeiro passo para se obter um exame **morfológico** de qualidade".

Gabarito: Letra A.

(UFMT - 2021) Para a realização da contagem diferencial de leucócitos do hemograma, é importante executar a técnica correta de visualização microscópica das células no esfregaço sanguíneo, pois devido ao tamanho variado dos diferentes glóbulos brancos, sua distribuição no esfregaço nem sempre é uniforme. A correta forma de analisar a lâmina de esfregaço delgado para a contagem diferencial de leucócitos deve ser feita percorrendo

- A) a lâmina toda em movimento de zigue-zague. Aconselha-se iniciar a contagem da região média do esfregaço (corpo) para a cauda.
- B) a porção final da lâmina e aconselha-se realizar a contagem da região lateral da lâmina.
- C) a parte mediana da lâmina em movimento de zigue-zague. Aconselha-se iniciar a contagem da região da cauda da lâmina para a porção média do esfregaço (corpo).
- D) a parte lateral da lâmina sem movimento de zigue-zague. Não deve ser contada a parte da cauda da lâmina.

Comentários:

A forma ideal de se analisar a lâmina de um esfregaço sanguíneo é percorrendo a **lâmina toda em movimento de zigue-zague**. Aconselha-se **iniciar a contagem da região média** do esfregaço (corpo) para a cauda.

Gabarito: alternativa A.



Após a confecção do esfregaço, este deve ser **fixado** (normalmente com **metanol**) e **corado** antes de poder ser visualizado ao microscópico. Vejamos no tópico a seguir as colorações mais empregadas em hematologia.

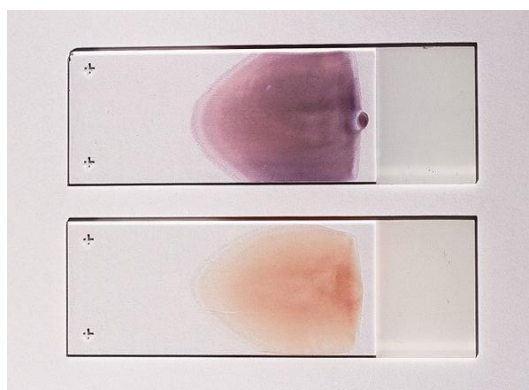
Colorações hematológicas

As colorações mais utilizadas em hematologia são as chamadas **colorações de Romanowsky**, que são baseadas em uma combinação de **eosina** e **azul de metileno**. Colorações de Wright, de Jenner, de May-Grunwald, de Leishman e de Giemsa são exemplos de colorações de Romanowsky, sendo a de Giemsa a mais usada no Brasil.

Faz-se uso dessas colorações para examinar amostras de sangue ou medula óssea, pois elas são capazes de **distinguir os diferentes tipos de leucócitos** e também podem ser aplicadas na detecção de **hemoparasitas**, como os causadores da malária.

O mecanismo de coloração diferencial das diferentes estruturas celulares depende da **afinidade por corantes específicos**. Dessa forma, o **Azure B** se liga a **moléculas aniônicas**, ao passo que a **eosina Y** se liga a **sítios catiônicos das proteínas**.

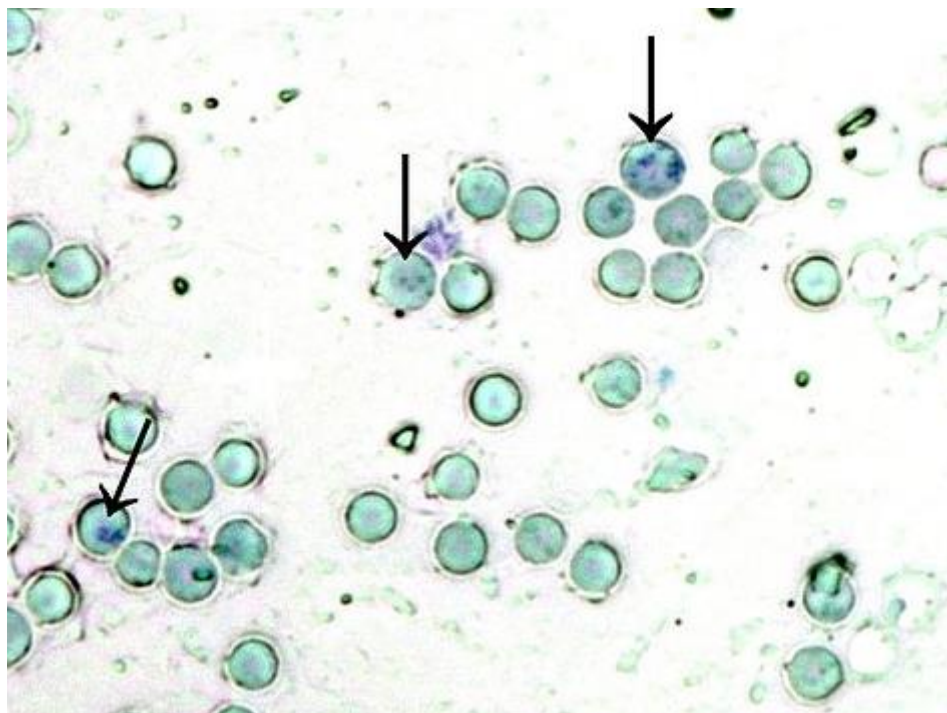
Assim sendo, **estruturas ácidas**, como os ácidos nucleicos e as proteínas dos núcleos absorvem o corante básico **azure B**; enquanto **estruturas alcalinas**, como a molécula de hemoglobina, apresentam afinidade por corantes ácidos, e se coram pela **eosina**. Em relação aos granulócitos, os **grânulos dos eosinófilos** se coram fortemente pelo componente ácido do corante (**eosina**); enquanto os **grânulos dos basófilos**, que contêm heparina, apresentam alta afinidade pelo componente básico do corante (**azul de metileno**); e os **neutrófilos** se coram fracamente pelos complexos azuis.



Legenda: Dois esfregaços de sangue periférico adequados para caracterização de elementos celulares. O esfregaço de baixo não está corado, o esfregaço acima está corado com a coloração Wright-Giemsa.

Fonte: https://pt.wikipedia.org/wiki/Ficheiro:Peripheral_blood_smear_-_stained_and_unstained.jpg

Outra coloração muito aplicada na prática de hematologia é o **azul de cresil brilhante**, que é capaz de **diferenciar os reticulócitos dos eritrócitos maduros**. Essa diferenciação é possível pela afinidade desse corante pela malha reticular de **RNA ribossômico** que está presente nos reticulócitos, mas não nas hemácias maduras. Vejamos na imagem abaixo.



Legenda: Reticulócitos corado pelo azul de cresil brilhante.

Fonte: adaptado de <https://es.wikipedia.org/wiki/Archivo:Retikulocyty.jpg>

Vamos resolver algumas questões para praticar o que acabamos de aprender.



(FCM - Prefeitura de Timóteo - MG- 2022) O esfregaço sanguíneo é considerado uma importante e significativa etapa do hemograma, que possibilita a leucometria diferencial, a estimativa do número de leucócitos e de plaquetas por microlitro de sangue, dentre outros parâmetros. Para a visualização das células sanguíneas são utilizados corantes hematológicos.

Informe se é verdadeiro ou falso o que se afirma a respeito desses corantes.

I. () O corante May-Grunwald é uma mistura de eosina e azul de metileno (não oxidados) que quimicamente reagem e dão origem ao eosinato de azul de metileno.

II. () Quando se observa uma coloração muito azul no esfregaço tingido com May-Grunwald-Giemsa, pode ser que o tempo de coloração foi escasso ou que o esfregaço está muito fino.

III. () Quando o corante (May-Grunwald-Giemsa) não foi filtrado adequadamente, é possível observar precipitado que dificulta a observação das células.

IV. () Quando o pH do corante é muito básico, observa-se uma coloração excessivamente rosa no esfregaço.

V. () A denominação de basofílicos que é dada aos núcleos das células deve-se a que os mesmos possuem moléculas com características básicas; conseqüentemente são corados por corantes básicos.

De acordo com as afirmações, a sequência correta é

A) F, V, F, V, V.

B) V, F, V, F, F.

C) F, F, V, F, V.

D) V, V, F, V, F.

Comentários:

Vamos analisar cada uma das afirmativas:

I: verdadeira. O corante May-Grunwald é uma mistura de eosina e azul de metileno não oxidados que, quando misturados, reagem quimicamente e dão origem ao eosinato de azul de metileno. Essa mistura de corantes é amplamente utilizada em citologia, hematologia e histologia para colorir e identificar diferentes tipos de células e tecidos.

II: falsa. Se o tempo de coloração é escasso, pode haver uma **menor quantidade de corante** absorvida pelas células, o que resultará em uma **cor menos intensa** ou uma coloração azul mais clara. De maneira semelhante, se o esfregaço é muito fino, pode haver **menos material para reter a cor**, resultando em uma coloração azul mais clara. Em resumo, a coloração azul clara pode ser indicativa de que o tempo de coloração foi escasso ou que o esfregaço está muito fino.

III: verdadeira. É importante filtrar adequadamente o corante May-Grunwald-Giemsa antes de utilizá-lo para evitar a presença de precipitado que possa dificultar a observação das células no esfregaço sanguíneo. Se o corante não é filtrado adequadamente, pequenos **crystalos de corante** podem se formar e se depositar sobre as células, obscurecendo a visualização. Além disso, a presença de precipitado pode indicar a presença de **impurezas no corante**, o que pode afetar a cor final e a qualidade dos resultados.

IV: falsa. O pH do corante hematológico pode afetar a cor final do esfregaço sanguíneo. Se o pH do corante estiver muito **básico**, as lâminas tendem a ficar **azuladas**. Por outro lado, se o pH do corante estiver muito **ácido**, as lâminas tendem a ficar **avermelhadas**.

V: falsa. **Estruturas ácidas**, como os ácidos nucleicos e as proteínas dos núcleos absorvem o corante básico **azul de metileno**; enquanto **estruturas alcalinas**, como a molécula de hemoglobina, apresentam afinidade por corantes ácidos, e se coram pela **eosina**.

Logo, a sequência correta é **V, F, V, F, F**.

Gabarito: Letra B.

(CPCON - Prefeitura de Viçosa - RN - 2021) No hemograma, o fixador da técnica de coloração de esfregaços sanguíneos, para contagem diferencial de leucócitos, é:



- A) Álcool a 70%.
- B) Iodo.
- C) Clorofórmio.
- D) Metanol.
- E) Éter-acetona.

Comentários:

A etapa de fixação dos esfregaços sanguíneos para análise hematológica normalmente é realizada com **metanol**.

Gabarito: alternativa D.



Coagulação e hemostasia

A **coagulação** é um processo através do qual um **coágulo sanguíneo** é formado para cessar a perda de sangue de um vaso sanguíneo lesado e alcançar a **hemostasia** (processo de prevenção e interrupção do sangramento). O mecanismo de coagulação envolve ativação, adesão e agregação de **plaquetas**, além de deposição e maturação de **fibrina**.



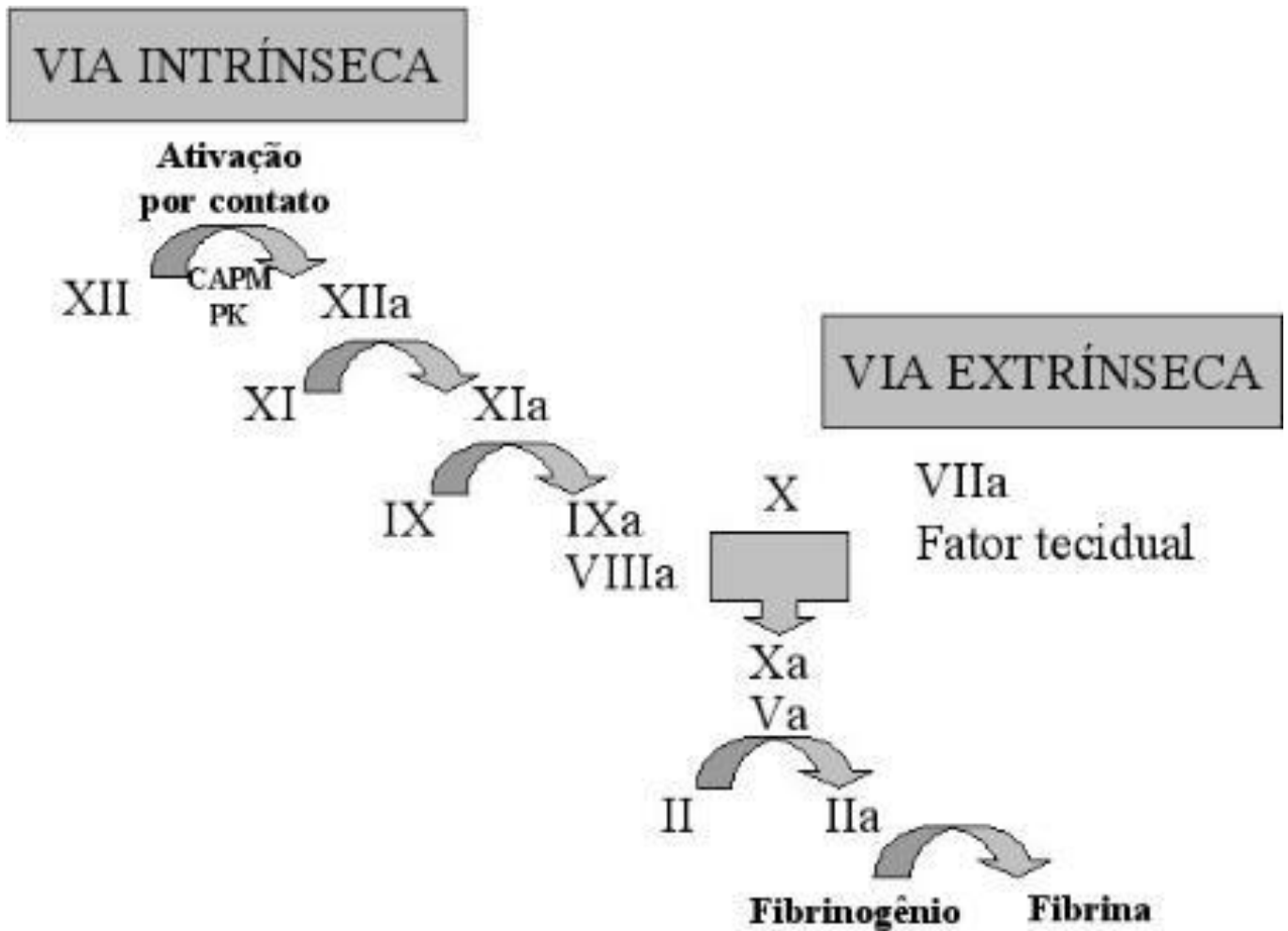
A **hemostasia** pode ser definida como o processo fisiológico através do qual uma série de substâncias se inter-relacionam, em equilíbrio dinâmico, destinando-se a **manter o sangue fluido no interior dos vasos sanguíneos**, prevenindo a hemorragia e a trombose.

A hemostasia envolve o equilíbrio entre substâncias **pró-coagulantes** (fator tissular, fator de von Willebrand, plaquetas, fatores da coagulação) e **anticoagulantes** (plasminogênio, óxido nítrico, anticoagulantes naturais, sistema fibrinolítico).

A coagulação tem início logo após a ocorrência da **lesão vascular**. Através de um mecanismo denominado **hemostasia primária**, as plaquetas aderem umas às outras no local da lesão e formam um **tampão hemostático primário temporário e frouxo**. O mecanismo de **hemostasia secundária** ocorre simultaneamente, quando o **Fator Tissular (ou Fator Tecidual - FT)** exposto pelo endotélio do vaso lesado entra em contato com o **Fator VII** da coagulação e desencadeia uma **resposta em cascata** com ativação de outros fatores da coagulação, o que culmina na **formação de fibrina**. Os filamentos de fibrina formam uma trama rígida aderida à parede vascular e às plaquetas ativadas e ajudam a fortalecer o tampão hemostático primário. Também existe a chamada **hemostasia terciária**, que envolve o **sistema fibrinolítico**.

O mecanismo da cascata de coagulação está ilustrado na figura abaixo.





Fonte: FRANCO, R. Fisiologia da coagulação, anticoagulação e fibrinólise. Medicina, Ribeirão Preto, 34: 229-237, jul./dez. 2001.

Através da figura pode-se observar que a cascata de coagulação tem duas vias que levam à formação de fibrina: a **via intrínseca** (também conhecida como via de ativação por contato), e a **via extrínseca** (também conhecida como via do fator tecidual). As vias intrínseca e extrínseca ativam a **via comum** do fator X, trombina (Fator IIa) e fibrina. Além disso, os fatores da coagulação podem ser divididos em três grupos funcionais, com base em suas propriedades: **fatores que se modificam durante a coagulação** (fatores I, V, VIII e XIII), **fatores do grupo da protrombina** (fatores II, VII, IX e X) e **fatores do grupo de contato** (fatores XI e XII).

O **fígado** é o órgão responsável pela **síntese da maioria dos fatores da coagulação**, que estão representados e classificados no quadro a seguir.





Fator	Via	Outras denominações
I	Intrínseca	Fibrinogênio
II	Extrínseca, Intrínseca	Protrombina
III	Intrínseca	Tromboplastina, Fator tecidual
IV	Extrínseca, Intrínseca	Íon Cálcio
V	Extrínseca, Intrínseca	Fator lábil ou Pró-acelerina
VII	Extrínseca	Fator estável ou Pró-convertina
VIII	Intrínseca	Fator anti-hemofílico A (AHF)
IX	Intrínseca	Fator de Christmas ou Componente tromboplastínico do plasma (PTA) ou Fator anti-hemofílico B
X	Extrínseca, Intrínseca	Fator de Stuart-Prower
XI	Intrínseca	Antecedente tromboplastina plasmática (PTA) ou Fator anti-hemofílico C
XII	Intrínseca	Fator Hageman, fator vidro
XIII		Fator estabilizante da fibrina

Em alguns casos, como em pacientes que correm risco de desenvolver **trombose**, é necessário fazer uso de medicamentos **anticoagulantes**, que são substâncias que **impedem ou reduzem a coagulação do sangue**, prolongando o tempo de coagulação. Os anticoagulantes mais comumente usados são a **varfarina** e a **heparina**. Enquanto a varfarina age sobre os **fatores de coagulação dependentes da vitamina K** (II, VII, IX, X) e a proteína C e a proteína S (que são anticoagulantes naturais), a heparina aumenta a ação da antitrombina na trombina e no fator Xa.

Vamos praticar com algumas questões de prova.





(IADES - SES-DF - 2014) Os fatores de coagulação do sangue podem ser divididos em três grupos funcionais, com base em suas propriedades. A esse respeito, assinale a alternativa que indica os fatores pertencentes ao grupo de contato.

- A) I e V.
- B) I, II e V.
- C) XI e XII.
- D) V, X e XI.
- E) I, II, V e X.

Comentários:

Letra A: errada. Os fatores I e V fazem parte do grupo de fatores que se modificam durante a coagulação, e não do grupo de contato.

Letra B: errada. Os fatores I e V fazem parte do grupo de fatores que se modificam durante a coagulação e o fator II faz parte dos fatores do grupo da protrombina.

Letra C: correta. Os fatores do grupo de contato são os fatores XI e XII. **Este é o nosso gabarito.**

Letra D: errada. O fator V pertence ao grupo de fatores que se modificam durante a coagulação, o fator X faz parte dos fatores do grupo da protrombina e apenas o fator XI pertence ao grupo de contato.

Letra E: errada. Os fatores I e V pertencem ao grupo de fatores que se modificam durante a coagulação e os fatores II e X fazem parte dos fatores do grupo da protrombina.

(URI - Pref. Santo Ângelo/RS - 2019) As plaquetas se originam a partir dos megacariócitos poliploides que são as maiores células hematopoéticas. Os megacariócitos representam menos de 1% do total de células nucleadas da medula óssea (Mcpherson, 2011. Diagnósticos clínicos e tratamentos por métodos Laboratoriais de Henry).

Sobre as plaquetas e o processo de coagulação, marque a alternativa INCORRETA.

- A) As plaquetas têm como função manter a integridade dos vasos sanguíneos, formam o tampão plaquetário e, também, promovem a coagulação de fatores plasmáticos.
- B) Na policitemia vera podem acontecer condições de proliferação excessiva de megacariócitos e granulócitos, assim como de eritrócitos. Essas alterações geram o aparecimento no hemograma de trombocitose, leucocitose e eritrocitose.
- C) O baço serve como reservatório das plaquetas, sendo que $\frac{1}{3}$ delas está no baço. Em indivíduos esplenectomizados todas as plaquetas estão circulantes.
- D) A maturação das plaquetas, além de seu armazenamento, ocorre no baço.

Comentários:



Letra A: correta. Através de um mecanismo denominado hemostasia primária, as plaquetas aderem umas às outras no local da lesão e formam um tampão hemostático primário temporário e frouxo.

Letra B: correta. A policitemia vera é uma doença mieloproliferativa rara na qual a medula óssea produz muitos eritrócitos (eritrocitose). Também pode resultar na superprodução de leucócitos (leucositose) e plaquetas (trombocitose).

Letra C: correta. De fato, as plaquetas são armazenadas no baço. Na ausência deste órgão, elas ficam livres no sangue circulante.

Letra D: INCORRETA. A maturação das plaquetas ocorre na medula óssea. **Como o enunciado pediu a alternativa INCORRETA, este é o nosso gabarito.**



LISTA DE QUESTÕES - ELEMENTOS FIGURADOS DO SANGUE E HEMATOPOESE



1. (FGV - Politec-AP - 2022) As leucemias agudas são neoplasias de células hematopoiéticas caracterizadas pela presença de mais de 20% de blastos na medula óssea, ou menos que esta porcentagem, em casos de alterações genéticas específicas.

O termo blasto sinaliza a presença de células

- A) senescentes.
- B) disfuncionais.
- C) envelhecidas.
- D) imaturas.
- E) obsoletas.

2. (UNIOESTE - Prefeitura de Santo Antônio da Platina - PR - 2022) Em uma lâmina hematológica, durante a avaliação morfológica da linhagem granulocítica, as seguintes características celulares estão presentes na célula avaliada: tamanho de $22\mu\text{m}$ de diâmetro, relação núcleo/citoplasma com leve favorecimento ao núcleo, cromatina delicada, um nucléolo evidente e granulações azurófilas abundantes. Assinale a célula que corresponde às características visualizadas.

- A) Neutrófilo bastonete.
- B) Metamielócito.
- C) Mielócito.
- D) Promielócito.
- E) Mieloblasto.

3. (INSTITUTO AOCP - Prefeitura de João Pessoa - PB - 2021) Assinale a alternativa que apresenta o Leucócito conhecido como polimorfonuclear, que possui a capacidade de deixar os vasos sanguíneos e penetrar nos tecidos com o intuito de proteger o organismo contra possíveis patógenos.



- A) Monócito.
- B) Linfócito.
- C) Basófilo.
- D) Eosinófilo.
- E) Neutrófilo.

4. (ADM&TEC - Pref. Serra Talhada/PE - 2018 - adaptada) Leia as afirmativas a seguir:

I. A Hematologia estuda os elementos figurados do sangue: hemácias (glóbulos vermelhos), leucócitos (glóbulos brancos) e plaquetas.

II. A Hematologia, além de estudar o estado de normalidade dos elementos sanguíneos e dos órgãos hematopoiéticos, estuda também as doenças a eles relacionadas.

III. O megacariócito refere-se às partes do citoplasma que dão origem às plaquetas, responsáveis pela não coagulação do sangue.

IV. A hematologia é o ramo da biologia que estuda o sistema nervoso.

Marque a alternativa CORRETA:

- A) Todas as afirmativas são verdadeiras.
- B) As afirmativas I, II e III são verdadeiras, e a IV é falsa.
- C) As afirmativas I e II são verdadeiras, e a III e IV são falsas.
- D) Todas afirmativas são falsas.

5. (INSTITUTO AOCP - Prefeitura de João Pessoa - PB - 2021) A partir de uma célula-tronco hematopoiética comprometida com uma linhagem mieloide, gera-se um tipo celular como produto final da eritropoiese.

Qual é esse tipo celular?

- A) Linfócitos.
- B) Hemácias.
- C) Promielócito.
- D) Metamielócito.
- E) Megacariócito.

6. (ADM&TEC - Pref. Joaquim Gomes/AL - 2019) Leia as afirmativas a seguir:



I. A eritropoiese é o processo de produção de eritrócitos.

II. A linhagem mieloide compreende os granulócitos polimorfonucleados (neutrófilo, eosinófilo e basófilo) e monócitos.

Marque a alternativa CORRETA:

- A) As duas afirmativas são verdadeiras.
- B) A afirmativa I é verdadeira, e a II é falsa.
- C) A afirmativa II é verdadeira, e a I é falsa.
- D) As duas afirmativas são falsas.

7. (IBFC - Pref. Cabo de Santo Agostinho/PE - 2019) A contagem diferencial manual de leucócitos é realizada pela análise de esfregaços de sangue, por meio de microscopia óptica. Assinale a alternativa na qual está nomeada corretamente a célula indicada pela seta na figura abaixo.

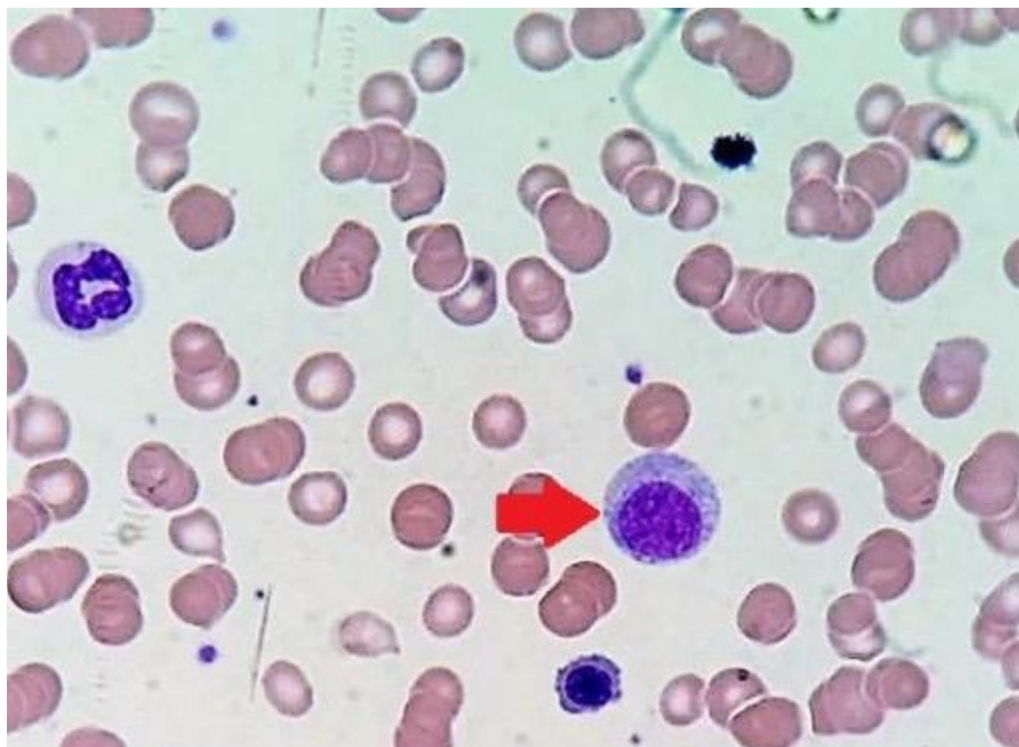


Figura: Esfregaço sanguíneo.

- A) Monócito
- B) Mielócito
- C) Linfócito atípico
- D) Eritroblasto

8. (IDHTEC - Pref. Maragogi/AL - 2019) Neutropenia é a diminuição do número absoluto de neutrófilos; pode ser um fenômeno isolado ou fazer parte de uma pancitopenia. São causas de neutropenia, EXCETO:

- A) Sarampo
- B) Febre tifoide
- C) Tripanossomíase
- D) Eczema atópico
- E) Alcoolismo

9. (COTEC - Prefeitura de Turmalina - MG - 2019) O hemograma é o exame de sangue que demonstra alterações no sangue e auxilia na detecção de anemias, infecções e inflamações. São realizadas análises de hemácias, leucócitos e plaquetas. As alternativas a seguir apresentam alguns tipos de células. Analise-as e assinale a alternativa que contém tipo de célula que NÃO é analisado em um hemograma.

- A) Mastócito.
- B) Linfócito.
- C) Eosinófilo.
- D) Neutrófilo.

10. (IDHTEC - Pref. Maragogi/AL - 2019) São condições que provocam leucopenia, EXCETO:

- A) Doenças infecciosas virais.
- B) Exposição a drogas.
- C) Doenças crônicas.
- D) Doenças bacterianas.
- E) Doença de fundo imunológico.

11. (ADM&TEC - Pref. Serra Talhada/PE - 2018 - adaptada) Leia as afirmativas a seguir:

I. A distribuição do oxigênio é feita através da interação da hemoglobina com o oxigênio do ar (que pode ser inspirado ou absorvido, como na respiração cutânea).

II. A hemoglobina pode ser encontrada concentrada nas células adiposas, apenas.

Marque a alternativa CORRETA:



- A) As duas afirmativas são verdadeiras.
- B) A afirmativa I é verdadeira, e a II é falsa.
- C) A afirmativa II é verdadeira, e a I é falsa.
- D) As duas afirmativas são falsas.

12.(UNIFESP - 2018) As hemoglobinas normais presentes no sangue do indivíduo adulto saudável são:

- A) Portland e HbA.
- B) HbA, HbA₂ e HbF.
- C) HbA e HbA₂.
- D) HbA e HbF.
- E) Gower 1 e HbF.

13.(IADES - SES-DF - 2018) As hemácias transportam oxigênio na circulação sanguínea através da hemoglobina. A respeito dessa proteína, assinale a alternativa correta.

- A) A porção que contém ferro denomina-se globina.
- B) A globina consiste de quatro cadeias polipeptídicas.
- C) Cada grupo heme contém um átomo de cálcio que se combina reversivelmente com uma molécula de oxigênio.
- D) Ela é uma substância despigmentada.
- E) Essa substância se trata de um pentâmero.

14.(UNIFESP - 2018) Quais os leucócitos mais raramente encontrados no sangue de um indivíduo adulto saudável?

- A) Neutrófilos.
- B) Eosinófilos.
- C) Linfócitos.
- D) Basófilos.
- E) Monócitos.

15.(Cebraspe - EBSEH - 2018)



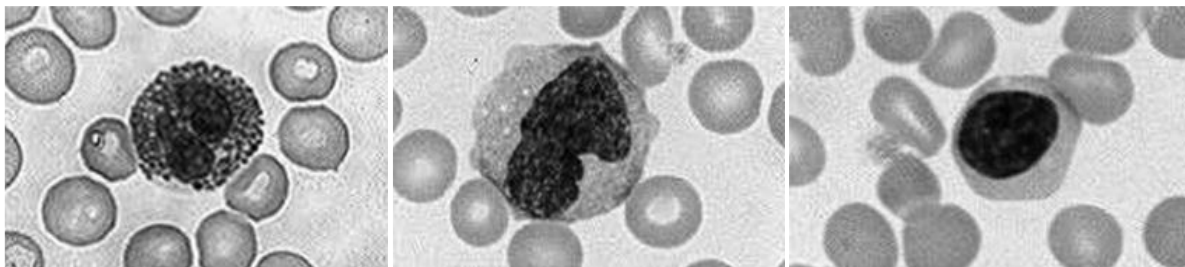


Figura I

Figura II

Figura III

I. A quantidade das células representadas em destaque na figura I aumenta de forma acentuada no sangue durante as reações alérgicas e as infestações parasitárias. Sua diminuição pode ocorrer em casos de estresse agudo, queimaduras, inflamação aguda ou infarto do miocárdio.

II. A célula representada em destaque na figura II é importante nas respostas imunes específicas do corpo, incluindo a produção de anticorpos. Sua concentração aumenta em resposta imunológica a vírus, e a detecção de sua diminuição é mais provável quando se faz uma contagem diferencial automatizada ou contagens absolutas.

III. A célula representada em destaque na figura III é capaz de se desenvolver em grandes células fagocitárias, que podem ingerir bactérias e outras substâncias estranhas ao organismo. Seu aumento é identificado em doenças como tuberculose, carcinoma e infecções crônicas.

Está correta apenas:

- A) A alternativa I.
- B) A alternativa II.
- C) A alternativa III.
- D) Todas as alternativas estão erradas.

16.(UFMT - Pref. Várzea Grande/MT - 2018) A alteração na contagem de leucócitos sanguíneos pode ser decorrente de alterações neoplásicas ou não. Marque a alternativa que apresenta uma causa de neutrofilia não neoplásica.

- A) Queimadura
- B) Uso de quimioterápicos
- C) AIDS
- D) Síndrome de Chédiak-Higashi



17.(MACHADO DE ASSIS - Pref. Caxias/MA - 2018) O exame Hemograma auxilia o médico no diagnóstico de algumas alterações do corpo humano. Em relação à diferencial da global de leucócitos, pode-se afirmar:

- A) Em pacientes adultos, o aumento no número de linfócitos pode ser um indicativo de infecção viral.
- B) Um número superior a 1% no número de basófilos pode indicar a presença de parasitoses.
- C) Um número elevado de monócitos pode indicar processo alérgico.
- D) Em pacientes adultos, a diminuição de neutrófilos segmentados pode indicar a presença de processo alérgico.

18.(Prefeitura de Fortaleza - CE - 2018) A correta identificação de células hematológicas garante um bom controle de qualidade no laboratório clínico e a identificação de possíveis alterações. Assinale a opção cuja célula se encaixe na descrição a seguir: "granulócito geralmente com núcleo bilobado e grânulos grosseiros birrefringentes brilhantes contendo proteínas carregadas cationicamente, que têm alta afinidade pela eosina".

- A) Neutrófilo.
- B) Eosinófilo.
- C) Basófilo.
- D) Linfócito.

19.(IADES - SES-DF - 2014) A hematose consiste na troca de gases entre os capilares sanguíneos e microestruturas pulmonares denominadas

- A) glomérulos.
- B) sinusoides.
- C) sistema de Haver
- D) bronquíolos.
- E) alvéolos.

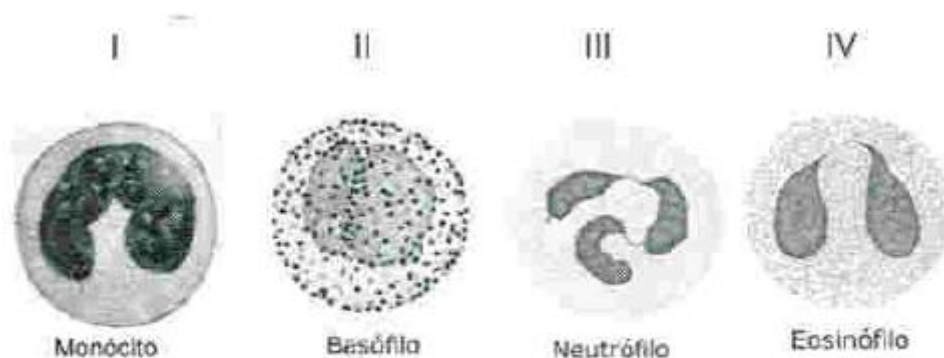
20.(COPESE - Prefeitura de Palmas - 2013) Os elementos constituintes do sangue - os eritrócitos, os leucócitos e as plaquetas - são examinados no laboratório de hematologia. Sobre a composição do sangue, avalie as alternativas e marque a INCORRETA.

- A) No feto jovem, as células do sangue são produzidas no fígado; com o desenvolvimento fetal, a medula espinal assume essa função. Em adultos, a maioria dos elementos celulares do sangue é produzida nessa medula



- B) O sangue compõe 6 a 8% de todo o peso corporal. Seu volume em um adulto normal é de aproximadamente 5 litros.
- C) A principal função dos eritrócitos é a de transportar O_2 aos tecidos e CO_2 aos pulmões; isso é realizado pelas moléculas de hemoglobina presente nos eritrócitos.
- D) Os megacariócitos desintegram-se formando as plaquetas enquanto ainda estão na medula óssea.

21.(COPESE - Prefeitura de Palmas - 2013) Por meio da técnica do hemograma, podemos visualizar as seguintes células sanguíneas:



Fonte: Junqueira, L.C.; Carneiro, J. HISTOLOGIA BÁSICA. 12ª edição, Ed. Guanabara Koogan, 2013.

Com relação à estrutura e às funções das células acima, marque a alternativa CORRETA.

- A) I apresenta atividade anticoagulante e produz anticorpos; II produz citocinas capazes de promover a inflamação.
- B) III apresenta capacidade de fagocitose e produção de anticorpos.
- C) III é um leucócito granular, com grânulos citoplasmáticos de coloração ácida; IV são menos numerosos que III no sangue periférico.
- D) IV está envolvida na inflamação e processos alérgicos.

QUESTÕES COMENTADAS - ELEMENTOS FIGURADOS DO SANGUE E HEMATOPOESE



1. (FGV - Politec-AP - 2022) As leucemias agudas são neoplasias de células hematopoiéticas caracterizadas pela presença de mais de 20% de blastos na medula óssea, ou menos que esta porcentagem, em casos de alterações genéticas específicas.

O termo **blasto** sinaliza a presença de células

- A) senescentes.
- B) disfuncionais.
- C) envelhecidas.
- D) imaturas.
- E) obsoletas.

Comentários:

O termo **blasto** se refere a células **imaturas**. Vale lembrar que em situações fisiológicas, apenas células maduras são encontradas no sangue periférico. A **presença de células imaturas no sangue é sugestiva de doenças** como leucemias ou infecções graves (no caso de leucócitos) ou de anemias reacionais (no caso de eritrócitos).

Gabarito: Letra D.

2. (UNIOESTE - Prefeitura de Santo Antônio da Platina - PR - 2022) Em uma lâmina hematológica, durante a avaliação morfológica da linhagem granulocítica, as seguintes características celulares estão presentes na célula avaliada: tamanho de 22µm de diâmetro, relação núcleo/citoplasma com leve favorecimento ao núcleo, cromatina delicada, um nucléolo evidente e granulações azurófilas abundantes. Assinale a célula que corresponde às características visualizadas.

- A) Neutrófilo bastonete.
- B) Metamielócito.
- C) Mielócito.
- D) Promielócito.



E) Mieloblasto.

Comentários:

Letra A: errada. O **bastonete** tem diâmetro de 10 a 16µm. O núcleo é em forma de bastão ou com chanfradura acentuada e a relação N/C é de 1:1 a 1:2. O citoplasma é de cor rosa-azulada com numerosos grânulos finos de cor vermelho-laranja.

Letra B: errada. O **metamielócito** apresenta diâmetro de 10 a 15 µm. O núcleo é tipicamente reniforme e a relação N/C é de 2:1 a 1:1. Nucléolos são inexistentes e o citoplasma é rosa-azulado com granulações rosadas e vermelho-azuladas. Os grânulos primários ainda estão presentes, mas não são visíveis.

Letra C: errada. O **mielócito** apresenta diâmetro de 12 a 18µm, núcleo arredondado ou oval, relação N/C de 3:1 a 3:2. A cromatina é mais condensada e os nucléolos não são mais visíveis. O citoplasma é rosa-azulado com pequenas granulações de cor rosa-avermelhada que aparecem primeiro junto ao núcleo, espalhando-se depois pelo citoplasma. Os grânulos primários ainda são visíveis, mas menos proeminentes.

Letra D: correta. O **promielócito** possui núcleo arredondado ou oval, a cromatina começa a se condensar, porém ainda é possível visualizar nucléolos. O citoplasma é azulado, com **granulações primárias** espalhadas pelo citoplasma. **Este é o nosso gabarito.**

Letra E: errada. Os **mieloblastos** possuem núcleo arredondado ou oval, cromatina fina e pontilhada, com nucléolos visíveis. O citoplasma é azulado e não possui granulações.

▪

3. (INSTITUTO AOCP - Prefeitura de João Pessoa - PB - 2021) Assinale a alternativa que apresenta o Leucócito conhecido como polimorfonuclear, que possui a capacidade de deixar os vasos sanguíneos e penetrar nos tecidos com o intuito de proteger o organismo contra possíveis patógenos.

A) Monócito.

B) Linfócito.

C) Basófilo.

D) Eosinófilo.

E) Neutrófilo.

Comentários:

O enunciado se refere ao **neutrófilo**, célula que atua na **defesa do organismo contra infecções bacterianas**, liberando enzimas e realizando a fagocitose desses microrganismos.

Gabarito: Letra E.



4. (ADM&TEC - Pref. Serra Talhada/PE - 2018 - adaptada) Leia as afirmativas a seguir:

I. A Hematologia estuda os elementos figurados do sangue: hemácias (glóbulos vermelhos), leucócitos (glóbulos brancos) e plaquetas.

II. A Hematologia, além de estudar o estado de normalidade dos elementos sanguíneos e dos órgãos hematopoiéticos, estuda também as doenças a eles relacionadas.

III. O megacariócito refere-se às partes do citoplasma que dão origem às plaquetas, responsáveis pela não coagulação do sangue.

IV. A hematologia é o ramo da biologia que estuda o sistema nervoso.

Marque a alternativa CORRETA:

- A) Todas as afirmativas são verdadeiras.
- B) As afirmativas I, II e III são verdadeiras, e a IV é falsa.
- C) As afirmativas I e II são verdadeiras, e a III e IV são falsas.
- D) Todas afirmativas são falsas.

Comentários:

Vamos analisar cada afirmativa separadamente:

I: correta. A hematologia estuda os elementos figurados do sangue, além dos órgãos e tecidos relacionados com as funções destes elementos (como a medula óssea, vasos sanguíneos, baço, etc.).

II: correta. A hematologia estuda os elementos do sangue e órgãos hematopoiéticos em seus estados fisiológicos e patológicos.

III: errada. O megacariócito se refere à célula precursora das plaquetas, que são responsáveis pela **coagulação** (e não pela não coagulação) do sangue.

IV: errada. A hematologia não estuda o sistema nervoso, ela estuda os elementos do sangue e órgãos associados com as funções desses elementos.

Dessa forma, são verdadeiras as afirmativas I e II, enquanto as afirmativas III e IV são falsas.

Gabarito: letra C.

5. (INSTITUTO AOCP - Prefeitura de João Pessoa - PB - 2021) A partir de uma célula-tronco hematopoiética comprometida com uma linhagem mieloide, gera-se um tipo celular como produto final da eritropoiese.

Qual é esse tipo celular?



- A) Linfócitos.
- B) Hemácias.
- C) Promielócito.
- D) Metamielócito.
- E) Megacariócito.

Comentários:

O produto final da eritropoese é o eritrócito, também chamado de **hemácia**.

Gabarito: Letra B.

6. (ADM&TEC - Pref. Joaquim Gomes/AL - 2019) Leia as afirmativas a seguir:

I. A eritropoese é o processo de produção de eritrócitos.

II. A linhagem mieloide compreende os granulócitos polimorfonucleados (neutrófilo, eosinófilo e basófilo) e monócitos.

Marque a alternativa CORRETA:

- A) As duas afirmativas são verdadeiras.
- B) A afirmativa I é verdadeira, e a II é falsa.
- C) A afirmativa II é verdadeira, e a I é falsa.
- D) As duas afirmativas são falsas.

Comentários:

Vamos analisar as duas afirmativas separadamente:

I: correta. A eritropoese consiste na produção de glóbulos vermelhos (eritrócitos).

II: correta. A linhagem mieloide dá origem aos granulócitos polimorfonucleares, além de eritrócitos, plaquetas e monócitos.

Logo, as duas afirmativas são verdadeiras.

Gabarito: letra A.

7. (IBFC - Pref. Cabo de Santo Agostinho/PE - 2019) A contagem diferencial manual de leucócitos é realizada pela análise de esfregaços de sangue, por meio de microscopia óptica. Assinale a alternativa na qual está nomeada corretamente a célula indicada pela seta na figura abaixo.



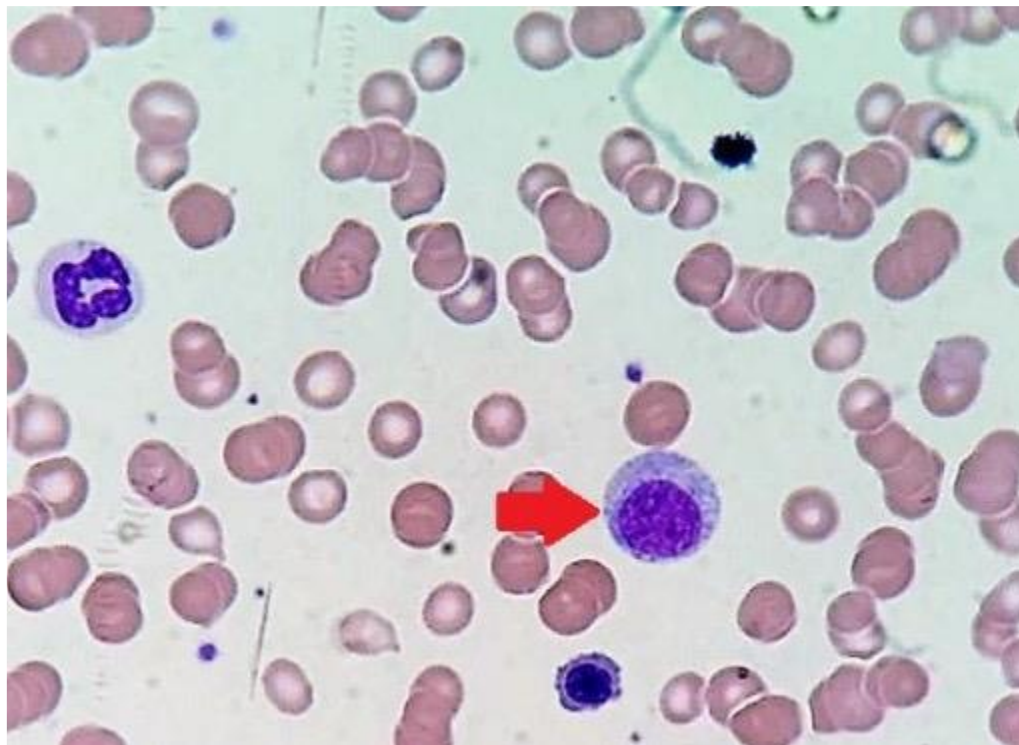

Figura: Esfregaço sanguíneo.

- A) Monócito
- B) Mielócito
- C) Linfócito atípico
- D) Eritroblasto

Comentários:

A **alternativa A** está incorreta. O monócito possui núcleo em forma de U com cromatina reticular e citoplasma abundante com grânulos lisossomais com aparência acinzentada (levemente basófilo). Não é a célula representada na figura.

A **alternativa B** está correta e é o gabarito da questão. O **mielócito** apresenta diâmetro de 12 a 18 μ m, núcleo arredondado ou oval, relação N/C de 3:1 a 3:2. A cromatina é mais condensada e os nucléolos não são mais visíveis. O citoplasma é rosa-azulado com pequenas granulações de cor rosa-avermelhada que aparecem primeiro junto ao núcleo, espalhando-se depois pelo citoplasma. Os grânulos primários ainda são visíveis, mas menos proeminentes. **Esta é a célula representada na figura.**

A **alternativa C** está incorreta. Os linfócitos atípicos são grandes, apresentam cromatina mais frouxa e um citoplasma basofílico. Não é a célula representada na figura.

A **alternativa D** está incorreta. A célula da figura não pode ser um eritroblasto porque eritroblastos não apresentam granulações, que são visíveis na célula representada.

8. (IDHTEC - Prof. Maragogi/AL - 2019) Neutropenia é a diminuição do número absoluto de neutrófilos; pode ser um fenômeno isolado ou fazer parte de uma pancitopenia. São causas de neutropenia, EXCETO:

- A) Sarampo
- B) Febre tifoide
- C) Tripanossomíase
- D) Eczema atópico
- E) Alcoolismo

Comentários:

A **alternativa A** está incorreta. Doenças virais, como o sarampo, estão associadas à neutropenia.

A **alternativa B** está incorreta. Febre tifoide é uma das causas conhecidas de neutropenia.

A **alternativa C** está incorreta. Tripanossomíase é uma doença parasitária que cursa com neutropenia.

A **alternativa D** está correta e é o gabarito da questão. Eczema é uma doença alérgica da pele e causa eosinofilia. Não está associada à neutropenia.

A **alternativa E** está incorreta. O alcoolismo pode afetar os neutrófilos, levando a um quadro de neutropenia.

9. (COTEC - Prefeitura de Turmalina - MG - 2019) O hemograma é o exame de sangue que demonstra alterações no sangue e auxilia na detecção de anemias, infecções e inflamações. São realizadas análises de hemácias, leucócitos e plaquetas. As alternativas a seguir apresentam alguns tipos de células. Analise-as e assinale a alternativa que contém tipo de célula que NÃO é analisado em um hemograma.

- A) Mastócito.
- B) Linfócito.
- C) Eosinófilo.
- D) Neutrófilo.

Comentários:

A **alternativa A** está correta e é o gabarito da questão. Um **mastócito** é uma célula de tecido conjuntivo que contém muitos grânulos ricos em histamina e heparina. Especificamente, é um tipo de granulócito derivado da célula-tronco mieloide que faz parte dos sistemas imunológico e neuroimune. Por não ser uma célula sanguínea, não é analisada no hemograma.



A **alternativa B** está incorreta. Os linfócitos são analisados no hemograma, quantitativa e qualitativamente.

A **alternativa C** está incorreta. Os eosinófilos também são analisados no hemograma, pois são células sanguíneas.

A **alternativa D** está incorreta. Os neutrófilos são analisados no hemograma, e são os leucócitos mais presentes no sangue.

10.(IDHTEC - Prof. Maragogi/AL - 2019) São condições que provocam leucopenia, EXCETO:

- A) Doenças infecciosas virais.
- B) Exposição a drogas.
- C) Doenças crônicas.
- D) Doenças bacterianas.
- E) Doença de fundo imunológico.

Comentários:

A **alternativa A** está incorreta. Doenças infecciosas virais podem levar a um quadro de leucopenia.

A **alternativa B** está incorreta. A exposição a drogas se relaciona com leucopenia, visto que algumas drogas são tóxicas para a medula óssea e células do sangue.

A **alternativa C** está incorreta. Doenças crônicas podem comprometer a hematopoese, diminuindo os níveis de leucócitos.

A **alternativa D** está incorreta. Em um primeiro momento, doenças bacterianas elevam os neutrófilos e, conseqüentemente, os leucócitos totais. Porém, depois de um tempo pode ocorrer um esgotamento da capacidade medular de reposição de leucócitos que estão sendo consumidos.

A **alternativa E** está correta e é o gabarito da questão. Doenças de fundo imunológico, como as doenças autoimunes, elevam os níveis dos leucócitos.

11.(ADM&TEC - Prof. Serra Talhada/PE - 2018 - adaptada) Leia as afirmativas a seguir:

I. A distribuição do oxigênio é feita através da interação da hemoglobina com o oxigênio do ar (que pode ser inspirado ou absorvido, como na respiração cutânea).

II. A hemoglobina pode ser encontrada concentrada nas células adiposas, apenas.

Marque a alternativa CORRETA:

- A) As duas afirmativas são verdadeiras.



- B) A afirmativa I é verdadeira, e a II é falsa.
- C) A afirmativa II é verdadeira, e a I é falsa.
- D) As duas afirmativas são falsas.

Comentários:

Vamos analisar as duas afirmativas separadamente:

I: certa. A hemoglobina é a molécula responsável por transportar e distribuir o oxigênio no corpo.

II: errada. A hemoglobina é encontrada em eritrócitos (hemácias). Não estão presentes em adipócitos.

Logo, a afirmativa I é verdadeira, e a II é falsa.

Gabarito: alternativa B.

12.(UNIFESP - 2018) As hemoglobinas normais presentes no sangue do indivíduo adulto saudável são:

- A) Portland e HbA.
- B) HbA, HbA₂ e HbF.
- C) HbA e HbA₂.
- D) HbA e HbF.
- E) Gower 1 e HbF.

Comentários:

A **alternativa A** está incorreta. Em condições fisiológicas, a hemoglobina Portland somente está presente na vida embrionária.

A **alternativa B** está correta e é o gabarito da questão. **HbA**, **HbA₂** e **HbF** são as três hemoglobinas encontradas no indivíduo adulto saudável.

A **alternativa C** está incorreta. HbA e HbA₂ são hemoglobinas encontradas no adulto saudável. Porém a alternativa esqueceu de mencionar a HbF, que também está presente no indivíduo adulto, mesmo que em níveis mais baixos.

A **alternativa D** está incorreta. HbA e HbF são hemoglobinas encontradas no adulto saudável. Porém a alternativa esqueceu de mencionar a HbA₂, segunda hemoglobina mais importante indivíduo adulto.

A **alternativa E** está incorreta. Em condições fisiológicas, a hemoglobina Gower 1 somente está presente na vida embrionária.



13.(IADES - SES-DF - 2018) As hemácias transportam oxigênio na circulação sanguínea através da hemoglobina. A respeito dessa proteína, assinale a alternativa correta.

- A) A porção que contém ferro denomina-se globina.
- B) A globina consiste de quatro cadeias polipeptídicas.
- C) Cada grupo heme contém um átomo de cálcio que se combina reversivelmente com uma molécula de oxigênio.
- D) Ela é uma substância despigmentada.
- E) Essa substância se trata de um pentâmero.

Comentários:

A **alternativa A** está incorreta. A porção que contém ferro denomina-se **heme**.

A **alternativa B** está correta e é o gabarito da questão. A hemoglobina é composta por quatro moléculas de proteína (cadeias de globina) conectadas.

A **alternativa C** está incorreta. Cada grupo heme contém um átomo de **ferro** que se combina reversivelmente com uma molécula de oxigênio.

A **alternativa D** está incorreta. A hemoglobina é a substância que confere **cor avermelhada** às hemácias e ao sangue.

A **alternativa E** está incorreta. A hemoglobina é um **tetrâmero**.

14.(UNIFESP - 2018) Quais os leucócitos mais raramente encontrados no sangue de um indivíduo adulto saudável?

- A) Neutrófilos.
- B) Eosinófilos.
- C) Linfócitos.
- D) Basófilos.
- E) Monócitos.

Comentários:

A **alternativa A** está incorreta. Os neutrófilos são os principais leucócitos do sangue.

A **alternativa B** está incorreta. Os eosinófilos representam 2 a 5% do total de leucócitos no sangue periférico. Sendo a segunda célula mais incomum do sangue, depois dos basófilos.

A **alternativa C** está incorreta. Os linfócitos são bastante comuns no sangue.



A **alternativa D** está correta e é o gabarito da questão. Os basófilos representam menos de 1% do total de leucócitos, sendo as células mais incomuns do sangue.

A **alternativa E** está incorreta. Os monócitos também são mais comumente encontrados no sangue periférico do que os basófilos.

15.(Cebraspe - EBSEH - 2018)

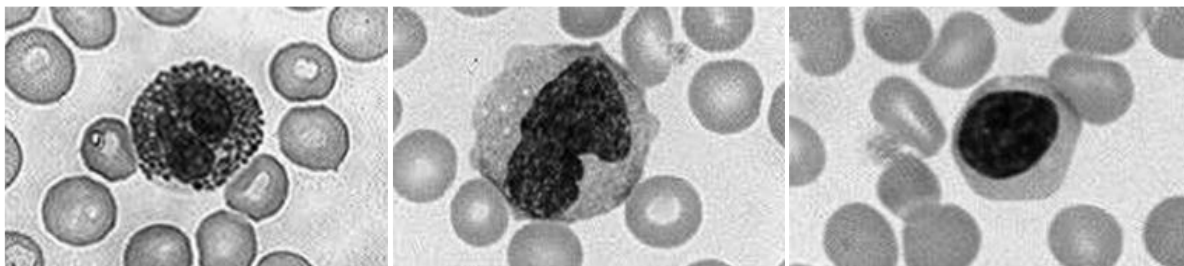


Figura I

Figura II

Figura III

I. A quantidade das células representadas em destaque na figura I aumenta de forma acentuada no sangue durante as reações alérgicas e as infestações parasitárias. Sua diminuição pode ocorrer em casos de estresse agudo, queimaduras, inflamação aguda ou infarto do miocárdio.

II. A célula representada em destaque na figura II é importante nas respostas imunes específicas do corpo, incluindo a produção de anticorpos. Sua concentração aumenta em resposta imunológica a vírus, e a detecção de sua diminuição é mais provável quando se faz uma contagem diferencial automatizada ou contagens absolutas.

III. A célula representada em destaque na figura III é capaz de se desenvolver em grandes células fagocitárias, que podem ingerir bactérias e outras substâncias estranhas ao organismo. Seu aumento é identificado em doenças como tuberculose, carcinoma e infecções crônicas.

Está correta apenas:

- A) A alternativa I.
- B) A alternativa II.
- C) A alternativa III.
- D) Todas as alternativas estão erradas.

Comentários:

Vamos analisar cada afirmativa separadamente:

I: correta. A frase descreve um eosinófilo, que é a célula representada na figura I.

II: errada. A frase descreve um linfócito. Mas a célula representada na figura II é um monócito.



III: errada. A frase descreve um monócito. Mas célula representada na figura é um linfócito.

Logo, apenas a alternativa I está correta.

Gabarito: alternativa A.

16.(UFMT - Prof. Várzea Grande/MT - 2018) A alteração na contagem de leucócitos sanguíneos pode ser decorrente de alterações neoplásicas ou não. Marque a alternativa que apresenta uma causa de neutrofilia não neoplásica.

- A) Queimadura
- B) Uso de quimioterápicos
- C) AIDS
- D) Síndrome de Chédiak-Higashi

Comentários:

A **alternativa A** está correta e é o gabarito da questão. Queimaduras promovem respostas inflamatórias no corpo, logo há um estímulo para a maior produção de neutrófilos, levando a um quadro de neutrofilia.

A **alternativa B** está incorreta. A quimioterapia tende a reduzir os níveis das células sanguíneas, incluindo os neutrófilos.

A **alternativa C** está incorreta. A AIDS não é causa de neutrofilia, pois é causada por uma infecção viral. Neutrófilos respondem a infecções bacterianas, não a infecções virais.

A **alternativa D** está incorreta. A anomalia de Chédiak-Higashi se apresenta sob a forma de granações gigantes em leucócitos, mas não causa neutrofilia.

17.(MACHADO DE ASSIS - Prof. Caxias/MA - 2018) O exame Hemograma auxilia o médico no diagnóstico de algumas alterações do corpo humano. Em relação à diferencial da global de leucócitos, pode-se afirmar:

- A) Em pacientes adultos, o aumento no número de linfócitos pode ser um indicativo de infecção viral.
- B) Um número superior a 1% no número de basófilos pode indicar a presença de parasitoses.
- C) Um número elevado de monócitos pode indicar processo alérgico.
- D) Em pacientes adultos, a diminuição de neutrófilos segmentados pode indicar a presença de processo alérgico.

Comentários:



A **alternativa A** está correta e é o gabarito da questão. Os linfócitos têm como função combater os vírus que invadem o organismo, logo, seu aumento pode ser um indicativo de infecção viral.

A **alternativa B** está incorreta. A basofilia se relaciona a processos alérgicos. As células que se elevam na presença de parasitoses são os eosinófilos.

A **alternativa C** está incorreta. As células que se elevam em processos alérgicos são os basófilos.

A **alternativa D** está incorreta. Em processos alérgicos evidenciamos basofilia, não neutropenia.

18. (Prefeitura de Fortaleza - CE - 2018) A correta identificação de células hematológicas garante um bom controle de qualidade no laboratório clínico e a identificação de possíveis alterações. Assinale a opção cuja célula se encaixe na descrição a seguir: "granulócito geralmente com núcleo bilobado e grânulos grosseiros birrefringentes brilhantes contendo proteínas carregadas catiônicas, que têm alta afinidade pela eosina".

- A) Neutrófilo.
- B) Eosinófilo.
- C) Basófilo.
- D) Linfócito.

Comentários:

"Granulócito geralmente com núcleo bilobado e grânulos grosseiros birrefringentes brilhantes contendo proteínas carregadas catiônicas, que têm **alta afinidade pela eosina**".

Esta é a descrição do **eosinófilo**. Dá para descobrir só pelo final, quando diz que os grânulos têm alta afinidade pela eosina, já que nenhum outro granulócito apresenta afinidade pela eosina.

Gabarito: alternativa B.

19. (IADES - SES-DF - 2014) A hematose consiste na troca de gases entre os capilares sanguíneos e microestruturas pulmonares denominadas

- A) glomérulos.
- B) sinusoides.
- C) sistema de Haver
- D) bronquíolos.
- E) alvéolos.

Comentários:



A **hematose** consiste na troca de gases entre os capilares sanguíneos e os **alvéolos pulmonares**.

Gabarito: alternativa E.

20.(COPESE - Prefeitura de Palmas - 2013) Os elementos constituintes do sangue - os eritrócitos, os leucócitos e as plaquetas - são examinados no laboratório de hematologia. Sobre a composição do sangue, avalie as alternativas e marque a INCORRETA.

- A) No feto jovem, as células do sangue são produzidas no fígado; com o desenvolvimento fetal, a medula espinal assume essa função. Em adultos, a maioria dos elementos celulares do sangue é produzida nessa medula
- B) O sangue compõe 6 a 8% de todo o peso corporal. Seu volume em um adulto normal é de aproximadamente 5 litros.
- C) A principal função dos eritrócitos é a de transportar O₂ aos tecidos e CO₂ aos pulmões; isso é realizado pelas moléculas de hemoglobina presente nos eritrócitos.
- D) Os megacariócitos desintegram-se formando as plaquetas enquanto ainda estão na medula óssea.

Comentários:

A **alternativa A** está INCORRETA e é o gabarito da questão. No início da vida embrionária a hematopoese é realizada pelo **saco vitelino**, entre a 6ª e a 8ª semana gestacional ocorre a migração das células hematopoéticas para o **fígado** e o **baço** e entre a 14ª e a 20ª semana acontece a transferência da hematopoese para a **medula óssea**, órgão que continua a exercer esta função no período pós-natal. Atenção! **Não confunda medula óssea com medula espinhal**. A medula óssea se encontra no interior dos ossos e é responsável pela hematopoese, enquanto que a medula espinhal é uma parte do sistema nervoso e está localizada na coluna vertebral.

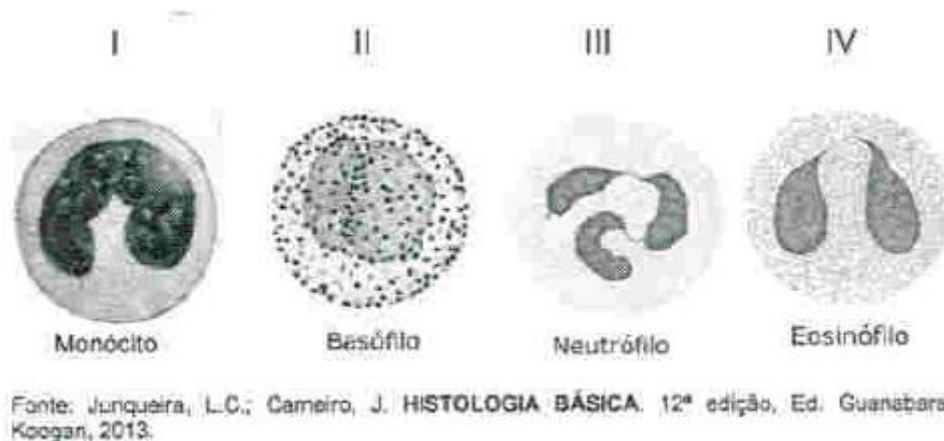
A **alternativa B** está correta. O sangue é composto por uma parte líquida (o plasma) e uma parte sólida (as células sanguíneas). Um indivíduo adulto saudável possui um volume sanguíneo de cerca de **5 litros**, representando aproximadamente **6 a 8%** do seu peso total.

A **alternativa C** está correta. Os **eritrócitos**, também chamados de **hemácias** ou **glóbulos vermelhos**, são o tipo de célula sanguínea mais comum e têm como função **transportar oxigênio** para os diferentes tecidos do corpo, o que ocorre através de uma proteína chamada **hemoglobina** presente no interior dessas células.

A **alternativa D** está correta. As **plaquetas** (ou **trombócitos**) não são células propriamente ditas, mas **fragmentos de citoplasma** derivados dos **megacariócitos** da medula óssea.

21.(COPESE - Prefeitura de Palmas - 2013) Por meio da técnica do hemograma, podemos visualizar as seguintes células sanguíneas:





Com relação à estrutura e às funções das células acima, marque a alternativa CORRETA.

- A) I apresenta atividade anticoagulante e produz anticorpos; II produz citocinas capazes de promover a inflamação.
- B) III apresenta capacidade de fagocitose e produção de anticorpos.
- C) III é um leucócito granular, com grânulos citoplasmáticos de coloração ácida; IV são menos numerosos que III no sangue periférico.
- D) IV está envolvida na inflamação e processos alérgicos.

Comentários:

A **alternativa A** está incorreta. A célula I é um **monócito**, que se diferencia em macrófago e atua em processos inflamatórios, sendo especializado em fagocitose. Os monócitos não produzem anticorpos, esta é a função dos linfócitos B. A célula II é um **basófilo**, que desempenha um papel em processos alérgicos (liberação de histaminas), e não na inflamação.

A **alternativa B** está incorreta. A célula III é um **neutrófilo**, que desempenha um papel em processos inflamatórios. Eles não produzem anticorpos, esta é a função dos linfócitos B.

A **alternativa C** está incorreta. A célula III é um **neutrófilo**, que apesar de ser granular, não possui coloração ácida (esta é uma característica dos eosinófilos). A célula IV representa **eosinófilos**, que de fato são menos numerosos no sangue periférico que os neutrófilos.

A **alternativa D** está correta e é o gabarito da questão. A célula IV é um **eosinófilo**, que de fato desempenha papéis em processos inflamatórios e alérgicos. Os eosinófilos atuam na infecção parasitária (liberação de enzimas e modulação da inflamação).



GABARITO



GABARITO

1. D
2. D
3. E
4. C
5. B
6. A
7. B

8. D
9. A
10. E
11. B
12. B
13. B
14. D

15. A
16. A
17. A
18. B
19. E
20. A
21. D



LISTA DE QUESTÕES - ALTERAÇÕES MORFOLÓGICAS DAS CÉLULAS DO SANGUE



1. (IMPARH - Prefeitura de Fortaleza - CE - 2021) Leia as seguintes definições de elementos que podem estar presentes no hemograma. Em seguida, assinale a alternativa que faz a associação correta.

I. Inclusões citoplasmáticas cristalinas formadas por grânulos azurófilos correspondente a lisossomos fundidos.

II. Artefatos produzidos na confecção do esfregaço devido à fragilidade da célula neoplásica na Leucemia Linfóide Crônica (LLC).

III. Ocorre em situações como o mieloma múltiplo devido ao aumento de gamaglobulinas no sangue e à anulação do "Fator Zeta".

IV. Quarta fase de maturação eritrocitária, demonstrando núcleo picnótico e geralmente excêntrico ou sendo expulso da célula, citoplasma mais acidófilo (intensa hemoglobinação).

Assinale a alternativa que representa a associação CORRETA:

- A) III – Anisocitose. IV – Eritroblasto policromatófilo.
- B) I – Granulações tóxicas. II – Manchas de Gumprecht.
- C) II – Hipersegmentação. IV – Eritroblasto ortocromático.
- D) I – Bastonete de Auer. III – *Rouleaux*.

2. (RBO - PBH - 2021) O Bastonete de Auer pode ser encontrado:

- A) no interior das hemácias.
- B) no mieloblasto.
- C) no linfoblasto.
- D) no eosinófilo.

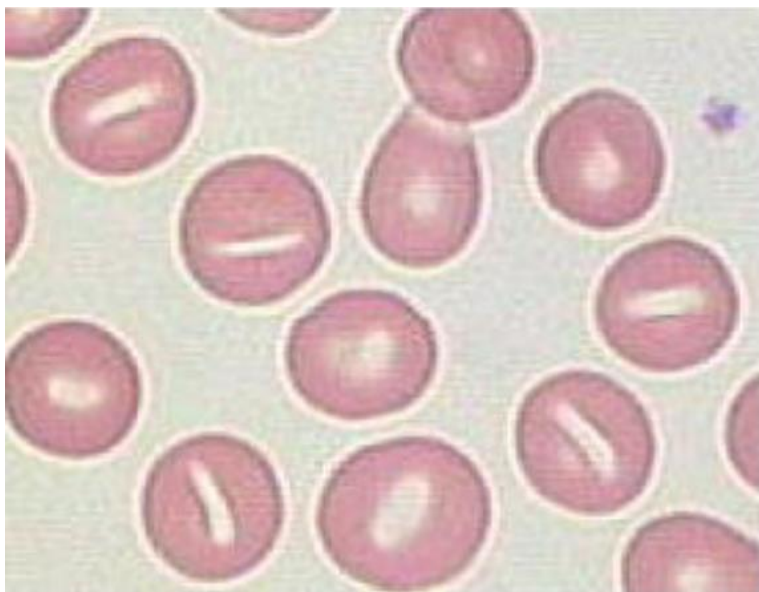
3. (RBO - PBH - 2021) Sobre a série vermelha de hemograma, é INCORRETO afirmar que

- A) drepanócitos, codócitos e policromasia são alterações dos eritrócitos.



- B) os reticulócitos são precursores dos eritrócitos.
- C) corpos de Döhle são inclusões dos glóbulos vermelhos.
- D) microcitose e hipocromia são evidenciados em lâminas de pacientes com traços talassêmicos.

4. (IDHTEC - Prof. Maragogi/AL – 2019) A imagem abaixo demonstra:



- A) Pecilocitose
- B) Estomatócitos
- C) Eliptócitos
- D) Esferócitos
- E) Drepanócitos

5. (NC-UFPR - ITAIPU BINACIONAL - 2019) A deficiência de ferro é a causa mais comum de anemia e é definida como a redução do ferro corpóreo total, com exaustão dos estoques e algum grau de deficiência tissular. Como a distribuição do ferro tem uma dinâmica própria, esse mineral pode ocupar diferentes compartimentos, que são afetados sequencialmente à medida que a deficiência de ferro corpóreo progride. Assim, diversos testes laboratoriais são propostos para avaliar o ferro na investigação dos distúrbios do seu metabolismo. Os depósitos de ferro nas células, encontrados como ferritina ou hemossiderina, podem ser visualizados após coloração de um aspirado de medula óssea com o corante:

- A) eosina.
- B) azul de metileno.
- C) giemsa.
- D) panóptico.

E) azul da Prússia

6. (INSTITUTO AOCP - UFGD - 2014) Uma mulher de 23 anos chega ao laboratório para realização de alguns exames, ela informa durante a coleta que é portadora de anemia falciforme. Dos exames solicitados, um deles foi o hemograma. Assinale a alternativa que aponta uma comum característica encontrada em um hemograma de um paciente com tal patologia.

- A) Presença de ovalocitose.
- B) Presença de eliptócitos.
- C) Presença de células em alvo.
- D) Presença de drepanócitos.
- E) Presença de bastonetes de Auer.

7. (IADES - SES-DF - 2014) Quanto ao significado de policromasia, assinale a alternativa correta.

- A) Variação na coloração das hemácias.
- B) Aumento no tamanho das hemácias.
- C) Diminuição no tamanho das hemácias.
- D) Variação na forma das hemácias.
- E) Presença de hemácias esféricas.

8. (UECE - SES-CE - 2006) Condição hereditária, autossômica dominante caracterizada pela deficiência de segmentação normal de núcleos granulocíticos é conhecida como anomalia de

- A) May-Hegglin.
- B) Alder-Reilly.
- C) Chédiak-Higashi.
- D) Pelger-Huët.



QUESTÕES COMENTADAS - ALTERAÇÕES MORFOLÓGICAS DAS CÉLULAS DO SANGUE



1. (IMPARH - Prefeitura de Fortaleza - CE - 2021) Leia as seguintes definições de elementos que podem estar presentes no hemograma. Em seguida, assinale a alternativa que faz a associação correta.
- I. Inclusões citoplasmáticas cristalinas formadas por grânulos azurófilos correspondente a lisossomos fundidos.
 - II. Artefatos produzidos na confecção do esfregaço devido à fragilidade da célula neoplásica na Leucemia Linfóide Crônica (LLC).
 - III. Ocorre em situações como o mieloma múltiplo devido ao aumento de gamaglobulinas no sangue e à anulação do "Fator Zeta".
 - IV. Quarta fase de maturação eritrocitária, demonstrando núcleo picnótico e geralmente excêntrico ou sendo expulso da célula, citoplasma mais acidófilo (intensa hemoglobinação).

Assinale a alternativa que representa a associação CORRETA:

- A) III – Anisocitose. IV – Eritroblasto policromatófilo.
- B) I – Granulações tóxicas. II – Manchas de Gumprecht.
- C) II – Hipersegmentação. IV – Eritroblasto ortocromático.
- D) I – Bastonete de Auer. III – *Rouleaux*.

Comentários:

Primeiro, vamos identificar a quais tipos de elementos as afirmativas se referem:

- I. Inclusões citoplasmáticas cristalinas formadas por grânulos azurófilos correspondente a lisossomos fundidos são **bastonetes de Auer**.
- II. Artefatos produzidos na confecção do esfregaço devido à fragilidade da célula neoplásica na Leucemia Linfóide Crônica (LLC) são as chamadas **manchas de Gumprecht**.
- III. Ocorre em situações como o mieloma múltiplo devido ao aumento de gamaglobulinas no sangue e à anulação do "Fator Zeta": **Rouleaux**.



IV. Quarta fase de maturação eritrocitária, demonstrando núcleo picnótico e geralmente excêntrico ou sendo expulso da célula, citoplasma mais acidófilo (intensa hemoglobinação): **Eritroblasto ortocromático**.

Logo, a única alternativa que apresenta apenas associações corretas é a letra D: I – Bastonete de Auer. III – *Rouleaux*.

Gabarito: alternativa D.

2. (RBO - PBH - 2021) O Bastonete de Auer pode ser encontrado:

- A) no interior das hemácias.
- B) no mieloblasto.
- C) no linfoblasto.
- D) no eosinófilo.

Comentários:

Os bastonetes de Auer são inclusões citoplasmáticas de cor vermelho-púrpura em forma de bastão encontradas em **monoblastos** e **mieloblastos**, correspondente ao alinhamento de grânulos primários.

Gabarito: alternativa B.

3. (RBO - PBH - 2021) Sobre a série vermelha de hemograma, é INCORRETO afirmar que

- A) drepanócitos, codócitos e policromasia são alterações dos eritrócitos.
- B) os reticulócitos são precursores dos eritrócitos.
- C) corpos de Döhle são inclusões dos glóbulos vermelhos.
- D) microcitose e hipocromia são evidenciados em lâminas de pacientes com traços talassêmicos.

Comentários:

A **alternativa A** está correta. Drepanócitos são hemácias em forma de foice, codócitos são hemácias em alvo e policromasia se refere a uma coloração mais basofílica (arroxeada) das hemácias.

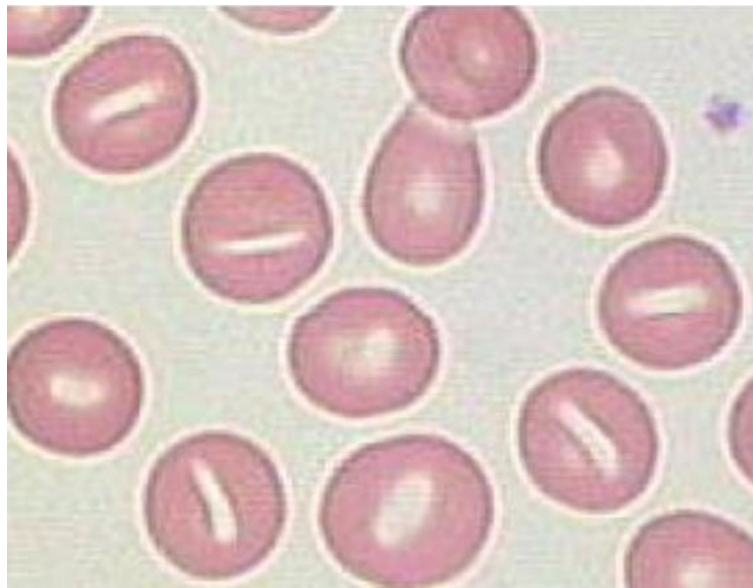
A **alternativa B** está correta. Reticulócitos são hemácias recém-liberadas da medula óssea, que irão posteriormente originar as hemácias maduras.

A **alternativa C** está **incorreta** e é o gabarito da questão. Corpos de Döhle são inclusões citoplasmáticas azul-acinzentadas formadas pelo empilhamento de retículo endoplasmático e grânulos de glicogênio. São comumente observados em **neutrófilos**.



A **alternativa D** está correta. O hemograma de pacientes talassêmicos normalmente apresenta hemácias microcíticas e hipocrômicas.

4. (IDHTEC - Prof. Maragogi/AL – 2019) A imagem abaixo demonstra:



- A) Pecilocitose
- B) Estomatócitos
- C) Eliptócitos
- D) Esferócitos
- E) Drepanócitos

Comentários:

A **alternativa A** está incorreta. Pecilocitose é sinônimo de poiquilocitose, que é um termo que se refere a variadas alterações de formato das hemácias.

A **alternativa B** está correta e é o gabarito da questão. Estomatócitos apresentam um halo central que se assemelha a uma fenda.

A **alternativa C** está incorreta. Eliptócitos são hemácias ovais.

A **alternativa D** está incorreta. Esferócitos são hemácias pequenas (microcíticas) e hiperocrômicas.

A **alternativa E** está incorreta. Drepanócitos são hemácias em forma de foice ou banana.

5. (NC-UFPR - ITAIPU BINACIONAL - 2019) A deficiência de ferro é a causa mais comum de anemia e é definida como a redução do ferro corpóreo total, com exaustão dos estoques e algum grau de



deficiência tissular. Como a distribuição do ferro tem uma dinâmica própria, esse mineral pode ocupar diferentes compartimentos, que são afetados sequencialmente à medida que a deficiência de ferro corpóreo progride. Assim, diversos testes laboratoriais são propostos para avaliar o ferro na investigação dos distúrbios do seu metabolismo. Os depósitos de ferro nas células, encontrados como ferritina ou hemossiderina, podem ser visualizados após coloração de um aspirado de medula óssea com o corante:

- A) eosina.
- B) azul de metileno.
- C) giemsa.
- D) panóptico.
- E) azul da Prússia

Comentários:

A **alternativa A** está incorreta. Eosina é o componente ácido das colorações de Romanowsky, não é capaz de identificar depósitos de ferro.

A **alternativa B** está incorreta. Azul de metileno é o componente básico das colorações de Romanowsky, não é capaz de distinguir depósitos de ferro.

A **alternativa C** está incorreta. Giemsa é um tipo de coloração hematológica, empregadas na análise de esfregaços sanguíneos. Não têm aplicação na identificação de depósitos de ferro.

A **alternativa D** está incorreta. Corantes panópticos são utilizados para colorações clássicas de hematologia. Não é possível utilizá-los para identificar depósitos de ferro nas células.

A **alternativa E** está correta e é o gabarito da questão. O corante azul da Prússia é utilizado para corar grânulos de ferro, como os presentes nos sideroblastos e siderócitos, e depósitos de ferro nas células, encontrados como ferritina ou hemossiderina.

6. (INSTITUTO AOCP - UFGD - 2014) Uma mulher de 23 anos chega ao laboratório para realização de alguns exames, ela informa durante a coleta que é portadora de anemia falciforme. Dos exames solicitados, um deles foi o hemograma. Assinale a alternativa que aponta uma comum característica encontrada em um hemograma de um paciente com tal patologia.

- A) Presença de ovalocitose.
- B) Presença de eliptócitos.
- C) Presença de células em alvo.
- D) Presença de drepanócitos.
- E) Presença de bastonetes de Auer.



Comentários:

A **alternativa A** está incorreta. Ovalócitos, hemácias com formato oval, não são células características da anemia falciforme.

A **alternativa B** está incorreta. Eriptócitos, sinônimo de ovalócitos, não são células características da anemia falciforme.

A **alternativa C** está incorreta. Células em alvo (ou codócitos) não são características da anemia falciforme.

A **alternativa D** está correta e é o gabarito da questão. Os drepanócitos são as células características da anemia falciforme. Eles têm o formato de foice.

A **alternativa E** está incorreta. Os bastonetes Auer são corpos de inclusão citoplasmática, observados nas células blásticas mieloides em casos de distúrbios mieloproliferativos.

7. (IADES - SES-DF - 2014) Quanto ao significado de policromasia, assinale a alternativa correta.

- A) Variação na coloração das hemácias.
- B) Aumento no tamanho das hemácias.
- C) Diminuição no tamanho das hemácias.
- D) Variação na forma das hemácias.
- E) Presença de hemácias esféricas.

Comentários:

A **alternativa A** está correta e é o gabarito da questão. A **policromasia** ou **policromatofilia** se caracteriza por hemácias que apresentam uma **coloração mais basófila** (arroxeadas ou acinzentadas), o que é sugestivo de presença de **reticulócitos** na amostra, uma vez que os reticulócitos possuem resquícios de **RNA**, que são moléculas basófilas. Logo, trata-se de uma **variação na coloração das hemácias**.

A **alternativa B** está incorreta. O aumento no tamanho das hemácias é chamado de **macrocitose**.

A **alternativa C** está incorreta. A diminuição no tamanho das hemácias é chamada de **microcitose**.

A **alternativa D** está incorreta. A variação na forma das hemácias é chamada de **poiquilocitose**.

A **alternativa E** está incorreta. A presença de hemácias esféricas caracteriza **esferocitose**.

8. (UECE - SES-CE - 2006) Condição hereditária, autossômica dominante caracterizada pela deficiência de segmentação normal de núcleos granulocíticos é conhecida como anomalia de

- A) May-Hegglin.



- B) Alder-Reilly.
- C) Chédiak-Higashi.
- D) Pelger-Huët.

Comentários:

A **alternativa A** está incorreta. Na **anomalia de May-Hegglin** são observados grânulos amorfos semelhantes aos corpos de Döhle encontrados em neutrófilos e outros leucócitos, acompanhados por trombocitopenia e plaquetas gigantes. A anomalia ocorre devida a uma doença autossômica dominante.

A **alternativa B** está incorreta. Na **anomalia de Alder-Reilly** observam-se grânulos roxo-escuros (púrpura) nos neutrófilos, que se assemelham às granulações tóxicas, porém muito mais abundantes. A sua causa é um defeito recessivo raro na granulação de neutrófilos, porém sem significado patológico.

A **alternativa C** está incorreta. A **anomalia de Chediak-Higashi** se caracteriza por granulações gigantes em leucócitos, oriundas da coalescência de lisossomos, com coloração que varia do cinza ao vermelho. Ela é observada no albinismo óculo-cutâneo, na pancitopenia e em infecções recorrentes.

A **alternativa D** está correta e é o gabarito da questão. A **anomalia de Pelger-Huët** é um defeito na **segmentação de neutrófilos**, sendo encontrados apenas bastonetes e bissegmentados (presença de desvio à esquerda). Trata-se de uma **anomalia genética autossômica dominante** sem significado patológico.



GABARITO



GABARITO

1. D
2. B
3. C

4. B
5. E
6. D

7. A
8. D



LISTA DE QUESTÕES - ESFREGAÇOS SANGUÍNEOS E COLORAÇÕES HEMATOLÓGICAS



- 1. (FUNRIO - SESAU-RO - 2017)** O esfregaço sanguíneo é uma técnica chave na realização do hemograma. Por isso, a sua padronização deve ser mandatória em laboratórios de hematologia. A coloração de esfregaços sanguíneos é feita com:
 - A) Leishman.
 - B) Brometo de Etídio.
 - C) Azul de cresil.
 - D) Coomassie Blue.
 - E) Lugol.

- 2. (MACHADO DE ASSIS - Pref. Caxias/MA - 2018)** Quais são os dois reagentes utilizados para a coloração de lâminas de hematologia?
 - A) Lugol e eosina
 - B) May-Grunwald e Giemsa
 - C) Cristal violeta e Lugol
 - D) Álcool 95° e Giemsa

- 3. (IMPARH - Prefeitura de Fortaleza - CE - 2021)** Um paciente com anemia hemolítica apresentava no hemograma poiquilocitose com presença de esferocitose, anisocitose e policromasia. Além disso, o esfregaço do paciente foi analisado e foi detectada a presença de reticulócitos, estes últimos evidenciados pela coloração de:
 - A) Hematoxilina/Eosina.
 - B) Panótico rápido.
 - C) Azul de cresil brilhante.
 - D) May Grunwald-Giemsa.



4. (VUNESP - EBSERH - 2020) Os corantes químicos utilizados na hematologia evidenciam características acidófilas, basófilas ou neutras das células sanguíneas, conforme a retenção do corante nessas estruturas celulares. Com relação às técnicas de coloração usadas no setor de hematologia, assinale a alternativa correta.

- A) O núcleo celular, apresentando-se básico pela presença de ácido desoxirribonucleico, cora-se pelo azul de metileno.
- B) O citoplasma alcalino cora-se pelo azul de metileno na coloração de May-Grunwald.
- C) Resultados satisfatórios nas técnicas de coloração hematológica são obtidos usando-se água destilada tamponada com pH entre 3,0 e 4,5.
- D) Corantes ácidos são sais cuja base é corada e o ácido é incolor, sendo representados pelo azul de metileno.
- E) O corante de Giemsa é útil na distinção de detalhes nucleares e na identificação de hematozoários.

5. (SELECON - Prefeitura de Campo Grande - MS - 2019) Alguns procedimentos laboratoriais para a identificação de estruturas celulares empregam a coloração supravital. O corante eletivo utilizado em diferentes técnicas para a realização da contagem de reticulócitos é o:

- A) azul da Prússia
- B) azul de cresil brilhante
- C) verde malaquita
- D) verde natural

6. (SELECON - Prefeitura de Campo Grande - MS - 2019) Diversas técnicas de coloração utilizadas na bacteriologia e hematologia utilizam corantes para visualização de estruturas celulares. O azul de metileno e a eosina são corantes classificados respectivamente de acordo com seu caráter químico como:

- A) ácido e básico
- B) neutro e básico
- C) básico e ácido
- D) neutro e ácido

7. (Prefeitura de Fortaleza - CE - 2018) Para a coloração do esfregaço sanguíneo, devemos utilizar o seguinte corante:

- A) Fontana Tribondeau.



- B) Kinyoun.
- C) May-Grunwald-Giemsa.
- D) Hematoxilina.

8. (IBFC - Prefeitura de Divinópolis - MG - 2018) Há vários tipos de corantes hematológicos usados no mercado. Esses corantes são compostos de azul de metileno e eosina e são a base para os principais corantes usados na maioria dos laboratórios de análises clínicas. Assinale a alternativa que não corresponde ao corante usado para realização do hemograma.

- A) Wright
- B) Lugol
- C) Leishman
- D) May-Grunwald-Giemsa

9. (IBFC - EBSEH - 2013) Para o estudo da morfologia das hemácias utiliza-se a avaliação do esfregaço de sangue com coloração. Quanto à coloração com corante azul-de-cresil brilhante, pode-se afirmar que:

- A) o corante se precipita juntamente com os ribossomos residuais, identificando hemácias jovens.
- B) a enzima fosfatase alcalina presente no citoplasma reage com o corante formando um produto escuro.
- C) sua finalidade é identificar linhagens blásticas.
- D) é a coloração ideal para hemácias falciformes.



QUESTÕES COMENTADAS - ESFREGAÇOS SANGUÍNEOS E COLORAÇÕES HEMATOLÓGICAS



1. (FUNRIO - SESAU-RO - 2017) O esfregaço sanguíneo é uma técnica chave na realização do hemograma. Por isso, a sua padronização deve ser mandatória em laboratórios de hematologia. A coloração de esfregaços sanguíneos é feita com:

- A) Leishman.
- B) Brometo de Etídio.
- C) Azul de cresil.
- D) Coomassie Blue.
- E) Lugol.

Comentários:

Letra A: correta. A coloração de Leishman é um exemplo das colorações utilizadas em hematologia. Ela é baseada em uma combinação de eosina e azul de metileno e permite a identificação das células sanguíneas. **Este é o nosso gabarito.**

Letra B: errada. O brometo de etídio não é um corante hematológico, logo a alternativa está errada.

Letra C: errada. O azul de cresil brilhante é uma coloração utilizada para identificar reticulócitos no sangue e diferenciá-los das hemácias maduras, mas não é útil na identificação dos leucócitos. Portanto, a alternativa está errada.

Letra D: errada. Coomassie Blue é um corante de proteínas, mas não é empregado para coloração de esfregaços sanguíneos, logo a alternativa está errada.

Letra E: errada. Dentre outros usos, o lugol é empregado na coloração de Gram, muito utilizado na microbiologia, mas não tem utilidade na diferenciação de células de esfregaços sanguíneos. Portanto, a alternativa está errada.

2. (MACHADO DE ASSIS - Pref. Caxias/MA - 2018) Quais são os dois reagentes utilizados para a coloração de lâminas de hematologia?

- A) Lugol e eosina



- B) May-Grunwald e Giemsa
- C) Cristal violeta e Lugol
- D) Álcool 95° e Giemsa

Comentários:

Letra A: errada. O lugol é utilizado na coloração de Gram, que tem aplicação na microbiologia, mas não é aplicado em colorações hematológicas.

Letra B: correta. May-Grunwald e Giemsa são tipos de coloração hematológica, empregadas na análise de esfregaços sanguíneos. **Este é o nosso gabarito.**

Letra C: errada. O cristal violeta e o lugol são utilizados na coloração de Gram, que tem aplicação na microbiologia, mas não são utilizados em colorações hematológicas.

Letra D: errada. Apesar de ser utilizado na técnica de coloração de Gram, o álcool não apresenta propriedades corantes e não é utilizado em colorações hematológicas.

3. (IMPARH - Prefeitura de Fortaleza - CE - 2021) Um paciente com anemia hemolítica apresentava no hemograma poiquilocitose com presença de esferocitose, anisocitose e policromasia. Além disso, o esfregaço do paciente foi analisado e foi detectada a presença de reticulócitos, estes últimos evidenciados pela coloração de:

- A) Hematoxilina/Eosina.
- B) Panótico rápido.
- C) Azul de cresil brilhante.
- D) May Grunwald-Giemsa.

Comentários:

Para realização da contagem de reticulócitos, deve-se confeccionar um esfregaço sanguíneo, que é posteriormente corado por **azul de cresil brilhante** e analisado no microscópio

Gabarito: alternativa C.

4. (VUNESP - EBSEH - 2020) Os corantes químicos utilizados na hematologia evidenciam características acidófilas, basófilas ou neutras das células sanguíneas, conforme a retenção do corante nessas estruturas celulares. Com relação às técnicas de coloração usadas no setor de hematologia, assinale a alternativa correta.



- A) O núcleo celular, apresentando-se básico pela presença de ácido desoxirribonucleico, cora-se pelo azul de metileno.
- B) O citoplasma alcalino cora-se pelo azul de metileno na coloração de May-Grunwald.
- C) Resultados satisfatórios nas técnicas de coloração hematológica são obtidos usando-se água destilada tamponada com pH entre 3,0 e 4,5.
- D) Corantes ácidos são sais cuja base é corada e o ácido é incolor, sendo representados pelo azul de metileno.
- E) O corante de Giemsa é útil na distinção de detalhes nucleares e na identificação de hematozoários.

Comentários:

A **alternativa A** está incorreta. O ácido desoxirribonucleico (DNA) é uma estrutura **ácida** e se cora pelo corante básico azul de metileno.

A **alternativa B** está incorreta. O citoplasma é alcalino e apresenta afinidade pelo componente ácido (**eosina**) das colorações de Romanowsky.

A **alternativa C** está incorreta. A água utilizada nos procedimentos de coloração hematológica deve apresentar pH entre **6,8 e 7,2**.

A **alternativa D** está incorreta. Corantes ácidos, como a **eosina**, coram estruturas alcalinas, como a hemoglobina.

A **alternativa E** está correta e é o gabarito da questão. As colorações de Romanowsky são capazes de **distinguir os diferentes tipos de leucócitos** e também podem ser aplicadas na detecção de **hemoparasitas**, como os causadores da malária.

5. (SELECON - Prefeitura de Campo Grande - MS - 2019) Alguns procedimentos laboratoriais para a identificação de estruturas celulares empregam a coloração supravital. O corante eletivo utilizado em diferentes técnicas para a realização da contagem de reticulócitos é o:

- A) azul da Prússia
- B) azul de cresil brilhante
- C) verde malaquita
- D) verde natural

Comentários:

A **alternativa A** está incorreta. O corante azul da prússia é utilizado para corar grânulos de ferro, como os presentes nos sideroblastos e siderócitos. Não é utilizável para contagem de reticulócitos.

A **alternativa B** está correta e é o gabarito da questão. Azul de cresil brilhante é o corante utilizado para realização da contagem de reticulócitos, pois diferencia os reticulócitos das hemácias maduras.



A **alternativa C** está incorreta. O corante verde malaquita é utilizado na bioquímica e microbiologia. Também é utilizado como antisséptico e no tratamento de algumas infecções.

A **alternativa D** está incorreta. Verde natural não tem aplicação na técnica de contagem de reticulócitos.

6. (SELECON - Prefeitura de Campo Grande - MS - 2019) Diversas técnicas de coloração utilizadas na bacteriologia e hematologia utilizam corantes para visualização de estruturas celulares. O azul de metileno e a eosina são corantes classificados respectivamente de acordo com seu caráter químico como:

- A) ácido e básico
- B) neutro e básico
- C) básico e ácido
- D) neutro e ácido

Comentários:

O **azul de metileno** e a **eosina** são corantes classificados respectivamente de acordo com seu caráter químico como **básico** e **ácido**.

Gabarito: alternativa C.

7. (Prefeitura de Fortaleza - CE - 2018) Para a coloração do esfregaço sanguíneo, devemos utilizar o seguinte corante:

- A) Fontana Tribondeau.
- B) Kinyoun.
- C) May-Grunwald-Giemsa.
- D) Hematoxilina.

Comentários:

A **alternativa A** está incorreta. Fontana Tribondeau é um corante utilizado para coloração de espiroquetas. Tem aplicação na microbiologia.

A **alternativa B** está incorreta. Kinyoun também é um corante com aplicação em microbiologia, sendo utilizado para corar espécies dos gêneros *Mycobacterium* e espécies *Nocardia*, além do gênero *Cryptosporidium*.

A **alternativa C** está correta e é o gabarito da questão. May-Grunwald e Giemsa são tipos de coloração hematológica, empregadas na análise de esfregaços sanguíneos.



A **alternativa D** está incorreta. A hematoxilina é utilizada em conjunto com a eosina em colorações histológicas. Mas não é aplicado na hematologia.

8. (IBFC - Prefeitura de Divinópolis - MG - 2018) Há vários tipos de corantes hematológicos usados no mercado. Esses corantes são compostos de azul de metileno e eosina e são a base para os principais corantes usados na maioria dos laboratórios de análises clínicas. Assinale a alternativa que não corresponde ao corante usado para realização do hemograma.

- A) Wright
- B) Lugol
- C) Leishman
- D) May-Grunwald-Giemsa

Comentários:

A **alternativa A** está incorreta. Wrigth é um tipo de corante hematológico, utilizado para coloração de esfregaços sanguíneos.

A **alternativa B** está correta e é o gabarito da questão. Dentre outros usos, o lugol é empregado na coloração de Gram, muito utilizado na microbiologia, mas não tem utilidade na realização de hemogramas.

A **alternativa C** está incorreta. Leishman é um tipo de corante hematológico, utilizado para coloração de esfregaços sanguíneos.

A **alternativa D** está incorreta. May-Grunwald e Giemsa são tipos de coloração hematológica, empregadas na análise de esfregaços sanguíneos.

9. (IBFC - EBSEH - 2013) Para o estudo da morfologia das hemácias utiliza-se a avaliação do esfregaço de sangue com coloração. Quanto à coloração com corante azul-de-cresil brilhante, pode-se afirmar que:

- A) o corante se precipita juntamente com os ribossomos residuais, identificando hemácias jovens.
- B) a enzima fosfatase alcalina presente no citoplasma reage com o corante formando um produto escuro.
- C) sua finalidade é identificar linhagens blásticas.
- D) é a coloração ideal para hemácias falciformes.

Comentários:

A **alternativa A** está correta e é o gabarito da questão. É exatamente o que acontece com o corante azul de cresil brilhante. A diferenciação é possível pela afinidade desse corante pela malha reticular de RNA ribossômico que está presente nos reticulóticos e não nas hemácias maduras.



A **alternativa B** está incorreta. Não é este o mecanismo através do qual o corante azul de cresil brilhante age para diferenciar reticulócitos de hemácias maduras.

A **alternativa C** está incorreta. Não se utiliza coloração azul de cresil brilhante para identificação de células blásticas.

A **alternativa D** está incorreta. A coloração azul de cresil brilhante não tem utilidade na identificação de hemácias falciformes. As hemácias falciformes são evidenciadas pela sua forma de foice em esfregaços corados com colorações de Romanowsky.



GABARITO



GABARITO

1. A
2. B
3. C

4. E
5. B
6. C

7. C
8. B
9. A



LISTA DE QUESTÕES - COAGULAÇÃO E HEMOSTASIA



- 1. (INSTITUTO AOCP - ITEP - RN - 2021)** O fibrinogênio é um dos principais fatores de coagulação, sendo ele uma proteína sintetizada pelo fígado. O fibrinogênio é conhecido como
 - A) Fator III.
 - B) Fator I.
 - C) Fator V.
 - D) Fator II.
 - E) Fator VII.

- 2. (SELECON - Prefeitura de Boa Vista - RR - 2020)** A coagulação sanguínea consiste na conversão do sangue do estado líquido em coágulo sólido e firme. A formação da tromboplastina é produzida por dois processos diferentes e os fatores da coagulação que somente participam do sistema intrínseco são:
 - A) VIII, IX, X e XII
 - B) VII, VIII, IX e XII
 - C) VIII, IX, XI e XII
 - D) VII, X, XI e XII

- 3. (SELECON - Prefeitura de Campo Grande - MS - 2019)** Diversas proteínas e outros elementos são essenciais pelo adequado funcionamento da cascata de coagulação sanguínea. A proteína responsável direta pela transformação do fibrinogênio em fibrina é a:
 - A) plasmina
 - B) protrombina
 - C) trombina
 - D) tromboplastina



4. (IADES - SES-DF - 2018) A coagulação do sangue é o principal evento da hemostasia. Para que a coagulação ocorra, o organismo faz uso de proteínas presentes no sangue, denominadas fatores de coagulação. Acerca desse assunto, é correto afirmar que o(s)
- A) fator X é também denominado protrombina.
 - B) fatores II, III, V e VIII são responsivos à vitamina K.
 - C) magnésio é um cofator de coagulação, pois está presente em vários pontos da cascata de coagulação.
 - D) fator I tem como função degradar os fatores V e VII.
 - E) fígado é o principal local de síntese dos fatores de coagulação.



QUESTÕES COMENTADAS - COAGULAÇÃO E HEMOSTASIA



HORA DE
PRATICAR!

1. (INSTITUTO AOCP - ITEP - RN - 2021) O fibrinogênio é um dos principais fatores de coagulação, sendo ele uma proteína sintetizada pelo fígado. O fibrinogênio é conhecido como

- A) Fator III.
- B) Fator I.
- C) Fator V.
- D) Fator II.
- E) Fator VII.

Comentários:

A **alternativa A** está incorreta. O fator III é a **trombina** ou **fator tecidual**.

A **alternativa B** está correta e é o gabarito da questão. O fibrinogênio é o **fator I**.

A **alternativa C** está incorreta. O fator V é o **fator lábil** ou **pró-acelerina**.

A **alternativa D** está incorreta. O fator II é a **protrombina**.

A **alternativa E** está incorreta. O fator VII é o **fator estável** ou **pró-convertina**.

2. (SELECON - Prefeitura de Boa Vista - RR - 2020) A coagulação sanguínea consiste na conversão do sangue do estado líquido em coágulo sólido e firme. A formação da tromboplastina é produzida por dois processos diferentes e os fatores da coagulação que somente participam do sistema intrínseco são:

- A) VIII, IX, X e XII
- B) VII, VIII, IX e XII
- C) VIII, IX, XI e XII
- D) VII, X, XI e XII

Comentários:



Os fatores da coagulação pertencentes somente à via intrínseca são **VIII, IX, XI e XII**.

O fator VII pertence à via extrínseca e os fatores V e X pertencem à via comum.

Gabarito: alternativa C.

3. (SELECON - Prefeitura de Campo Grande - MS - 2019) Diversas proteínas e outros elementos são essenciais pelo adequado funcionamento da cascata de coagulação sanguínea. A proteína responsável direta pela transformação do fibrinogênio em fibrina é a:

- A) plasmina
- B) protrombina
- C) trombina
- D) tromboplastina

Comentários:

A proteína responsável direta pela transformação do fibrinogênio em fibrina é a **trombina (fator II ativado)**.

Gabarito: alternativa C.

4. (IADES - SES-DF - 2018) A coagulação do sangue é o principal evento da hemostasia. Para que a coagulação ocorra, o organismo faz uso de proteínas presentes no sangue, denominadas fatores de coagulação. Acerca desse assunto, é correto afirmar que o(s)

- A) fator X é também denominado protrombina.
- B) fatores II, III, V e VIII são responsivos à vitamina K.
- C) magnésio é um cofator de coagulação, pois está presente em vários pontos da cascata de coagulação.
- D) fator I tem como função degradar os fatores V e VII.
- E) fígado é o principal local de síntese dos fatores de coagulação.

Comentários:

A **alternativa A** está incorreta. O fator X é denominado fator de **Stuart-Prower**. A protrombina é o fator II.

A **alternativa B** está incorreta. Os fatores dependentes da vitamina K são os fatores **II, VII, IX, X** e proteínas C e S.

A **alternativa C** está incorreta. O **cálcio** é um cofator de coagulação, pois está presente em vários pontos da cascata de coagulação. A **vitamina K** também é um cofator da coagulação.



A **alternativa D** está incorreta. O fibrinogênio (fator I) é convertido em fibrina por ação da trombina (Fator IIa). Esta é a etapa final da cascata de coagulação.

A **alternativa E** está correta e é o gabarito da questão. O fígado é o órgão responsável pela síntese da maioria dos fatores da coagulação.



GABARITO



GABARITO

1. B
2. C

3. C
4. E



REFERÊNCIAS

AMERICAN SOCIETY OF HEMATOLOGY. Blood Disorders. Disponível em: <<https://www.hematology.org/Patients/Blood-Disorders.aspx>>.

FRANCO, R. Fisiologia da coagulação, anticoagulação e fibrinólise. Medicina, Ribeirão Preto, 34: 229-237, jul./dez. 2001.

HARDISON, R.C. Evolution of hemoglobin and its genes. Cold Spring Harb Perspect Med. 2012;2(12):a011627.

LACES/ICB/UFG - LABORATÓRIO EM ANÁLISES CLÍNICAS E ENSINO EM SAÚDE - ICB/UFG. Atlas Virtual de Hematologia. Disponível em: <<https://laces.icb.ufg.br/p/19038-atlas-virtual-de-hematologia>>.

SCIENCE DIRECT. Echinocyte. Disponível em: <<https://www.sciencedirect.com/topics/immunology-and-microbiology/echinocyte>>.

SCIENCE DIRECT. Heinz Body. Disponível em: <<https://www.sciencedirect.com/topics/medicine-and-dentistry/heinz-body>>.

SCIENCE DIRECT. Rouleaux. Disponível em: <<https://www.sciencedirect.com/topics/agricultural-and-biological-sciences/rouleaux>>.

SCIENCE DIRECT. Toxic Granulation. Disponível em: <<https://www.sciencedirect.com/topics/medicine-and-dentistry/toxic-granulation>>.

UFG - UNIVERSIDADE FEDERAL DE GOIÁS. Atlas de Hematologia. Disponível em: <<https://hematologia.farmacia.ufg.br/>>.

ZAGO, Marco Antonio; FALCÃO, Roberto Passetto; PASQUINI, Ricardo. Tratado de hematologia. São Paulo: Editora Atheneu, 2013.



ESSA LEI TODO MUNDO CONHECE: PIRATARIA É CRIME.

Mas é sempre bom revisar o porquê e como você pode ser prejudicado com essa prática.



1 Professor investe seu tempo para elaborar os cursos e o site os coloca à venda.



2 Pirata divulga ilicitamente (grupos de rateio), utilizando-se do anonimato, nomes falsos ou laranjas (geralmente o pirata se anuncia como formador de "grupos solidários" de rateio que não visam lucro).



3 Pirata cria alunos fake praticando falsidade ideológica, comprando cursos do site em nome de pessoas aleatórias (usando nome, CPF, endereço e telefone de terceiros sem autorização).



4 Pirata compra, muitas vezes, clonando cartões de crédito (por vezes o sistema anti-fraude não consegue identificar o golpe a tempo).



5 Pirata fere os Termos de Uso, adultera as aulas e retira a identificação dos arquivos PDF (justamente porque a atividade é ilegal e ele não quer que seus fakes sejam identificados).



6 Pirata revende as aulas protegidas por direitos autorais, praticando concorrência desleal e em flagrante desrespeito à Lei de Direitos Autorais (Lei 9.610/98).



7 Concurseiro(a) desinformado participa de rateio, achando que nada disso está acontecendo e esperando se tornar servidor público para exigir o cumprimento das leis.



8 O professor que elaborou o curso não ganha nada, o site não recebe nada, e a pessoa que praticou todos os ilícitos anteriores (pirata) fica com o lucro.



Deixando de lado esse mar de sujeira, aproveitamos para agradecer a todos que adquirem os cursos honestamente e permitem que o site continue existindo.