

## **Aula 00 (Prof Larissa)**

*Prefeitura de Sertãozinho-SP (Dentista  
Clínico Geral) Conhecimentos  
Específicos - 2024 (Pós-Edital)*

Autor:

**Cássia Reginato, Larissa Oliveira  
Ramos Silva, Mirela Sangoi  
Barreto, Renata Pereira de Sousa  
Barbosa, Stefania Maria Bernardi**  
10 de Outubro de 2024  
**Possamai Marques**

# Índice

1) Apresentação Anatomia .....	3
2) Osteologia da Cabeça e do Pescoço .....	5
3) Músculos da Cabeça e do Pescoço .....	30
4) Artérias da Cabeça e do pescoço .....	47
5) Veias da Cabeça e do Pescoço .....	56
6) Drenagem Linfática da Cabeça e do Pescoço .....	61
7) Inervação da Cabeça e do Pescoço .....	66
8) Cavidade Oral .....	83
9) Seios Paranasais .....	92
10) Articulação Temporomandibular .....	94
11) Considerações Finais - Anatomia .....	104
12) Questões Comentadas - Anatomia .....	106
13) Lista de Questões - Anatomia .....	120
14) Resumo Anatomia .....	129



## APRESENTAÇÃO DO CURSO

Olá, aluno(a)! Tudo bem? Desejo boas-vindas à aula de **Anatomia da Cabeça e do Pescoço**.



Meu nome é **Larissa Oliveira**, sou graduada em Odontologia e especialista em Cirurgia e Traumatologia Bucomaxilofacial. Quando prestei prova de residência, fui aprovada em Recife, para o Hospital Getúlio Vargas, e em Salvador, na UFBA/OSI. Nos concursos, fui classificada em 1º lugar na ESFCEX 2023 para o cargo de cirurgião-dentista, especialista em CTBMF. Como podem perceber, há não muito tempo atrás, eu estava justamente aí onde você, concurseiro(a), está. Logo, tentarei utilizar da minha experiência para auxiliá-lo(a) na preparação para os concursos que forem prestar.

Neste livro digital você estudará anatomia da cabeça e do pescoço a fim de acertar as questões de concursos que, cada vez mais, abordam anatomia de forma aprofundada.

De início, já quero dizer que anatomia não precisa ser aquele decoreba chato que estamos acostumados. Podemos e devemos estudar anatomia fazendo relações entre as estruturas para que se torne um estudo leve e, principalmente, efetivo.

Nesta aula você estudará anatomia de modo dinâmico, tentando sempre focar naquilo que é cobrado pelas bancas ou que eu avalio como "muito cara de prova", certo? Sei que é um conteúdo extenso, e muitas vezes decoreba, mas farei o possível para que você consiga assimilar esse conteúdo e acertar todas as questões sobre anatomia. Darei o meu melhor, mas também precisarei do seu empenho. Leia o PDF ativamente. não apenas passando os olhos. Faça grifos, circule, use cores, enfim, utilize a estratégia que mais se adequa à sua forma de aprendizado. Você também pode e deve recorrer às videoaulas naqueles conteúdos de maior dificuldade. Para qualquer dúvida, estou disponível no fórum de dúvidas na área do aluno.

Espero que goste da aula!!

Estou também no Instagram. Sempre posto dicas, questões, notícias do mundo dos concursos.

 @prof.larissaoliveira\_

Siga também o Estratégia Saúde no Instagram. Lá, você ficará atualizado de todas as notícias no mundo dos concursos das áreas da saúde. Você pode clicar aqui para nos seguir: @estrategia.saude

Temos também um canal exclusivo no YouTube. No nosso canal, você encontra videoaulas, webnários, entrevistas com aprovados e muito mais. Inscreva-se através do link abaixo:



<https://www.youtube.com/@EstrategiaSaude>

Como há bastante conteúdo a ser estudado e o tempo é curto, não vou me alongar por aqui.

**Vamos trabalhar duro e chegar lá, juntos!**

*Larissa Oliveira*



# OSTEOLOGIA DA CABEÇA E DO PESCOÇO

Agora iniciaremos o estudo da anatomia, com ênfase nas estruturas da face!

Mas antes quero que você entenda que as questões maioria dos concursos exige do candidato um conhecimento razoável sobre os ossos que compõem o crânio, em especial a maxila e mandíbula. Tentarei facilitar o estudo da anatomia para você, mas não conseguiremos fugir das "decorebas". Espero que você goste do material!

Quando falamos em crânio, você deve ter em mente que ele é formado por uma série de ossos articulados entre si por **junturas imóveis**, com **exceção apenas da mandíbula, que se articula com o osso temporal por uma articulação móvel-sinovial**. O crânio tem **formato ovoide e de arco, características que favorecem o amortecimento das forças de compressão ou impactos**.

O **crânio** divide-se em **neurocrânio** (ossos que delimitam a cavidade do crânio e contém o encéfalo) e **viscerocrânio** (ossos que formam o esqueleto da face). Somando os ossos do neurocrânio e viscerocrânio temos no total **22 ossos!**



## OSSOS DO CRÂNIO (NEUROCRÂNIO 8)

FRONTAL (1)
TEMPORAIS (2)
PARIETAIS (2)
OCCIPITAL (1)
ESFENÓIDE (1)
ETMÓIDE (1)

## OSSOS FACIAIS (VISCEROCRÂNIO 14)

OSSOS NASAIS (2)
OSSOS DA MAXILA (2)
OSSOS ZIGOMÁTICOS (2)
MANDÍBULA (1)
OSSOS LACRIMAIIS (2)
OSSOS PALATINOS (2)
CONCHAS NASAIS INFERIORES (2)
VÔMER (1)

Os ossos do neurocrânio são **revestidos externamente por perióstio** (chamado de pericrânio) que possui **baixa capacidade osteogênica**, e **internamente são forrados pelo folheto externo da dura-máter (endocrânio) que não possui capacidade osteogênica** (é um ponto benéfico, pois nas fraturas não há formação de calo ósseo na tábua interna, evitando compressão encefálica).

### O crânio tem como função:

- Abrigar e proteger o encéfalo;
- Alojamento e proteção das porções iniciais das vias aéreas e digestiva;



- Alojamento e proteção de órgãos de sensibilidade especial como os da audição, visão, gustação, olfação e equilíbrio;
- Permite a passagem de vasos e nervos através de suas aberturas; e
- Serve de suporte para os dentes.

## Desenvolvimento e Ossificação

A ossificação dos ossos do crânio se faz por via **intramembranosa** ou **endocondral**.



### TIPOS DE OSSIFICAÇÃO

A **ossificação endocondral** é aquela em que o osso se forma a partir de uma cartilagem. Ocorre uma invasão da cartilagem por vasos sanguíneos e posterior formação óssea ao redor dos vasos, sendo a cartilagem substituída por osso.

A **ossificação intramembranosa** ocorre sem a formação de uma cartilagem intermediária.



### OSSIFICAÇÃO INTRAMEMBRANOSA

Frontal
Parietais
Porção superior da parte escamosa do occipital
Porção escamosa do temporal
Vômer
Lacrimais
Nasais
Palatinos
Maior parte dos processos pterigoides
Asas do esfenoide
Esfenoide
Zigomáticos
Maxilas
Mandíbula

### OSSIFICAÇÃO ENDOCONDRA

Maior parte do occipital
As partes petrosa e mastoide dos temporais
Corpo e asas menores do esfenoide
Etmoide
Conchas nasais inferiores
Mandíbula

(VUNESP – 2023) Os ossos do crânio originam-se do mesênquima em torno do encéfalo embrionário. A ossificação desses ossos se faz por via intramembranosa ou endocondral.

São exemplos de ossos que apresentam ossificação intramembranosa:

- a) Lacrimais, nasais, palatinos, temporais (partes petrosa e mastoide) e etmoide.
- b) Temporais (partes petrosa e mastoide), corpo e asas menores do esfenoide, nasais e palatinos.
- c) Occipital (maior parte), etmoide e conchas nasais inferiores, maxilas e mandíbula.
- d) Temporais (partes petrosa e mastoide), corpo e asas menores do esfenoide, etmoide e conchas nasais inferiores.
- e) Lacrimais, nasais, palatinos, zigomáticos, maxilas e mandíbula.

**Comentários:**

De acordo com o esquema que acabamos de ver, a **letra E** está correta e é o gabarito da questão.



**INDO MAIS FUNDO!**

No recém-nascido, o neurocrânio apresenta dimensão quase definida, já que, ao nascimento, praticamente todo o encéfalo, os olhos e as orelhas já estão formados e não irão crescer muito com o desenvolvimento normal. De modo contrário, ao nascimento, o

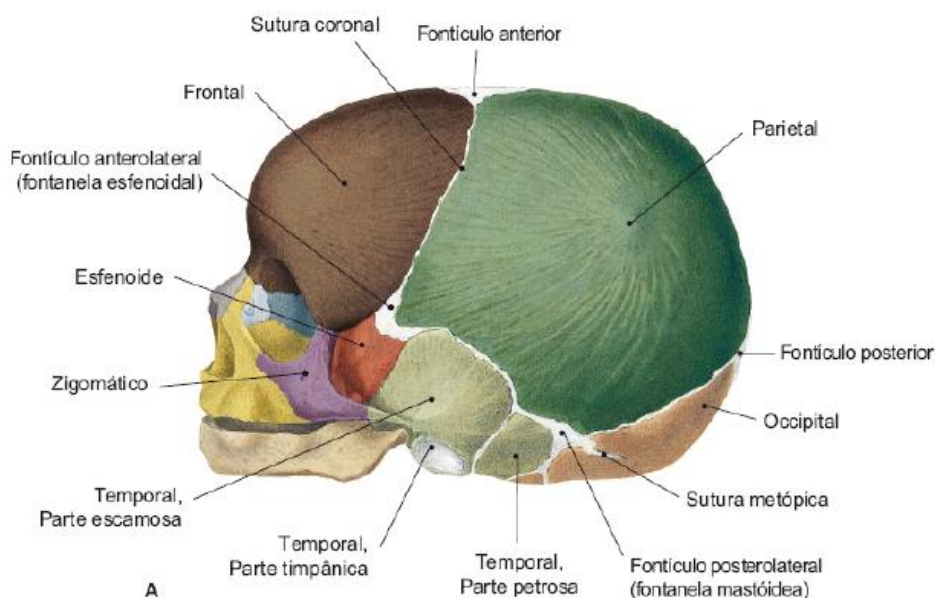




**viscerocrânio encontra-se pouco desenvolvido.** Esse fato leva a uma **desproporção entre neurocrânio e viscerocrânio de 7/8 X 1/8.**

Além disso, **o neurocrânio cresce até aproximadamente 2 anos de idade**, e após isso cresce relativamente pouco. Já **o viscerocrânio cresce bastante até a vida adulta**, e devemos lembrar que **as atividades digestória e respiratória exercem importante papel no crescimento inicial do viscerocrânio**, como, por exemplo, o **desenvolvimento dos seios paranasais e a erupção dos dentes.**

O crânio neonatal apresenta áreas membranáceas temporárias chamadas de **fontanelas** ou **fontículos** (popularmente chamadas de **moleiras**). Esses espaços entre os ossos permitem a compressão do crânio facilitando a passagem do feto pelo canal do parto. As fontanelas localizam-se em torno do osso parietal e são em número de seis (duas pares e duas ímpares). As fontanelas pares são chamadas de esfenoidal e mastoídea.



*Fontanelas e suturas. Imagem retirada de: TEIXEIRA, Lucilia Maria de Souza; REHER, Peter; REHER, Vanessa Goulart Sampaio. Anatomia aplicada à odontologia. 3. ed. Rio de Janeiro: Guanabara Koogan, 2020.*

Antes de seguirmos nosso estudo, detalhando mais os ossos que citamos, gostaria que você revisasse os nomes das suturas que unem os ossos:

#### Exemplos de suturas que compõem o crânio:

**Sutura coronal** = Une osso frontal e os dois ossos parietais

**Sutura sagital** = une os dois ossos parietais

**Sutura lambdóide** = une os ossos parietais e o osso occipital

**Sutura occipitomastoídea** = une de cada lado o occipital e o processo mastoideo do temporal

**Sutura parietomastoídea** = une o parietal com o processo mastoideo do temporal

**Bregma** = intersecção entre as suturas sagital e coronal



## Frontal

O osso frontal forma o esqueleto da frente (popularmente a "testa"). É um **osso par e suas metades são unidas por uma sutura que geralmente desaparece por volta do segundo ano de idade**, quando persiste é chamada de **sutura metópica**. Ele possui uma **cavidade pneumática: o seio frontal**.

O osso frontal **articula-se com** os ossos **nasais**, as **maxilas**, os ossos **zigomáticos**, o osso **etmoide**, os ossos **lacrimais** e o osso **esfenoide**, tendo as suturas o nome dos ossos que unem.

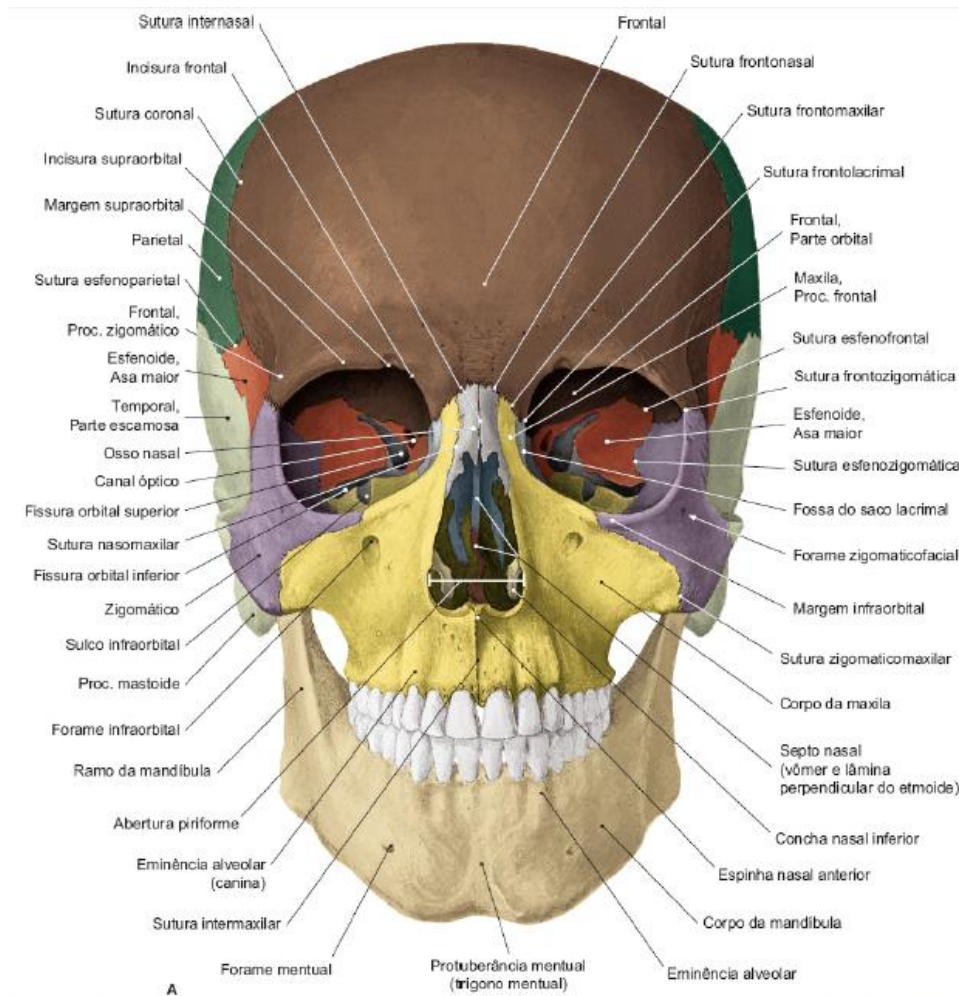


Imagem retirada de: TEIXEIRA, Lucília Maria de Souza; REHER, Peter; REHER, Vanessa Goulart Sampaio. *Anatomia aplicada à odontologia*. 3. ed. Rio de Janeiro: Guanabara Koogan, 2020.

## Temporal

É um osso irregular que resulta da fusão de três ossos: **osso petroso, escama e osso timpânico**. Para fins de estudo, o temporal é dividido em:

- Parte escamosa,
- Parte timpânica,
- Parte estilóide,



- Parte mastoídea e
- Parte petrosa.

Observe abaixo o osso temporal e cada uma de suas partes.

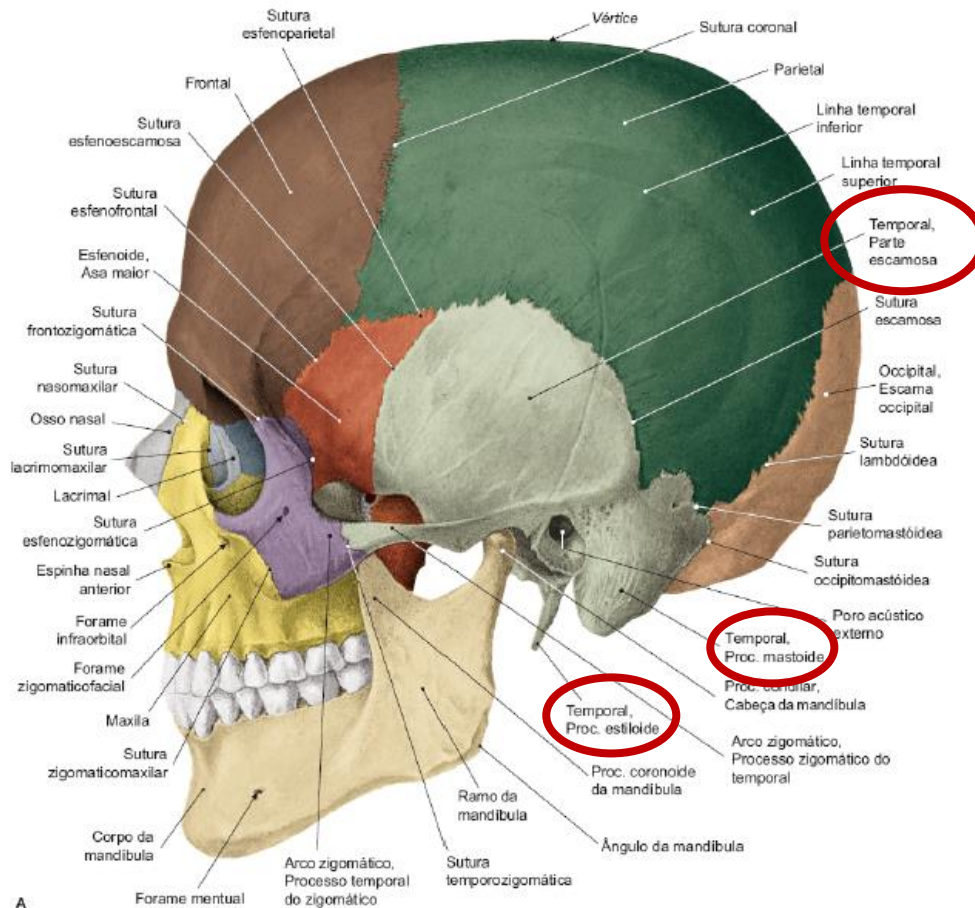


Imagem retirada de: TEIXEIRA, Lucilia Maria de Souza; REHER, Peter; REHER, Vanessa Goulart Sampaio. *Anatomia aplicada à odontologia*. 3. ed. Rio de Janeiro: Guanabara Koogan, 2020.

A parte escamosa é a mais visível. Ela se articula com o parietal através da sutura escamosa (temporoparietal). Da parte escamosa, projeta-se o processo zigomático do temporal, que contribui para a formação do arco zigomático.

Da parte petrosa projeta-se o processo zigomático do temporal (participa da formação do arco zigomático). A parte petrosa apresenta, ainda, 3 importantes forames: o forame lacerado, o canal carótico e o forame jugular. O **forame lacerado** é fechado no vivo e se relaciona inferiormente com a tuba auditiva. O **canal carótico** pelo qual passa a **artéria carótida interna**. Pelo **forame jugular** passam a **veia jugular interna** e os nervos glossofaríngeo, vago e acessório.



Entre o forame lacerado e a abertura externa do canal carótico localiza-se a **área quadrada do temporal**, que constitui a maior parte da face inferior da parte petrosa do temporal. Dessa área tem origem o músculo levantador do véu palatino.

A parte timpânica do osso temporal forma o soalho e a parede anterior do meato acústico externo. A **fissura petrotimpânica** é atravessada pelo **nervo corda do tímpano (VII par)**.

Na chamada parte estiloide do temporal temos o **processo estiloide** e nele se fixam os **ligamentos estilo-hioideo e estilomandibular**, além dos músculos **estilogosso, estilofaríngeo e estilo-hioideo**.



Pelo **forame estilomastoideo** passa o **nervo facial (VII par)**

No processo mastoideo fixam-se os seguintes músculos:

- Esternocleidomastoídeo
- Esplênio da cabeça
- Longo da cabeça

Na incisura mastoídea fixa-se:

- Ventre posterior do músculo digástrico



O **meato acústico externo** é uma abertura da orelha que se localiza posteriormente à fossa mandibular e é **formado pelas partes escamosa e timpânica do temporal**. O **pório (Pr)** é o **ponto cefalométrico localizado na parte mais superior do meato acústico externo**.



## Occipital

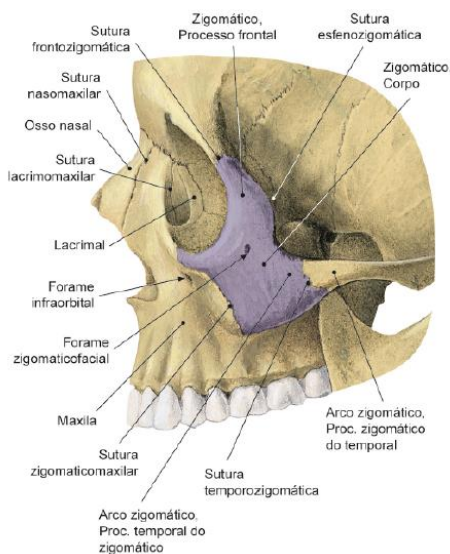
No osso occipital existe o **forame magno**, ele comunica a cavidade craniana com o canal vertebral (através dele passam a medula espinhal, parte do nervo acessório e artérias).

**Ponto craniométrico ímpar Básio (Ba):** é o ponto mais inferior na margem anterior do forame magno, na base do clivo.

## Zigomático

Este se localiza **lateralmente à órbita e se articula com a maxila, o frontal, o esfenóide e o temporal**. O processo zigomático apresenta **três processos: maxilar, frontal e zigomático**. O processo zigomático estende-se posteriormente e contribui para formação do arco zigomático.

O corpo do osso zigomático, na face, é perfurado por um pequeno forame zigomaticofacial, e na sua superfície temporal, pelo forame zigomaticotemporal, os quais deixam passar vasos e nervos de mesmo nome (V<sub>2</sub>).



Osso zigomático. Imagem retirada de: TEIXEIRA, Lucilia Maria de Souza; REHER, Peter; REHER, Vanessa Goulart Sampaio. *Anatomia aplicada à odontologia*. 3. ed. Rio de Janeiro: Guanabara Koogan, 2020.

## Esfenoide

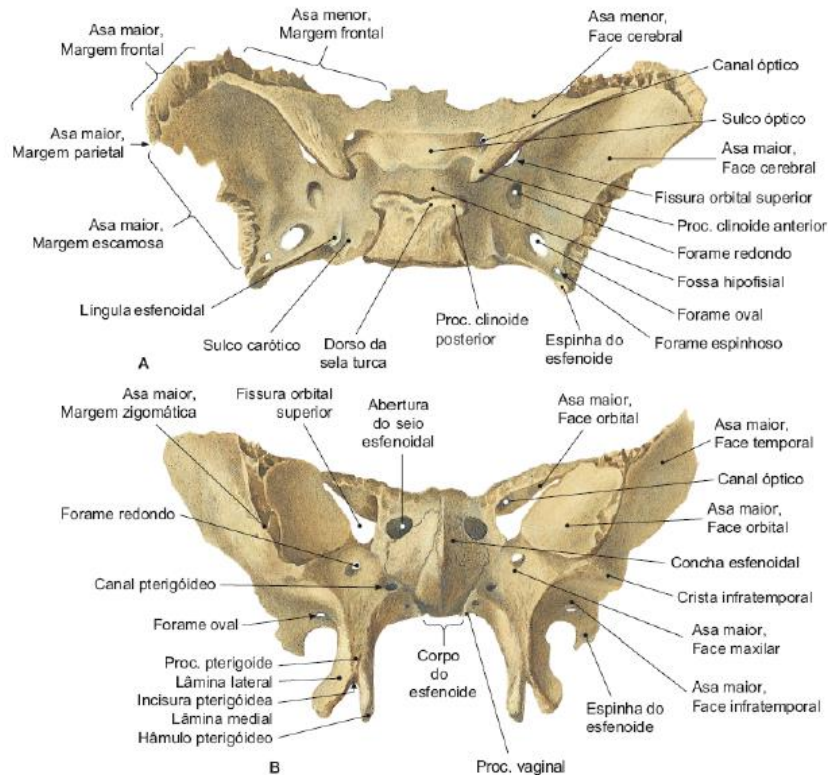
Alojado entre os ossos temporal e occipital, o osso esfenóide possui **um corpo, duas asas** (asas maiores e asas menores) e **os processos pterigoideos**. Cada processo pterigoide apresenta uma **lâmina lateral** e outra **medial**, separadas por uma depressão, a **fossa pterigóidea**.

Na parte inferior da lâmina medial nota-se um pequeno gancho denominado **hâmulo pterigóideo**, que dá fixação à **rafe pterigomandibular**. Na parte superior dessa lâmina, a **fossa escafóidea**, uma pequena depressão, dá **origem ao músculo tensor do véu palatino**.





O processo piramidal do osso palatino separa o processo pterigoide do túber da maxila.

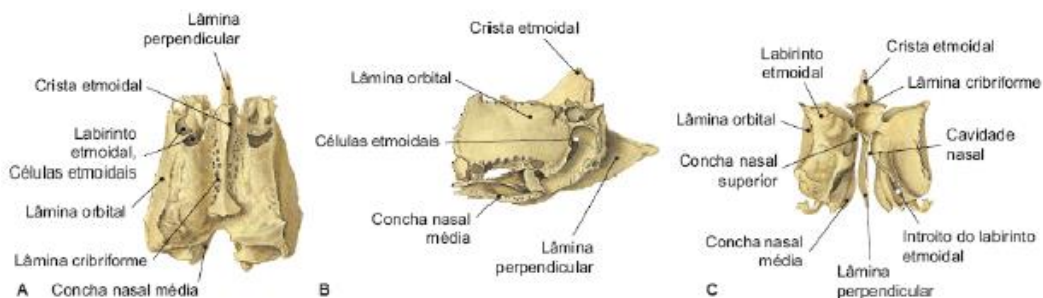


Osso esfenóide nas vistas interna e anteroinferior. Imagem retirada de: TEIXEIRA, Lucília Maria de Souza; REHER, Peter; REHER, Vanessa Goulart Sampaio. *Anatomia aplicada à odontologia*. 3. ed. Rio de Janeiro: Guanabara Koogan, 2020.

## Etmoide

O osso etmoide é constituído por **uma lâmina horizontal, uma lâmina vertical e duas massas laterais**. As **massas laterais** contribuem para formação das conchas nasais superiores e médias.

A **lâmina horizontal** também pode ser chamada de lâmina cribriforme do etmoide. Essa lâmina cruza a linha média, e **contribui para formação do teto da cavidade nasal e do assoalho da fossa craniana anterior**. Já a **lâmina vertical** é denominada lâmina perpendicular do etmoide, e **forma a parte anterossuperior do septo nasal, e uma pequena projeção superior forma a crista etmoidal**.



Osso etmoide. Imagem retirada de: TEIXEIRA, Lucília Maria de Souza; REHER, Peter; REHER, Vanessa Goulart Sampaio. *Anatomia aplicada à odontologia*. 3. ed. Rio de Janeiro: Guanabara Koogan, 2020.



## Cavidade Orbital

Sobre a cavidade orbital você precisa saber, principalmente: **quais ossos a formam e quais ossos formam cada parede; o conteúdo da cavidade orbital; e qual estrutura passa por cada forame/sulco/canal.**

Vou resumir as paredes e margens orbitárias na tabela abaixo, observe!

<b>Margem supraorbital</b>	Formada pelo osso frontal.  Apresenta a <b>incisura frontal</b> (por onde passam vasos e nervos supratrocleares) e a <b>incisura supraorbital</b> (por onde passam vasos e nervos supraorbitais).
<b>Margem infraorbital</b>	Formada pelo osso zigomático e pela maxila.
<b>Margem lateral</b>	Formada pelos processos zigomático do frontal e frontal do zigomático.  Apresenta o <b>tubérculo orbital</b> , que dá inserção ao ligamento palpebral lateral.
<b>Margem medial</b>	Formada pelo frontal, pelo lacrimal e pela maxila.  Apresenta a <b>crista lacrimal anterior</b> , onde se fixa o ligamento palpebral medial; e a <b>crista lacrimal posterior</b> , onde se fixa parte do músculo orbicular do olho. Entre as duas cristas há uma depressão, a <b>fossa do saco lacrimal</b> .
<b>Parede superior ou teto</b>	Formada pelo frontal e pela asa menor do esfenóide.  Nessa parede existe uma depressão anterolateral, a <b>fossa para a glândula lacrimal</b> . O <b>canal óptico</b> situa-se no extremo posterior do teto e comunica a órbita com a fossa média do crânio. Ele dá passagem ao nervo óptico (II) e à artéria oftálmica.
<b>Parede inferior ou assoalho</b>	Formada pela maxila, pelo zigomático e pelo processo orbital do palatino.  Essa parede apresenta o <b>sulco e canal infraorbital</b> , por onde passam os vasos e nervos infraorbitais.
<b>Parede lateral</b>	Formada pelos ossos zigomático, pela asa maior do esfenóide e por parte do frontal.  A parte posterior da parede lateral é delimitada acima e abaixo pelas <b>fissuras orbitais superior e inferior</b> . A fissura orbital superior comunica a órbita com a fossa média do crânio e fica entre as asas maior e menor do esfenóide. <b>Deixa passar os nervos cranianos oculomotor (III), troclear (IV) e abducente (VI), o nervo oftálmico (V1)</b>



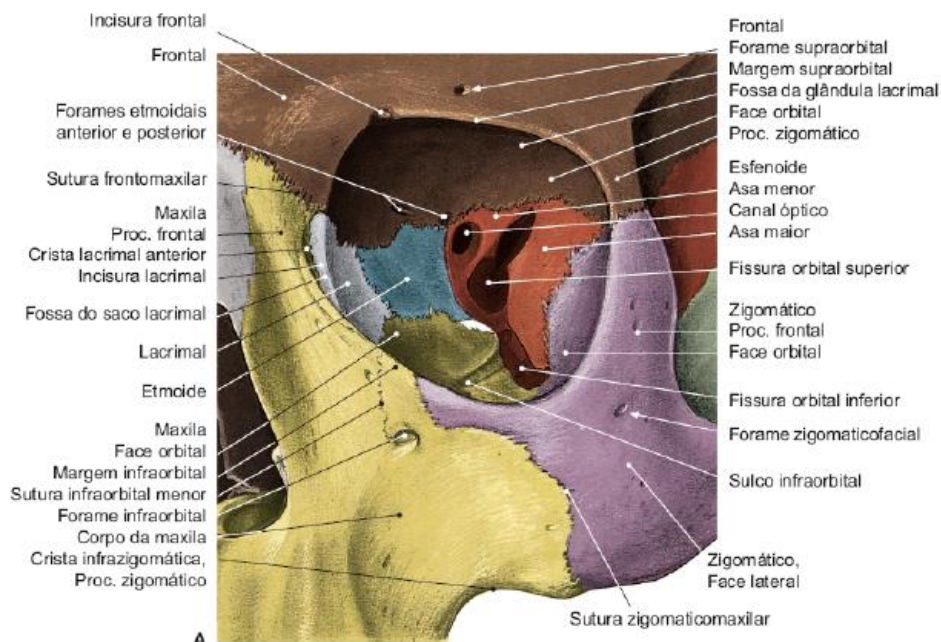
e as veias oftálmicas. A **fissura orbital inferior** faz a comunicação da órbita com as fossas infratemporal e pterigopalatina. Fica entre a asa maior do esfenóide, acima, e a maxila e o palatino, abaixo. **Deixa passar o nervo infraorbital (V2), o nervo zigomático (V2) e a artéria infraorbital.** Existe um forame zigomáticoorbital para o nervo zigomático na parede lateral da órbita.

Fique atento: **é daqui que saem a maioria das questões relacionadas à anatomia orbital**, ok? Memorize os conteúdos das fissuras orbitais superior e inferior.

### Parede medial

Formada pelo lacrimal, pela lâmina orbital do etmoide e por pequena parte do corpo do esfenóide.

É a **parede mais frágil da órbita.**



*Cavidade orbitária. Imagem retirada de: TEIXEIRA, Lucília Maria de Souza; REHER, Peter; REHER, Vanessa Goulart Sampaio. Anatomia aplicada à odontologia. 3. ed. Rio de Janeiro: Guanabara Koogan, 2020.*

## Cavidade Nasal

A abertura óssea da cavidade nasal é a **abertura piriforme**, e está **delimitada pelas maxilas e pelos ossos nasais.**

Na margem inferior, na linha média, encontra-se um processo ósseo, a **espinha nasal anterior**, que marca o encontro das duas maxilas. Nesse processo, fixa-se a **cartilagem do septo nasal.**



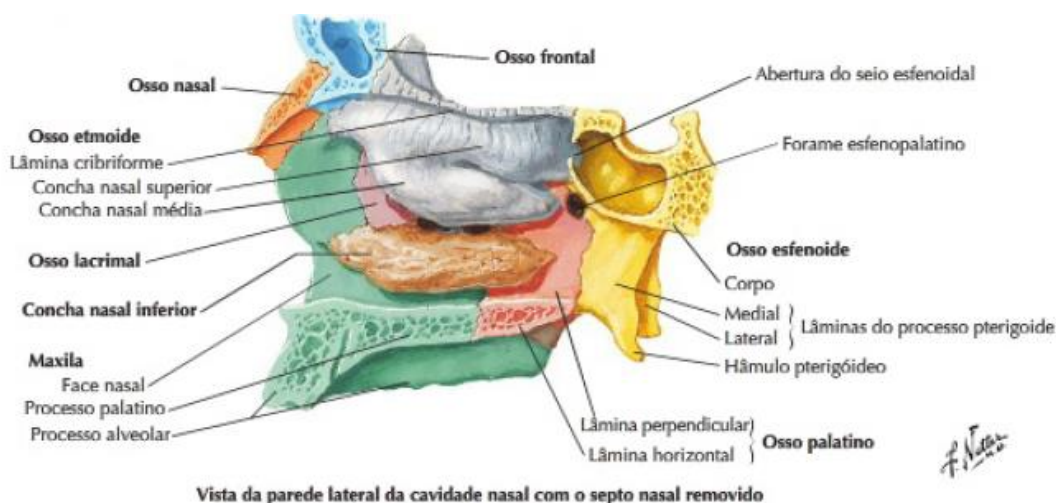




As aberturas posteriores são os **cóanos**, que são delimitados pelo vômer, pela lâmina pterigoidea medial pelas lâminas horizontais do palatino e pelo corpo do esfenóide.

A **parede lateral da cavidade nasal** é formada por **parte do nasal**, da **maxila**, do **lacrimal**, do **etmoide**, da **concha nasal inferior**, da **lâmina perpendicular do palatino** e da **lâmina medial do processo pterigoide do esfenóide**. Ela apresenta as **conchas nasais**, as quais delimitam os **meatos nasais**.

As **conchas nasais superior e média** são projeções do **osso etmoide**, ao passo que a **concha nasal inferior é um osso isolado**. O **meato nasal médio recebe a abertura do seio maxilar, o hiato maxilar**. Já o **meato nasal inferior recebe a abertura do canal nasolacrimal**. O **meato nasal superior** comunica a fossa pterigopalatina com a cavidade nasal.



Parede lateral da cavidade nasal. Imagem retirada de: Netter, 2011.



A parede medial da cavidade nasal é um septo ósseo que divide a cavidade nasal em duas metades. A **parte superior do septo nasal é formada pela lâmina perpendicular do etmoide**, e a **parte inferior e posterior é formada pelo osso vômer**.

O teto da cavidade nasal é formado pelos ossos nasal, frontal, etmoide, pelo corpo do esfenóide e por parte do vómer. O assoalho da cavidade nasal é ao mesmo tempo o teto da cavidade oral.

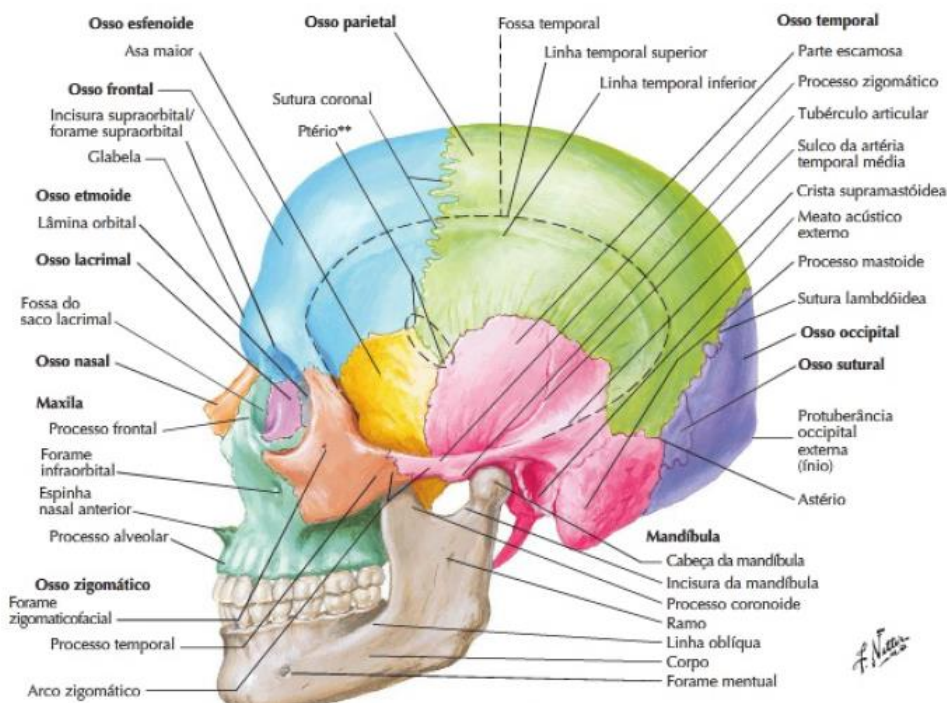
## Fossa Temporal

A fossa temporal corresponde à **região acima do arco zigomático**. Ela é delimitada superiormente pela linha temporal superior e inferiormente pelo arco zigomático.



O **ptério** é a região de encontro entre os ossos frontal, parietal, esfenóide e temporal. O ptério é importante, pois se relaciona internamente com o ramo anterior da artéria meníngea média e também com a impressão do sulco lateral do telencéfalo. O crânio nessa região é bastante delgado, e traumatismos nessa área podem causar fraturas que rompem a dura-máter e a artéria meníngea média, provocando um hematoma extradural.

A fossa temporal **comunica-se com a fossa infratemporal através da abertura entre o arco zigomático e o crânio**.



Fossa temporal. Imagem retirada de: Netter, 2011.



## Fossa Infratemporal

A fossa infratemporal é considerada uma região importante, pois **nela se encontram os principais vasos e nervos que nutrem a maxila, mandíbula e dentes.**

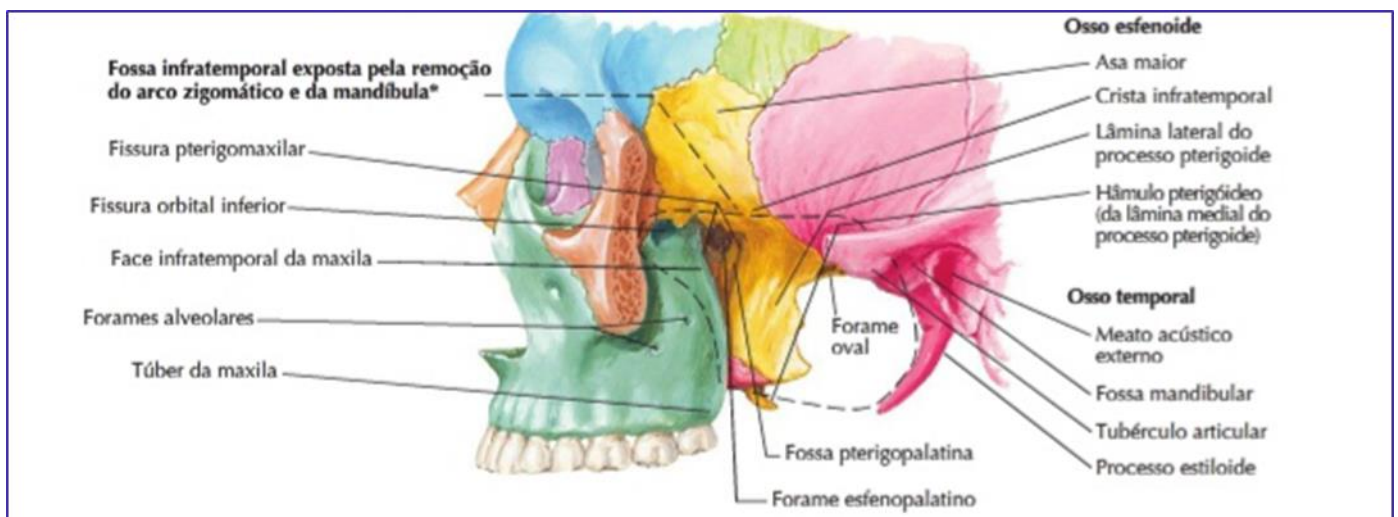
Ela é preenchida:

- pela porção inferior do m. temporal,
- pelos mm. pterigoideos lateral e medial,
- pela artéria maxilar e seus ramos,
- pelo plexo venoso pterigoideo
- pelo nervo mandibular,
- parte do n. maxilar e
- n. corda do tímpano

Essa fossa é delimitada:

- Superiormente pela superfície infratemporal da asa maior do esfenóide. Inferiormente é aberta.
- Anteriormente pela superfície posterior da maxila e pela fissura orbital inferior. Posteriormente é aberta.
- Lateralmente pela lâmina lateral do processo pterigoide do esfenóide e pela fissura pterigomaxilar.
- Medialmente pelo ramo e pelo processo coronoide da mandíbula.

As comunicações da fossa infratemporal são **com a órbita pela fissura orbital inferior**; comunica-se **com a fossa pterigopalatina através da fissura pterigomaxilar**; comunica-se **com a fossa média do crânio através dos forames oval e espinhoso.**



Fossa infratemporal e pterigopalatina. Imagem retirada de: Netter, 2011.



## Fossa Pterigopalatina

Na figura acima você pode perceber a existência da **fossa pterigopalatina**, um espaço em formato de fenda. A fossa pterigopalatina é **preenchida por ramificações do nervo maxilar (V2), pelo gânglio pterigopalatino e por ramos terminais da artéria maxilar.**

Na imagem radiográfica você a visualiza atrás da maxila com formato de "gota invertida" (na parte superior é marcado o ponto cefalométrico pterigomaxilar).

Os **limites** dessa fossa são:

- Parede anterior: formada pela superfície posterior do corpo da maxila;
- Parede posterior: formada pela lâmina lateral do processo pterigoideo e asa maior do esfenoide;
- Parede medial: mais profunda e formada pela lâmina perpendicular do palatino;
- Parede lateral: aberta para a fossa infratemporal por meio da fissura pterigomaxilar;
- Parede superior: formada pelo esfenoide e pelo processo orbital do palatino;
- Parede inferior: formada pelo encontro das paredes anterior e posterior da fossa.

E as suas **comunicações** são:

- Com a órbita, pela fissura orbital inferior;
- Com a fossa média do crânio, pelo forame redondo;
- Com a cavidade nasal, pelo forame esfenopalatino;
- Com o palato, pelos canais palatinos maior e menor;
- Com a fossa infratemporal, pela fissura pterigomaxilar, que é a fenda entre a fossa infratemporal e a fossa pterigopalatina.



**(VUNESP - 2021) A fossa pterigopalatina é um espaço em fenda, afunilado, situado abaixo da base do crânio, entre a maxila, o processo pterigoideo e a lâmina perpendicular do osso palatino. Assinale a alternativa que contém as estruturas anatômicas que ocupam esse espaço.**

- Nervo corda do tímpano, músculo pterigoideo medial e parte do nervo mandibular.
- Ramificações do nervo maxilar, gânglio pterigopalatino e ramos terminais da artéria maxilar.



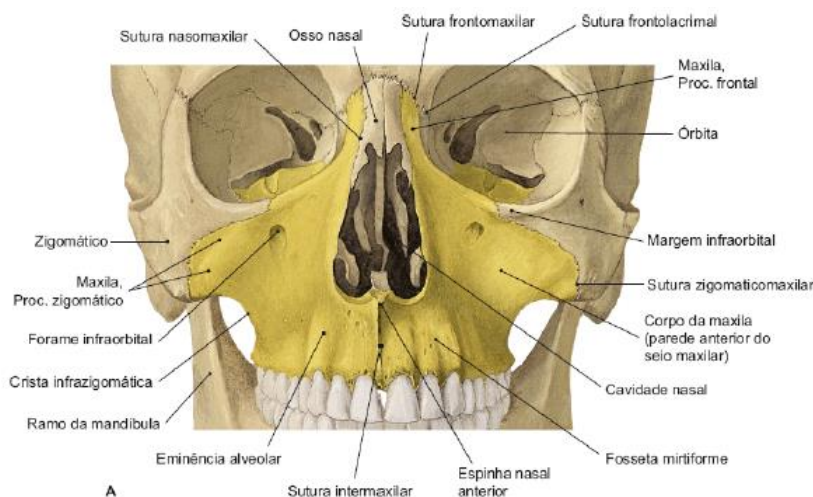
- c) Músculo temporal, plexo venoso pterigoideo e vasos e nervos temporais profundos.
- d) Nervo vestibulo-coclear, músculos pterigoideos lateral e ramo anterior da artéria meníngea média.
- e) Nervo facial, nervo hipoglosso e gânglio pterigopalatino.

#### Comentários:

A fossa pterigopalatina é **preenchida por ramificações do nervo maxilar (V2), pelo gânglio pterigopalatino e por ramos terminais da artéria maxilar**. Portanto, a **letra B** está correta e é o gabarito da questão.

## Maxila

A maxila é muito importante no nosso estudo pois ela participa da formação de diversas estruturas como órbitas, cavidades nasal e oral, seio maxilar e fossas infratemporal e pterigopalatina.



Vista anterior da maxila. Imagem retirada de: TEIXEIRA, Lucília Maria de Souza; REHER, Peter; REHER, Vanessa Goulart Sampaio. *Anatomia aplicada à odontologia*. 3. ed. Rio de Janeiro: Guanabara Koogan, 2020.

O estudo da maxila pode ser feito sob três pontos de vista:

- Anatomia descritiva
- Anatomia funcional
- Anatomia topográfica alvéolo-dental

*O maxilar é formado por duas maxilas (direita e esquerda) e, com exceção da mandíbula, são os maiores ossos do viscerocrânio (face).*

Cada maxila é composta por:

- Corpo (contém uma cavidade pneumática = > o seio maxilar)
- Processos
  - **Zigomático:** forma a crista zigomático-maxilar;
  - **Frontal:** articula-se com o osso frontal e ossos nasais e lacrimais, origem do **músculo levantador do lábio superior e da asa do nariz;**





- **Palatino:** forma a maior parte do palato duro; serve como teto da cavidade oral e soalho da cavidade nasal.

**Sutura palatina mediana:** une os processos palatinos.

**Sutura palatina transversa:** une o osso palatino à maxila.

- **Alveolar:** formado por cavidades que alojam os dentes. Parte do músculo bucinador tem origem na face externa do processo alveolar da maxila, na região de pré-molares e molares.

Agora falaremos alguns acidentes que podem aparecer na sua prova:

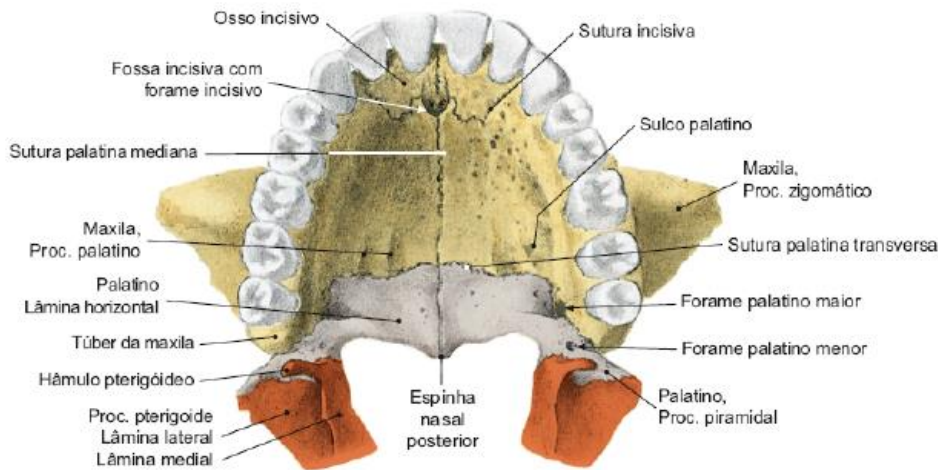
- **Eminências alveolares:** localizam-se na face anterior das paredes do seio maxilar (localizada no corpo da maxila). A mais evidente é a **eminência canina**.
- **Fossa canina:** localizada acima dos ápices dos pré-molares, origem da inserção do **músculo levantador do ângulo da boca**.
- **Fosseta mirtiforme:** uma depressão localizada entre a eminência canina e o incisivo lateral
- **Forame infraorbital:** localizado acima da fossa canina, acidente que permite a passagem dos vasos e nervos infraorbitais. O músculo levantador do lábio superior se origina acima do forame, na borda inferior da órbita.
- **Forame incisivo:** marca o término dos canais incisivos (comunicação da cavidade nasal e oral) e passagem dos vasos e nervos nasopalatinos.

Daremos atenção especial ao processo palatino!

## Palato Ósseo

O palato é formado pela junção dos processos palatinos das maxilas (direita e esquerda), anteriormente, com as lâminas horizontais dos ossos palatinos (direito e esquerdo), posteriormente. A sutura mediana que une tais processos é a sutura palatina mediana, e a que une os palatinos com as maxilas é a sutura palatina transversa.





*Palato ósseo. Imagem retirada de: TEIXEIRA, Lucilia Maria de Souza; REHER, Peter; REHER, Vanessa Goulart Sampaio. Anatomia aplicada à odontologia. 3. ed. Rio de Janeiro: Guanabara Koogan, 2020.*

A margem posterior do palato apresenta no plano mediano uma espinha nasal posterior e, ao longo de toda essa margem, fixa-se o palato mole.

## Processo palatino

O processo palatino dirige-se medialmente para se unir com o do lado oposto, **contribuindo para a formação do palato duro**, que, de forma simples, é o teto da cavidade bucal e assoalho da cavidade nasal. Perceba que o processo palatino **contribui** para a formação do palato, ele **não forma completamente**.

Os processos palatinos contêm na região anterior, posteriormente aos incisivos, o **forame incisivo**. Por esse forame, passam os nervos e vasos nasopalatinos. Na região posterior e lateral, encontra-se o **forame palatino maior**, que dá passagem aos vasos e nervos palatinos maiores.

Fique atento a algo que pode ser pegadinha de prova: **o forame palatino menor não está presente no processo palatino e sim no osso palatino**. Lembre-se: o processo palatino é um processo da maxila!!!

## Osso Palatino

O osso palatino é um osso pequeno localizado **atrás da maxila que tem a forma de um “L”** em vista anterior.

Participa da formação da parede lateral da cavidade nasal e da parede medial da fossa pterigopalatina através da sua lâmina perpendicular. Já sua lâmina horizontal irá contribuir para formar o palato ósseo, como já foi visto.

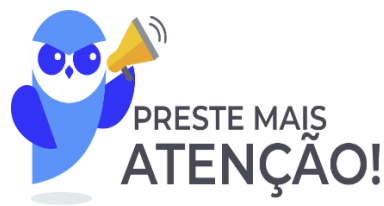A **lâmina perpendicular do palatino dirige-se para cima** e termina em duas projeções ósseas de difícil visualização: o **processo orbital**, que é anterior e faz parte do assoalho da órbita, e o processo esfenoidal, posterior. Esses processos delimitam o forame esfenopalatino que comunica a cavidade nasal com a fossa pterigopalatina e por onde passam os vasos e nervo esfenopalatinos (V<sub>2</sub>).







Osso palatino. Imagem retirada de: TEIXEIRA, Lucilia Maria de Souza; REHER, Peter; REHER, Vanessa Goulart Sampaio. Anatomia aplicada à odontologia. 3. ed. Rio de Janeiro: Guanabara Koogan, 2020.



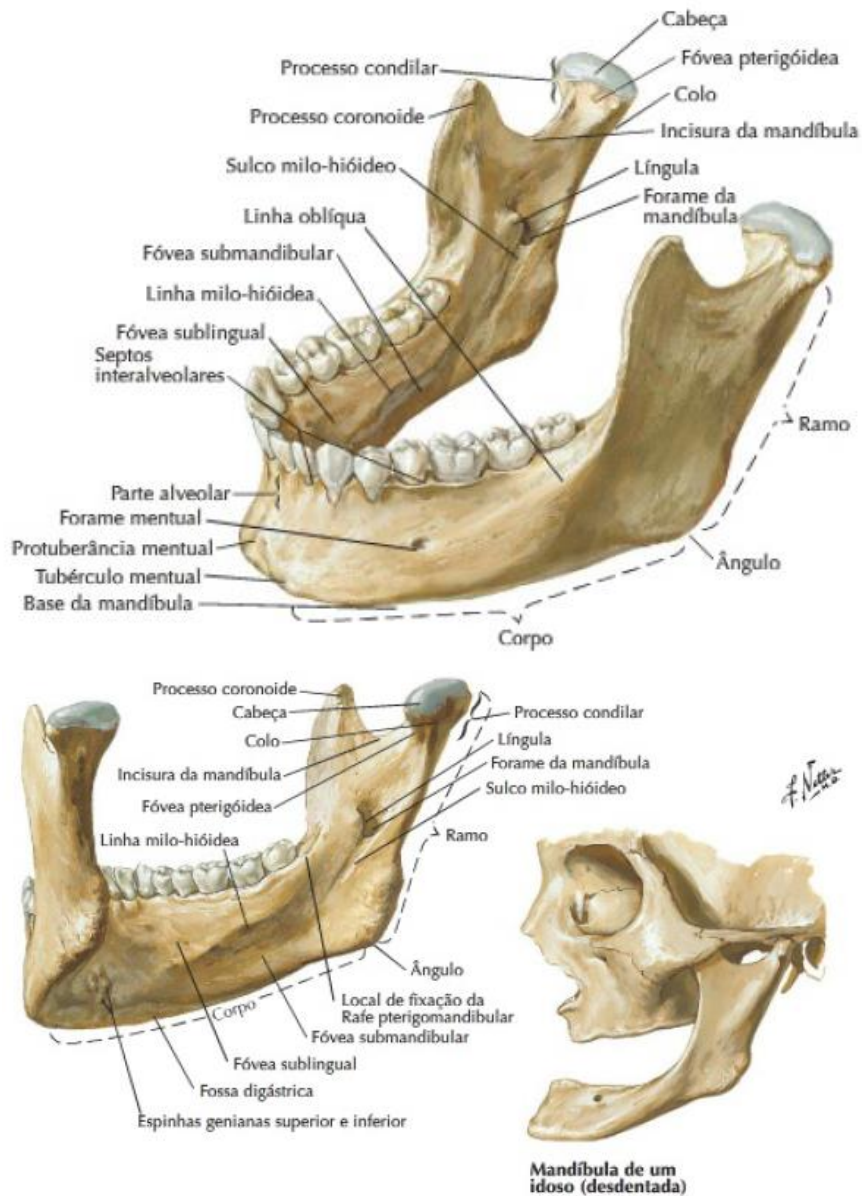
O palato mole não possui esqueleto ósseo

## Mandíbula

A mandíbula é um osso que apresenta o **formato de U e é o único osso móvel do esqueleto facial**. Caracteriza-se por ser um osso **mais resistente, com corticais ósseas mais espessas, por suportar as cargas mastigatórias, resistir à ação dos músculos mastigatórios e transmitir as forças que nela incidem** ao crânio através da articulação temporomandibular.

Existem **dois grupos musculares que atuam sobre a mandíbula**: os **músculos supra-hioideos**, que tendem a abaixar a região anterior da mandíbula, e os **músculos da mastigação** que, atuando no ramo, tendem a elevá-lo.





Mandíbula. Imagem retirada de: Netter, 2011.

**Corpo:** possui formato de ferradura

**Linha oblíqua:** origem de parte do músculo bucinador, músculo depressor do lábio inferior e depressor do ângulo de boca.

**Forame mental:** nos jovens situa-se na porção mais inferior. Nos idosos, sobretudo nos desdentados, situa-se mais próximo da borda superior. Isso acontece por conta da reabsorção do processo alveolar, tornando mais superficial o forame mental.

**Linha milohióidea:** estende-se da região do terceiro molar inferior até a parte inferior da espinha mental. Além de ser a origem do **músculo milohióide** (forma o soalho da cavidade oral), divide a parte interna do corpo mandibular em duas partes:



**Fóvea sublingual:** acima e anterior a linha => aloja a glândula sublingual (está acima do músculo milo-hioídeo).

**Fóvea submandibular:** abaixo e posterior => aloja a glândula submandibular (está abaixo do músculo milo-hioídeo).

**Sínfise:** situada na região mediana do corpo, é uma região que representa a fusão entre as duas metades do osso fetal. Localiza-se entre os dois forames mentuais (situados à igual distância da borda superior e inferior da mandíbula entre os pré-molares inferiores), e apresenta os seguintes reparos anatômicos: protuberância mental; tubérculo mental; fossa digástrica: inserção do músculo digástrico (ventre anterior); espinhas mentuais: origem dos músculos genioglosso e geniohioídeo.

**Ramos:** A borda posterior do ramo da mandíbula relaciona-se com a glândula parótida e também é inserção do ligamento esfenomandibular. A borda anterior do ramo da mandíbula é inserção do tendão superficial do músculo temporal, e sua borda superior apresenta os processos coronoide e condilar (separados pela incisura da mandíbula). No processo coronoide insere-se o tendão superficial do músculo temporal.

**Processo condilar:** percebe-se a existência da cabeça da mandíbula (côndilo) e colo da mandíbula. A cabeça faz parte da articulação temporomandibular (ATM). O colo possui uma depressão, a fóvea pterigoidea, na qual se insere o músculo pterigoideo lateral.

**Processo coronóide:** inserção do tendão superficial do músculo temporal.

**Forame mandibular:** entrada do canal mandibular que percorre parte do corpo e ramo mandibular, aloja o nervo alveolar inferior. Termina na região dos ápices dos pré-molares, onde bifurca-se em canal mental (abre-se no forame mental) e canalículos incisivos.

Outros reparos anatômicos encontrados na mandíbula: língula: crista óssea ao redor do forame mandibular, apresenta-se como inserção do ligamento esfenomandibular; sulco milo-hioídeo: aloja o nervo milo-hioídeo; fossa retromolar; trígono retromolar; tuberosidades pterigoideas: inserção do músculo pterigoideo medial.



**CANAL MANDIBULAR:** é um canal ósseo que percorre parte do corpo e do ramo da mandíbula, alojando os vasos e os nervos alveolares inferiores (V/3 par). Ele origina-se no forame mandibular e termina na região dos ápices dos pré-molares. Nessa região o canal bifurca-se em canal mental e canalículos incisivos para os ramos incisivos.

Os dentes que mais se relacionam com o canal mandibular são os molares inferiores, sobretudo o terceiro molar. Os pré-molares relacionam-se mais ao canal mental.



De acordo com Sicher e Tandler (1977) podemos estabelecer três tipos de relações do canal mandibular com os dentes:

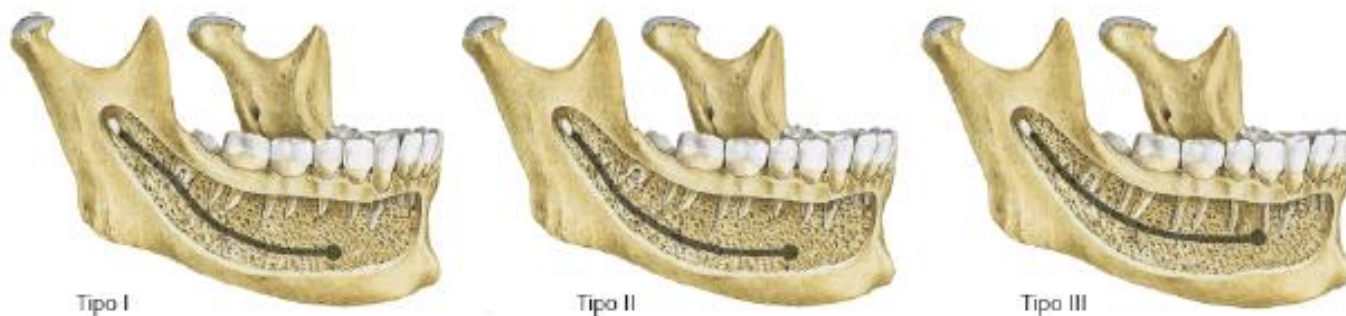**TIPO 1:** o canal mandibular está em contato íntimo com o fundo do alvéolo do terceiro molar e se distancia das raízes dos outros molares e pré-molares. É o tipo mais frequente. Nesse tipo, a compacta óssea que envolve o canal pode apresentar falhas, e o tecido conjuntivo periapical fica em contato direto com o conteúdo do canal mandibular.

**TIPO 2:** o canal mandibular localiza-se distante de todos os dentes, sobretudo quando há um corpo mandibular alto. É o segundo tipo mais frequente.

**TIPO 3:** o canal mandibular localiza-se próximo aos ápices dos molares e do segundo pré-molar, sobretudo em jovens, e quando há um corpo mandibular baixo, associado às raízes longas. É um tipo bem menos frequente.

Figun e Garino (citado por Teixeira) afirmam que a forma mais frequente é a segunda, com frequência de 36%, 56% e 8%.

Os dentes que mais se relacionam com o canal mandibular são terceiro molar (80%) e o segundo molar (15%).



*Tipos de relação do canal mandibular. Imagem retirada de: TEIXEIRA, Lucília Maria de Souza; REHER, Peter; REHER, Vanessa Goulart Sampaio. Anatomia aplicada à odontologia. 3. ed. Rio de Janeiro: Guanabara Koogan, 2020.*

## Anatomia Funcional

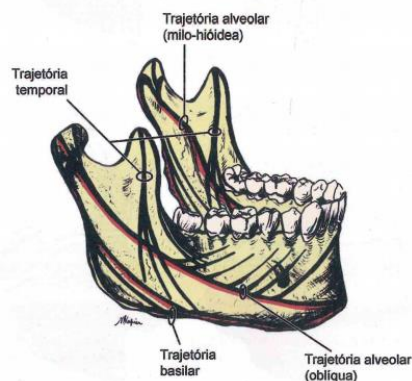
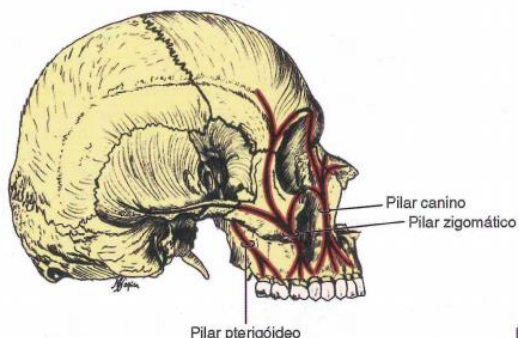
Para melhor entendimento da estrutura funcional da maxila e da mandíbula, torna-se necessário o conhecimento das **zonas de resistência** e **zonas de fragilidade** de cada osso. Observe na tabela abaixo:

<b>MAXILA</b>	<b>MANDÍBULA</b>
<b>ZONAS DE RESISTÊNCIA</b>	<b>ZONAS DE RESISTÊNCIA</b>
Pilar canino: inicia-se no alvéolo canino	Estas zonas constituem as trajetórias de força da mandíbula sendo as principais a basilar e as alveolares reforçadas anteriormente pelo mento.
Pilar zigomático: inicia-se no alvéolo do primeiro molar	
Pilar pterigoideo: inicia-se no alvéolo do terceiro molar.	





Os pilares não são retos pois contornam estruturas e são interligados entre si por vigas horizontais que atuam estabilizando-os.



**ZONAS DE FRAGILIDADE**

Estão geralmente perpendiculares às zonas de resistência.

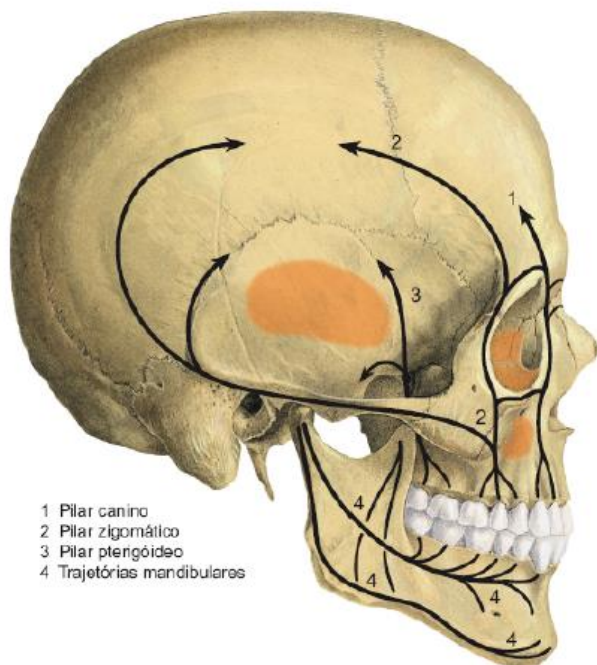
Representadas pelas fraturas do tipo Le Fort.

**ZONAS DE FRAGILIDADE**

Colo do côndilo (principal zona de fragilidade)

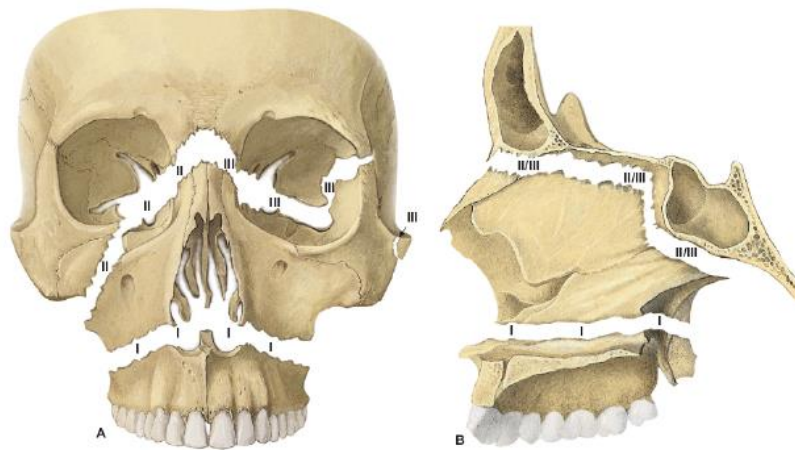
Região do corpo

Região do ângulo



- 1 Pilar canino
- 2 Pilar zigomático
- 3 Pilar pterigóideo
- 4 Trajetórias mandibulares

Zonas de resistência. Imagem retirada de: TEIXEIRA, Lucilia Maria de Souza; REHER, Peter; REHER, Vanessa Goulart Sampaio. Anatomia aplicada à odontologia. 3. ed. Rio de Janeiro: Guanabara Koogan, 2020.



Zonas de fragilidade. Imagem retirada de: TEIXEIRA, Lucília Maria de Souza; REHER, Peter; REHER, Vanessa Goulart Sampaio. Anatomia aplicada à odontologia. 3. ed. Rio de Janeiro: Guanabara Koogan, 2020.



Os pilares de sustentação da maxila são unidos entre si por meio de uma série de **reforços ósseos horizontais**, da maxila e de outros ossos associados a ela. Os pilares caninos estão unidos entre si por meio dos reforços ósseos acima e abaixo da abertura piriforme. O pilar canino está ligado ao pilar zigomático por meio de duas vigas, a margem supraorbital e a margem infraorbital. O pilar zigomático estabiliza-se posteriormente ainda pelo arco zigomático. Finalmente, uma viga horizontal importantíssima é o palato duro, que une entre si os três pilares de sustentação da maxila, de um lado a outro.



**RELAÇÕES DOS DENTES COM O SEIO MAXILAR:** dos pré-molares, o segundo é o que mais se relaciona com o seio maxilar. Os molares são os dentes que mais se relacionam com o soalho do seio maxilar. O terceiro molar é o dente que menos se relaciona com a tábua óssea palatina, principalmente quando suas raízes são fusionadas. As raízes do segundo molar são mais convergentes do que as do primeiro, tornando-o o dente que mais relaciona com o soalho do seio maxilar. Na ordem decrescente, os dentes que mais se relacionam com o seio maxilar são o segundo, o primeiro e o terceiro molares superiores, e depois os pré-molares.

**RELAÇÕES DOS DENTES MANDIBULARES:** o canal mental relaciona-se mais com o primeiro pré-molar, e o canal mandibular mais com o segundo pré-molar. Os dentes que mais se relacionam com o canal mandibular são, em ordem, o terceiro molar, o segundo molar e, em menor frequência, o primeiro molar.

A linha milo-hioidea cruza os ápices radiculares aproximadamente ao nível do segundo molar inferior. Os dentes anteriores ao segundo molar apresentam ápices localizados acima da linha milo-hioidea, e ao terceiro molar apresenta seus ápices abaixo dessa linha.





## MÚSCULOS DA CABEÇA E DO PESCOÇO

Com exceção dos músculos extrínsecos do olho, que se originam do ectoderma, o sistema muscular origina-se do mesoderma. Aqui, é importante que você saiba que **a maioria dos músculos da cabeça e do pescoço se desenvolve a partir de um arco branquial**, e a depender de qual arco se origine, esses músculos serão inervados por determinado nervo. Você precisa saber isso, pois é questão de prova com certa frequência. Observe a tabela abaixo. Montei um resumo dos músculos que se originam de cada arco.



Arco	Estruturas	Inervação
Primeiro arco	Músculos da mastigação (temporal, masseter e pterigóideos medial e lateral), além de músculos milohióideo, ventre anterior do digástrico, tensor do véu palatino e tensor do tímpano.	Nervo trigêmeo
Segundo arco	Músculos da expressão facial e os músculos digástrico (ventre posterior), estilohióideo e estapédio.	Nervo facial
Terceiro arco	Parte da musculatura faríngea, o estilofaríngeo, o estiloglosso e todos os músculos do véu palatino, exceto o músculo tensor do véu palatino.	Nervo glossofaríngeo
Quarto e sexto arcos	Restante dos músculos da faringe, do esôfago e os músculos da laringe.	Nervo vago
Primeiros segmentos do tronco	Músculos da língua, músculos infrahióideos e músculo gêniohióideo.	Nervo hipoglosso



(VUNESP - 2023) Durante a fase inicial do desenvolvimento da cabeça e do pescoço, uma série de arcos faríngeos, com bolsas intercaladas, pode ser observada na superfície externa da extremidade cefálica do embrião. Este arco se divide, logo no início de seu desenvolvimento, em duas porções desiguais, o processo maxilar, localizado dorsalmente e próximo ao olho, e o processo mandibular, localizado ventralmente. Os músculos de mastigação (músculos masseter, temporal e pterigóideos medial e lateral) e alguns músculos acessórios da mastigação, incluindo o músculo milohióideo e o ventre anterior do músculo digástrico, bem como os músculos tensores do tímpano e do véu palatino, se desenvolvem nesse arco



### A descrição refere-se ao

- a) segundo arco faríngeo.
- b) terceiro arco faríngeo.
- c) primeiro arco faríngeo.
- d) quarto arco faríngeo.
- e) sexto arco faríngeo.

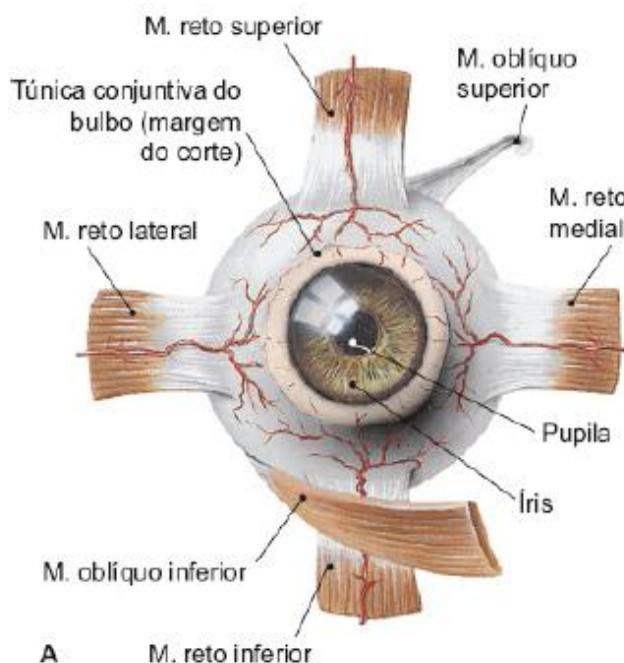
### Comentários:

Conforme vimos na tabela, o arco faríngeo que dá origem aos músculos da mastigação, milohioideo e ventre anterior do digástrico, além dos tensores do tímpano e do véu palatino, é o primeiro arco faríngeo. Portanto, a **letra C** está correta e é o gabarito da questão.

## Músculos da Órbita

Com relação aos músculos da órbita, para provas de concurso, nos interessam os **músculos extrínsecos**, que são aqueles responsáveis por mover o bulbo do olho. As bancas costumam cobrar principalmente a inervação desses músculos. Fique atento!

Esses músculos são: **reto lateral, reto medial, reto inferior, reto superior, oblíquo superior e oblíquo inferior.**



*Músculos extrínsecos do olho. Imagem retirada de: TEIXEIRA, Lucília Maria de Souza; REHER, Peter; REHER, Vanessa Goulart Sampaio. Anatomia aplicada à odontologia. 3. ed. Rio de Janeiro: Guanabara Koogan, 2020.*



Em uma passagem do livro da professora Lucilia Maria de Souza Teixeira, ela cita o músculo levantador da pálpebra como integrante da musculatura extrínseca do olho. Fique atento, coruja!

Os músculos reto lateral e reto medial têm função de abdução e adução do olho, respectivamente. Os demais músculos apresentam função muito complexa, que não pode ser descrita de forma simples.



A maioria dos músculos extrínsecos do olho são inervados pelo **nervo oculomotor**, com **exceção do oblíquo superior**, inervado pelo nervo troclear, e do **reto lateral**, inervado pelo nervo abducente.

### Músculos da expressão facial:

São os músculos que, através da contração ou dilatação, expressam as emoções. Podem ser chamados também de mímicos por realizarem movimentos delicados. Eles são derivados do segundo arco branquial e são inervados pelo nervo facial.



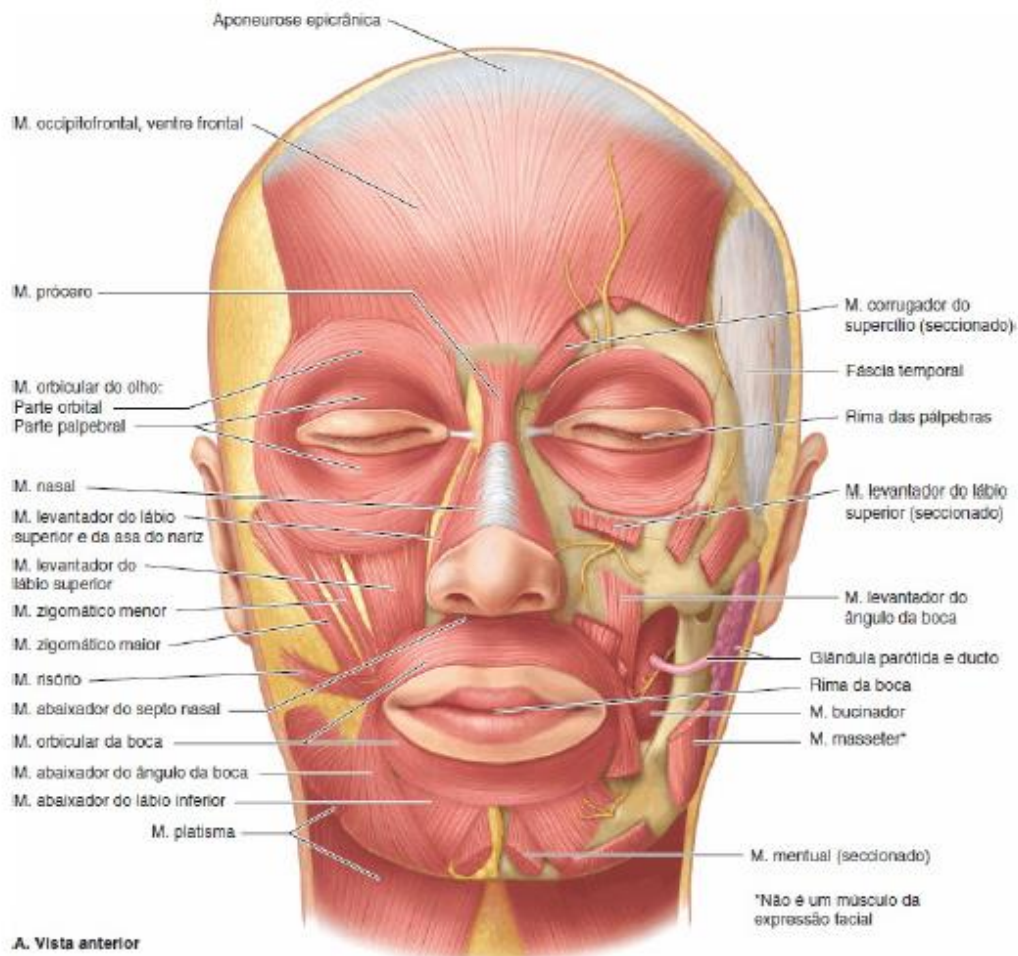


Imagem retirada de: MOORE, Keith L.; DALLEY, Arthur F.; AGUR, Anne M.R.. Anatomia orientada para a clínica. 7. ed. Rio de Janeiro: Guanabara Koogan, 2014.

Os músculos da expressão facial apresentam algumas características peculiares que você deverá ter em mente, pois já foi questão de prova. Observe:

- Apresentam, **pelo menos, uma fixação em partes moles** (mucosa, fâscias, diretamente na derme), podendo sua **origem** ser **óssea** ou **também tegumentar**;
- Atuam como **constritores ou dilatadores das aberturas faciais**: olhos, nariz e boca;
- **Fusionam-se ao nível de suas inserções** e **não têm**, assim, **tendões individualizados**;
- **Não apresentam fásia** e estão **recobertos por seu próprio epimísio** que adere intimamente no tecido celular subcutâneo na derme, o que dificulta a sua dissecação;
- **Derivam do segundo arco branquial** e, como tal, são **inervados pelo nervo facial (VII)**;
- Estão **constituídos por unidades motoras compostas de poucas fibras musculares**, sendo, portanto, muito bem inervados, capazes de realizar movimentos muito delicados e precisos.



- **Músculo orbicular da boca:** É o único músculo ao redor da boca que fecha a rima oral. A disposição em círculos concêntricos ao redor da cavidade oral lhe confere a função de esfíncter da cavidade. Quando contraído provoca o fechamento dos lábios (você visualiza ação dele nos atos de assobiar e sugar). É um músculo importante na fonação, mastigação e sucção. Esse músculo não tem fixações ósseas diretas. Ele delimita o fundo de saco do vestíbulo oral.
- **Levantador do lábio superior e da asa do nariz:** eleva e dobra o lábio superior e dilata a narina.
- **Depressor do ângulo da boca:** traz o ângulo para baixo e para fora.
- **Levantador do ângulo da boca:** eleva o ângulo da boca.
- **Zigomático menor:** Eleva o lábio, superior e lateralmente, sendo o músculo do riso não espontâneo, "riso amarelo".
- **Zigomático maior:** traciona o ângulo da boca para cima e lateralmente (risada franca, alegria).
- **Levantador do lábio superior:** eleva o lábio superior, ressaltando o sulco nasolabial (expressão de desgosto, menosprezo).
- **Mental:** Comprime a pele do mento contra a mandíbula e diminui o fundo de saco vestibular inferior (como os músculos incisivos). Expressa-se em situações de desprezo e nojo.
- **Depressor do lábio inferior:** puxa o lábio para baixo.
- **Bucinador:** Origina-se dos processos alveolares da maxila e da mandíbula, na região dos molares, como também da rafe pterigomandibular, para se inserir no ângulo da boca. Auxilia na deglutição e mastigação, comprime as bochechas contra os molares, e também contribui para os atos de assobiar e sugar. Sua porção anterior relaciona-se lateralmente com o corpo adiposo da bochecha. Já sua porção posterior relaciona-se lateralmente com o músculo masseter. O músculo bucinador costuma a aparecer com constância em questões de concursos devido às suas relações anatômicas com o nervo bucal e o ducto da glândula parótida, e principalmente por ser a estrutura anatômica que interfere na localização de processos infecciosos nos molares superiores.
- **Músculo risório:** puxa levemente o ângulo da boca para lateral e ligeiramente para cima, é responsável pelo "riso grácil".
- **Músculo orbicular do olho:** situado superficialmente sob a pele das pálpebras e sob a pele em torno da órbita. Neste músculo, podem ser consideradas três partes: palpebral, restrita à área das pálpebras; orbital, cujas fibras dispõem-se ao redor da parte palpebral; e lacrimal, com fibras ao redor



do saco lacrimal. É o esfíncter do olho, disposto em círculos concêntricos ao redor da borda orbital e pálpebras. Tem como funções: proteger o olho da luz intensa e de lesões, comprimir as pálpebras (piscar) e conduzir as lágrimas até o ângulo medial do olho. parte palpebral une as pálpebras levemente, como no piscar e no sono. A parte lacrimal relacionada ao saco lacrimal auxilia a drenar a lágrima. A parte orbital faz o fechamento forçado das pálpebras. Quando fechamos o olho de forma forçada aparecem os famosos "pés-de-galinha".

- **Músculo corrugador do supercílio:** origina-se no processo frontal da maxila e em parte do osso frontal perto da raiz do nariz, inserindo-se lateralmente na pele do supercílio. Traciona medialmente o supercílio. Esse movimento é responsável pela formação de pregas verticais entre os supercílios. Você percebe a sua ação quando realiza expressão correspondentes a raiva, esforço e dor.
- **Músculo prócero:** localiza-se na parte superior do nariz, ao ser acionado puxa a parte medial da sobrancelha para baixo produzindo rugas transversas sobre o dorso nasal. Pode ser visualizado através de expressões como franzir as sobrancelhas (aspecto de ameaça).
- **Músculo nasal:** possui a parte alar (dilata a narina) e parte transversa (comprime a abertura da narina).
- **Músculo abaixador do septo:** sua ação auxilia a parte alar do músculo nasal a dilatar a narina e abaixa a asa do nariz.



Um espaço fascial denominado espaço canino é delimitado pelo músculo levantador do lábio superior, superficialmente, e pelo músculo levantador do ângulo da boca, profundamente. Além disso, contém o feixe vasculonervoso infraorbital (V<sub>2</sub>).

CURIOSIDADE



**Linhas de Langer** - são linhas na face decorrentes da contração dos músculos da expressão facial. Essas linhas normalmente são **perpendiculares à direção do movimento muscular**. Incisões realizadas na pele da face devem ser paralelas às linhas de Langer.





## Inervação dos músculos da expressão facial

Nervo	Músculos
Nervo auricular posterior	Inerva o ventre occipital do músculo occipitofrontal e o músculo auricular posterior.
Ramos temporais	Inervam os músculos auriculares anterior e superior.
Ramos frontais	Inervam o ventre frontal do músculo occipitofrontal e o músculo corrugador do supercílio.
Ramos zigomáticos	Inervam o músculo orbicular do olho, o músculo zigomático maior e menor, o músculo prócero e o músculo nasal.
Ramos bucais	Inervam os músculos bucinador, orbicular da boca, risório, levantador do lábio superior, levantador do lábio superior e da asa do nariz e levantador do ângulo da boca.
Ramo marginal da mandíbula	Inerva os músculos mental, abaixador do lábio inferior e abaixador do ângulo da boca.
Ramo cervical	Inerva o músculo platisma.

## Músculos da mastigação

Os músculos da mastigação são muito cobrados pelas bancas de diversos concursos. **Você precisa saber a origem, inserção e função desses músculos.** Eles **originam-se do primeiro arco branquial** e, por isso, são **inervados pelo nervo trigêmeo**.

Os músculos da mastigação são: o **temporal, o masseter, o pterigóideo medial e o pterigoideo lateral**. Os **músculos supra-hióideos são também auxiliares diretos da mastigação**, atuando em conjunto com os infra-hióideos. Existem, também, outros grupos musculares que participam indiretamente do processo mastigatório, estabilizando a cabeça e o pescoço.

Assim como os músculos da expressão facial, os músculos da mastigação também apresentam características em comum. São elas:

- **Todos se inserem na mandíbula;**
- **Atuam ativamente** nos movimentos mandibulares;
- São **revestidos por fáscias musculares** (destaca-se a fáscia do músculo temporal);
- **Derivam-se do primeiro arco branquial** e, como tal, são **inervados pelo nervo trigêmeo (V)**, através de ramos do nervo mandibular (V<sub>3</sub>);
- São **irrigados pela artéria maxilar**.

### 1) Masseter





É um músculo **retangular, muito potente** e que **possui um feixe superficial e um profundo**. Estende-se do **corpo e arco zigomático até o ramo da mandíbula**.

O **feixe superficial apresenta fibras oblíquas**, de direção posterior e inferior, e se **fixam nas tuberosidades massetéricas**. Já o **feixe profundo** apresenta fibras com direção inferior e ligeiramente anterior, e também se fixam nas tuberosidades massetéricas.

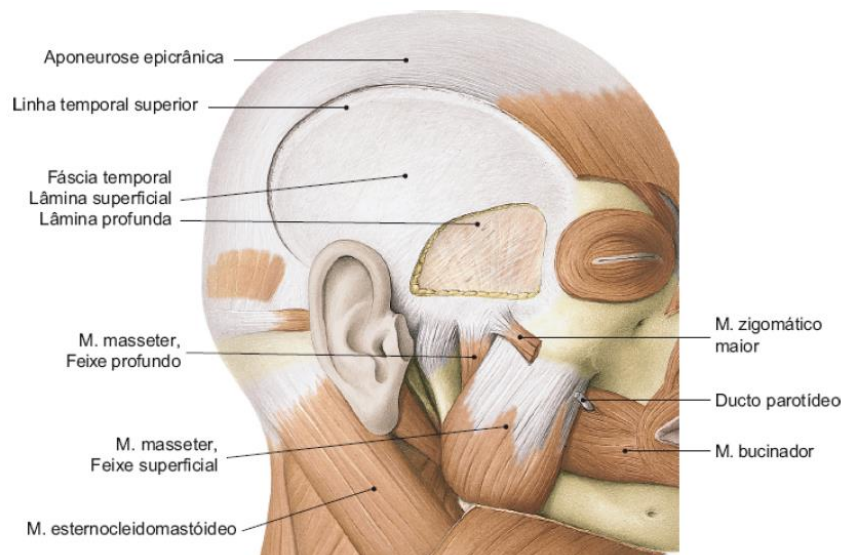
**Origem:** o **feixe profundo origina-se na face medial da metade posterior do arco zigomático**; o **feixe superficial no corpo do zigomático e nos 3/4 anteriores da borda inferior do arco zigomático**.

**Inserção:** feixe superficial nas tuberosidades massetéricas da face lateral do ramo da mandíbula, feixe profundo na face lateral do ramo da mandíbula.

**Ação:** é um **potente elevador da mandíbula**. Ao se fechar, os dentes entram em contato exercendo pressão, em especial, na região de molares. A **porção superficial auxilia na protrusão e a porção profunda no movimento de retrusão da mandíbula**.

#### Relações do músculo masseter:

- Face medial - espaço massetérico
- Face lateral - fáscia massetérica, ducto parotídeo, artéria transversa da face e ramos bucais do nervo facial.
- Margem anterior - espaço bucal
- Margem posterior - glândula parótida e ATM



*Músculo masséter. Imagem retirada de: TEIXEIRA, Lucília Maria de Souza; REHER, Peter; REHER, Vanessa Goulart Sampaio. Anatomia aplicada à odontologia. 3. ed. Rio de Janeiro: Guanabara Koogan, 2020.*

## 2) Temporal

Músculo **grande**, em **forma de leque**, que **se estende da fossa temporal até o processo coronoide da mandíbula**. Possui **três feixes de fibras: anterior, médio e posterior**. O feixe anterior apresenta trajeto quase



vertical. O feixe médio possui fibras oblíquas para baixo e para frente, enquanto o feixe posterior apresenta fibras horizontalizadas.

**Origem: assoalho da fossa temporal e face interna da fáscia temporal.** Apresentar duas origens confere a esse músculo uma disposição bipenada.

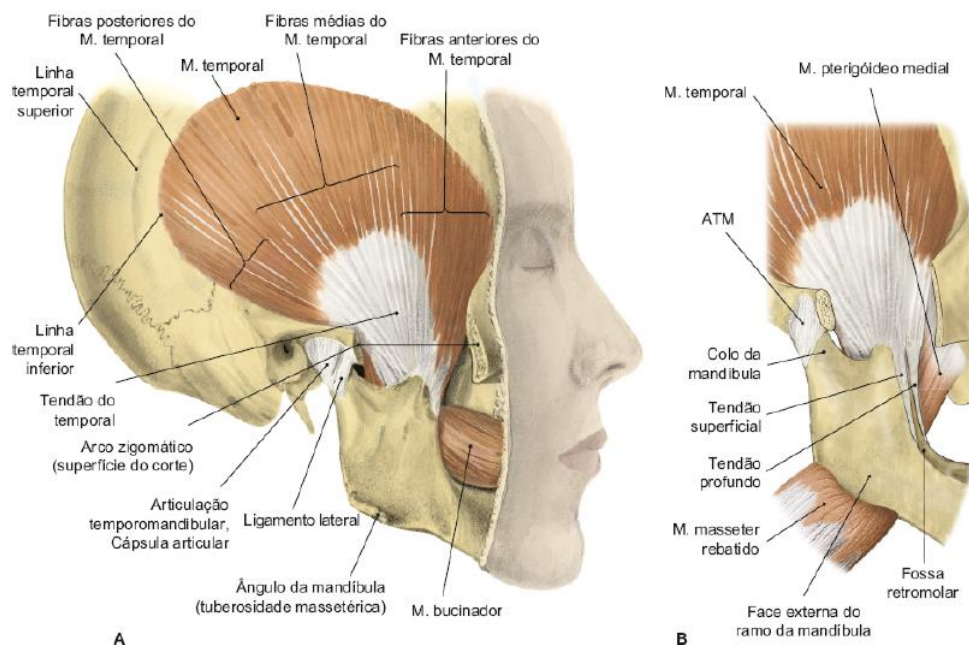
**Inserção:** Suas fibras caminham juntas, na medida em que se estendem para baixo, entre o arco zigomático e a superfície lateral do crânio, formando um tendão que se insere no processo coronóide e na borda anterior do ramo ascendente. Podem ser considerados dois tendões: um superficial e outro profundo. **Ambos se inserem no processo coronóide, mas o superficial se estende inferiormente para a margem anterior do ramo mandibular e o tendão profundo é mais medial.**

**Ação: elevação da mandíbula** (dentes entram em contato), retração mandibular (ação das fibras posteriores) e auxilia nos movimentos de lateralidade. **É o principal músculo posicionador da mandíbula.**

### Relações do músculo temporal:

- Face lateral - fáscia temporal e espaço temporal superficial
- Face medial - fossa temporal, fossa infratemporal e espaço temporal profundo

Como vimos no início, todos os músculos da mastigação apresentam fáscias, sendo a fáscia do músculo temporal a mais desenvolvida. A fáscia temporal fixa-se na linha temporal superior, na margem posterior do processo frontal do zigomático, e na margem superior do arco zigomático. A fáscia temporal, além de proteger e conter o músculo temporal, tem importância na sustentação do arco zigomático.



*Músculo temporal. Imagem retirada de: TEIXEIRA, Lucília Maria de Souza; REHER, Peter; REHER, Vanessa Goulart Sampaio. Anatomia aplicada à odontologia. 3. ed. Rio de Janeiro: Guanabara Koogan, 2020.*

### 3) Pterigóideo Medial



É um músculo **potente** e **muito semelhante ao masseter**. É composto por um feixe maior (profundo) e um feixe menor (superficial).

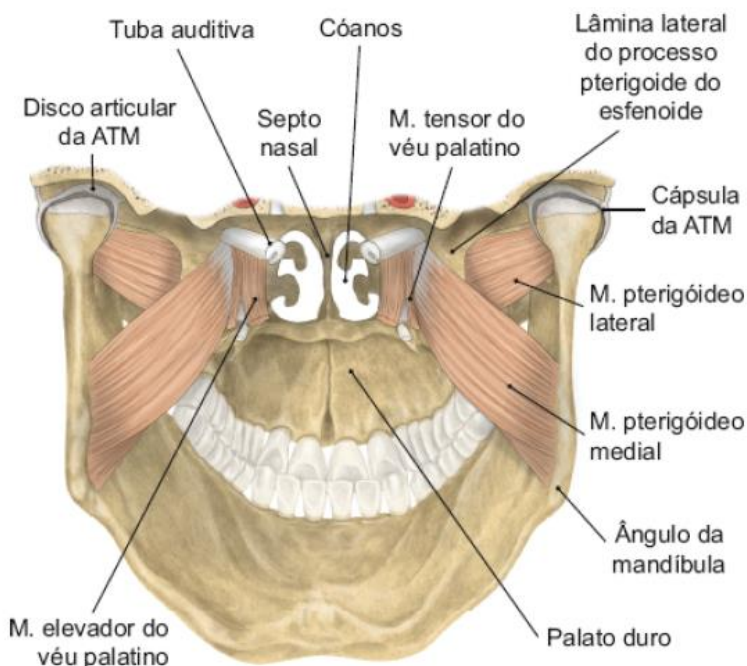
**Origem:** o feixe maior origina-se na face medial da lâmina lateral da fossa pterigoidea, e o feixe menor origina-se no processo piramidal do osso palatino e da tuberosidade da maxila.

**Inserção:** nas **tuberosidades pterigoideas** da face medial do ramo da mandíbula.

**Ação:** **Eleva a mandíbula**, colocando os dentes em contato. **Também é ativo na protrusão mandibular**. Por apresentar fibras em direção medial, auxilia o pterigoideo lateral nos movimentos de lateralidade.

#### Relações do músculo pterigoideo medial:

- Face lateral - superiormente, com o músculo pterigoideo lateral e, inferiormente, com espaço pterigomandibular.
- Face medial - espaço faríngeo lateral.



*Músculo pterigoideo medial. Imagem retirada de: TEIXEIRA, Lucília Maria de Souza; REHER, Peter; REHER, Vanessa Goulart Sampaio. Anatomia aplicada à odontologia. 3. ed. Rio de Janeiro: Guanabara Koogan, 2020.*

#### 4) Pterigóideo Lateral

É um **músculo curto**, de forma cônica, **disposto horizontalmente na fossa infratemporal**. Apresenta **dois feixes: um superior e um inferior**. Alguns autores, consideram os feixes como músculos distintos: pterigoideo lateral superior e pterigoideo lateral inferior. Fique atento, caso veja essa nomenclatura em sua prova.

**Origem:**



- **Feixe superior:** superfície infratemporal da asa maior do esfenóide e da crista temporal.
- **Feixe inferior:** face lateral da lâmina lateral do processo pterigoideo.

#### Inserção:

- **Feixe superior:** na **cápsula da ATM** e indiretamente na **borda do disco articular**, e na fóvea pterigóidea do colo da mandíbula.
- **Feixe inferior:** **fóvea pterigóidea** do colo da mandíbula.

#### Ação:

**Feixe superior:** O feixe superior do músculo pterigoideo lateral relaciona-se com o **controle do movimento anteroposterior do disco articular**, pois nele se insere indiretamente. O feixe superior atua também no movimento de volta do disco, controlando a ação das fibras elásticas da lâmina superior da zona bilaminar da ATM.

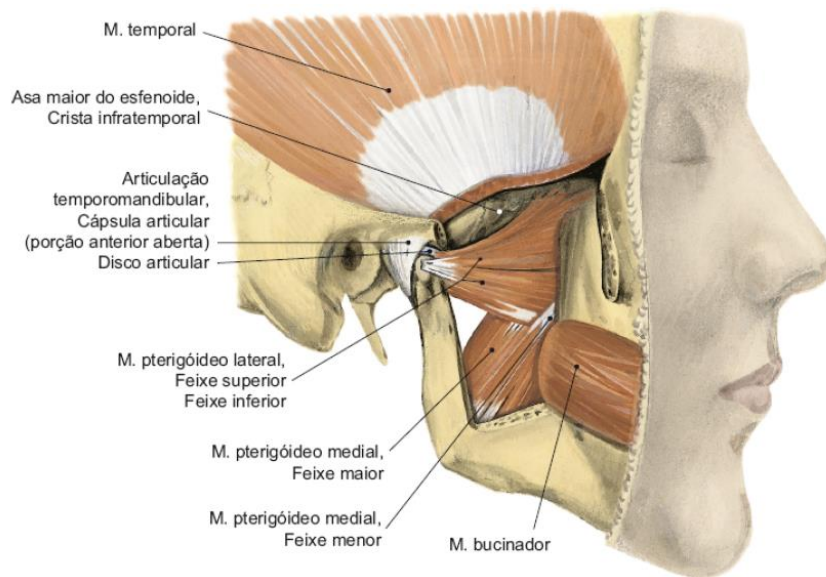
**Feixe inferior:** A função principal é **tracionar o côndilo** (e a mandíbula) anteriormente.

- Quando ocorre contração simultânea → protrusão
- Quando ocorre contração unilateral → movimento mediotrusivo daquele côndilo e movimento lateral no lado oposto.



O músculo pterigoideo lateral é o músculo mais sensível às alterações oclusais, sendo normalmente o primeiro a apresentar sintomatologia dolorosa nas síndromes de dor e disfunção da ATM, em razão da complexidade das ações que executa.





**Músculo pterigoideo lateral.** Imagem retirada de: TEIXEIRA, Lucilia Maria de Souza; REHER, Peter; REHER, Vanessa Goulart Sampaio. *Anatomia aplicada à odontologia*. 3. ed. Rio de Janeiro: Guanabara Koogan, 2020.



## Inervação dos músculos da mastigação

Nervo	Músculos
Ramos temporais profundos anterior e posterior	Inerva o músculo temporal.
Nervo massetérico	Inervam o músculo masseter.
Ramo pterigoideo medial	Inerva o músculo pterigoideo medial.
Ramo pterigoideo lateral	Inerva o pterigoideo lateral.



## Resumo das ações musculares nos movimentos mandibulares

Movimento	Músculo
Abertura bucal inicial	Contração dos músculos supra-hioideos, estabilizados pela contração dos infra-hioideos.
Abertura bucal máxima	Contração bilateral dos pterigoideos laterais.





Elevação da mandíbula	Contração das fibras anteriores dos músculos temporal, masseter e pterigóideo medial.
Protrusão	Contração simultânea dos dois músculos pterigóideos laterais.
Retrusão	Contração das fibras posteriores do músculo temporal e pelo feixe profundo do masseter.
Lateralidade	Contração dos músculos pterigóideos medial e lateral do lado oposto ao movimento.



(FGV - 2022) A movimento de protrusão da mandíbula é obtido pela ação do músculo

- a) masseter.
- b) Temporal profundo.
- c) Pterigoideo lateral.
- d) Genioglosso.
- e) Digástrico.

**Comentários:**

Conforme acabamos de ver na tabela, a **letra C** está correta e é o gabarito da questão.

## Músculos Auxiliares da Mastigação

Apenas para conhecimento, saiba que **os músculos supra e infra-hióideos são músculos auxiliares na mastigação**. Principalmente na abertura de boca, onde irão atuar na depressão do mento (principalmente o gênio-hióideo e o ventre anterior do digástrico). O músculo milo-hióideo se fixa na mandíbula, na linha milo-hióidea e terá papel na localização de processos infecciosos com drenagem para a cortical lingual em dentes inferiores. Seu papel na deglutição é importante, sendo por muitos conhecido como diafragma da cavidade bucal.

MÚSCULOS SUPRA-HIOÍDEOS	MÚSCULOS INFRA-HIOÍDEOS
Miloióideo	Esternoioídeo
Genioióideo	Esternotireóideo
Estiloióideo	Tireoióideo
Digástrico	Omoióideo

Deixarei aqui uma tabela com origem, inserção, inervação e função de cada músculo supra-hioideo. Dos auxiliares da mastigação, eles são os que costumam cair em prova.



Músculo	Origem	Inserção	Inervação	Função
<b>Digástrico</b>	Incisura mastoidea	Fossa digástrica	Ventre anterior: nervo milo-hioideo (n. trigêmeo);  Ventre posterior: ramo digástrico (n. facial)	Retrai a mandíbula; quando age junto com os pterigoideos laterais, abaixa a mandíbula.
<b>Estilo-hioideo</b>	Processo estiloide	Ossos hioide	Ramo estilo-hioideo do n. facial	Puxa o hioide para cima e para trás.
<b>Milo-hioideo</b>	Linha milo-hioidea	Rafe milo-hioidea e corpo do hioide	Nervo milo-hioideo (n. trigêmeo)	Eleva o assoalho da boca, hioide e língua; protraí o hioide ou retrai e abaixa a mandíbula.
<b>Gênio-hioideo</b>	Espinha geniana inferior	Corpo do hioide	Primeiro nervo cervical, através do nervo hipoglosso	Protraí o hioide ou retrai e abaixa a mandíbula.

*Músculos supra-hioideos. Tabela retirada de: MADEIRA, Miguel Carlos. Anatomia da face. 6. ed. Rio de Janeiro: Sarvier, 2014.*

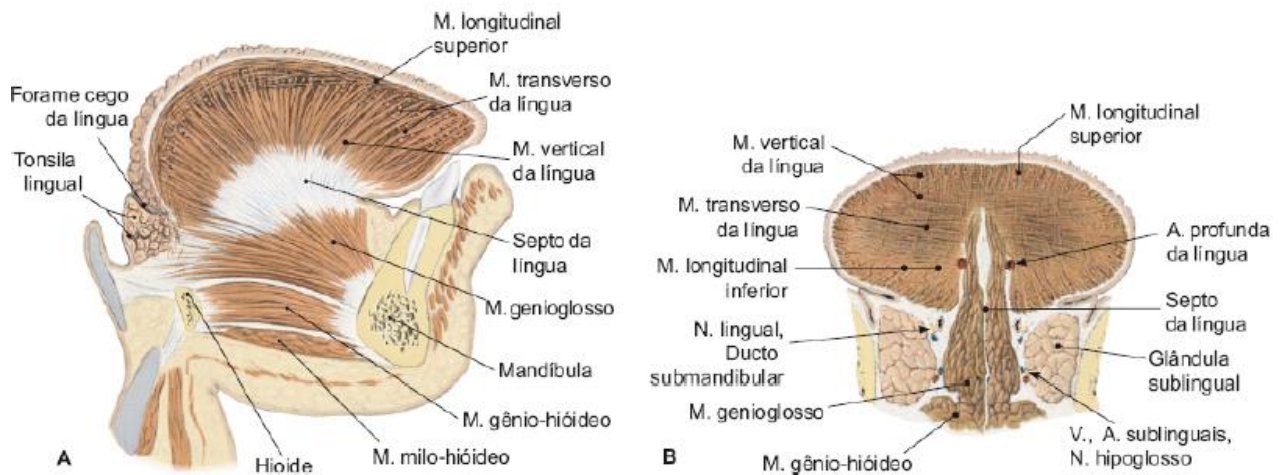
## Músculos da Língua

Podem ser descritos como **músculos extrínsecos e músculos intrínsecos** da língua. Como a língua é dividida em toda sua extensão por um septo mediano de tecido conjuntivo, **todos os músculos da língua são pares**.

### Músculos intrínsecos da língua

São feixes que **dão forma à língua**. Originam-se e inserem-se no corpo da língua. São os **músculos longitudinais superior e inferior, o músculo transverso e o músculo vertical**. A ação desses músculos altera a forma da língua, contribuindo para os movimentos da língua necessários para fala, deglutição e mastigação.





Musculatura intrínseca da língua. Imagem retirada de: TEIXEIRA, Lucília Maria de Souza; REHER, Peter; REHER, Vanessa Goulart Sampaio. *Anatomia aplicada à odontologia*. 3. ed. Rio de Janeiro: Guanabara Koogan, 2020.

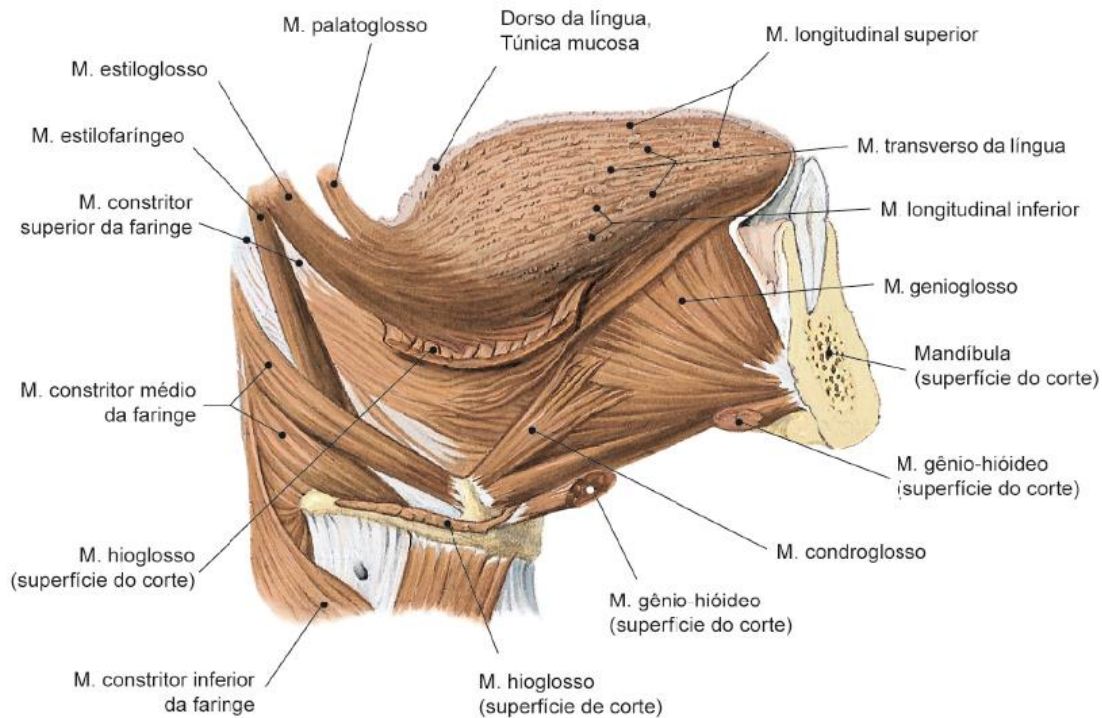
## Músculos extrínsecos da língua

**Fixam a língua às estruturas vizinhas**, movimentando a língua de maneira a fazer protrusão, retrusão, abaixamento. São eles: **genioglosso, hioglosso, estiloglosso e palatoglosso**. Aqui também deixarei uma tabela com origem, inserção, inervação e função. É o que mais se cobra nas provas de concurso.

Músculo	Origem	Inserção	Inervação	Função
<b>Genioglosso</b>	Espinha geniana superior	Ápice, dorso e raiz da língua	N. hipoglosso	Abaixa a língua
<b>Hioglosso</b>	Corno maior e corpo do osso hioide	Aspecto lateral da língua	N. hipoglosso	Abaixa e ajuda a retrain a língua
<b>Estiloglosso</b>	Processo estiloide	Aspecto póstero-lateral da língua	N. hipoglosso	Retrai e levanta o lado da língua
<b>Palatoglosso</b>	Aponeurose palatina	Aspecto póstero-lateral da língua	N. vago  Obs.: para Teixeira, a inervação é pelo plexo faríngeo (X e XI pares).	Eleva a língua ou abaixa o palato  Ajuda a estreitar o istmo da garganta

Músculos extrínsecos da língua. Tabela retirada de: MADEIRA, Miguel Carlos. *Anatomia da face*. 6. ed. Rio de Janeiro: Sarvier, 2014.





*Musculatura extrínseca da língua. Imagem retirada de: TEIXEIRA, Lucília Maria de Souza; REHER, Peter; REHER, Vanessa Goulart Sampaio. Anatomia aplicada à odontologia. 3. ed. Rio de Janeiro: Guanabara Koogan, 2020.*

## Músculos do Palato Mole

O palato mole consiste em cinco músculos, que atuam de maneira **a possibilitar a passagem de ar e do bolo alimentar para a faríngeo, alternadamente, impedindo refluxos indesejáveis**. Os músculos do palato mole são: **palatoglossos, palatofaríngeo, levantador do véu palatino, tensor do véu palatino e músculo da úvula**.

Músculo	Origem	Inserção	Inervação	Função
Palatofaríngeo	Aponeurose palatina	Superfície póstero-lateral da faríngeo	N. vago	Eleva a faríngeo e estreita o istmo da garganta
Tensor do véu palatino	Fossa escafoide	Contorna o hámulo pterigoideo e se insere na aponeurose palatina	N. trigêmeo	Torna tenso o palato mole
Levantador do véu palatino	Aspecto inferior da parte petrosa do temporal	Aponeurose palatina	N. vago	Eleva o palato mole
Músculo da úvula	Espinha nasal posterior	Mucosa da úvula	N. vago	Movimenta a úvula

*Músculos do palato mole. Tabela retirada de: MADEIRA, Miguel Carlos. Anatomia da face. 6. ed. Rio de Janeiro: Sarvier, 2014.*





(VUNESP - 2023) O palato mole, ou véu palatino, é formado por músculos que atuam de maneira a possibilitar a passagem de ar e do bolo alimentar para a faringe, alternadamente, impedindo refluxos indesejáveis.

**São músculo de agem abaixando o palato:**

- a) músculo hioglosso e músculo estiloglosso.
- b) músculo tensor do véu palatino e músculo da úvula.
- c) músculo palatoglosso e músculo palatofaríngeo.
- d) músculo genioglosso e músculo tensor do véu palatino.
- e) músculo estiloglosso e músculo genioglosso.

**Comentários:**

A **letra C** está correta e é o gabarito da questão.

Os músculos que, quando contraídos, abaixam o palato, são os músculos palatoglosso e palatofaríngeo.

Observe a função dos demais músculos citados na questão:

Hioglosso: abaixam a língua

Estiloglosso: retrai e traciona o dorso da língua para cima

Tensor do véu palatino: torna firme o palato mole e abre a tuba durante o bocejar e deglutição

Músculo da úvula: eleva e retrai a úvula para ajudar a fechar o istmo da faringe

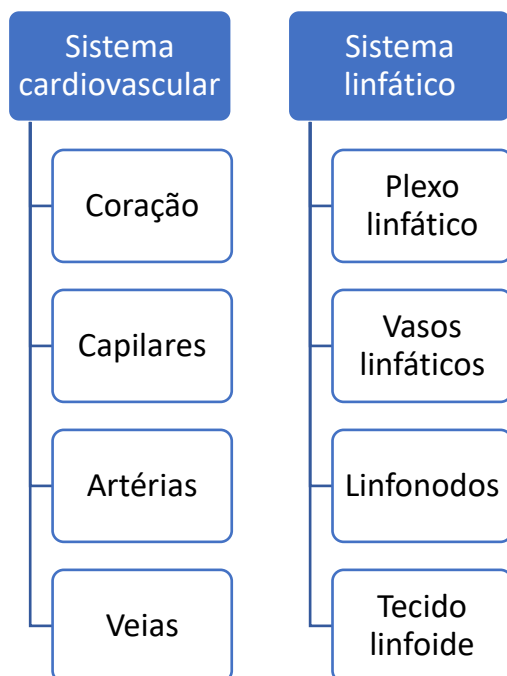Genioglosso: abaixam a parte central da língua e fazem protrusão da língua para fora da boca



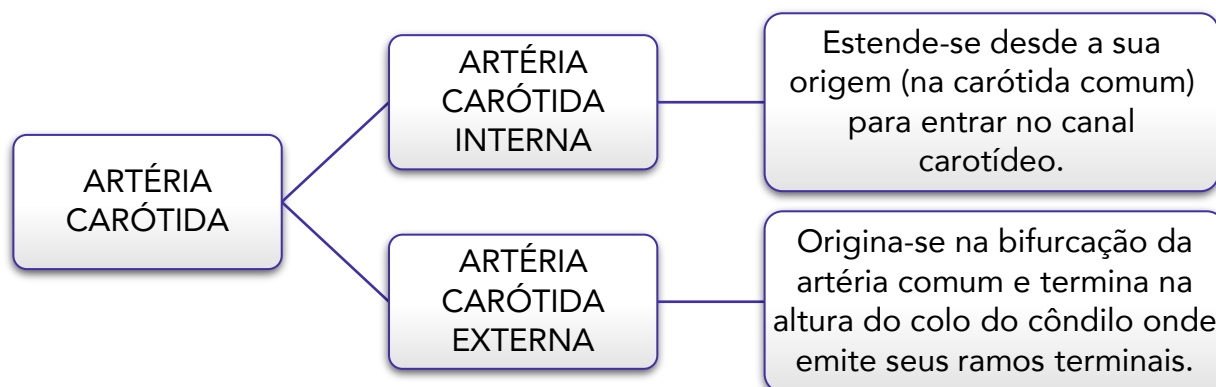


## ARTÉRIAS DA CABEÇA E DO PESCOÇO

Primeiro você precisa entender que o sistema circulatório é composto por um sistema cardiovascular e um sistema linfático.



Quando falamos em irrigação da face, devemos saber que ela **provém, principalmente, da artéria carótida externa**, que é ramo da carótida comum. As artérias carótidas comuns direita e esquerda possuem origens distintas. A carótida comum direita deriva do tronco braquicefálico, enquanto a esquerda deriva diretamente da aorta.



### Artéria Carótida Interna

A artéria carótida interna (ACI) continua o trajeto da carótida e, sem emitir ramos no pescoço, penetra na cavidade do crânio, **destinando-se exclusivamente para irrigação do encéfalo, parte da órbita e fronte.**



## Ramos da ACI

**1. Artéria oftálmica:** origina-se na fossa média do crânio e passa para a órbita através do canal óptico. Apresenta os seguintes ramos:

- **Artérias ciliares posteriores:** irrigam o globo ocular;
- **Artéria lacrimal:** irriga a glândula lacrimal;
- **Artérias etmoidais anterior e posterior:** irrigam a parede medial da órbita, o seio etmoidal e o teto da cavidade nasal;
- **Artéria dorsal do nariz:** irriga a raiz do nariz e o saco lacrimal e anastomosa-se com os ramos da artéria facial (anastomose entre ACE e ACI);
- **Artéria supraorbital:** irriga a pálpebra superior e a pele da fronte e do couro cabeludo;
- **Artéria supratrocLEAR:** irriga a parte medial da fronte e o couro cabeludo.

**2. Artéria cerebral média:** é um dos ramos terminais da ACI. Irriga a face dorsolateral do encéfalo.

**3. Artéria cerebral anterior:** é um dos ramos terminais da ACI. Irriga a face medial do encéfalo.

## Artéria Carótida Externa

Agora acorde, Estrategista! A partir daqui, falaremos do que é mais cobrado nas provas de concurso sobre irrigação da face.

A **artéria carótida externa (ACE)** tem **trajeto ascendente até o colo da mandíbula**, onde se divide em seus **ramos terminais** (artéria maxilar e artéria temporal superficial), **no interior da glândula parótida**.

Em seu trajeto, emite os seguintes ramos:



Ramos anteriores	Ramo medial	Ramos posteriores	Ramos terminais
A. tireoidea superior	A. faríngea ascendente	A. occipital	A. maxilar
A. lingual		A. auricular posterior	A. temporal superficial
A. facial			

**1. Artéria tireoidea superior:** irriga a glândula tireoidea e emite ramos para a laringe.



**2. Artéria lingual:** origina-se em um plano acima ou ao nível do osso hioide.



A artéria lingual pode originar-se junto com a artéria facial em um tronco linguofacial, ou os três primeiros ramos podem se originar junto, em um tronco tíreo-linguofacial.



### Ramos da Artéria lingual

- **Ramos supra-hióideos:** irrigam os músculos supra-hióideos do trígono submental;
- **Artéria sublingual:** irriga o assoalho da cavidade oral e a glândula sublingual
- **Ramos dorsais da língua:** irrigam os músculos e a mucosa do dorso da língua
- **Artéria profunda da língua (artéria ranina):** irriga a musculatura intrínseca da língua.

(VUNESP - 2023) A artéria lingual é o segundo ramo do contorno anterior da artéria carótida externa, originando-se num plano acima ou ao nível do osso hioide. Assinale a alternativa que apresenta o(s) ramo(s) da artéria lingual que irriga(m) a musculatura intrínseca da língua.

- Ramos supra-hióideos.
- Artéria sublingual.
- Ramos dorsais da língua.
- Artéria profunda da língua.
- Ramos infra-hióideo.

#### Comentários:

A **letra D** está correta e é o gabarito da questão.

Conforme acabamos de ver, a artéria responsável pela irrigação da musculatura intrínseca da língua é a A. profunda da língua.

**3. Artéria facial:** apresenta uma **parte cervical** e uma **parte facial**.



## Parte Cervical da Artéria Facial

Passa **profundamente à glândula submandibular** e **cruza a mandíbula anteriormente ao músculo masséter**.

- **Artéria palatina ascendente:** ajuda a irrigar o palato mole e parte da faringe;
- **Ramo tonsilar:** irriga a tonsila palatina;
- **Ramos glandulares:** irrigam a glândula submandibular;
- **Artéria submental:** corre em direção anterior abaixo do músculo milo-hióideo e irriga os músculos adjacentes e as glândulas submandibular e sublingual.

## Parte Facial da Artéria Facial

Após cruzar a mandíbula, **tem trajeto ascendente, cruza a bochecha e dirige-se até o ângulo medial do olho**, onde termina como artéria angular.

- **Artéria labial inferior:** penetra no músculo orbicular da boca, irriga o lábio inferior (músculos, pele e mucosa) e anastomosa-se com a contralateral;
- **Artéria labial superior:** é maior do que a inferior, irriga o lábio superior (músculos, pele e mucosa) e emite os ramos alar e septal para o nariz;
- **Ramo nasal lateral:** irriga a pele do dorso e asa do nariz;
- **Artéria angular:** é o ramo terminal da artéria facial e irriga os músculos e estruturas próximas ao ângulo medial do olho.

### 4. Artéria faríngea ascendente

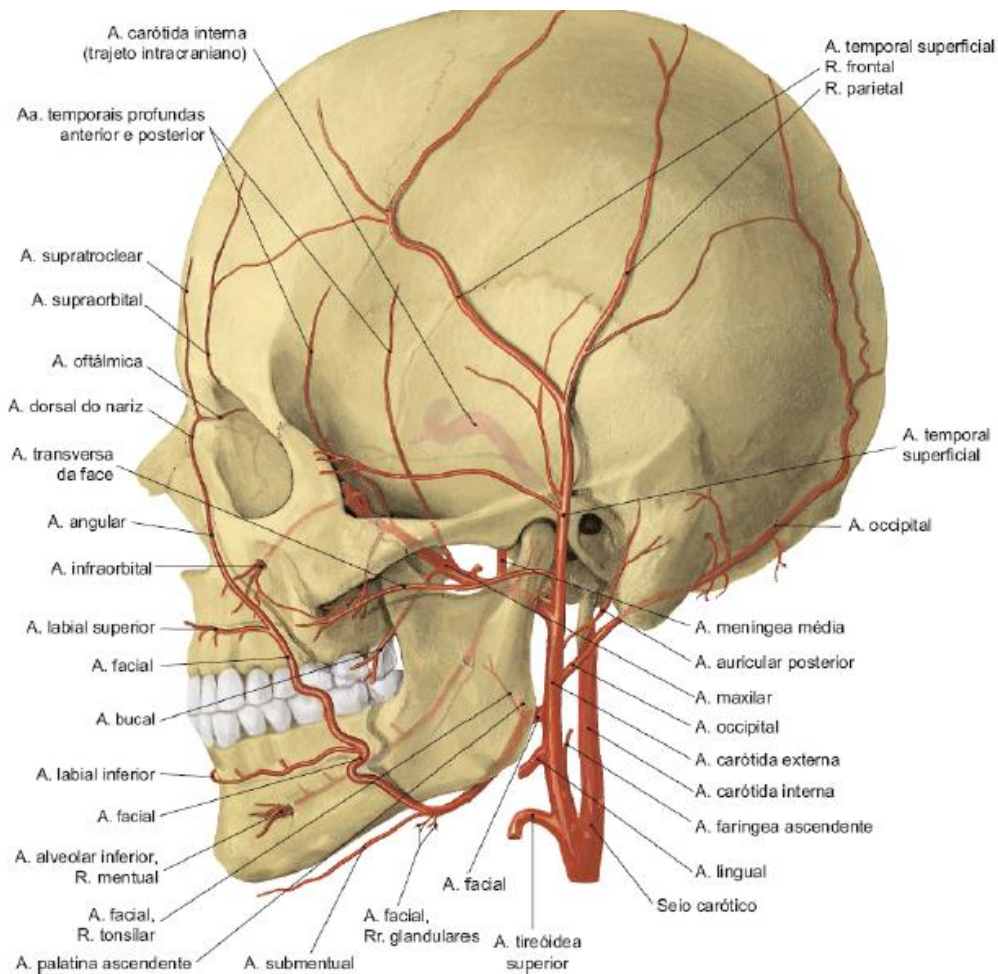
### 5. Artéria occipital

### 6. Artéria auricular posterior

**7. Artéria temporal superficial:** é o menor dos ramos terminais da ACE. Irriga o couro cabeludo na região temporal, o ducto parotídeo e parte da glândula parótida.

- **Artéria transversa da face:** origina-se no interior da glândula parótida, atrás do ramo da mandíbula. Dirige-se para frente, superficialmente ao músculo masseter, aproximadamente 1,5 cm abaixo do arco zigomático, em companhia de um ou mais ramos do nervo facial. A artéria transversa da face contribui para a irrigação da glândula parótida e seu ducto, parte do músculo masseter e pele da região;
- **Ramo frontal:** ramo terminal que irriga a região frontal do couro cabeludo, a pele e os músculos, podendo anastomosar-se com os ramos supraorbitais da ACI;
- **Ramo parietal:** ramo terminal que irriga a região parietal do couro cabeludo, a pele e os músculos auriculares.





Artéria carótida externa e seus ramos. Imagem retirada de: TEIXEIRA, Lucília Maria de Souza; REHER, Peter; REHER, Vanessa Goulart Sampaio. Anatomia aplicada à odontologia. 3. ed. Rio de Janeiro: Guanabara Koogan, 2020.

**8. Artéria maxilar:** é um ramo muito importante, pois **irriga todas as regiões profundas da face e os dentes superiores e inferiores**. Surge da ACE no interior da parótida e alcança as fossas infratemporal e pterigopalatina. No início do seu percurso já dá origem ao seu maior ramo, a **artéria menígea média**, que atravessa o forame espinhoso para penetrar no crânio. É o **único ramo da ACE que entra no crânio**. A A. maxilar é dividida em **três partes: mandibular, pterigoidea e pterigopalatina**. Vejamos!!



### Parte Mandibular da Artéria Maxilar

Essa parte **irriga a mandíbula, os dentes inferiores, parte da ATM, a membrana do tímpano, parte da dura-máter do crânio e o músculo milo-hióideo**.

- Artéria auricular profunda
- Artéria timpânica anterior





- **Artéria meníngea média**
- **Ramo meníngeo acessório**
- **Artéria alveolar inferior:** penetra na mandíbula pelo forame mandibular, mas antes emite um pequeno ramo, o ramo milo-hioideo, que irriga o músculo milo-hioideo. Após penetrar no canal, emite os seguintes ramos:
  1. **Ramos pulpare:** alcançam a polpa dos dentes molares e pré-molares através dos forames apicais das raízes destes
  2. **Ramos ósseos:** irrigam os alvéolos, o osso trabecular da mandíbula e o periodonto dos molares e pré-molares
  3. **Ramos gengivais:** perfuram a lâmina óssea vestibular e irrigam a gengiva.

Divide-se, ainda, ao nível do forame mental, em:

4. **Artéria mental:** emerge pelo canal e pelo forame de mesmo nome e irriga a pele e a mucosa do lábio inferior, onde se anastomosa com os ramos da artéria facial (artéria labial inferior)
5. **Artéria incisiva:** considerada continuidade da artéria alveolar inferior, destina-se a irrigar dentes caninos e incisivos, tecido ósseo e mucosa gengival adjacente. Anastomosa-se com a contralateral na linha mediana.

## Parte Pterigoidea da Artéria Maxilar

Esta parte da artéria maxilar **irriga os músculos da mastigação, a bochecha e o músculo bucinador.**

- **Artérias temporais profundas anterior e posterior:** irrigam o músculo temporal;
- **Artérias pterigoideas:** irrigam os músculos pterigoideos medial e lateral;
- **Artéria massetérica:** irriga o masseter;
- **Artéria bucal:** irriga o bucinador.

## Parte Pterigopalatina da Artéria Maxilar

Destina-se à **irrigação da maxila, dos dentes superiores, do palato, de parte da órbita, da cavidade nasal, de alguns seios paranasais e da nasofaringe.**

- **Artéria alveolar superior posterior:** percorre canalículos ósseos na parede posterior e vestibular da maxila, emitindo ramos que se destinam a irrigar raízes (ramos pulpare), alvéolo e periodonto (ramos ósseos) e gengiva vestibular (ramos gengivais) da região dos molares e pré-molares superiores;
- **Artéria infraorbital:** origina-se na fossa pterigopalatina e, por meio da fissura orbital inferior, penetra na órbita; emerge na face pelo forame infraorbital, onde termina; destina-se à irrigação de órbita, dentes anteriores, tecido ósseo da maxila, tecido mole e gengiva vestibular adjacentes, pálpebra inferior, asa do nariz e lábio superior; seus ramos são:
  1. **Ramo orbital:** destina-se à irrigação da glândula lacrimal, dos músculos inferiores do olho, da pálpebra inferior e do periósteo da órbita



2. **Ramos alveolares superiores anterior e médio:** percorrem canalículos ósseos na parede anterior da maxila e destinam-se a irrigar raízes (ramos pulpares), alvéolo e periodonto (ramos ósseos) e gengiva vestibular (ramos gengivais) da região dos caninos e incisivos superiores.

3. **Ramos terminais:** palpebral inferior, nasal lateral, labial superior, irrigando essas regiões da face.

➤ **Artéria palatina descendente**

➤ **Artéria palatina maior:** surge na cavidade oral pelo forame de mesmo nome e dirige-se anteriormente, entre o palato e o processo alveolar, sob a mucosa palatina. Irriga mucosa, gengiva, glândulas e tecido ósseo do palato. Anteriormente, anastomosa-se com a artéria nasopalatina;

➤ **Artéria palatina menor:** surge na cavidade oral através do forame de mesmo nome e dirige-se posteriormente ao palato mole. Irriga a mucosa do palato mole (véu palatino) e as tonsilas palatinas (amígdalas).

➤ **Artéria do canal pterigoideo**

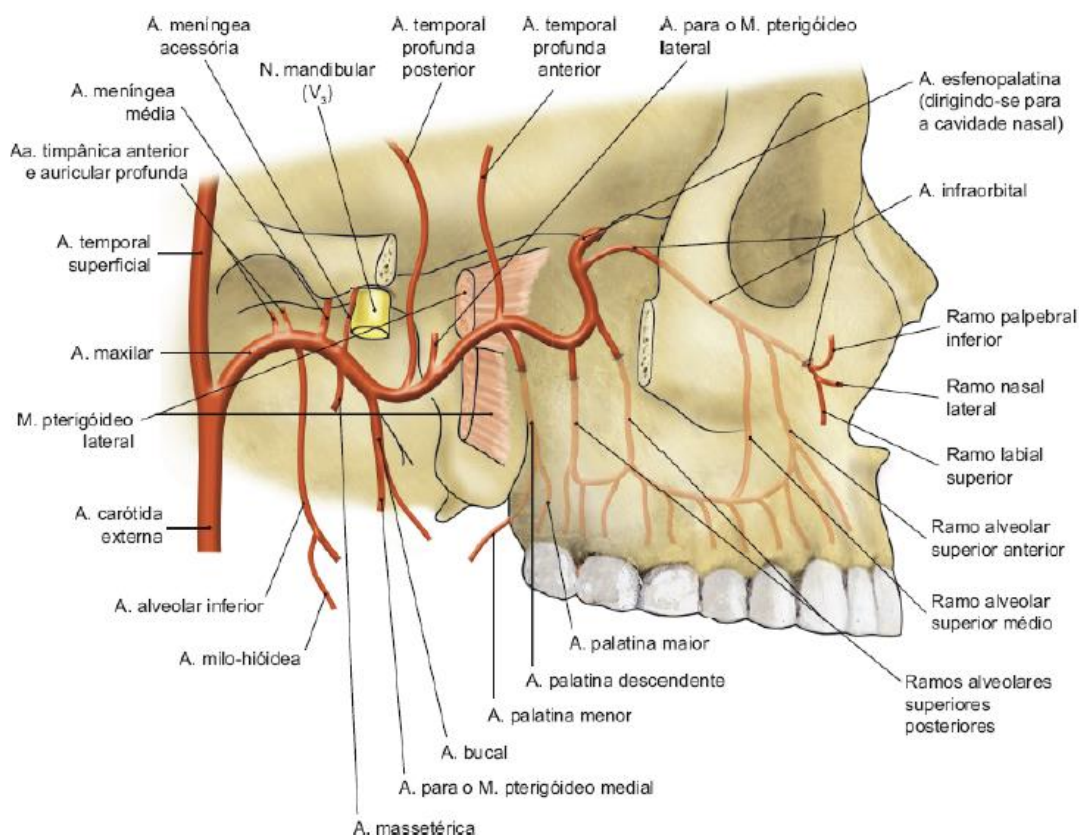
➤ **Ramo faríngeo**

➤ **Artéria esfenopalatina:** é considerada o ramo terminal da artéria maxilar e divide-se em:

1. **Artérias nasais posteriores laterais**

2. **Ramo septal ou artéria nasopalatina:** irriga o septo nasal, sobretudo sua parte posteroinferior.

Dirige-se sob a mucosa do septo para baixo e para frente em companhia do nervo nasopalatino (V2), penetra no canal incisivo, alcançando a região anterior do palato e irrigando parte da mucosa deste. Ela anastomosa-se com os ramos da artéria palatina maior.



Artéria maxilar. Imagem retirada de: TEIXEIRA, Lucília Maria de Souza; REHER, Peter; REHER, Vanessa Goulart Sampaio. Anatomia aplicada à odontologia. 3. ed. Rio de Janeiro: Guanabara Koogan, 2020.



Aluno Estrategista, preciso que se atente a algo: temos artéria faríngea ascendente, palatina ascendente e palatina descendente. As bancas vez ou outra gostam de tentar confundir o concurseiro. Então, vai o resumo: faríngea ascendente é ramo direto da ACE; a palatina ascendente é ramo da A. facial e a palatina descendente é ramo da A. maxilar. Entendido? Não erre mais! Observe a questão abaixo:

**(Inst. AOCP - 2022) Em relação à anatomia da face, é correto afirmar que**

- a) a Artéria Palatina Descendente é ramo da Artéria Facial.
- b) a Artéria Palatina Ascendente é ramo da Artéria Lingual.
- c) a Artéria Facial é ramo da Artéria Maxilar.
- d) a Artéria Palatina Ascendente é ramo da Artéria Facial.
- e) a Artéria Transversa da face é ramo da Artéria Maxilar.

**Comentários:**

A **letra D** está correta e é o gabarito da questão.

A **letra A** está incorreta. A A. palatina descendente é ramo da A. maxilar.

A **letra B** está incorreta. A A. palatina ascendente é ramo da A. facial.

A **letra C** está incorreta. A A. facial é ramo da ACE.

A **letra E** está incorreta. A A. transversa da face é ramo da A. temporal superficial.



Os sangramentos nasais, com frequência, são decorrentes de uma área conhecida como **Zona de Kiesselbach**. Para **Teixeira**, essa área é formada por **anastomose dos ramos septal da artéria labial superior com o ramo septal da artéria nasopalatina**. Já para **Hiatt**, essa zona é formada pela **anastomose dos ramos septais das artérias labial superior, etmoidal anterior, nasopalatina e palatina maior**.



**(Inst. AOCP - 2022) Em relação ao Plexo de Kiesselbach, assinale a alternativa que apresenta todas as artérias que o formam.**

a) A. Esfenopalatina (A. Maxilar – A. Carótida externa); A. Labial superior – ramos septais (A. Facial – A. Carótida externa); A. Palatina maior (A. Palatina descendente – A. Maxilar – A. Carótida Externa); A. Etmoidal anterior (A. Oftálmica – A. Carótida interna).

b) A. Esfenopalatina (A. Facial – A. Carótida externa); A. Transversa da face (A. Facial – A. Carótida externa); A. Etmoidal anterior (A. Oftálmica – A. Carótida interna); A. Etmoidal posterior (A. Oftálmica – A. Carótida interna).

c) A. Nasopalatina (A. Maxilar – A. Carótida externa); Ramos nasais da A. Etmoidal posterior (A. Oftálmica – A. Carótida externa); A. Labial superior – ramos septais (A. Facial – A. Carótida externa).

d) A. Esfenopalatina (A. Maxilar – A. Carótida externa); A. Palatina Maior (A. Maxilar – A. Carótida externa).

e) A. Esfenopalatina (A. Maxilar – A. Carótida externa); A. Palatina Ascendente (A. Facial – A. Carótida externa); A. Etmoidal anterior (A. Oftálmica – A. Carótida interna).

#### **Comentários:**

A **letra A** está correta e é o gabarito da questão.

De acordo com a literatura usada para essa aula, podemos perceber que a alternativa que mais se encaixa é a letra A, já que A. nasopalatina, que forma o plexo de Kiesselbach de acordo com Hiatt, é ramo da A. esfenopalatina. Portanto, a letra A está corre.



## VEIAS DA CABEÇA E DO PESCOÇO

O sangue que chega à cabeça e ao pescoço retorna por uma série de vasos que podem ser agrupados em:

1. Seios da dura-máter
2. Veias cerebrais e cerebelares
3. Veias diploicas
4. Veias emissárias
5. Veias do couro cabeludo
6. Sistema venoso vertebral
7. Veias superficiais e profundas da face e do pescoço

As numerosas veias da cabeça e do pescoço **confluem nas veias jugulares**, as quais entram na formação das veias cavas que retornam o sangue venoso para o coração.



Veias são **vasos aferentes** ao coração, responsáveis pelo retorno do sangue dos tecidos para o coração.



A drenagem intracraniana é realizada principalmente pelos **seios venosos da dura-máter** e a drenagem extracraniana pela **veia facial e veia retromandibular**.

Os seios da dura-máter são canais venosos formados entre os dois folhetos da dura-máter, revestidos por endotélio. Os seios podem estar localizados na base do crânio ou na calvária. O nome de cada seio está relacionado à sua localização. Na base do crânio estão os seios cavernoso, intercavernoso, basilar, petroso superior, petroso inferior e esfenoparietal. Já na calvária estão os seios sagital superior, sagital inferior, reto, transverso, occipital e sigmóideo.

### Veia Facial





A **veia facial** é a **principal drenagem da face, órbita e frente**. Ela faz conexões importantes com o seio cavernoso e com o plexo pterigoideo, sendo a causa do espalhamento de infecções para essas regiões.

A veia facial **localiza-se paralela e posteriormente à artéria facial**. Do seu início à terminação, ela percorre o comprimento da face, a superfície da glândula parótida e aprofunda-se **na direção da veia jugular interna**.

## Tributárias da veia facial



Tributárias são as veias que formam determinada veia. E pense da seguinte forma: a artérias que estudamos iniciam-se na artéria carótida comum. Aqui, deve-se pensar de forma contrária. Da região mais periférica até a formação da veia jugular, certo? Então, a veia facial iniciará a sua formação onde termina a artéria facial, no canto medial do olho. Feita essa explanação, sigamos!

A veia facial inicia-se próximo ao canto medial da órbita, pela união das veias supraorbital (mais lateral) e supratrocLEAR (mais medial), que fazem a drenagem da região frontal do couro cabeludo. A veia oftálmica superior também pode contribuir nesta formação, drenando sangue da órbita.

A veia facial recebe duas tributárias da órbita, a veia oftálmica superior e a veia infraorbital. Na bochecha, a veia facial recebe a veia facial profunda originada do plexo venoso pterigóideo.

O plexo pterigoideo é formado por uma rede de veias que se anastomosam ao fazerem a drenagem da fossa infratemporal.

Por fim, **a veia facial se une com a divisão anterior da veia retromandibular, formando a veia facial comum** que desemboca na veia jugular interna.

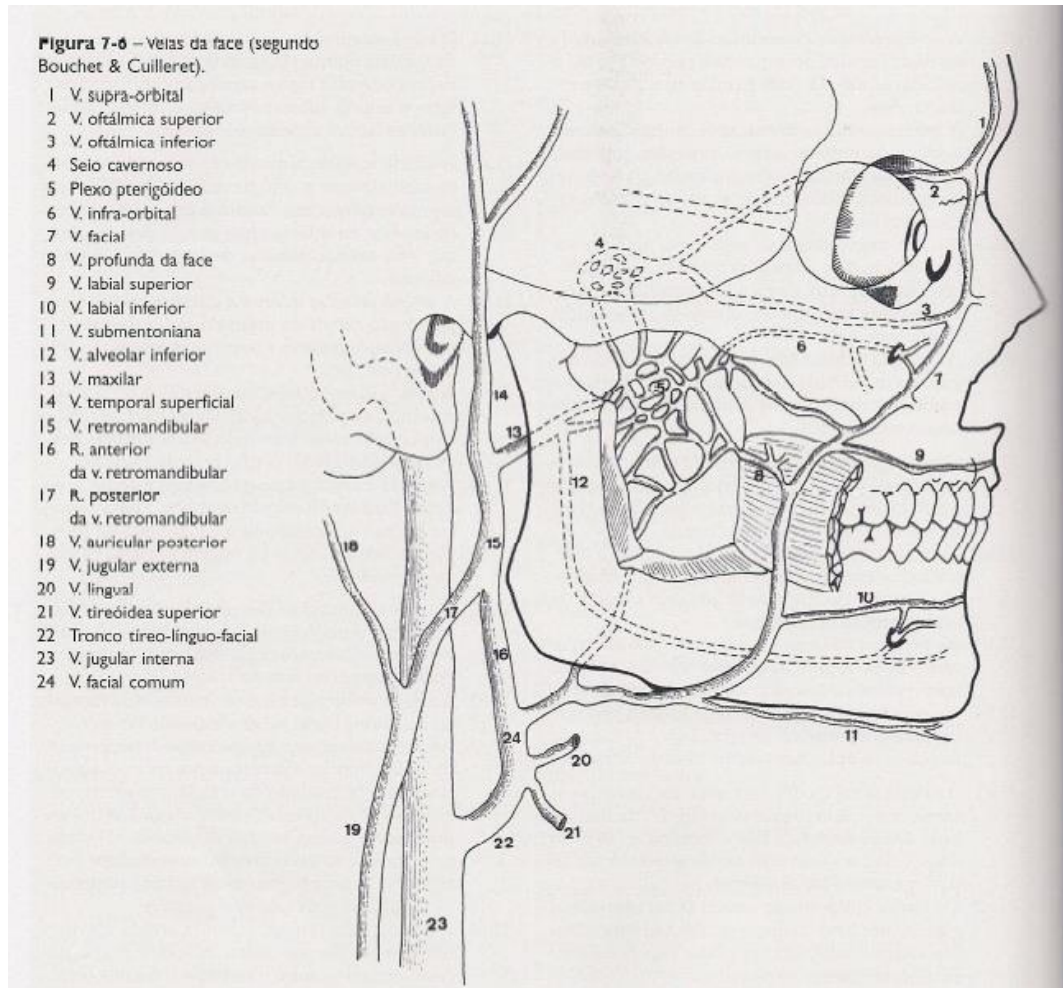
## Veia Retromandibular

A veia retromandibular constitui a principal rede de drenagem das regiões temporal e infratemporal e das regiões profundas da face, inclusive as cavidades nasal e oral.

A veia retromandibular se **inicia atrás do colo da mandíbula e apresenta trajeto descendente no interior da glândula parótida**, ao lado da artéria carótida externa, e termina no pescoço. Essa veia frequentemente apresenta uma divisão anterior e posterior.



A veia retromandibular é **formada pela união da veia temporal superficial, que drena sangue da região temporal, e de uma ou duas veias maxilares, originadas do plexo venoso pterigóideo**. A imagem abaixo é muito legal para você entender essa formação da veia retromandibular. É muito importante que você entenda, porque, dentre as veias, a retromandibular é a mais cobrada.



Veias da face. Imagem retirada de: MADEIRA, Miguel Carlos. Anatomia da face. 6. ed. Rio de Janeiro: Sarvier, 2014.

A drenagem da veia retromandibular é feita da seguinte forma: **a divisão anterior da une-se à veia facial, formando a veia facial comum que drena, finalmente, na veia jugular interna; a divisão posterior recebe a veia auricular posterior que drena sangue da região posterior à orelha para formar a veia jugular externa.**



(VUNESP - 2015) A veia retromandibular é formada pela união das veias

- a) auricular posterior e facial.
- b) maxilar, facial e lingual.

- c) facial, temporal superficial e maxilar.
- d) maxilar e temporal superficial.
- e) auricular posterior e lingual.

Comentários:

A **letra D** está correta e é o gabarito da questão. Como mencionado anteriormente e também visto na imagem, a veia retromandibular é formada pela união da veia maxilar e temporal superficial.

(CONSULPLAN - 2017) “A veia \_\_\_\_\_, no seu trajeto intraparotídeo, alcança o ângulo da mandíbula e sai da parótida; a seguir, se bifurca em um ramo anterior e outro posterior. O ramo anterior une-se à veia facial para formar a veia facial comum, e o ramo posterior reúne-se com a veia auricular posterior e constitui a veia jugular externa.” Assinale a alternativa que completa corretamente a afirmativa anterior.

- a) angular
- b) submentoniana
- c) retromandibular
- d) profunda da face

Comentários:

A **letra C** está correta e é o gabarito da questão.



As veias da face estabelecem **comunicações do seio cavernoso com a veia facial através da veias oftálmica superior e veia infraorbital; e com o plexo pterigoideo através das veias emissárias esfenoidais.**

## Plexo Pterigoideo

O plexo pterigoideo é um "emaranhado" de veias localizado na fossa infratemporal, que recebe veias tributárias das regiões profundas da face. Esse plexo recebe várias tributárias de territórios irrigados pela artéria maxilar. Essas tributárias são as seguintes veias:

- **Veias esfenopalatinas:** drenam a parte posterior da cavidade nasal e parte do palato
- **Veias meníngeas médias:** drenam a duramáter; estas veias vêm do crânio pelo forame espinhoso
- **Veias emissárias esfenoidais:** comunicam-se com o seio cavernoso (ver boxe a seguir)



- **Veias articulares:** originadas da ATM
- **Veias auriculares:** originadas da orelha interna
- **Veia transversa da face:** drena o sangue da parte posterior da bochecha e da glândula parótida
- **Veias alveolares inferiores:** originadas dos dentes inferiores e da mandíbula
- **Veias alveolares superiores posteriores:** originadas dos dentes superiores posteriores e da maxila
- **Veias musculares:** originadas dos músculos da mastigação.

Todas essas tributárias se unem, formando, geralmente, duas veias maxilares. Essas veias se unem à veia temporal superficial para formar a veia retromandibular.



## DRENAGEM LINFÁTICA DA CABEÇA E DO PESCOÇO

O sistema linfático é constituído por plexos linfáticos, vasos linfáticos, linfonodos e tecido linfóide. Os linfonodos são pequenas massas de tecido linfático presentes ao longo do trajeto dos vasos linfáticos e são responsáveis por filtrar a linfa.

A linfa é um excesso de líquido tecidual (diariamente até 3 litros de líquido não são absorvidos pelos capilares sanguíneos) constituído essencialmente pelo plasma e glóbulos brancos. Ela é transportada pelos vasos linfáticos em sentido unidirecional e filtrada nos linfonodos. Após a filtração, a linfa é lançada ao sangue, desembocando nas grandes veias torácicas.

Os linfonodos são de grande importância clínica, já que as vias linfáticas constituem um dos principais meios de disseminação de processos infecciosos e de tumores malignos, além de poderem se tornar focos infecciosos ou neoplásicos.



Sobre drenagem linfática, o conteúdo mais cobrado é a drenagem da língua ou de outras regiões da cavidade oral, como a gengiva, por exemplo. As bancas costumam perguntar para qual linfonodo drena determinada região da boca.

### Drenagem Linfática Superficial

**Inicialmente a linfa da cabeça é drenada para os linfonodos superficiais.** Destacam-se os linfonodos **submentuais**, **submandibulares**, **pré e pós-auriculares** e **occipitais**. Após receber a linfa, esses linfonodos drenam direta ou indiretamente para os linfonodos cervicais profundo.



**Linfonodos submentuais:** localizam-se ao longo da borda inferior da mandíbula e drenam para os submandibulares. Esses linfonodos recebem a linfa das seguintes regiões:

- Dentes anteriores inferiores;
- Parte média do lábio inferior;
- Mento;
- Porção anterior do soalho da boca.





**Linfonodos Submandibulares:** estão localizados ao longo da borda inferior do corpo da mandíbula, e drenam para os linfonodos cervicais superiores. São regiões que drenam para eles:

- Lábio superior;
- Porções laterais do lábio inferior;
- Bochecha;
- Nariz;
- Glândulas submandibulares e sublinguais;
- Todos os dentes e gengiva correspondente, exceto incisivos inferiores;
- Seios paranasais;
- Maxila;
- Região posterior da mandíbula e assoalho de boca;
- Dentes e gengivas superiores e inferiores (com exceção dos incisivos inferiores, que drenam, inicialmente, para os submentuais).

**Linfonodos pré-auriculares (parotídeos):** localizam-se em torno da glândula parótida, anteriormente ao pavilhão auricular. Drenam para os linfonodos cervicais superiores.

- Pele da região temporal;
- Parte lateral da face e pálpebras;
- Parte posterior da bochecha;
- Orelha externa;
- Glândula parótida.

**Linfonodos pós-auriculares (mastoídeos):** drenam para os linfonodos cervicais superiores.

- Região posterior ao pavilhão da orelha;
- Grande parte do couro cabeludo.

**Linfonodos occipitais:** localizam-se na região occipital, e drenam para os linfonodos jugulares superiores ou linfonodos do triângulo posterior do pescoço.

- Região posterior do couro cabeludo

## Drenagem Linfática Profunda

A drenagem linfática da cabeça e pescoço é feita para os **linfonodos cervicais (jugulares) profundos**, podendo ou não passar pela cadeia de linfonodos cervicais superficiais. Saiba quais são os linfonodos cervicais profundos:


- **Linfonodos Cervicais profundos superiores:** recebem a drenagem dos linfonodos submandibulares e submentuais e, ainda, outras estruturas da cavidade oral, orofaringe, nasofaringe e região supraglótica da laringe.





Dentre os linfonodos cervicais profundos superiores, destaca-se o linfonodo **jugulodigástrico**, que recebe os vasos linfáticos do terço posterior da língua, da tonsila palatina e da orofaringe.

- **Linfonodos Cervicais profundos médios:** recebem a linfa da tireóide, laringe e parte cervical do esôfago.
- **Linfonodos Cervicais profundos inferiores:** formam uma cadeia ao longo da veia jugular interna. Dentre os inferiores, destaca-se o **júgulo-omo-hioideo**.
- **Linfonodos do triângulo posterior do pescoço:** recebem a linfa da região occipital e dos músculos do dorso do pescoço, nasofaringe, tireóide, esôfago, pulmões e mamas.



*Como toda banca ama uma caixinha de livro, existem duas no Teixeira que acho muito cara de prova. Observe em seguida.*



### Drenagem linfática da língua

- A linfa do **terço posterior da língua** drena para os linfonodos **cervicais profundos superiores**;
- A linfa da **parte medial dos dois terços anteriores** drena diretamente para os linfonodos **cervicais profundos inferiores**;
- A linfa das **partes laterais dos dois terços anteriores** drena para os linfonodos **submandibulares**;



➤ O **ápice da língua** drena para os linfonodos **submentuais**.

(VUNESP - 2021) O exame das bordas da língua é muito importante, sobretudo na união destas com a faringe, visto ser uma região em que são frequentes os carcinomas de língua. Além disso, também a palpação de cadeias linfáticas é fundamental, por causa da propagação de metástases provenientes de carcinomas de língua. A drenagem linfática da língua se faz para os linfonodos

- a) submandibulares, cervicais superficiais e pré-traqueais.
- b) submentuais, submandibulares e cervicais profundos.
- c) retroauriculares, parotídeos superficiais e occipitais.
- d) submentuais, pré-laríngeos e retroauriculares.
- e) submandibulares, pré-traqueais e retrofaríngicos.

Comentários:

A **letra B** está correta e é o gabarito da questão, como acabamos de ver na nossa caixinha.

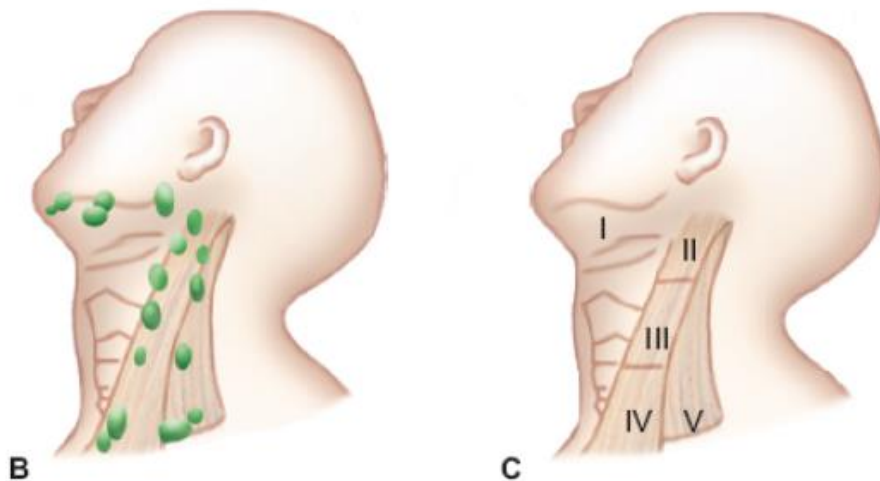


*Há uma classificação relacionada a tumores malignos que classifica os linfonodos em níveis de acordo com a localização de cada um deles. Veja:*

**Classificação do Memorial SloanKettering Cancer Center, de Nova York.**

Nível I	Linfonodos superficiais, submandibulares e submentuais
Nível II	Linfonodos profundos localizados em torno do terço superior do músculo esternocleidomastóideo (linfonodos cervicais profundos superiores)
Nível III	Linfonodos profundos localizados em torno do terço médio do músculo esternocleidomastóideo (linfonodos cervicais profundos médios)
Nível IV	Linfonodos profundos localizados em torno do terço inferior do músculo esternocleidomastóideo, próximos à clavícula e ao esterno (linfonodos cervicais profundos inferiores)
Nível V	Linfonodos localizados no trígono posterior do pescoço.





*Níveis clínicos dos linfonodos do pescoço, segundo a classificação do Memorial SloanKettering Cancer Center. Imagem retirada de: TEIXEIRA, Lucilia Maria de Souza; REHER, Peter; REHER, Vanessa Goulart Sampaio. Anatomia aplicada à odontologia. 3. ed. Rio de Janeiro: Guanabara Koogan, 2020.*

## INERVAÇÃO DA CABEÇA E DO PESCOÇO

Antes de entrarmos na inervação da cabeça e do pescoço propriamente, farei uma explanação dos doze pares de nervos cranianos. Isso é muito importante, pois comumente as bancas cobram alguma informação referente a esses pares, certo?

Os nervos cranianos podem ser classificados quanto a sua função, ou seja, de acordo com o tipo de informação que é conduzida por aquele nervo. Alguns nervos são puramente sensitivos com fibras aferentes. Outros são puramente motores com fibras eferentes. Já os nervos mistos têm os dois tipos de fibras.

As fibras aferentes conduzem estímulos dos receptores periféricos ao sistema nervoso central, enquanto as fibras eferentes conduzem estímulos do sistema nervoso central para os órgãos efetadores, como os músculos.



As fibras aferentes e eferentes podem ser, ainda, subdivididas. Observe a tabela abaixo:

Classificação funcional das fibras dos nervos cranianos.			
Fibras aferentes	Somáticas	Gerais	Impulsos de dor e temperatura da cabeça
		Especiais	Impulsos visuais, auditivos e equilíbrio
	Viscerais	Gerais	Impulsos de dor originados de vísceras
		Especiais	Impulsos gustativos e olfatórios
Fibras eferentes	Somáticas	Musculatura estriada esquelética	
	Viscerais	Gerais	Músculo liso, cardíaco e glândulas
		Especiais	Musculatura estriada esquelética de origem branquiomérica

*Tabela retirada de: TEIXEIRA, Lucília Maria de Souza; REHER, Peter; REHER, Vanessa Goulart Sampaio. Anatomia aplicada à odontologia. 3. ed. Rio de Janeiro: Guanabara Koogan, 2020.*

Observe que as fibras eferentes somáticas não são subdivididas em gerais e especiais, certo?

De forma geral, sobre os nervos cranianos,  **você também precisa saber as características gerais de cada um deles**. E é muito importante que  **você saiba a numeração correspondente a cada par**. Há questões que cobram apenas isso!!!







Nervo	Nome	Tipo de fibra	Principais funções
I	Olfatório	Sensitivo	Olfato
II	Óptico	Sensitivo	Visão
III	Oculomotor	Motor	Movimento olho, cristalino e pupila
IV	Troclear	Motor	Movimenta um dos músculos do olho (M. oblíquo superior)
V	Trigêmeo	Misto	Sensibilidade da cabeça, face, boca, nariz, seios, olho Movimenta a mandíbula – mastigação
VI	Abducente	Motor	Movimenta um dos músculos do olho (M. reto lateral)
VII	Facial	Misto	Gustação Movimenta os músculos da face
VIII	Vestibulococlear	Sensitivo	Audição e equilíbrio
IX	Glossofaríngeo	Misto	Sensibilidade da faringe e gustação Ajuda a mover a faringe
X	Vago	Misto	Sensibilidade da laringe Movimenta a faringe e a laringe. Inervação autônoma das vísceras
XI	Acessório	Motor	Movimenta parte dos músculos do pescoço e ombro e ajuda a inervar a faringe
XII	Hipoglosso	Motor	Movimenta a língua

Tabela retirada de: TEIXEIRA, Lucília Maria de Souza; REHER, Peter; REHER, Vanessa Goulart Sampaio. *Anatomia aplicada à odontologia*. 3. ed. Rio de Janeiro: Guanabara Koogan, 2020.

**(IBADE – 2020) De acordo com o componente funcional, os nervos cranianos podem ser classificados em motores, sensitivos e mistos. Logo, são nervos puramente sensitivos:**

- a) Óptico, olfatório e troclear.
- b) Olfatório, trigêmeo e abducente.
- c) Óptico, facial e acessório.
- d) Olfatório, óptico e vestibulococlear.
- e) Olfatório, óptico e trigêmeo.



Gabarito: a **letra D** está correta e é o gabarito da questão. Os pares de nervos cranianos que são puramente sensitivos são o olfatório, o óptico e o vestibulococlear.

## INERVAÇÃO SENSITIVA DA CABEÇA

### Nervo Trigêmeo

O **nervo trigêmeo é o principal nervo sensitivo da cabeça**. Ele é um **nervo misto**, como já vimos, apresentando uma raiz sensitiva (maior), e uma raiz motora (menor). **A raiz motora acompanha a divisão mandibular do nervo trigêmeo.**

A **raiz sensitiva do nervo trigêmeo apresenta fibras aferentes somáticas gerais**, que podem ser classificadas como exteroceptivas ou proprioceptivas.

Exteroceptivas	Proprioceptivas
Levam os impulsos <b>conscientes</b> de dor, tato, pressão e temperatura.	Levam os impulsos <b>inconscientes</b> de pressão profunda, para a regulação reflexa da atividade muscular e também impulsos conscientes para a percepção e a regulação dos movimentos das articulações.

A **raiz motora do trigêmeo é responsável pela inervação motora dos músculos da mastigação** (masseter, pterigóideos medial e lateral, temporal), **tensor do véu palatino, tensor do tímpano, milohióideo e ventre anterior do músculo digástrico**. Falarei mais detalhadamente sobre a raiz motora no tópico de inervação motora da cabeça, ok?

O gânglio do nervo trigêmeo, também chamado de **gânglio de Gasser**, está localizado na fossa média do crânio. Esse gânglio é a maior massa ganglionar do corpo humano, e é o único gânglio localizado no interior do crânio. O gânglio trigeminal tem a forma de uma semilua e, na fossa média do crânio, está localizado em uma depressão encontrada próximo ao ápice da parte petrosa do osso temporal, denominada impressão trigeminal.

Desse gânglio é que emergem aos três ramos terminais do nervo trigêmeo: **N. oftálmico, N. maxilar e N. mandibular.**



- O **nervo oftálmico** (V1) deixa o crânio pela **fissura orbital superior** e dirige-se para a órbita;
- O **nervo maxilar** (V2) deixa o crânio pelo **forame redondo**, dirigindo-se para a fossa pterigopalatina;
- O **nervo mandibular** (V3) deixa o crânio pelo **forame oval** em direção à fossa infratemporal.

(Fundação de Apoio ao Desenvolvimento do Unicentro – 2021) O nervo maxilar é um dos ramos do nervo trigêmeo. Ele tem origem dentro do crânio, no gânglio trigeminal, e sai do crânio pelo forame:

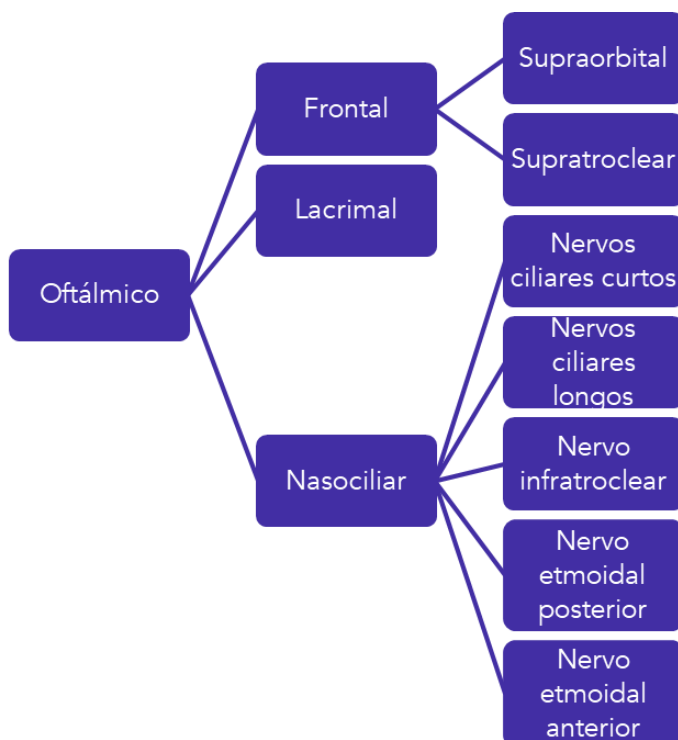
- a) oval.
- b) redondo.
- c) cego.
- d) espinhoso.
- e) lacerado.

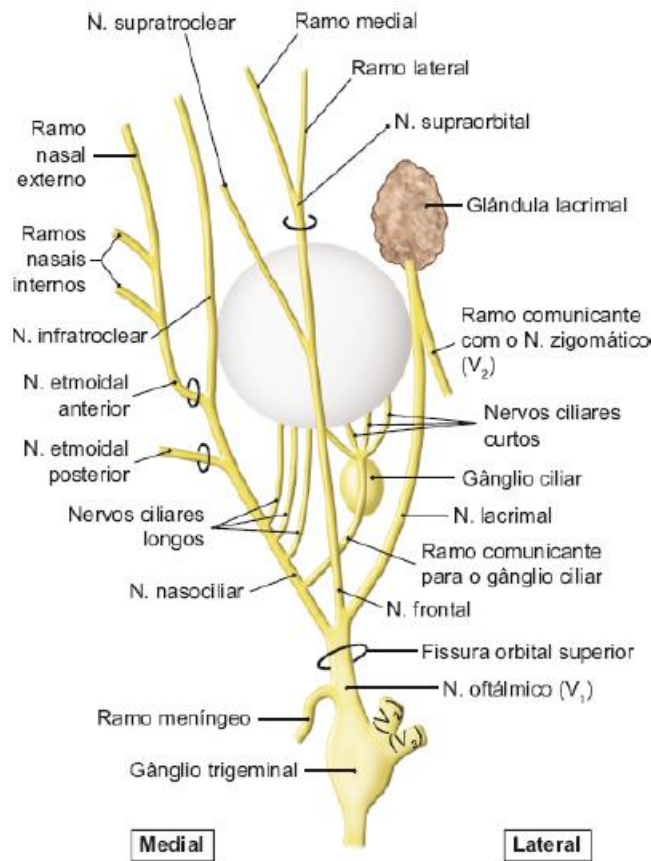
Gabarito: a **letra B** está correta e é o gabarito da questão. Como foi dito anteriormente, o nervo maxilar sai do crânio pelo forame redondo.

## Nervo Oftálmico

É um nervo sensitivo, com fibras aferentes somáticas gerais. Entra na órbita pela fissura orbital superior, onde termina dividindo-se em três ramos principais: nervos lacrimal (lateral), frontal (intermédio) e nasociliar (medial).

O nervo oftálmico se divide da seguinte forma:





Vista superior do nervo oftálmico. Imagem retirada de: TEIXEIRA, Lucília Maria de Souza; REHER, Peter; REHER, Vanessa Goulart Sampaio. Anatomia aplicada à odontologia. 3. ed. Rio de Janeiro: Guanabara Koogan, 2020.

### ➤ Nervo lacrimal

Leva impulsos aferentes originados da glândula lacrimal, da conjuntiva e da pele da pálpebra superior, por meio de seus ramos terminais. Além disso, também recebe um pequeno ramo do nervo facial (que conduz fibras secretomotoras do SNA parassimpático para a glândula lacrimal).

### ➤ Nervo frontal

Divide-se em dois ramos principais: o nervo supraorbital e o nervo supratroclear. O nervo supraorbital é responsável pela sensibilidade geral da pele da fronte, de parte do couro cabeludo, da pálpebra superior e do seio frontal, enquanto o nervo supratroclear é responsável pela sensibilidade geral de parte da pálpebra superior, parte da raiz do nariz e pele da região medial da órbita e da glabella.

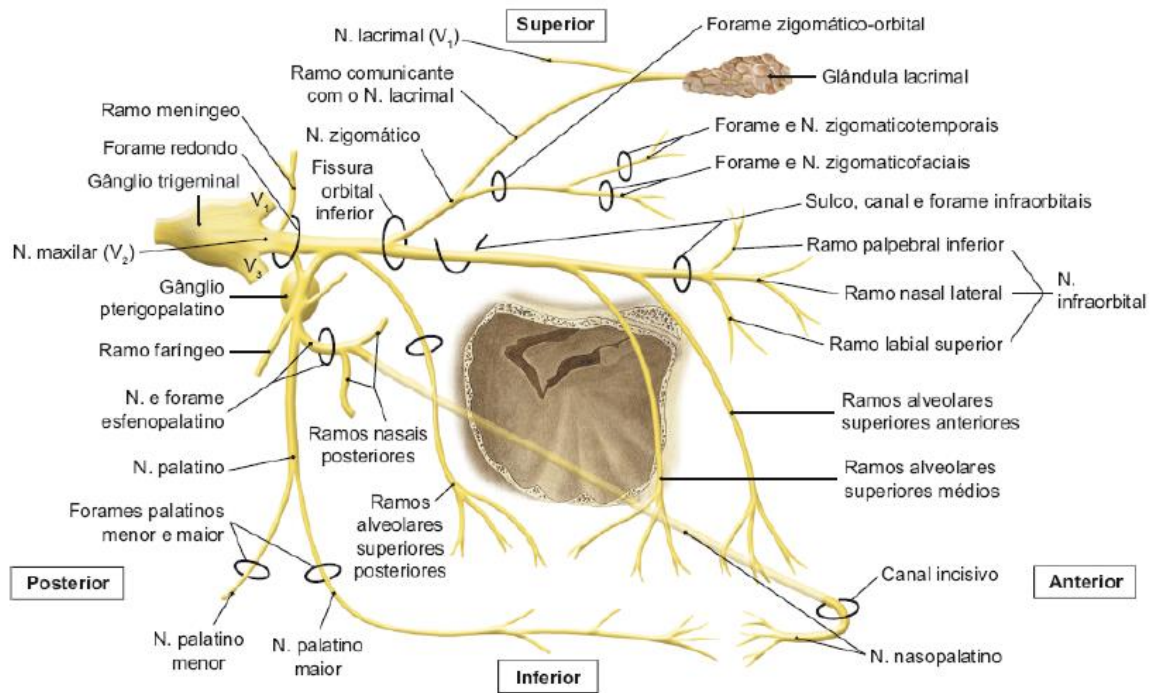
### ➤ Nervo nasociliar

O nervo nasociliar origina diversos ramos, destacando-se o nervo infratroclear e o nervo etmoidal anterior como os mais relevantes na odontologia. O infratroclear é responsável pela sensibilidade geral das pálpebras, da pele da raiz do nariz e do saco lacrimal. O etmoidal anterior apresenta ramos nasais internos, que são sensitivos para a mucosa da parte anterossuperior da parede lateral da cavidade nasal e do septo nasal, e ramos nasais externos, responsáveis pela sensibilidade da pele do dorso até o ápice do nariz.



## Nervo Maxilar

O nervo maxilar é **sensitivo**, com fibras aferentes somáticas gerais. Ele **deixa o crânio através do forame redondo**, dirigindo-se para a fossa pterigopalatina. Nessa fossa, ele emite seus ramos principais, o nervo zigomático (lateral), os ramos alveolares superiores posteriores, o nervo infraorbital (intermédio) e o nervo pterigopalatino (medial).



*Nervo maxilar. Imagem retirada de: TEIXEIRA, Lucília Maria de Souza; REHER, Peter; REHER, Vanessa Goulart Sampaio. Anatomia aplicada à odontologia. 3. ed. Rio de Janeiro: Guanabara Koogan, 2020.*

### ➤ Nervo zigomático

Dirige-se para a órbita através da fissura orbital inferior e emite um pequeno ramo, comunicante com o nervo lacrimal. Esse ramo contém fibras secretomotoras parassimpáticas originárias do nervo facial (VII) que chegam ao gânglio pterigopalatino e daí seguem para a glândula lacrimal.

Dentro do osso zigomático, o nervo zigomático divide-se nos nervos zigomaticofacial e zigomaticotemporal. O primeiro conduz impulsos de sensibilidade geral do osso zigomático e da pele da proeminência da face, enquanto o segundo conduz impulsos de sensibilidade geral do osso zigomático e da pele da frente e da parte anterior da região temporal.

### ➤ Ramos alveolares superiores posteriores

Conduzem fibras sensitivas dos dentes molares superiores, exceto da raiz mesiovestibular do primeiro molar, do periodonto, da gengiva vestibular na região desses molares, do tecido ósseo da maxila dessa região e da parte posterior da mucosa do seio maxilar.





### ➤ **Nervo infraorbital**

Esse nervo percorre o sulco e o canal infraorbital, emergindo na face pelo forame infraorbital. Ao longo do canal infraorbital, emite os ramos alveolares superiores médios e alveolares superiores anteriores. Ao emergir na face, através do forame infraorbital, o nervo infraorbital trifurca-se em seus ramos terminais: ramo palpebral inferior, ramo nasal lateral e ramo labial superior.

Os ramos alveolares superiores médios conduzem a sensibilidade da raiz mesiovestibular do primeiro molar superior, dos pré-molares superiores, do periodonto, da gengiva vestibular dessa área, do tecido ósseo da maxila e de parte da mucosa do seio maxilar.

Os ramos alveolares superiores anteriores conduzem a sensibilidade dos caninos e dos incisivos superiores, do periodonto, da gengiva vestibular dessa região, do tecido ósseo da maxila e de parte da mucosa do seio maxilar.

O ramo palpebral inferior conduz a sensibilidade da pálpebra inferior; o ramo nasal lateral conduz a sensibilidade da pele da asa e da base do nariz e de parte da mucosa do septo nasal; o ramo labial superior conduz a sensibilidade da pele e da mucosa do lábio superior.

### ➤ **Nervo pterigopalatino**

O nervo pterigopalatino dá origem a dois nervos: o n. esfenopalatino e o n. palatino.

### ➤ **Nervo esfenopalatino**

O nervo esfenopalatino apresenta os ramos nasais posteriores superiores e inferiores e também origina o nervo nasopalatino. Os superiores inervam a parte posterior das conchas nasais superior e média. Os inferiores inervam a parte posterior das conchas nasais média e inferior. O nervo nasopalatino se dirige à mucosa da região anterior do palato duro, compreendida entre canino e incisivo central, e da mucosa da região anterior do septo nasal.

### ➤ **Nervo palatino**

O nervo palatino divide-se em nervos palatino maior e palatino menor. O nervo palatino maior dá sensibilidade à mucosa do palato duro desde a região do primeiro pré-molar até o limite anterior do palato mole. Algumas fibras desse nervo são secretomotoras para as glândulas do palato. As fibras do nervo palatino menor se dirigem à mucosa e às glândulas do palato mole.



Inervação é um conteúdo bem extenso, não é aluno coruja? Mas não desanime! Mantenha-se firme, pois muitas questões de concurso são tiradas desse conteúdo! Vamos lá!



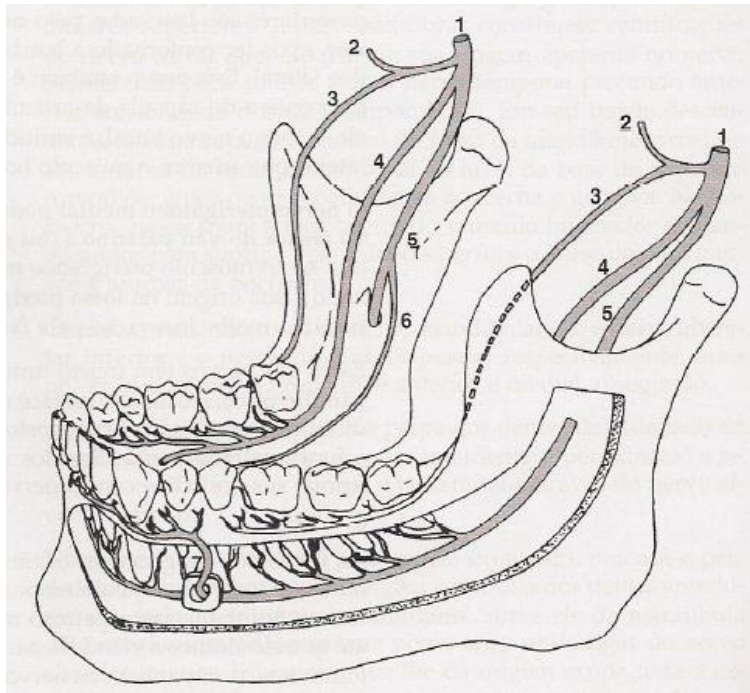
## Nervo Mandibular

O nervo mandibular pode ser dividido em **divisão anterior e divisão posterior**. Isso é mais didático, mas tem muito cara de prova, pois o livro diz que **a divisão anterior é predominantemente motora** e a **divisão posterior é predominantemente sensitiva**. A banca pode simplesmente fazer um trocadilho. Fique atento!!!

Na divisão anterior, que é predominantemente motora, o único sensitivo é o bucal. Já a divisão posterior apresenta os seguintes nervos sensitivos: n. auriculotemporal, n. alveolar inferior e n. lingual. Vamos ver esses quatro nervos, então?

### ➤ Nervo bucal

É **predominantemente sensitivo e o maior ramo da divisão anterior**, porém **conduz algumas fibras motoras**. Esses ramos motores são os nervos temporais profundos anterior e posterior e o nervo pterigóideo lateral. O nervo bucal conduz as fibras sensitivas originadas da pele e da mucosa da bochecha; e da gengiva vestibular, na região de molares inferiores.



Nervo bucal (3). Imagem retirada de: MADEIRA, Miguel Carlos. Anatomia da face. 6. ed. Rio de Janeiro: Sarvier, 2014.

### ➤ Nervo auriculotemporal

Conduz as **fibras sensitivas** do couro cabeludo na região temporal acima da orelha, da ATM, de parte da orelha externa e da membrana do tímpano. Além disso, conduz **fibras secretomotoras originadas do nervo glossofaríngeo (IX)** para a glândula parótida.





Não há relação funcional entre o nervo trigêmeo e a secreção da glândula parótida, pois as fibras do nervo glossofaríngeo apenas são veiculadas pelo nervo auriculotemporal.

### ➤ **Nervo alveolar inferior**

Esse nervo tem trajeto descendente e passa no espaço entre o músculo pterigoideo medial e o ramo da mandíbula – espaço pterigomandibular. Antes de penetrar no forame da mandíbula, ele emite o nervo milo-hióideo, um pequeno ramo motor, para o ventre anterior do músculo digástrico e o músculo milo-hióideo.

Ao percorrer o canal mandibular, emite diversos ramos (dentais, interdentais e ósseos), que são responsáveis pela sensibilidade dos dentes, do periodonto e do osso trabecular da mandíbula. Próximo ao forame mental, o nervo alveolar inferior divide-se em seus ramos terminais, o nervo mental e os ramos incisivos.



Ramos	Região inervada
Ramos dentais	Estes pequenos ramos penetram nos dentes através do forame apical, dando sensibilidade à polpa dos molares e pré-molares.
Ramos interdentais	Dirigem-se ao ligamento periodontal por meio dos septos interdentais, dando sensibilidade aos ligamentos periodontais dos dentes molares e pré-molares.
Ramos ósseos	Espalham-se no interior da mandíbula através dos espaços trabeculares, dando sensibilidade ao osso esponjoso da mandíbula até a região dos pré-molares.
Nervo mental	Emerge da mandíbula pelo forame mental. sensibilidade geral da pele do lábio inferior e do mento, e também da mucosa do lábio inferior, até o fundo de saco vestibular e parte da gengiva inserida, da região de pré-molares a incisivos.
Ramos incisivos	Sensibilidade geral da polpa e dos ligamentos periodontais dos incisivos e caninos inferiores, da gengiva vestibular e do osso trabecular dessa região.



(Instituto Brasileiro de Gestão e Pesquisa – 2021 - ADAPTADA) O canal mandibular inicia-se na face medial do ramo da mandíbula, no forame mandibular, e atravessa todo o corpo mandibular, onde passa o nervo \_\_\_\_\_, responsável pela sensibilidade dos dentes inferiores e lábio inferior.


Assinale a alternativa que preencha corretamente a lacuna.

- a) Pterigoideo lateral.
- b) Pterigoideo inferior.
- c) Alveolar médio.
- d) Alveolar inferior.

Gabarito: a **letra D** está correta e é o gabarito da questão. O nervo alveolar inferior penetra na mandíbula pelo forame mandibular e percorre toda a mandíbula até a região do forame mental, onde termina se bifurcando em nervo mental e nervo incisivo. No seu trajeto, emite ramos para inervação dos dentes inferiores.

### ➤ Nervo lingual

Esse nervo, logo após sua origem, recebe o nervo corda do tímpano (VII), o qual conduz impulsos gustativos originados dos 2/3 anteriores da língua, assim como fibras secretomotoras parassimpáticas do SNA para as glândulas submandibular e sublingual.



Assim como no caso da parótida com o n. auriculotemporal, **não há relação funcional da secreção submandibular e sublingual nem dos impulsos gustativos da língua como o n. mandibular.** O nervo lingual apenas conduz o nervo corda do tímpano, que pertence ao nervo facial.

O nervo lingual tem a função de conduzir a **sensibilidade geral dos 2/3 anteriores da língua**, da gengiva lingual de todo o hemiarco inferior e da mucosa do assoalho da cavidade oral.

## Nervo Facial

A parte sensitiva do nervo facial, através de fibras aferentes somáticas gerais, conduz a sensibilidade geral de parte da pele da orelha externa e do meato acústico externo, constituindo o nervo auricular posterior. Através das fibras aferentes viscerais gerais, **conduz a sensibilidade da mucosa da parte superior do palato mole, na região dos cóanos.**

## Nervo Glossofaríngeo

A parte sensitiva desse nervo apresenta:



- Fibras **aférentes viscerais gerais**, que levam a impulsos de sensibilidade geral do terço posterior da língua, da faringe, da úvula, da tonsila, da tuba auditiva, do seio e glomo caróticos;
- Fibras **aférentes somáticas**, que são responsáveis pela condução da sensibilidade geral de parte da pele da orelha externa e do meato acústico externo;
- Fibras **aférentes viscerais especiais**, que conduzem os impulsos gustativos do terço posterior da língua.

## Nervo Vago

A parte sensitiva desse nervo conduz impulsos de **sensibilidade geral originados da laringe, da traqueia e do esôfago**, sendo estas fibras classificadas como aferentes viscerais gerais.

## INERVAÇÃO MOTORA DA CABEÇA

### Inervação dos Músculos do Bulbo do Olho



DESPENCA NA  
PROVA!

### Nervo Oculomotor

**Penetra na órbita através da fissura orbital superior.** Tem fibras eferentes somáticas gerais para os músculos **reto medial, reto superior, reto inferior, oblíquo inferior e levantador da pálpebra superior**.

Apresenta ainda fibras eferentes viscerais gerais (SNA parassimpático), que **inervam os músculos intrínsecos** do olho (músculo ciliar e esfíncter da pupila). Tais fibras realizam a contração da pupila (miose) e a convergência do cristalino, necessária para a focalização.

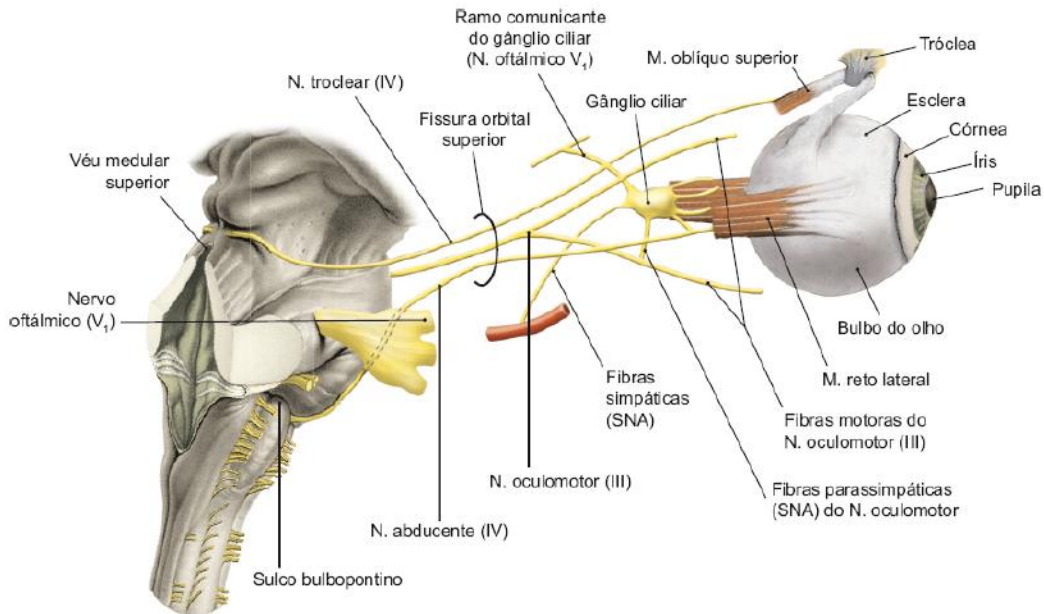
### Nervo troclear

**Alcança a órbita através da fissura orbital superior.** Esse nervo é **motor**, e suas fibras são eferentes somáticas gerais para o **músculo oblíquo superior**.

### Nervo Abducente

**Penetra na órbita através da fissura orbital superior.** Esse nervo é **motor**, e suas fibras são eferentes somáticas gerais para o **músculo reto lateral**.





Inervação dos músculos do bulbo do olho. Imagem retirada de: TEIXEIRA, Lucília Maria de Souza; REHER, Peter; REHER, Vanessa Goulart Sampaio. Anatomia aplicada à odontologia. 3. ed. Rio de Janeiro: Guanabara Koogan, 2020.

**(SELECON - 2020) O nervo abducente inerva um músculo ocular em específico e tem origem aparente numa região da órbita. O músculo inervado por este nervo e sua origem aparente é:**

- a) Músculo oblíquo superior do olho; canal óptico.
- b) Músculo reto superior do olho; canal óptico.
- c) Músculo reto inferior do olho; fissura orbital superior.
- d) Músculo reto lateral do olho; fissura orbital superior.

#### Comentários:

A **letra D** está correta e é o gabarito da questão. O nervo abducente é responsável pela inervação do músculo reto lateral, e penetra na órbita pela fissura orbital superior.

## Inervação dos Músculos da Mastigação

### Nervo Trigêmeo

A raiz motora do nervo trigêmeo acompanha apenas os ramos do nervo mandibular. As fibras motoras do nervo mandibular são eferentes viscerais especiais, porque se destinam a inervar os músculos de origem do primeiro arco branquial. Essa raiz motora **inerva os músculos da mastigação, além de outros músculos, também derivados do primeiro arco branquial: ventre anterior do músculo digástrico, músculo tensor do véu palatino, músculo tensor do tímpano e músculo milohióideo.**

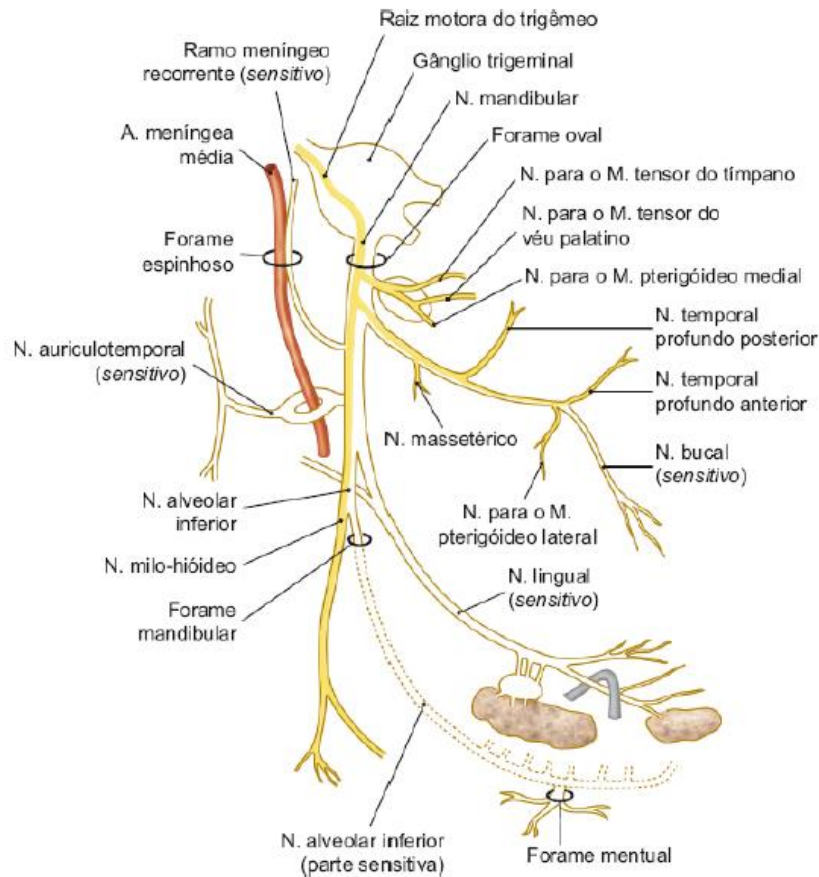
O nervo mandibular deixa o crânio pelo forame oval e alcança a fossa infratemporal, local onde irão se ramificar. Como já foi visto, esse nervo se bifurca em divisão anterior, que é predominantemente motora, e em divisão posterior, que é predominantemente sensitiva. Antes dessa divisão, o nervo mandibular emite dois ramos: o ramo meníngeo, sensitivo para a dura-máter, e o nervo pterigoideo medial, que é motor para





os músculos pterigoideo medial, tensor do véu palatino (ramo para o músculo tensor do véu palatino) e tensor do tímpano (ramo para o músculo tensor do tímpano).

Os ramos motores da divisão anterior são os nervos massetérico, temporais profundos anterior e posterior, e nervo pterigoideo lateral. Na divisão posterior, o músculo milo-hioideo é o representante motor. Ele inerva o músculo milo-hióideo e o ventre anterior do músculo digástrico.



*Nervo mandibular. Imagem retirada de: TEIXEIRA, Lucilia Maria de Souza; REHER, Peter; REHER, Vanessa Goulart Sampaio. Anatomia aplicada à odontologia. 3. ed. Rio de Janeiro: Guanabara Koogan, 2020.*



Nervo	Músculo inervado
Pterigoideo medial	Pterigoideo medial Tensor do tímpano Tensor do véu palatino
Massetérico	Masseter
Temporais profundos anterior e posterior	Temporal
Pterigoideo lateral	Pterigoideo lateral

Milo-hioideo

Mil-hioideo e ventre anterior do digástrico

## Inervação dos Músculos da Expressão Facial

### Nervo Facial

Esse nervo **se destina a inervar os músculos derivados do segundo arco branquial**, que são os músculos da expressão facial e o músculo estilohióideo, o ventre posterior do músculo digástrico e o músculo estapédio. As fibras motoras desse músculo são classificadas como eferentes viscerais especiais, pois inervam músculos de origem do segundo arco branquial.

O nervo facial **emerge da base do crânio pelo forame estilomastoideo**, e segue para a glândula parótida e para a face. Antes de emergir, ainda dentro do canal facial, o nervo facial emite três ramos: o nervo petroso maior, o nervo estapédio e o nervo corda do tímpano.

O nervo petroso maior conduz fibras secretomotoras (SNA parassimpático) para as glândulas lacrimal, nasais e salivares menores do palato. O nervo estapédio inerva o músculo estapédio. O nervo corda do tímpano é misto, sendo responsável pela gustação dos 2/3 anteriores da língua. Sua parte motora conduz fibras secretomotoras (SNA parassimpático) para as glândulas submandibulares, sublinguais e linguais que fazem sinapse no gânglio submandibular.

No interior da glândula parótida, o nervo facial divide-se em seus dois troncos terminais, que são exclusivamente motores: **a divisão temporofacial e a divisão cervicofacial**.



A separação do nervo facial em suas divisões temporofacial e cervicofacial ocorre na glândula parótida aproximadamente 0,5 cm atrás do ramo da mandíbula e cerca de 3 cm acima do ângulo desse osso. No interior da parótida, o nervo facial divide a glândula em um lobo superficial e um profundo

Os ramos da **divisão temporofacial** são:

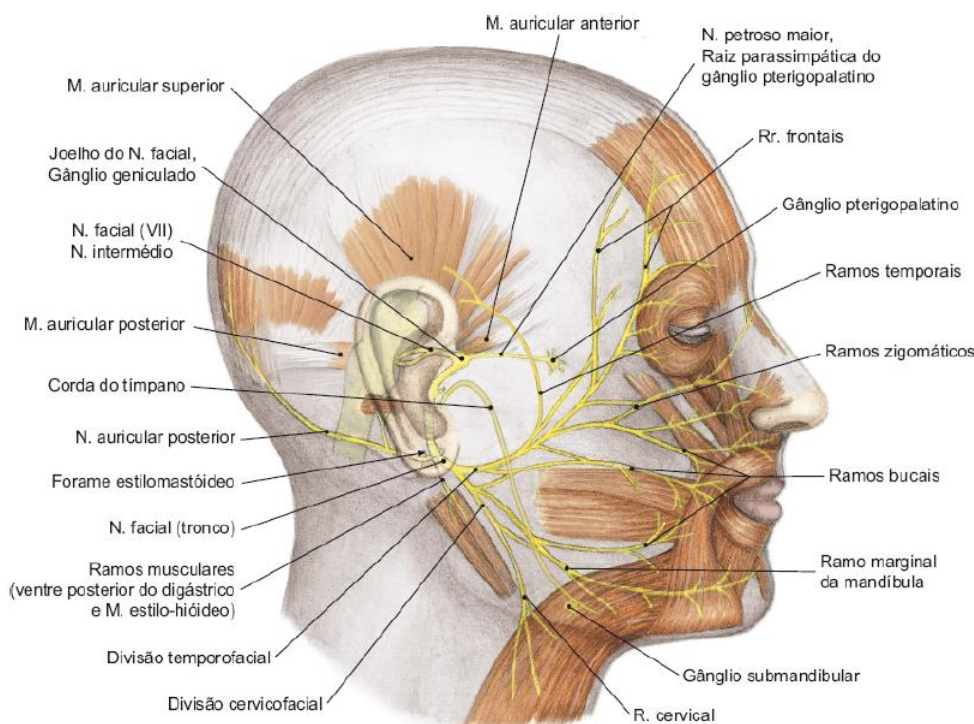
- **Ramos temporais:** inervam os músculos auriculares anterior e superior
- **Ramos frontais:** inervam o ventre frontal do músculo occipitofrontal e músculo corrugador do supercílio



- **Ramos zigomáticos:** inervam o músculo orbicular do olho, músculos zigomático maior e menor, músculo prócer e músculo nasal
- **Ramos bucais:** inervam os músculos bucinador, orbicular da boca, risório, levantador do lábio superior, levantador do lábio superior e da asa do nariz e levantador do ângulo da boca.

A **divisão cervicofacial** é composta por:

- **Ramos bucais:** inervam os músculos bucinador, orbicular da boca, risório, levantador do lábio superior, levantador do lábio superior e da asa do nariz e levantador do ângulo da boca
- **Ramo marginal da mandíbula:** este nervo tem um trajeto anterior, acompanhando a margem inferior da mandíbula. Inerva os músculos mental, abaixador do lábio inferior e abaixador do ângulo da boca
- **Ramo cervical:** dirige-se inferiormente para inervar o músculo platisma.



*Ramos do nervo facial. Imagem retirada de: TEIXEIRA, Lucilia Maria de Souza; REHER, Peter; REHER, Vanessa Goulart Sampaio. Anatomia aplicada à odontologia. 3. ed. Rio de Janeiro: Guanabara Koogan, 2020.*



## Inervação Autônoma da Cabeça

### Músculos intrínsecos do olho

Inervados pelo nervo **oculomotor**.

### Glândulas lacrimais

A inervação parassimpática para as glândulas lacrimais é feita pelo **nervo petroso maior**. Estas fibras fazem sinapse no gânglio pterigopalatino. Daí, alcançam a glândula por meio dos nervos zigomático (V2) e lacrimal (V1). A inervação simpática para a glândula lacrimal é feita através de fibras originadas do tronco simpático (gânglio cervical superior).

### Glândulas submandibulares e sublinguais

A inervação parassimpática para as glândulas submandibular e sublingual é feita pelo **nervo corda do tímpano**. Lembrando que essas fibras irão alcançar as glândulas através do nervo lingual. A inervação simpática para as glândulas submandibular e sublingual é feita através de fibras originadas do tronco simpático (gânglio cervical superior).

### Glândula parótida

A inervação parassimpática para a glândula parótida é feita pelo **nervo glossofaríngeo**. As fibras do nervo glossofaríngeo alcançam a glândula parótida através do nervo auriculotemporal. A inervação simpática para a glândula parótida é feita através de fibras originadas do tronco simpático (gânglio cervical superior).

(IBFC/EBSERH/CBMF/2015) **Dentre as estruturas anatômicas do esqueleto facial, assinale a alternativa que corresponde aquela que possibilita a exteriorização do nervo facial do crânio.**

- a) Fissura timpanoescamosa
- b) Forame oval
- c) Forame lacerado
- d) Incisura mastoídea
- e) Forame estilomastoídeo

#### Comentários:

Pelo forame oval passa o nervo mandibular, pelo forame redondo o nervo maxilar e pelo forame estilomastoídeo o nervo facial. A **letra E** está correta e é o gabarito da questão.

(AOCF/EBSERH/CBMF/2015) **Quais são os nervos responsáveis pela inervação sensitiva da língua?**



- a) Corda do tímpano e trigêmio
- b) Glossofaríngeo e hipoglosso
- c) Trigêmio e Glossofaríngeo
- d) Milohioídeo e hipoglosso
- e) Milohioídeo e corda do tímpano

**Comentários:**

O nervo glossofaríngeo (IX) é responsável pela sensação gustativa do 1/3 posterior da língua, o nervo facial (VII) => n. corda do tímpano é responsável pela sensação gustativa dos 2/3 anteriores da língua. O n. trigêmeo (V) é responsável pela sensibilidade geral dos 2/3 da língua e o nervo glossofaríngeo (IX) é responsável pelo 1/3 posterior da língua. A **letra C** está correta e é o gabarito da questão.



## CAVIDADE ORAL

Aqui, você iniciará o estudo da cavidade oral. Embora pareça intuitivo e seja menosprezado por muitos concurseiros, alguns tópicos são de relevância e podem pegar os desavisados no momento da prova. Você, aluno coruja, estará pronto para responder a essas questões sem dificuldades, certo? Vamos lá. Darei um enfoque bem objetivo naqueles conteúdos já cobrados em prova ou que têm muito cara de prova.

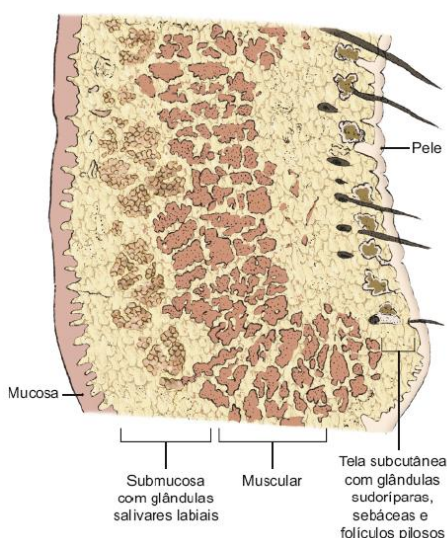
A cavidade oral é a porção inicial do tubo digestório. É formada por duas partes: **o vestibulo oral e a cavidade oral propriamente dita**. O vestibulo é o espaço entre os dentes/gengiva e lábios e bochechas, já a cavidade oral propriamente dita é o espaço existente entre os arcos superiores e inferiores, limitado superiormente pelo palato e inferiormente pelo soalho da cavidade oral.

A cavidade oral é delimitada por seis paredes:

- Uma **parede anterior** ou lábios
- Duas **paredes laterais** ou bochechas
- Uma **parede superior** ou palato
- Uma **parede posterior** ou véu palatino
- Uma **parede inferior** ou assoalho.

### Parede Anterior - Lábios

O lábio é formado por algumas camadas que você deverá saber, pois já oi questão de prova. A **camada muscular** forma-se pelo **músculo orbicular da boca** e por partes das fibras dos demais músculos dilatadores da rima oral, que se misturam a ele ao se fixarem no lábio. A **camada submucosa** localiza-se profundamente à camada muscular, com tecido celular pouco denso e com glândulas salivares menores – glândulas labiais, cuja secreção é lançada diretamente na boca. Ou seja, **de fora para dentro, teremos: pele, tecido subcutâneo, músculo, submucosa e mucosa**. Observe a imagem abaixo:



*Camadas do lábio. Imagem retirada de: TEIXEIRA, Lucília Maria de Souza; REHER, Peter; REHER, Vanessa Goulart Sampaio. Anatomia aplicada à odontologia. 3. ed. Rio de Janeiro: Guanabara Koogan, 2020.*





## Parede Lateral - Bochecha

A bochecha, da superfície para a profundidade, é formada por três camadas:

**Camada superficial:** constituída por **pele, tecido subcutâneo e músculos da expressão facial mais superficiais**. A camada muscular superficial é constituída pelo músculo risório e por parte dos músculos platisma, zigomático maior e menor.

**Camada média:** o **corpo adiposo da bochecha** é o principal constituinte. As outras estruturas localizadas na camada média da bochecha são: **ducto parotídeo, partes da artéria facial e da veia facial, ramos bucais do nervo facial (VII) e ramos terminais do nervo bucal (V3)**.

**Camada profunda:** é constituída pelo **músculo bucinador, submucosa e mucosa**. Assim como nos lábios, a submucosa apresenta glândulas salivares acessórias.



Algumas fibras do músculo bucinador podem se inserir irregularmente nos processos alveolares, sendo revestidas de mucosa, provocando dobras laterais no vestíbulo oral denominadas bridas musculares.

A **bochecha é atravessada pelo ducto parotídeo que perfura o bucinador**, abrindo-se no vestíbulo oral ao nível do segundo molar superior. A abertura desse ducto provoca uma saliência na mucosa denominada **papila parotídea**.



(FGV - 2016) Leia o fragmento a seguir.

*A cavidade oral é dividida em vestíbulo e cavidade própria da boca. A compreensão das divisões da cavidade oral é auxiliada pelo conhecimento de seus limites. \_\_\_\_\_ marcam o limite anterior da cavidade oral e \_\_\_\_\_ marca o limite posterior. \_\_\_\_\_ marcam os limites laterais e \_\_\_\_\_ marca o limite superior. O limite inferior é marcado por \_\_\_\_\_.*

Assinale a opção que completa corretamente as lacunas do fragmento acima.

- a) Bochechas – palato – lábios – assoalho da boca – faringe
- b) Lábios – faringe – bochechas – palato – assoalho da boca



- c) Lábios – palato – bochechas – faringe – assoalho da boca
- d) Bochechas – faringe – lábios – palato – assoalho da boca
- e) Faringe – palato – bochechas – assoalho bucal – lábios

#### Comentários:

De acordo com o que foi visto no início da aula, a **letra B** está correta e é o gabarito da questão.

## Língua

A língua é um órgão muscular, móvel e que forma parte do assoalho da cavidade oral. Possui músculos intrínsecos e extrínsecos. A língua é formada por uma parte fixa, a base da língua, e uma parte móvel, o corpo da língua.

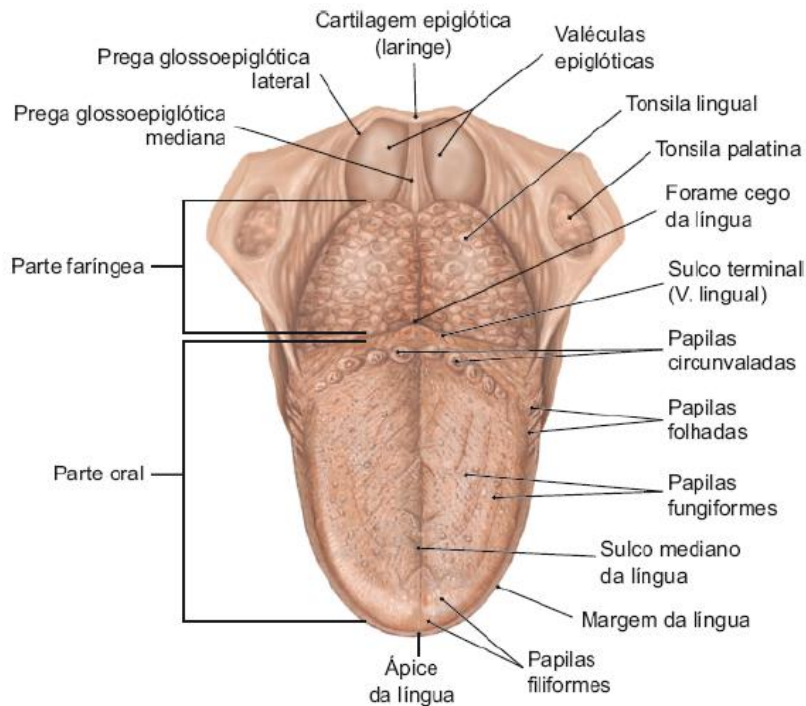
A face dorsal ou superior da língua é convexa e relaciona-se com o palato. Os 2/3 anteriores da língua estão separados do terço posterior por um sulco em forma de "V", o sulco terminal em cujo vértice encontra-se o forame cego.

No dorso lingual estão presentes as papilas linguais, são elas:

- **Papilas filiformes:** são as mais abundantes, descritas como projeções pontiagudas e estão dispersas no dorso e ápice da língua. Elas dão à língua o aspecto aveludado e a coloração rósea.
- **Papilas fungiformes:** são projeções arredondadas dispostas irregularmente, sendo mais frequentes nas margens e no ápice da língua. Caracterizam-se pela coloração mais avermelhada, que se destaca entre as papilas filiformes.
- **Papilas folhadas:** são pouco desenvolvidas no homem. Dispõem-se posterolateralmente nas margens laterais da língua.
- **Papilas circunvaladas:** são projeções arredondadas maiores, enfileiradas logo à frente do sulco terminal, dispostas em número variável, em geral de 8 a 12, anteriormente e ao longo do "V" lingual. Apresentam-se circundadas por um sulco profundo e circular. Nas paredes deste sulco, descrevem-se numerosos botões gustativos, bem como a desembocadura de glândulas serosas.

Posteriormente ao sulco terminal, encontra-se a parte faríngea da língua. Nessa região encontram-se folículos linfáticos (tonsila lingual).





Vista superior da língua. Imagem retirada de: TEIXEIRA, Lucilia Maria de Souza; REHER, Peter; REHER, Vanessa Goulart Sampaio. Anatomia aplicada à odontologia. 3. ed. Rio de Janeiro: Guanabara Koogan, 2020.

Os músculos **intrínsecos** são músculos próprios da língua e responsáveis pelo seu formato. São os responsáveis por movimentos de precisão da língua e de alteração de forma (ex: enrolar, encurtar e etc). Os **músculos extrínsecos** fixam a língua às estruturas vizinhas. São responsáveis pelos movimentos de **protrusão, retração, abaixamento e elevação**. A musculatura da língua já foi vista no capítulo de músculos da cabeça e do pescoço. A irrigação e a drenagem também já foram vistas nos capítulos correspondentes.

**A inervação da língua é um assunto que "despenca" nas provas!!**



**DESPENCA NA PROVA!**

- Sensibilidade **gustativa do 1/3 posterior** da língua: **N. glossofaríngeo (IX par)**
- Sensibilidade **gustativa dos 2/3 anteriores** da língua: **N. corda do tímpano (VII par)**
- Sensibilidade **geral dos 2/3 anteriores** da língua (dor, tato, temperatura): **N. lingual (V/3 par)**
- Sensibilidade **geral do 1/3 posterior** da língua: **N. glossofaríngeo (IX par)**

➤ Inervação **motora dos músculos extrínsecos e intrínsecos** da língua: **N. hipoglosso (XII par)**

**(VUNESP - 2020) Os estímulos gustativos originados do 1/3 posterior da língua são captados pelo ramo:**

- a) corda do tímpano do nervo facial.
- b) milo-hióideo do nervo alveolar inferior.
- c) laríngeo interno do nervo vago.
- d) pterigóideo lateral do nervo bucal.
- e) lingual do nervo glossofaríngeo.

**Comentários:**

A **letra E** está correta e é o gabarito da questão.

A **letra A** está incorreta. O nervo corda do tímpano é responsável pela sensação gustativa dos dois terços anteriores da língua.

As **letras B, C e D** trazem nervos não relacionados com a língua.

**(CESPE/HUB-DF/ODONTÓLOGO/2019) Acerca da inervação da língua, julgue os itens a seguir.**

- 1) A gustação do 1/3 posterior da língua é dada pelo IX par craniano.
- 2) O XII par craniano provê a inervação motora da língua.
- 3) O V par é sensitivo especial (gustação) para os 2/3 anteriores da língua.
- 4) A sensibilidade geral dos 2/3 anteriores da língua é provida pelo VII par craniano.
- 5) O IX par é responsável pela sensibilidade geral do 1/3 posterior da língua.

**Comentários:**

O **primeiro** item está correto.

O **segundo** item está correto.

O **terceiro** item está **incorreto**. O nervo facial (VII) => n. corda do tímpano é responsável pela sensação gustativa dos 2/3 anteriores da língua.

O **quarto** item está **incorreto**. O n. trigêmeo (V) é responsável pela sensibilidade geral dos 2/3 da língua.

O **quinto** item está **correto**. O nervo Glossofaríngeo (IX) possui fibras motoras para o músculo estilofaríngeo, é secretomotor (SNA parassimpático) para a glândula parótida e sua parte sensitiva é responsável pela sensibilidade geral e gustativa do 1/3 posterior da língua, geral da faringe, úvula e tonsilas.

## Glândulas Salivares

As glândulas salivares maiores, **glândulas parótidas, submandibulares e sublinguais**, são **pares** e, junto com as glândulas salivares menores, são **responsáveis pela produção da saliva**.



## Glândula Parótida

As glândulas parótidas são as **maiores dos três pares de glândulas salivares**. É uma glândula **exócrina composta acinosa, sendo exclusivamente serosa**. Essa glândula tem a forma aproximada de uma pirâmide invertida, com a base superior voltada para o arco zigomático e o ápice inferior entre o músculo esternocleidomastóideo e o ângulo da mandíbula.

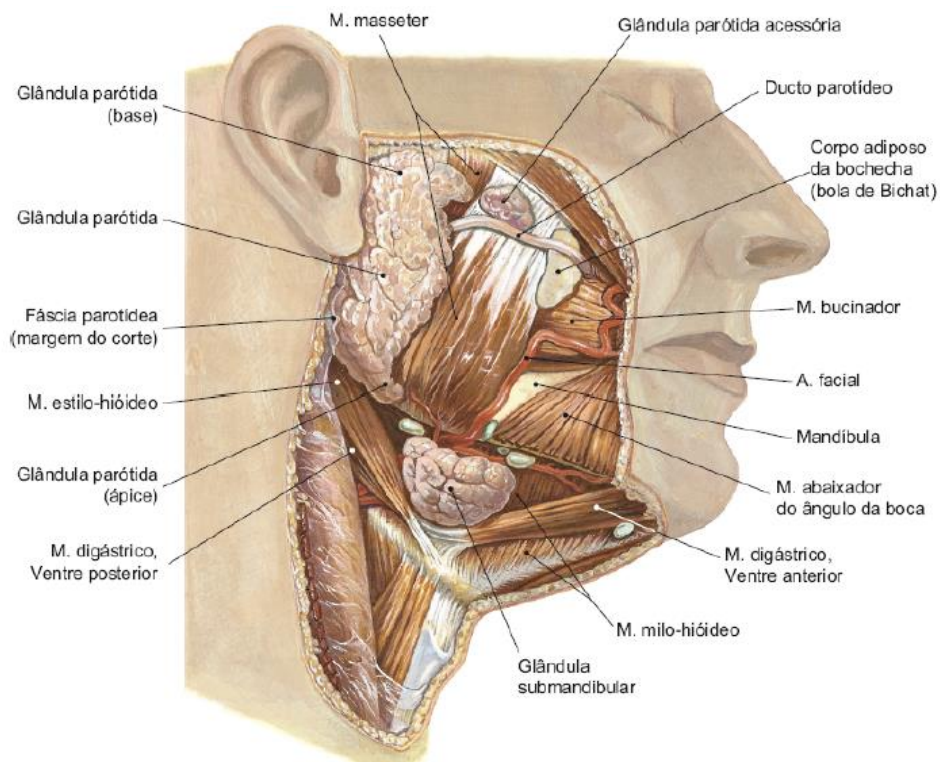
Encontra-se abaixo e à frente do meato acústico externo e à frente do processo mastoide do temporal. Profundamente, relaciona-se com o músculo masseter, o ramo da mandíbula e o músculo pterigóideo medial.

A glândula parótida tem uma parte superficial conectada por um istmo a uma parte profunda. A parte superficial é maior e recobre grande parte do masseter. A parte profunda é menor e fica localizada entre o músculo pterigoideo medial e os músculos do processo estiloide.

No interior da glândula parótida, encontram-se da superfície para a profundidade:

- Nervo facial e seus ramos (VII);
- Veia retromandibular e suas tributárias (veia temporal superficial e veia maxilar);
- Artéria carótida externa e seus ramos terminais (artéria temporal superficial e artéria maxilar).

O ducto parotídeo localiza-se abaixo do arco zigomático e tem um trajeto anterior sobre o músculo masseter, e apresenta 5 cm de comprimento por 5 mm de diâmetro. Esse ducto perfura o músculo bucinador e desemboca no vestíbulo oral, ao nível da coroa do segundo molar superior na papila parotídea.



*Glândula parótida e ducto parotídeo. Imagem retirada de: TEIXEIRA, Lucília Maria de Souza; REHER, Peter; REHER, Vanessa Goulart Sampaio. Anatomia aplicada à odontologia. 3. ed. Rio de Janeiro: Guanabara Koogan, 2020.*



A sensibilidade geral da região parotídica é conduzida pelo nervo auriculotemporal (V3), em sua região superior; e pelo nervo auricular magno (plexo cervical), na região inferior. A inervação autônoma (fibras parassimpáticas secretomotoras) são originadas do nervo glossofaríngeo.

(VUNESP - 2021) A sensibilidade geral da região parotídica, na sua região superior, é dada pelo nervo

- a) temporal profundo anterior.
- b) troclear.
- c) auriculotemporal.
- d) corda do tímpano.
- e) pterigoideo lateral.

**Comentários:**

Conforme acabamos de ver, a letra C está correta e é o gabarito da questão.

## Glândula Submandibular

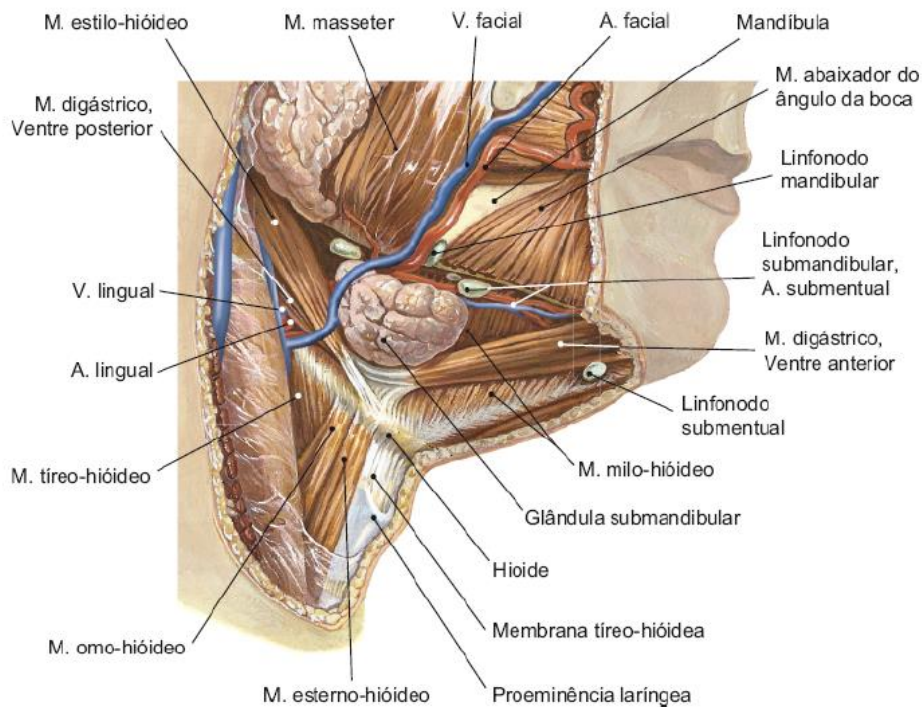
Essa glândula é caracterizada como **exócrina composta tubuloacinoso mista, predominantemente serosa**, e localiza-se no triângulo submandibular do pescoço, abaixo do músculo milo-hioideo, parcialmente acima e parcialmente abaixo do corpo da mandíbula.

A veia facial passa superficialmente sobre o corpo da glândula e a artéria facial, profundamente.

A **inervação sensitiva** geral dessa glândula provém do nervo **lingual**. Já a **inervação autônoma parassimpática** (secretomotora) é de responsabilidade do nervo **corda do tímpano**.







Glândula submandibular. Imagem retirada de: TEIXEIRA, Lucília Maria de Souza; REHER, Peter; REHER, Vanessa Goulart Sampaio. *Anatomia aplicada à odontologia*. 3. ed. Rio de Janeiro: Guanabara Koogan, 2020.

## Glândula Sublingual

É a **menor das glândulas salivares maiores**. É caracterizada como **exócrina composta tubuloacinososa mista do tipo predominantemente mucoso**. Localiza-se no assoalho da boca, acima do músculo milo-hióideo, recoberta pela mucosa do assoalho oral.

A inervação da glândula sublingual é como a da glândula submandibular. Inervação sensitiva geral pelo nervo lingual e secretomotora pelo nervo corda do tímpano.



(IBFC - 2015) Dentre as estruturas encontradas na cavidade oral assinale aquela que podemos encontrar na região de mucosa jugal, na altura dos segundos molares superiores:

- a) Papila parotídea
- b) Prega molar
- c) Papila incisiva
- d) Prega sublingual
- e) Carúncula sublingual

Comentários:

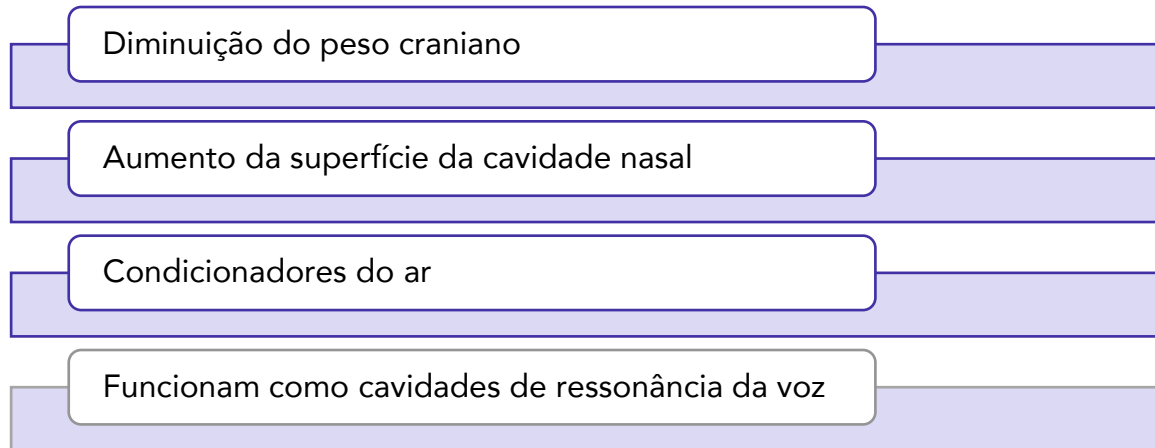


A **letra A** está correta e é o gabarito da questão. Papila incisiva é uma estrutura elevada localizada na região atrás dos dentes incisivos centrais superiores. A papila parotídea situa-se ao nível do 2º molar superior. Fique atento com a carúncula sublingual!! O ducto da glândula submandibular surge da porção profunda da glândula e caminha em direção à cavidade bucal, sobre o músculo milo-hióideo, até se exteriorizar, num ponto anatômico denominado carúncula sublingual, imediatamente ao lado do freio lingual, bilateralmente.



## SEIOS PARANASAIS

Os seios paranasais são **cavidades pneumáticas** que se relacionam com a cavidade nasal (todos drenam para ela) e têm as seguintes funções:



Os seios paranasais **umentam seu tamanho de forma rápida e progressiva tamanho até a adolescência, e definem-se na fase adulta**. O crescimento dos seios modifica a forma e tamanho da face e ocasionam ressonância na voz durante a adolescência.

A mucosa que reveste os seios é contínua com a mucosa nasal. Nesse sentido, rinite, sintoma comum de infecção respiratória alta ou “resfriado”, pode propagar-se para um ou mais seios, produzindo a sinusite.

- **Seio frontal**

**Localização:** são dois os seios que se situam entre as lâminas externa e interna do osso frontal.

**Drenagem:** drena para a cavidade nasal (meato nasal médio) através do ducto frontonasal.

- **Seio Etmoidal**

**Localização:** conjunto de várias pequenas cavidades, denominadas células etmoidais, que se localizam entre a cavidade nasal e a órbita.

**Drenagem:** grupo posterior drena para o meato nasal superior; o grupo médio drena para o meato nasal médio, e o grupo anterior desemboca no infundíbulo etmoidal.

- **Seio Esfenoidal**

**Localização:** no corpo do esfenoide.

**Drenagem:** drena no recesso esfenoetmoidal



- Seio maxilar

**Localização:** localizado no corpo e processo zigomático da maxila. Tem formato de uma pirâmide quadrangular, tendo como base a parede lateral da cavidade nasal (parede medial) e, como ápice, o osso zigomático. Esse seio completa seu desenvolvimento com a erupção dos dentes permanentes.

**Drenagem:** o seio maxilar drena para o meato nasal médio da cavidade nasal, através do(s) óstio(s) do seio maxilar.

**(IADES - 2016) Os seios paranasais são espaços revestidos por túnica mucosa no interior de certos ossos do crânio e da face, que se comunicam com a cavidade nasal. A análise comparativa de exames por imagem *ante e post-mortem* dos seios paranasais pode auxiliar no processo de identificação forense. No que se refere aos seios paranasais, assinale a alternativa correta.**

- a) Os ossos do crânio que contêm os seios paranasais são o frontal, o esferoide, o etmoide e a maxila
- b) Os seios maxilares são os maiores dos seios paranasais, e as respectivas dimensões não dependem de fatores como idade e condições individuais.
- c) Os seios pterigóidais são de número variado e estão contidos dentro do processo pterigóideo.
- d) Os ossos que contêm os seios paranasais são classificados como pneumáticos e regulares.
- e) No viscerocrânio, não há seios paranasais.

**Comentários:**

A **letra A** está correta e é o gabarito da questão.

A **letra B** está incorreta. As dimensões são alteradas com o crescimento e erupção dos dentes.

A **letra C** está incorreta. Não existem seios pterigóidais.

A **letra D** está incorreta. São pneumáticos, de fato, mas não são regulares.

A **letra E** está incorreta. No viscerocrânio há seios paranasais.



## ARTICULAÇÃO TEMPOROMANDIBULAR

A articulação temporomandibular (ATM) é uma estrutura complexa formada por vários componentes, incluindo:

- Fossa mandibular do osso temporal;
- Côndilo mandibular;
- Disco articular – uma estrutura de tecido conjuntivo fibroso densa e especializada;
- Vários ligamentos e músculos associados.

A ATM pode ser classificada pelo tipo anatômico e pela função:

**Anatomicamente**, é classificada como uma **articulação diartrodial**, ou seja, uma articulação descontínua de dois ossos, que permite liberdade de movimento, ditada pelos músculos associados e limitada pelos ligamentos. A **cápsula articular** é formada por tecido conjuntivo fibroso, inervada, vascularizada e firmemente aderida aos ossos nas bordas de suas superfícies articulares nos aspectos laterais mediais da ATM. É também uma **articulação sinovial**, recoberta em seu aspecto superior por uma **membrana sinovial**, que secreta líquido sinovial. O líquido age como um **lubrificante da articulação** e supre as necessidades metabólicas e nutricionais das estruturas não vascularizadas internas da articulação.

**Funcionalmente**, é uma **articulação mista**, composta pela fossa articular do osso temporal, côndilo mandibular e das superfícies superior e inferior do disco articular. O **disco articular** divide a articulação em dois compartimentos.

- O **compartimento inferior (articulação mandibulodiscal)** permite movimentos de rotação e, assim, é denominado gínglimoide;
- O **compartimento superior (articulação temporodiscal)** permite movimentos de translação e é, portanto, chamado de artrodial.

A articulação temporomandibular como um todo pode ser denominada **articulação gínglimoartrodial**.



(VUNESP - 2023) Translação é o movimento no qual o côndilo caminha anteriormente, percorrendo o tubérculo articular do temporal, quando se tenta levar a mandíbula para a frente a partir do repouso (protrusão). Ocorre também quando, a partir da posição protrusiva, retornamos o côndilo à fossa mandibular (retrusão).



Tal movimento é executado pela(s) articulação(ões)

- a) inferodiscal e temporodiscal.
- b) mandibulodiscal.
- c) temporodiscal e mandibulodiscal.
- d) sinovial axial simples e inferodiscal.
- e) temporodiscal.

**Comentários:**

Conforme você acabou de ver, a articulação temporodiscal é a responsável pelo movimento de translação. Portanto, a **letra E** está correta e é o gabarito da questão.

A ATM apresenta algumas características específicas. Observe:



- Suas **superfícies articulares são recobertas por um tecido fibroso predominantemente avascular**, contendo poucas células cartilagueas, e não apenas por tecido cartilaginoso, como as demais articulações do corpo
- As duas **ATMs estão conectadas entre si pela mandíbula**; assim, funcionalmente, seria apenas uma articulação bilateral, movimentando-se simultânea e sinergicamente
- Articula, entre si, o arco dental superior e o inferior, em que os dentes exercem uma grande influência nas posições da mandíbula e em seus movimentos
- Apresenta um **disco articular** que divide funcionalmente a articulação em duas: uma articulação mandibulodiscal e outra temporodiscal.

Agora vamos falar sobre cada componente da articulação temporomandibular.

## Componentes da Articulação Temporomandibular

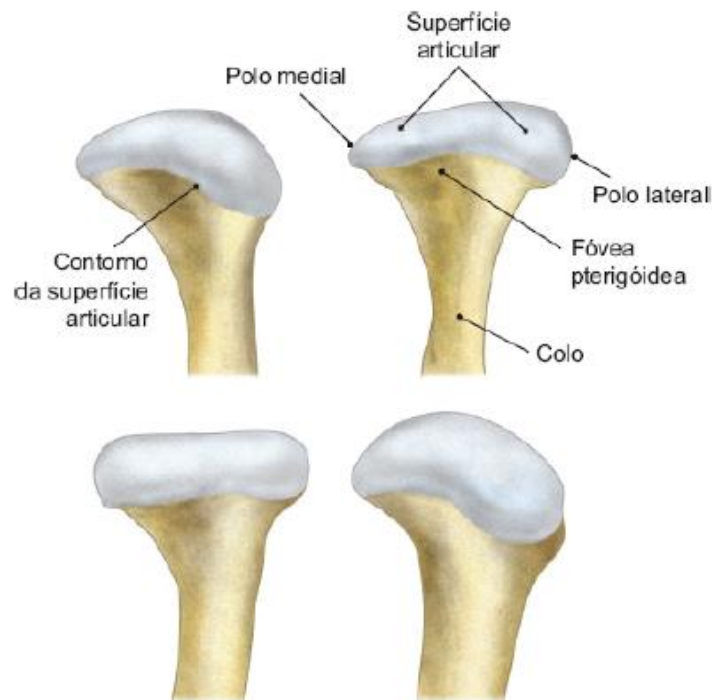
### Côndilo Mandibular

O côndilo é uma saliência elipsoide, convexa nos sentidos anteroposterior e lateromedial. Tem cerca de 15 a 20 mm de largura e 8 a 10 mm de diâmetro anteroposterior. Seu longo eixo forma um ângulo em torno de 90°, com o ramo da mandíbula.

O côndilo apresenta também dois polos, medial e lateral, sendo este último palpável sob a pele. O côndilo é sustentado por uma porção estreita, o colo da mandíbula. Este é arredondado posteriormente e apresenta anteromedialmente uma depressão, a fôvea pterigóidea, onde se insere o músculo pterigóideo lateral.







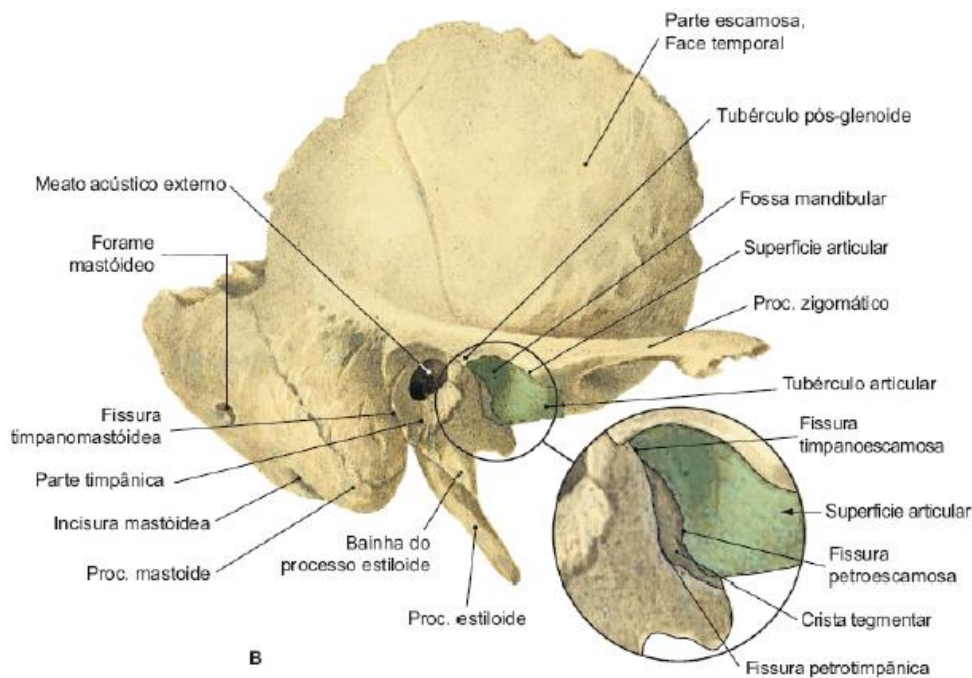
*Côndilo mandibular. Imagem retirada de: TEIXEIRA, Lucília Maria de Souza; REHER, Peter; REHER, Vanessa Goulart Sampaio. Anatomia aplicada à odontologia. 3. ed. Rio de Janeiro: Guanabara Koogan, 2020.*

## Fossa Mandibular e Tubérculo Articular

É uma depressão óssea no osso temporal onde se aloja o côndilo da mandíbula quando a boca está fechada. Ela é dividida pela fissura timpanoescamosa em uma porção posterior, parte timpânica do temporal (também chamada de placa timpânica), e em uma porção anterior, que é a parte escamosa do temporal. **Apenas a porção anterior (escamosa) da fossa faz parte da superfície articular** (isso tem muito cara de prova, aluno Estrategista!).

O tubérculo articular do temporal (antes denominado eminência articular) é uma saliência transversal, originada a partir do tubérculo da raiz do zigoma, que se dirige medialmente na face inferior do temporal. Ele é **convexo anteroposteriormente e plano ou pouco côncavo lateromedialmente**. **Apenas a vertente posterior e o ápice do tubérculo fazem parte da superfície articular.**

Na imagem abaixo, observe as superfícies do temporal que fazem parte da ATM. Elas estão marcadas de verde.



Fossa articular. Imagem retirada de: TEIXEIRA, Lucilia Maria de Souza; REHER, Peter; REHER, Vanessa Goulart Sampaio. Anatomia aplicada à odontologia. 3. ed. Rio de Janeiro: Guanabara Koogan, 2020.

## Cartilagem Articular

Sobre a cartilagem, você precisa saber, principalmente, **que diferente das demais articulações sinoviais, na ATM, as superfícies articulares (temporal e condilar) são cobertas por fibrocartilagem** e não por cartilagem hialina. As bancas amam fazer esse trocadilho. Fique atento.

**Essa cartilagem é predominantemente avascular**, com poucas células cartilaginosas e torna as superfícies articulares mais lisas. A fibrocartilagem da ATM é **mais espessa na vertente anterior da cabeça da mandíbula e na vertente posterior da eminência**, locais de maior impacto da articulação.



A cartilagem hialina tem pouca capacidade de regeneração, ao contrário da fibrocartilagem, que apresenta grande potencial de regeneração. Além disso, também é menos suscetível aos efeitos do envelhecimento do que a cartilagem hialina.

## Disco Articular

A presença do disco na ATM é de extrema para tornar as superfícies articulares compatíveis anatomicamente, absorver choques e promover uma movimentação suave da ATM. Sem o disco, ou com a má função dele, a ATM não funciona bem.





O disco é uma **placa de fibrocartilagem** e tem **forma de "S" deitado**, com duas superfícies:

- **Superfície superior:** maior e convexa posteriormente (onde se relaciona com a fossa mandibular) e côncava anteriormente (onde se relaciona com o tubérculo articular do temporal). A porção côncava tem uma extensão bem maior do que a porção convexa;
- **Superfície inferior:** menor e toda côncava, relaciona-se com o côndilo da mandíbula.

Além disso, ele apresenta uma porção central e uma porção periférica.

- **Porção central:** é mais delgada, podendo raramente estar perfurada. Ela é isenta de vasos e nervos, sendo, portanto, mais apropriada para receber forças. A porção central do disco é constituída por um tecido conjuntivo fibroso denso
- **Porção periférica:** é mais espessa (quanto maior for a altura da eminência articular, maior a espessura da borda posterior do disco), rica em vasos e nervos e imprópria para receber forças. Toda a porção periférica fixa-se à cápsula da ATM e, nas regiões medial e lateral, o disco fixa-se firmemente aos polos do côndilo, pelos ligamentos colaterais do disco, razão pela qual o disco acompanha o côndilo em seus movimentos excursivos. Acima, ele não se prende a nenhuma área do temporal.

Essa organização de fixações à mandíbula faz com que a ela possa girar abaixo do disco sem que ele se movimente, mas nos movimentos de translação, ele obrigatoriamente acompanha o movimento da mandíbula.

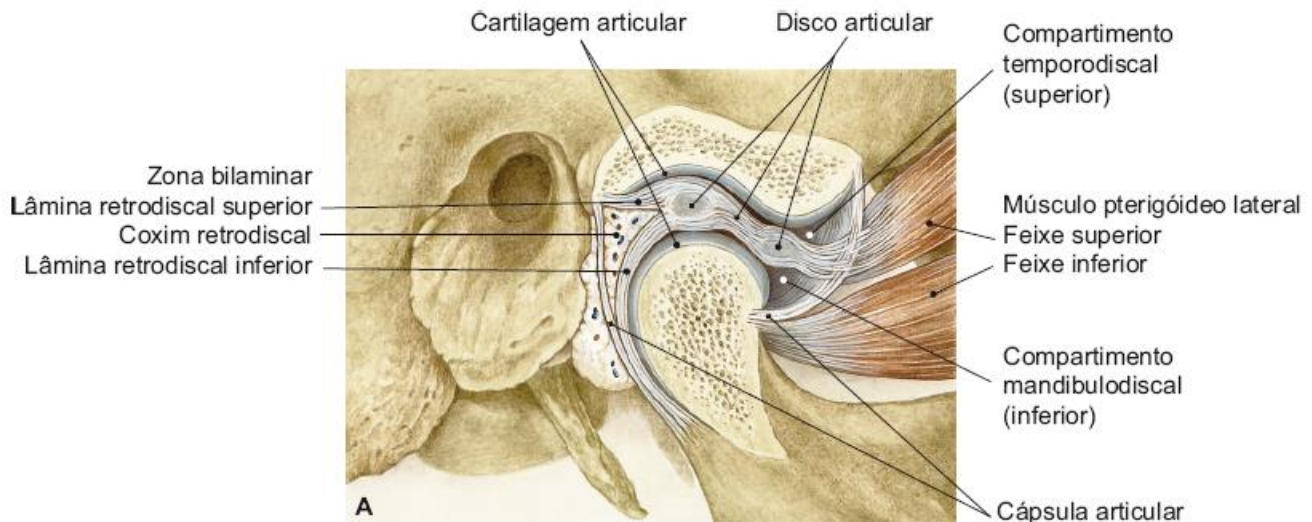


Apesar de ser fibroso e não-hialino, **o disco articular não se regenera ou se remodela após sofrer danos.**

Anteromedialmente, o disco fixa-se à cápsula por dois feixes de fibras colágenas e também se liga a fibras da cabeça superior do músculo pterigoideo lateral. Essas fibras não movimentam o disco. A função delas é controlar o posicionamento anterior do complexo disco-cápsula durante os movimentos. Nesta região, o disco tem uma espessura de cerca de 1 a 2 mm.

Na região posterior, o disco é mais espesso, apresentando cerca de 3 a 4 mm. Posteriormente ao disco, existe um tecido especializado denominado tecido retrodiscal. Ele é limitado acima e abaixo por duas lâminas teciduais que fixam o disco posteriormente no temporal e na mandíbula, em uma região denominada zona bilaminar.





**Disco articular.** Imagem retirada de: TEIXEIRA, Lucília Maria de Souza; REHER, Peter; REHER, Vanessa Goulart Sampaio. *Anatomia aplicada à odontologia*. 3. ed. Rio de Janeiro: Guanabara Koogan, 2020.

Essa zona bilaminar é dividida em lâmina retrodiscal superior e lâmina retrodiscal inferior. A superior fixa o disco ao osso temporal e apresenta muitas fibras elásticas. Apesar de essas fibras se oporem à ação do músculo pterigoideo lateral, elas não chegam a competir com a tração desse músculo, que é dominante e mantém o disco na posição mais anterior permitida.

A lâmina retrodiscal inferior fixa o disco à margem posterior do côndilo mandibular. A lâmina retrodiscal inferior é composta, principalmente, de fibras colágenas e não por fibras elásticas como a lâmina retrodiscal superior.

Nas regiões medial e lateral do disco, ele se fixa aos polos do côndilo e à cápsula, pelos ligamentos colaterais do disco (medial e lateral). O disco ainda se fixa à cápsula (feixe profundo da cápsula), dividindo a articulação em dois compartimentos distintos anatômica e funcionalmente: o compartimento superior, ou temporodiscal, entre o disco e o osso temporal; e o compartimento inferior, ou mandibulodiscal, entre o disco e a mandíbula.

## Membrana Sinovial

A membrana sinovial é um **tecido conjuntivo ricamente vascularizado**, constituído por numerosos capilares sinoviais, que reveste internamente a cápsula articular, e é responsável pela produção do líquido sinovial. Existem duas membranas sinoviais, uma para cada compartimento da ATM.

O **fluido sinovial é um líquido viscoso nutritivo, fagocítico e lubrificante** (essas são as funções do líquido sinovial, certo?)

## Cápsula Articular

É um invólucro fibroso bastante frouxo. Essa frouxidão possibilita movimentos mandibulares de grande amplitude. A cápsula articular é bem innervada (principalmente propriocepção) e apresenta vascularização abundante.



## Ligamentos

São estruturas de tecido conjuntivo fibroso com pouca capacidade de estiramento. Eles não atuam ativamente na função da articulação, mas **agem passivamente como agentes limitadores ou de restrição**.



As questões sobre os ligamentos geralmente descrevem uma estrutura citando origem e inserção, e pedem para o candidato identificar qual é a estrutura descrita.

Intra-articulares	Extra-articulares	Acessórios
Agem passivamente como agentes limitadores ou de restrição.	Lateral da ATM Medial da ATM	Não estão ligados diretamente à ATM, mas atuam à distância, podendo limitar os movimentos da ATM. São eles:
Colateral lateral		Esfenomandibular
Colateral medial		Estilomandibular Pterigomandibular

Falaremos detalhadamente sobre o ligamento lateral da ATM e sobre os ligamentos acessórios.

O **ligamento lateral** também é chamado de ligamento temporomandibular. Ele **impede a queda excessiva do côndilo e limita a extensão de abertura da boca e limita o movimento posterior do côndilo e do disco**, protege os tecidos retrodiscais do traumatismo causado pelo deslocamento posterior do côndilo e protege o músculo pterigóideo lateral de estiramento ou distensão.



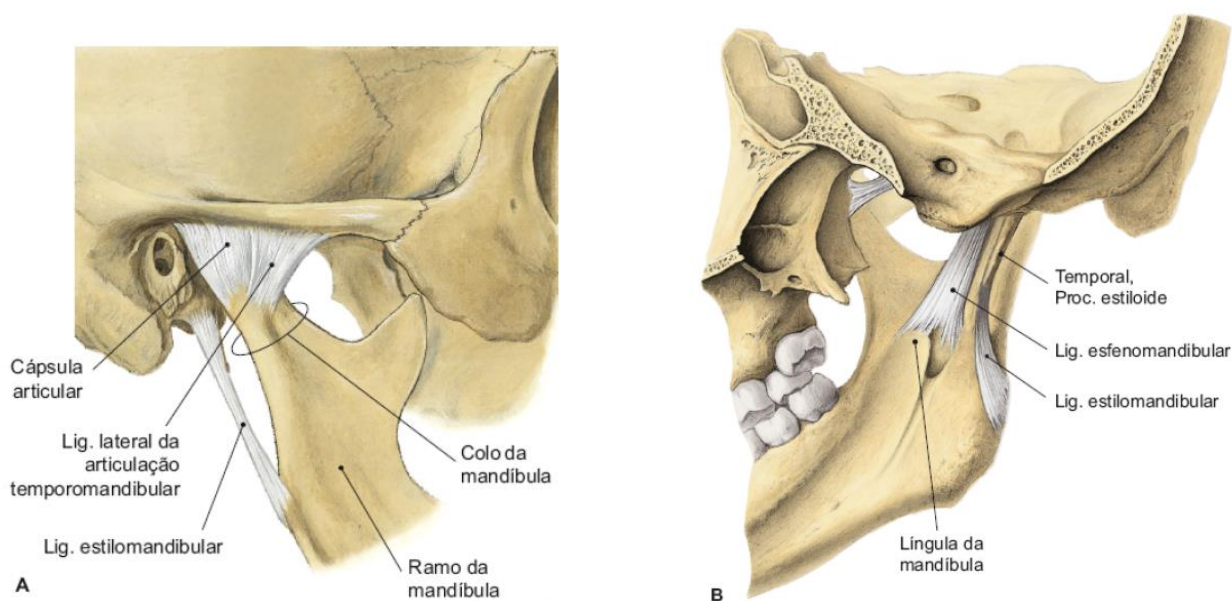
O **ligamento esfenomandibular** se origina da espinha do esfenoide e se insere na línula da mandíbula, passando entre os músculos pterigoideo medial e lateral. Próximo ao forame mandibular, este ligamento **cobre medialmente o feixe vasculonervoso alveolar inferior**, protegendo-o.



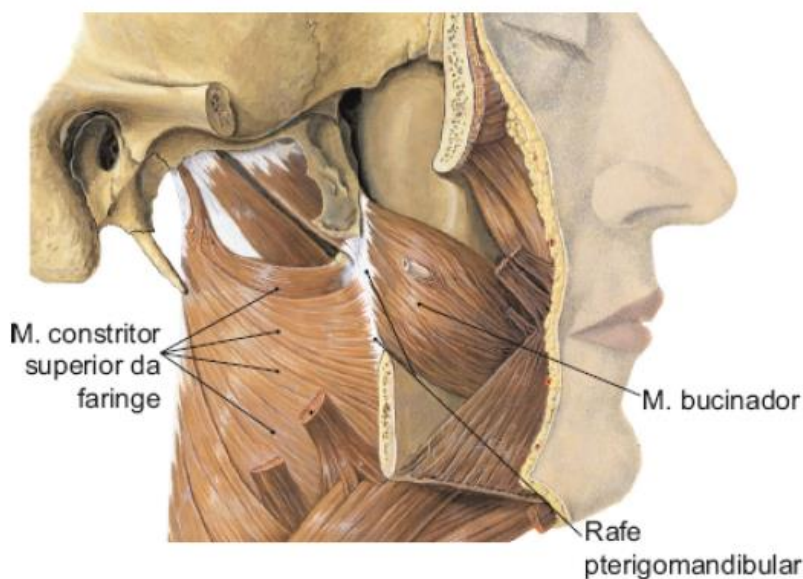


O **ligamento estilomandibular** origina-se do processo estiloide e insere-se na margem posterior do ramo e ângulo da mandíbula. Torna-se rígido quando a mandíbula está em protrusão e relaxa quando a boca está aberta. Portanto, o ligamento estilomandibular **limita os movimentos protrusivos da mandíbula**.

A **rafe pterigomandibular** é considerada por alguns autores como sendo também um ligamento acessório. Ele se origina do hâmullo pterigóideo (esfenoide) e se insere no trígono retromolar (mandíbula) Nela inserem-se, anteriormente, o músculo bucinador e, posteriormente, o músculo constritor superior da faringe, e, em profundidade, a margem anterior do músculo pterigóideo medial.



**Ligamentos da ATM.** Imagem retirada de: TEIXEIRA, Lucilia Maria de Souza; REHER, Peter; REHER, Vanessa Goulart Sampaio. *Anatomia aplicada à odontologia*. 3. ed. Rio de Janeiro: Guanabara Koogan, 2020.



**Rafe pterigomandibular.** Imagem retirada de: TEIXEIRA, Lucilia Maria de Souza; REHER, Peter; REHER, Vanessa Goulart Sampaio. *Anatomia aplicada à odontologia*. 3. ed. Rio de Janeiro: Guanabara Koogan, 2020.



O Okeson classifica os ligamentos da ATM da seguinte forma:

#### Ligamentos funcionais:

- 1) Ligamentos colaterais
- 2) Ligamento capsular
- 3) Ligamento temporomandibular



#### Ligamentos acessórios:

- 1) Esfenomandibular
- 2) Estilomandibular

**Coruja, memorize essa classificação, pois também é bastante cobrada em prova, certo?**



(VUNESP - 2023) Ligamento acessório que se insere na margem posterior do ramo e ângulo da mandíbula. Torna-se rígido quando a mandíbula está em protrusão e relaxa quando a boca está aberta, portanto, limita os movimentos protrusivos da mandíbula.

#### O texto descreve o ligamento

- a) colateral lateral.
- b) esfenomandibular.
- c) pterigomandibular.
- d) estilomandibular.
- e) colateral medial.

#### Comentários:

O ligamento descrito é o estilomandibular. A maioria das questões que cobram esse ligamento citam a sua característica de se tornar rígido e limitar os movimentos protrusivos. A **letra D** está correta e é o gabarito da questão.

## Irrigação e Inervação da ATM

A ATM é irrigada por ramos da artéria carótida externa. São eles:



- **Artéria temporal superficial** (ramo: artéria transversa da face);
- **Artéria maxilar** (ramos: artéria timpânica anterior, artéria meníngea média, artéria temporal profunda);
- **Artéria auricular posterior** (ramo parotídeo);
- **Artéria facial** (ramo: artéria palatina ascendente);
- **Artéria faríngea ascendente** (ramo para a tuba auditiva).

A inervação sensitiva geral é conduzida pelos nervos **auriculotemporal (principal nervo sensitivo da ATM)** e **massetérico (fibras proprioceptivas)**, ramos do nervo mandibular.



## CONSIDERAÇÕES FINAIS

Você finalizou o conteúdo de anatomia da cabeça e do pescoço. coruja! Lembre-se de sempre revisar esse conteúdo. Para testar ainda mais seus conhecimentos, faça as questões do PDF. Se você preferir, pode iniciar pela lista de questões, já que não tem os comentários e, em seguida, conferir o gabarito e comentários que fiz no tópico de questões comentadas. Isso te ajudará a forçar mais a sua memória durante a resolução.

Para qualquer dúvida, estou disponível no fórum de dúvidas da área do aluno!

Deixo abaixo os meus contatos!!

Nos vemos na próxima aula!! Abraço da professora Larissa!

**E-mail:** [larissaramost@hotmail.com](mailto:larissaramost@hotmail.com)

**Instagram:** [https://www.instagram.com/prof.larissaoliveira\\_](https://www.instagram.com/prof.larissaoliveira_)



## REFERÊNCIAS BIBLIOGRÁFICAS

1. Moore, KL & Dalley, AF. Anatomia Orientada para a Clínica, 2001.
2. Frank H Netter. Atlas de anatomia humana, 5ª edição, 2011.
3. Teixeira, LMS et al. Anatomia aplicada à odontologia, 2ª edição, 2012.
4. Madeira, Miguel Carlos. Anatomia da face. 6. Ed. Rio de Janeiro: Sarvier, 2014.



## QUESTÕES COMENTADAS

1. (VUNESP - 2023) A artéria lingual é o segundo ramo do contorno anterior da artéria carótida externa, originando-se num plano acima ou ao nível do osso hioide. Assinale a alternativa que apresenta o(s) ramo(s) da artéria lingual que irriga(m) a musculatura intrínseca da língua.

- a) Ramos supra-hióideos.
- b) Artéria sublingual.
- c) Ramos dorsais da língua.
- d) Artéria profunda da língua.
- e) Ramos infra-hióideo.

### Comentários:

A artéria responsável por irrigar a musculatura intrínseca da língua é a profunda da língua. Portanto, a **letra D está** correta e é o gabarito da questão.

2. (FUNATEC - 2023) Os músculos da mastigação, também chamados de músculos mastigatórios, são um grupo muscular composto pelos músculos, com exceção:

- a) Pterigóideo medial.
- b) Temporal.
- c) Masseter.
- d) Zigomático.

### Comentários:

Os músculos da mastigação são: masseter, temporal, pterigoideo medial e pterigoideo lateral. O músculo zigomático não existe. Existem os músculos zigomático maior e zigomático menor, que são da expressão facial. A **letra D** está incorreta e é o gabarito da questão.

3. (Objetiva Concursos – 2023) O canal mandibular inicia-se na face medial do ramo da mandíbula, no forame mandibular, e atravessa todo o corpo mandibular, onde passa o nervo alveolar inferior, responsável pela:

- a) Elevação do lábio superior.
- b) Secreção de saliva e produção das lágrimas.
- c) Sensibilidade dos dentes inferiores e lábio inferior.



d) Capacidade olfativa e gustatória.

#### Comentários:

O nervo alveolar inferior é responsável pela sensibilidade do lábio inferior e dentes inferiores. A **letra C** está correta e é o gabarito da questão.

#### 4. (FURB - 2023) Analise as afirmativas a seguir em relação à anatomia dos músculos da expressão facial e assinale a alternativa correta:

- a) O músculo risório tem origem no ângulo da boca e está inserido na fossa mentoniana.
- b) O músculo próceros tem origem no osso nasal e está inserido na pele da glabella.
- c) O músculo depressor do lábio inferior tem origem na margem infra-orbital e está inserido no lábio inferior.
- d) O músculo zigomático menor tem origem no lábio superior e está inserido no osso zigomático.
- e) O músculo orbicular da boca tem origem na fossa canina da mandíbula e está inserido na pele e mucosa dos lábios.

#### Comentários:

A **letra A** está incorreta. O risório se origina na fáscia do masseter e fixa-se no ângulo da boca.

A **letra B** está correta e é o gabarito da questão.

A **letra C** está incorreta. O depressor do lábio inferior origina-se na linha oblíqua da mandíbula e se insere na pele do lábio inferior.

A **letra D** está incorreta. O zigomático menor se origina na face externa do osso zigomático e se fixa na pele do lábio superior.

A **letra E** está incorreta. O orbicular da boca não apresenta fixações ósseas.

#### 5. (FGV – 2023) A glândula parótida desemboca suas secreções salivares através do ducto parotídeo, também chamado de ducto

- a) de Stenon.
- b) de Rivinus.
- c) Pterigomaxilar.
- d) de Bartholin.
- e) de Wharton.





### Comentários:

Coruja, a literatura mais atual já não traz tanto esses nomes de ductos, mas as questões continuam cobrando. Então, vamos lá!

A **letra A** está correta e é o gabarito da questão.

A **letra B** está incorreta. O ducto de Rivinus é da glândula sublingual.

A **letra C** está incorreta. pterigomaxilar é uma fissura localizada na região da maxila e também como é denominado um pilar vertical da face.

A **letra D** está incorreta. O ducto de Bartholin é também chamado de ducto sublingual maior. Ele formado pela união de ductos sublinguais menores, e desemboca no ducto submandibular.

A **letra E** está incorreta. O ducto de Warthon é da glândula submandibular.

### 6. (PMMG – 2023) Dentre os ossos que compõem o assoalho de órbita podemos citar:

- a) Etmóide.
- b) Esfenóide.
- c) Palatino.
- d) Vômer.

### Comentários:

A **letra A** está incorreta. O etmoide faz parte da parede medial da órbita.

A **letra B** está incorreta. O esfenóide compõe as paredes superior e lateral da órbita.

A **letra C** está correta e é o gabarito da questão. Essa questão é clássica de concurso para pegar os candidatos desavisados. Você deve lembrar que o processo orbital do palatino está presente no assoalho da órbita.

A **letra D** está incorreta. O vômer não faz parte dos ossos que compõem a órbita.

### 7. (COPEVE/UFAL - 2023) Um paciente, vítima de acidente motociclístico, teve diagnóstico de fratura de cabeça mandibular que, no exame por imagem, apresenta deslocamento para medial e anterior, pela ação do músculo

- a) temporal.
- b) masseter.
- c) digástrico.



d) pterigoideo lateral.

e) pterigoideo medial.

#### Comentários:

Aqui, você deverá lembrar que o músculo pterigoideo lateral insere-se na fóvea pterigoidea, na face anterior do côndilo mandibular, e que ele tem uma direção medial, sendo responsável pelo deslocamento medial e anterior do côndilo mandibular quando acometido por fratura. A **letra D** está correta e é o gabarito da questão.

**8. (CONSULPLAN – 2023) O nervo trigêmeo, quinto (V) par de nervos cranianos, se subdivide em três ramos: oftálmico, maxilar e mandibular. Em relação ao nervo maxilar, assinale a afirmativa correta.**

a) É puramente motor.

b) Sai do crânio pelo forame oval.

c) Um de seus ramos é o nervo incisivo.

d) Inerva entre outras estruturas a pele lateral do nariz e das bochechas.

#### Comentários:

A **letra A** está incorreta. O nervo maxilar é puramente sensitivo.

A **letra B** está incorreta. O nervo maxilar sai do crânio pelo forame redondo.

A **letra C** está incorreta. O nervo incisivo é ramo do nervo mandibular.

A **letra D** está correta e é o gabarito da questão. O nervo responsável pela sensibilidade da pele lateral do nariz e das bochechas é o infraorbitário, ramo do nervo maxilar.

**9. (FEPESE - 2023) O nervo trigêmeo, quinto par de nervos cranianos, é capaz de exercer funções tanto motoras quanto sensitivas. Este nervo possui três divisões: divisão oftálmica ( $V_1$ ), divisão maxilar ( $V_2$ ) e divisão mandibular ( $V_3$ ).**

Analise as afirmativas abaixo em relação ao assunto.

1. A divisão maxilar ( $V_2$ ) é exclusivamente sensitiva.

2. A divisão maxilar ( $V_2$ ) é motora aos músculos da mastigação.

3. A divisão mandibular ( $V_3$ ) é responsável pela inervação secretomotora das glândulas salivares (exceto parótida).

4. A divisão mandibular ( $V_3$ ) é responsável pela inervação sensorial dos lábios superiores e inferiores.



**Assinale a alternativa que indica todas as afirmativas corretas.**

- a) É correta apenas a afirmativa 1.
- b) É correta apenas a afirmativa 3.
- c) São corretas apenas as afirmativas 1 e 2.
- d) São corretas apenas as afirmativas 1, 2 e 3.
- e) São corretas apenas as afirmativas 2, 3 e 4.

**Comentários:**

A afirmativa **1** está **correta**.

A afirmativa **2** está **incorreta**. Na verdade, a divisão mandibular que é motora para os músculos da mastigação.

A afirmativa **3** está **incorreta**. O nervo responsável pela inervação secretomotora das glândulas submandibulares e sublinguais é o nervo facial, através do nervo corda do tímpano. As bancas fazem isso, porque lembrem: as fibras do nervo corda do tímpano são carregadas pelo nervo lingual, que é um ramo do nervo mandibular. Não confuda!!!

A afirmativa **4** está **incorreta**. A inervação sensorial do lábio superior é realizada pelo nervo infraorbitário, ramo do nervo maxilar.

A **letra A** está correta e é o gabarito da questão.

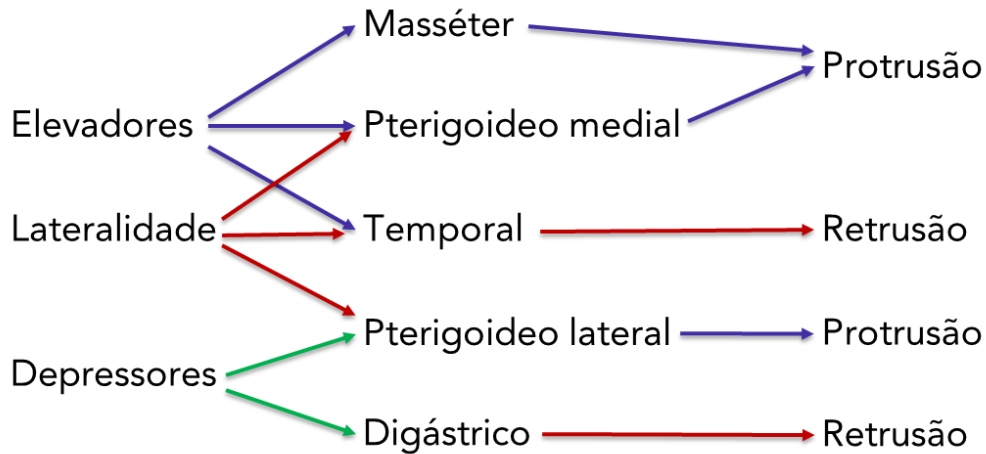
**10. (FGV - 2022) A movimento de protrusão da mandíbula é obtido pela ação do músculo**

- a) masseter.
- b) Temporal profundo.
- c) Pterigoideo lateral.
- d) Genioglosso.
- e) Digástrico.

**Comentários:**

A **letra C** está correta e é o gabarito da questão. O músculo que faz a protrusão da mandíbula é o pterigoideo lateral. Observe o esquema abaixo:





*Função dos músculos sobre a mandíbula.*

11. (Inst. AOCP - 2022) Em relação à Articulação Temporomandibular (ATM), informe se é verdadeiro (V) ou falso (F) o que se afirma a seguir e assinale a alternativa com a sequência correta.

( ) O tubérculo articular do temporal é uma saliência transversal, originada a partir do tubérculo da raiz do zigoma, que se dirige medialmente na face inferior do temporal. Ele é convexo anteroposteriormente e plano ou pouco côncavo lateromedialmente. Apenas a vertente posterior e o ápice do tubérculo fazem parte da superfície articular.

( ) A cartilagem articular é recoberta por cartilagem hialina, predominantemente avascular, com muitas células cartilaginosas, as quais tornam as superfícies ósseas da articulação mais lisas.

( ) O disco é constituído por um tecido fibrocartilagenoso e tem a forma de “S” deitado, com duas superfícies: superior, maior e convexa posteriormente e côncava anteriormente; e inferior, menor e toda côncava, relaciona-se com o côndilo da mandíbula.

( ) O ligamento temporomandibular é um feixe de tecido fibroso que cobre medialmente o feixe vasculonervoso alveolar inferior. Origina-se na espinha do esfenóide e se insere na língula da mandíbula.

a) V – F – F – F.

b) F – V – F – V.

c) V – F – V – F.

d) F – V – V – V.

e) V – V – V – F.

**Comentários:**

A primeira assertiva está correta.



A **segunda** assertiva está **incorreta**. A cartilagem articular é recorta por fibrocartilagem, e com poucas células cartilaginosas.

A **terceira** assertiva está **correta**.

A **quarta** assertiva está **incorreta**. A descrição é do ligamento esfenomandibular.

Portanto, a **letra C** está correta e é o gabarito da questão.

**12. (Inst. AOCP - 2022) Assinale a alternativa que apresenta respectivamente: o nervo responsável pela sensibilidade gustativa dos 2/3 anteriores da língua, o nervo responsável pela inervação sensitiva geral dos 2/3 anteriores da língua, o nervo responsável pela inervação sensitiva geral do 1/3 posterior da língua e o nervo responsável pela inervação motora da língua.**

- a) Nervo corda do tímpano, nervo lingual, nervo hipoglosso e nervo glossofaríngeo.
- b) Nervo corda do tímpano, nervo lingual, nervo glossofaríngeo e nervo hipoglosso.
- c) Nervo corda do tímpano, nervo glossofaríngeo, nervo lingual e nervo hipoglosso.
- d) Nervo lingual, nervo corda do tímpano, nervo facial e nervo hipoglosso.
- e) Nervo alveolar inferior, nervo lingual, nervo lingual e nervo bucal.

#### Comentários:

Vamos relembrar a inervação da língua!

- Sensibilidade **gustativa do 1/3 posterior** da língua: **N. glossofaríngeo (IX par)**
- Sensibilidade **gustativa dos 2/3 anteriores** da língua: **N. corda do tímpano (VII par)**
- Sensibilidade **geral dos 2/3 anteriores** da língua (dor, tato, temperatura): **N. lingual (V/3 par)**
- Sensibilidade **geral do 1/3 posterior** da língua: **N. glossofaríngeo (IX par)**
- Inervação **motora dos músculos extrínsecos e intrínsecos** da língua: **N. hipoglosso (XII par)**

Portanto, a **letra B** está correta e é o gabarito da questão.

**13. (Inst. AOCP - 2022) Ao considerar a anatomia da articulação temporomandibular (ATM) vista em corte sagital, é possível evidenciar o disco articular separando completamente o espaço articular, o qual é naturalmente preenchido por fluidos. A esse respeito, assinale a alternativa que indica a classificação do compartimento superior e inferior, respectivamente, considerando o tipo de movimento dos quais participam durante a função normal da ATM.**

- a) Ginglimoide e artrodial.
- b) Sinfísico e sincondrósico.



- c) Bursítico e artrodial.
- d) Sincondrósico e ginglimoide.
- e) Artrodial e ginglimoide.

#### Comentários:

O compartimento superior ou articulação temporodiscal é responsável pela translação, um movimento de deslizamento, e por isso é classificada como articulação artrodial. Já o compartimento inferior ou articulação mandibulodiscal é responsável pela rotação, um movimento de dobradiça, sendo classificada como articulação ginglimoidal. Sendo assim, a **letra E** está correta e é o gabarito da questão.

**14. (Inst. AOCP - 2022) Os músculos supra-hióideos estão dispostos no pescoço, nas regiões submental e submandibular. São eles: digástrico (ventre anterior), digástrico (ventre posterior), milo-hióideo, gênio-hióideo e estilo-hióideo. Assinale a alternativa que apresenta, respectivamente, a inervação desses músculos.**

- a) N. Facial (VII); N. Facial (VII); N. Milo-hióideo (V3); N. Glossofaríngeo (IX); N. Auricular posterior (VII).
- b) N. Milo-hióideo (V3); N. Facial (VII); N. Milo-hióideo (V3); N. Hipoglosso (IX); N. Mandibular (V3).
- c) N. Milo-hióideo (V3); N. Facial (VII); N. Milo-hióideo (V3); N. Hipoglosso (XII); N. Facial (VII).
- d) N. Milo-hióideo (V3); N. Facial (VII); N. submentoniano (V3); N. Glossofaríngeo (XII); N. Mandibular (V3).
- e) N. Hipoglosso (XII); N. Facial (VII); N. Milo-hióideo (V3); N. Hipoglosso (XII); N. Facial (VII).

#### Comentários:

Essa questão eu considero difícil, pois ela foi lá na inervação dos supra-hioideos. Por isso, durante o estudo, você não pode deixar passar nada! Vamos lá!

O ventre anterior do digástrico e o músculo milo-hioideo são inervados pelo nervo milo-hioideo, ramo do nervo mandibular. O ventre posterior do digástrico (derivado do segundo arco branquial) é inervado pelo nervo facial, assim como o músculo estilo-hioideo. Por fim, o músculo gênio-hioideo é inervado pelo nervo hipoglosso. Assim, temos que a **letra C** está correta e é o gabarito da questão.

**15. (VUNESP - 2021) A sensibilidade geral da região parotídica, na sua região superior, é dada pelo nervo:**

- a) temporal profundo anterior.
- b) troclear.
- c) auriculotemporal.
- d) corda do tímpano.





e) pterigoideo lateral.

#### Comentários:

A sensibilidade geral da região parotídea é dada pelo nervo auriculotemporal na sua região superior, e pelo nervo auricular magno na região inferior. A **letra C** está correta e é o gabarito da questão.

#### 16. (VUNESP - 2020) Em relação à inervação da cabeça e do pescoço, assinale a alternativa correta.

a) O nervo maxilar é um ramo misto do nervo trigêmeo que, após emergir do crânio pelo forame oval, alcança a fossa infratemporal, onde emite dois pequenos ramos.

b) O nervo facial é um nervo misto que, através de fibras aferentes viscerais gerais, conduz a sensibilidade da mucosa da parte superior do palato mole, na região das coanas.

c) O nervo mandibular é essencialmente sensitivo e, antes de deixar o crânio pelo forame redondo, emite um pequeno ramo.

d) O nervo glossofaríngeo é essencialmente sensitivo, e conduz a sensibilidade geral dos 2/3 anteriores da língua.

#### Comentários:

A **letra A** está incorreta. O nervo maxilar é um ramo sensitivo que deixa o crânio pelo forame redondo e entra na fossa pterigopalatina.

A **letra B** está correta. O nervo facial é misto com ramo motor para os músculos da expressão e sensitivo para os 2/3 anteriores da língua. Ele não tem fibras sensitivas para a face. Ele emerge do forame estilomastoídeo.

A **letra C** está incorreta. O nervo mandibular é um ramo misto, ele deixa o crânio pelo forame oval.

A **letra D** está incorreta. O nervo glossofaríngeo é um ramo misto que deixa o crânio pelo forame jugular. É responsável pela sensibilidade geral e gustativa do 1/3 posterior da língua, faringe e tonsilas.

#### 17. (FGV - 2016) Assinale a opção que corresponde aos ossos e forames que formam o palato ósseo.

a) Processos palatinos das maxilas, lâminas horizontais do etmoide, forame nasopalatino, forame palatino maior e forame palatino menor.

b) Processos palatinos alveolares, lâminas horizontais dos ossos palatinos, forame palatino anterior, forame palatino maior e forame palatino menor.

c) Processos palatinos das maxilas, lâminas horizontais dos ossos palatinos, forame incisivo, forame palatino maior e forame palatino menor.

d) Processos palatinos das maxilas, forame nasopalatino, forame incisivo, forame palatino maior e forame palatino menor.



e) Processos palatinos alveolares, lâminas horizontais do vômer, forame naso-palatino, forame palatino maior e forame palatino menor.

#### Comentários:

Os dois terços anteriores do palato possuem um esqueleto ósseo formado pelos processos palatinos das maxilas e lâminas horizontais dos palatinos. Três forames se abrem na face oral do palato: o forame incisivo e os forames palatinos maiores e menores. O palato é delimitado lateralmente pelos processos alveolares.

A **letra C** está correta e é o gabarito da questão.

**18. (FGV - 2016) Durante alguns procedimentos cirúrgicos odontológicos pode haver manipulação de regiões próximas às estruturas anatômicas nobres, sendo necessário que o cirurgião dentista esteja familiarizado com a anatomia oral e maxilofacial para evitar acidentes e possíveis lesões a essas estruturas. Uma possível complicação transcirúrgica é a lesão a ramos do nervo facial. Assinale a opção que apresenta todos os cinco ramos terminais do nervo facial.**

- a) Temporal, zigomático, bucal, marginal da mandíbula e parotídeo.
- b) Parietal, temporal, zigomático, marginal da mandíbula e cervical.
- c) Temporal, zigomático, bucal, parotídeo e cervical.
- d) Temporal, zigomático, bucal, marginal da mandíbula e cervical.
- e) Temporal, zigomático, bucal superior, bucal inferior e cervical.

#### Comentários:

A **letra D** está correta e é o gabarito da questão. O nervo facial apresenta cinco ramos, que são responsáveis, em sua maioria, pela inervação motora da face.

**19. (FGV - 2016) Leia o fragmento a seguir.**

"A cavidade oral é dividida em vestíbulo e cavidade própria da boca. A compreensão das divisões da cavidade oral é auxiliada pelo conhecimento de seus limites. \_\_\_\_\_ marcam o limite anterior da cavidade oral e \_\_\_\_\_ marca o limite posterior. \_\_\_\_\_ marcam os limites laterais e \_\_\_\_\_ marca o limite superior. O limite inferior é marcado por \_\_\_\_\_".

**Assinale a opção que completa corretamente as lacunas do fragmento acima.**

- a) Bochechas – palato – lábios – assoalho da boca – faringe
- b) Lábios – faringe – bochechas – palato – assoalho da boca
- c) Lábios – palato – bochechas – faringe – assoalho da boca
- d) Bochechas – faringe – lábios – palato – assoalho da boca



e) Faringe – palato – bochechas – assoalho bucal – lábios

#### Comentários:

A **letra B** está correta e é o gabarito da questão. A cavidade oral é a porção inicial do tubo digestivo, limitado anterolateralmente pelos lábios e bochechas, superiormente pelo palato e inferiormente pelo soalho da cavidade oral. Comunica-se com o meio exterior através da rima oral e com a faringe pelo istmo orofaríngeo ou istmo das fauces. A cavidade oral propriamente dita (espaço entre os arcos dentais) é limitada anteriormente pelos arcos dentais, posteriormente pelo istmo orofaríngeo, superiormente pelo palato e inferiormente pelo soalho oral, ocupado pela língua.

#### 20. (ESSEX - 2015) As suturas são articulações fibrosas, possuindo tecido conjuntivo fibroso como elemento de união. São suturas presentes no crânio, EXCETO:

- a) Sagital
- b) Coronal
- c) Temporoparietal
- d) Lambdoide
- e) Gonfose

#### Comentários:

A **letra E** está correta e é o gabarito da questão. A gonfose não é uma sutura, é um tecido fibroso que se encontra entre o dente e osso alveolar. É um tipo de articulação.

A **letra A** está incorreta. A sutura sagital encontra-se entre os ossos parietais do crânio

A **letra B** está incorreta. A sutura coronal encontra-se entre os ossos frontal e parietais do crânio.

A **letra C** está incorreta. A sutura temporoparietal encontra-se entre os ossos temporal e parietal.

A **letra D** está incorreta. A sutura lambdóide encontra-se os ossos parietais e occipital.

#### 21. (VUNESP - 2015) A respeito das glândulas salivares, é correto afirmar:

- a) a glândula parótida está limitada anteriormente pelo músculo esternocleidomastóideo e superiormente pelo arco zigomático.
- b) a saliva secretada pela glândula parótida é predominantemente mucosa.
- c) a glândula submandibular secreta sua saliva pelo ducto de Stenon.
- d) a glândula submandibular apresenta um formato em “U” e é localizada ao longo do corpo da mandíbula.



e) a glândula sublingual secreta saliva mucosa e serosa por meio do ducto de Wharton e está situada superficialmente no assoalho da boca.

#### Comentários:

A **letra D** está correta e é o gabarito da questão.

A **letra A** está incorreta. A glândula parótida tem uma forma de pirâmide invertida, com a base voltada para o arco zigomático e o ápice entre o m. esternocleidomastóideo e o ângulo da mandíbula. Encontra-se atrás do ramo da mandíbula e abaixo do arco zigomático.

A **letra B** está incorreta. É uma glândula exócrina composta acinosa, sendo exclusivamente serosa.

A **letra C** está incorreta. A glândula submandibular secreta sua saliva pelo ducto de Wharton.

A **letra E** está incorreta. Ela realmente secreta saliva mucosa e serosa. Comparada à submandibular, está localizada mais superficialmente no assoalho da boca, mas sua saliva não é secretada pelo ducto de Wharton. A glândula sublingual secreta sua saliva pelos ductos sublinguais menores (ou ductos de Rivinus). Alguns ductos podem se unir para formar o ducto sublingual maior (ducto de Bartholin). O ducto de Bartholin desemboca no ducto submandibular.

#### 22. (VUNESP - 2015) A respeito do quinto nervo craniano (NC V), é correto afirmar:

a) é o menor dos doze nervos cranianos.

b) é o principal nervo sensitivo geral para a cabeça e motor para os músculos da mastigação.

c) o nervo mandibular é a divisão intermediária do NC V, sendo predominantemente sensitivo.

d) o nervo lingual é ramo do V par de nervos cranianos e envia fibras sensitivas para o terço posterior da língua.

e) o nervo lacrimal faz parte do ramo intermediário do nervo maxilar, suprindo a glândula lacrimal e a parte lateral da pálpebra superior.

#### Comentários:

A **letra B** está correta e é o gabarito da questão.

A **letra A** está incorreta. O menor é o N. troclear.

A **letra C** está incorreta. O nervo mandibular é a terceira divisão, também descrito como V<sub>3</sub>, predominantemente motor.

A **letra D** está incorreta. O V par de nervos cranianos é o trigêmeo. O nervo lingual é ramo da divisão mandibular do N. trigêmeo, ok? Além disso, o nervo responsável pela sensibilidade do terço posterior da língua é o N. glossofaríngeo.



A **letra E** está incorreta. É o ramo lateral do nervo oftálmico.

**23. (VUNESP - 2015) O masseter é um dos principais músculos da mastigação. Assinale a alternativa que apresenta afirmações corretas a respeito desse músculo.**

- a) Recebe inervação do nervo facial, por meio da sua raiz motora.
- b) Sua parte profunda, muito maior do que a superficial, insere-se no arco zigomático.
- c) É recoberto pela fáscia massetéica a qual se insere no arco zigomático e nas bordas da mandíbula.
- d) Sua porção superficial origina-se na margem inferomedial do arco zigomático e estende-se até o limite da eminência articular.
- e) Tem como principal função a protração da mandíbula.

#### Comentários:

A **letra C** está correta e é o gabarito da questão.

A **letra A** está incorreta. Os músculos da mastigação são inervados pelo nervo trigêmeo.

A **letra B** está incorreta. a parte profunda é menor do que a superficial. Além disso, a inserção do masséter é nas tuberosidades massetéicas, na face lateral do ramo mandibular.

A **letra D** está incorreta. O feixe superficial origina-se na margem inferior do arco zigomático dirigindo-se pósteroinferiormente, inserindo-se nos dois terços inferiores da face lateral do ramo da mandíbula, chegando até o ângulo da mandíbula.

A **letra E** está incorreta. A principal função do masséter é elevar a mandíbula.

**24. (FCC - 2015) Sobre a anatomia, principalmente inervação dos músculos da cabeça e pescoço, é INCORRETO que:**

- a) Os músculos da mastigação são inervados pelo nervo trigêmeo, a partir do seu ramo, nervo maxilar (V2).
- b) Os músculos da expressão facial têm sua inervação motora a partir do nervo facial (NC VII).
- c) Os músculos supra-hioídeos são inervados, principalmente, pelo nervo facial (NC VII par), em menor escala, pelo nervo trigêmeo (NCV par) e por alças cervicais (C1 a C6).
- d) A região cutânea da face tem sua inervação sensitiva geral a partir do nervo trigêmeo. Assim, quando algo causa injúria na região dos olhos, nariz ou boca, quem transmite a sensação dolorosa é este nervo, e seus ramos.
- e) O nervo facial é motor para os músculos da mímica, como por exemplo, o músculo orbicular do olho, porém, quem inerva os músculos intrínsecos do olho são outros nervos cranianos, como o n. oculomotor e n. troclear.



### Comentários:

A **letra A** está incorreta e é o gabarito da questão. Na verdade, o ramo mandibular do nervo trigêmeo (V3) inerva os músculos da mastigação.

A **letra B** está correta.

A **letra C** está correta.

A **letra D** está correta.

A **letra E** está correta.

**25. (VUNESP - 2013) O conhecimento da inervação sensorial dos tecidos orais é importante para o planejamento de procedimentos anestésicos. A inervação sensorial do palato duro ocorre por meio de:**

a) nervos palatinos menores que surgem no palato através do forame palatino menor e por ramos do nervo facial.

b) ramos do nervo trigêmeo que se distribuem pelo palato a partir de sua entrada nos tecidos orais pelo forame mandibular.

c) ramos dos nervos glossofaríngeo e facial na região do forame palatino menor, na transição entre o palato duro e mole.

d) ramos terminais dos nervos nasopalatinos que emergem no forame incisivo e se distribuem por todo o palato duro e mole até a região da úvula, a partir da papila incisiva.

e) ramos terminais dos nervos nasopalatinos e dos nervos palatinos maiores, que emergem, respectivamente, através do forâmen incisivo e do forame palatino maior.

### Comentários:

A **letra E** está correta e é o gabarito da questão.

A **letra A** está errada.

A **letra B** está errada. O nervo que penetra o forame mandibular é o N. alveolar inferior, que não guarda relação com a inervação do palato.

A **letra C** está errada. O nervo palatino menor é ramo do nervo maxilar.

A **letra D** está errada. Os ramos terminais do nervo nasopalatino são responsáveis pela inervação da região anterior do palato.





## LISTA DE QUESTÕES

**1. (VUNESP - 2023)** A artéria lingual é o segundo ramo do contorno anterior da artéria carótida externa, originando-se num plano acima ou ao nível do osso hioide. Assinale a alternativa que apresenta o(s) ramo(s) da artéria lingual que irriga(m) a musculatura intrínseca da língua.

- a) Ramos supra-hióideos.
- b) Artéria sublingual.
- c) Ramos dorsais da língua.
- d) Artéria profunda da língua.
- e) Ramos infra-hióideo.

**2. (FUNATEC - 2023)** Os músculos da mastigação, também chamados de músculos mastigatórios, são um grupo muscular composto pelos músculos, com exceção:

- a) Pterigóideo medial.
- b) Temporal.
- c) Masseter.
- d) Zigomático.

**3. (Objetiva Concursos – 2023)** O canal mandibular inicia-se na face medial do ramo da mandíbula, no forame mandibular, e atravessa todo o corpo mandibular, onde passa o nervo alveolar inferior, responsável pela:

- a) Elevação do lábio superior.
- b) Secreção de saliva e produção das lágrimas.
- c) Sensibilidade dos dentes inferiores e lábio inferior.
- d) Capacidade olfativa e gustatória.

**4. (FURB - 2023)** Analise as afirmativas a seguir em relação à anatomia dos músculos da expressão facial e assinale a alternativa correta:

- a) O músculo risório tem origem no ângulo da boca e está inserido na fossa mentoniana.
- b) O músculo prócero tem origem no osso nasal e está inserido na pele da glabella.
- c) O músculo depressor do lábio inferior tem origem na margem infra-orbital e está inserido no lábio inferior.



- d) O músculo zigomático menor tem origem no lábio superior e está inserido no osso zigomático.
- e) O músculo orbicular da boca tem origem na fossa canina da mandíbula e está inserido na pele e mucosa dos lábios.

**5. (FGV – 2023) A glândula parótida desemboca suas secreções salivares através do ducto parotídeo, também chamado de ducto**

- a) de Stenon.
- b) de Rivinus.
- c) Pterigomaxilar.
- d) de Bartholin.
- e) de Wharton.

**6. (PMMG – 2023) Dentre os ossos que compõem o assoalho de órbita podemos citar:**

- a) Etmóide.
- b) Esfenóide.
- c) Palatino.
- d) Vômer.

**7. (COPEVE/UFAL - 2023) Um paciente, vítima de acidente motociclístico, teve diagnóstico de fratura de cabeça mandibular que, no exame por imagem, apresenta deslocamento para medial e anterior, pela ação do músculo**

- a) temporal.
- b) masseter.
- c) digástrico.
- d) pterigoideo lateral.
- e) pterigoideo medial.

**8. (CONSULPLAN – 2023) O nervo trigêmeo, quinto (V) par de nervos cranianos, se subdivide em três ramos: oftálmico, maxilar e mandibular. Em relação ao nervo maxilar, assinale a afirmativa correta.**

- a) É puramente motor.
- b) Sai do crânio pelo forame oval.



- c) Um de seus ramos é o nervo incisivo.
- d) Inerva entre outras estruturas a pele lateral do nariz e das bochechas.

**9. (FEPESE - 2023) O nervo trigêmeo, quinto par de nervos cranianos, é capaz de exercer funções tanto motoras quanto sensitivas. Este nervo possui três divisões: divisão oftálmica ( $V_1$ ), divisão maxilar ( $V_2$ ) e divisão mandibular ( $V_3$ ).**

**Analise as afirmativas abaixo em relação ao assunto.**

- 1. A divisão maxilar ( $V_2$ ) é exclusivamente sensitiva.**
- 2. A divisão maxilar ( $V_2$ ) é motora aos músculos da mastigação.**
- 3. A divisão mandibular ( $V_3$ ) é responsável pela inervação secretomotora das glândulas salivares (exceto parótida).**
- 4. A divisão mandibular ( $V_3$ ) é responsável pela inervação sensorial dos lábios superiores e inferiores.**

**Assinale a alternativa que indica todas as afirmativas corretas.**

- a) É correta apenas a afirmativa 1.
- b) É correta apenas a afirmativa 3.
- c) São corretas apenas as afirmativas 1 e 2.
- d) São corretas apenas as afirmativas 1, 2 e 3.
- e) São corretas apenas as afirmativas 2, 3 e 4.

**10. (FGV - 2022) A movimento de protrusão da mandíbula é obtido pela ação do músculo**

- a) masseter.
- b) Temporal profundo.
- c) Pterigoideo lateral.
- d) Genioglosso.
- e) Digástrico.

**11. (Inst. AOCP - 2022) Em relação à Articulação Temporomandibular (ATM), informe se é verdadeiro (V) ou falso (F) o que se afirma a seguir e assinale a alternativa com a sequência correta.**

**( ) O tubérculo articular do temporal é uma saliência transversal, originada a partir do tubérculo da raiz do zigoma, que se dirige medialmente na face inferior do temporal. Ele é convexo anteroposteriormente e**



plano ou pouco côncavo lateromedialmente. Apenas a vertente posterior e o ápice do tubérculo fazem parte da superfície articular.

( ) A cartilagem articular é recoberta por cartilagem hialina, predominantemente avascular, com muitas células cartilaginosa, as quais tornam as superfícies ósseas da articulação mais lisas.

( ) O disco é constituído por um tecido fibrocartilaginoso e tem a forma de “S” deitado, com duas superfícies: superior, maior e convexa posteriormente e côncava anteriormente; e inferior, menor e toda côncava, relaciona-se com o côndilo da mandíbula.

( ) O ligamento temporomandibular é um feixe de tecido fibroso que cobre medialmente o feixe vasculonervoso alveolar inferior. Origina-se na espinha do esfenóide e se insere na língula da mandíbula.

a) V – F – F – F.

b) F – V – F – V.

c) V – F – V – F.

d) F – V – V – V.

e) V – V – V – F.

**12. (Inst. AOCP - 2022) Assinale a alternativa que apresenta respectivamente: o nervo responsável pela sensibilidade gustativa dos 2/3 anteriores da língua, o nervo responsável pela inervação sensitiva geral dos 2/3 anteriores da língua, o nervo responsável pela inervação sensitiva geral do 1/3 posterior da língua e o nervo responsável pela inervação motora da língua.**

a) Nervo corda do tímpano, nervo lingual, nervo hipoglosso e nervo glossofaríngeo.

b) Nervo corda do tímpano, nervo lingual, nervo glossofaríngeo e nervo hipoglosso.

c) Nervo corda do tímpano, nervo glossofaríngeo, nervo lingual e nervo hipoglosso.

d) Nervo lingual, nervo corda do tímpano, nervo facial e nervo hipoglosso.

e) Nervo alveolar inferior, nervo lingual, nervo lingual e nervo bucal.

**13. (Inst. AOCP - 2022) Ao considerar a anatomia da articulação temporomandibular (ATM) vista em corte sagital, é possível evidenciar o disco articular separando completamente o espaço articular, o qual é naturalmente preenchido por fluidos. A esse respeito, assinale a alternativa que indica a classificação do compartimento superior e inferior, respectivamente, considerando o tipo de movimento dos quais participam durante a função normal da ATM.**

a) Ginglimoide e artrodial.

b) Sinfísico e sincondrósico.



- c) Bursítico e artrodial.
- d) Sincondrósico e ginglimoide.
- e) Artrodial e ginglimoide.

**14. (Inst. AOCP - 2022) Os músculos supra-hióideos estão dispostos no pescoço, nas regiões submental e submandibular. São eles: digástrico (ventre anterior), digástrico (ventre posterior), milo-hióideo, gênio-hióideo e estilo-hióideo. Assinale a alternativa que apresenta, respectivamente, a inervação desses músculos.**

- a) N. Facial (VII); N. Facial (VII); N. Milo-hióideo (V3); N. Glossofaríngeo (IX); N. Auricular posterior (VII).
- b) N. Milo-hióideo (V3); N. Facial (VII); N. Milo-hióideo (V3); N. Hipoglosso (IX); N. Mandibular (V3).
- c) N. Milo-hióideo (V3); N. Facial (VII); N. Milo-hióideo (V3); N. Hipoglosso (XII); N. Facial (VII).
- d) N. Milo-hióideo (V3); N. Facial (VII); N. submentoniano (V3); N. Glossofaríngeo (XII); N. Mandibular (V3).
- e) N. Hipoglosso (XII); N. Facial (VII); N. Milo-hióideo (V3); N. Hipoglosso (XII); N. Facial (VII).

**15. (VUNESP - 2021) A sensibilidade geral da região parotídica, na sua região superior, é dada pelo nervo:**

- a) temporal profundo anterior.
- b) troclear.
- c) auriculotemporal.
- d) corda do tímpano.
- e) pterigoideo lateral.

**16. (VUNESP - 2020) Em relação à inervação da cabeça e do pescoço, assinale a alternativa correta.**

- a) O nervo maxilar é um ramo misto do nervo trigêmeo que, após emergir do crânio pelo forame oval, alcança a fossa infratemporal, onde emite dois pequenos ramos.
- b) O nervo facial é um nervo misto que, através de fibras aferentes viscerais gerais, conduz a sensibilidade da mucosa da parte superior do palato mole, na região das coanas.
- c) O nervo mandibular é essencialmente sensitivo e, antes de deixar o crânio pelo forame redondo, emite um pequeno ramo.
- d) O nervo glossofaríngeo é essencialmente sensitivo, e conduz a sensibilidade geral dos 2/3 anteriores da língua.

**17. (FGV - 2016) Assinale a opção que corresponde aos ossos e forames que formam o palato ósseo.**



- a) Processos palatinos das maxilas, lâminas horizontais do etmoide, forame nasopalatino, forame palatino maior e forame palatino menor.
- b) Processos palatinos alveolares, lâminas horizontais dos ossos palatinos, forame palatino anterior, forame palatino maior e forame palatino menor.
- c) Processos palatinos das maxilas, lâminas horizontais dos ossos palatinos, forame incisivo, forame palatino maior e forame palatino menor.
- d) Processos palatinos das maxilas, forame naso-palatino, forame incisivo, forame palatino maior e forame palatino menor.
- e) Processos palatinos alveolares, lâminas horizontais do vômer, forame naso-palatino, forame palatino maior e forame palatino menor.

**18. (FGV - 2016) Durante alguns procedimentos cirúrgicos odontológicos pode haver manipulação de regiões próximas às estruturas anatômicas nobres, sendo necessário que o cirurgião dentista esteja familiarizado com a anatomia oral e maxilofacial para evitar acidentes e possíveis lesões a essas estruturas. Uma possível complicação transcirúrgica é a lesão a ramos do nervo facial. Assinale a opção que apresenta todos os cinco ramos terminais do nervo facial.**

- a) Temporal, zigomático, bucal, marginal da mandíbula e parotídeo.
- b) Parietal, temporal, zigomático, marginal da mandíbula e cervical.
- c) Temporal, zigomático, bucal, parotídeo e cervical.
- d) Temporal, zigomático, bucal, marginal da mandíbula e cervical.
- e) Temporal, zigomático, bucal superior, bucal inferior e cervical.

**19. (FGV - 2016) Leia o fragmento a seguir.**

"A cavidade oral é dividida em vestibulo e cavidade própria da boca. A compreensão das divisões da cavidade oral é auxiliada pelo conhecimento de seus limites. \_\_\_\_\_ marcam o limite anterior da cavidade oral e \_\_\_\_\_ marca o limite posterior. \_\_\_\_\_ marcam os limites laterais e \_\_\_\_\_ marca o limite superior. O limite inferior é marcado por \_\_\_\_\_".

**Assinale a opção que completa corretamente as lacunas do fragmento acima.**

- a) Bochechas – palato – lábios – assoalho da boca – faringe
- b) Lábios – faringe – bochechas – palato – assoalho da boca
- c) Lábios – palato – bochechas – faringe – assoalho da boca
- d) Bochechas – faringe – lábios – palato – assoalho da boca





e) Faringe – palato – bochechas – assoalho bucal – lábios

**20. (ESSEX - 2015) As suturas são articulações fibrosas, possuindo tecido conjuntivo fibroso como elemento de união. São suturas presentes no crânio, EXCETO:**

- a) Sagital
- b) Coronal
- c) Temporoparietal
- d) Lambdoide
- e) Gonfose

**21. (VUNESP - 2015) A respeito das glândulas salivares, é correto afirmar:**

- a) a glândula parótida está limitada anteriormente pelo músculo esternocleidomastóideo e superiormente pelo arco zigomático.
- b) a saliva secretada pela glândula parótida é predominantemente mucosa.
- c) a glândula submandibular secreta sua saliva pelo ducto de Stenon.
- d) a glândula submandibular apresenta um formato em “U” e é localizada ao longo do corpo da mandíbula.
- e) a glândula sublingual secreta saliva mucosa e serosa por meio do ducto de Wharton e está situada superficialmente no assoalho da boca.

**22. (VUNESP - 2015) A respeito do quinto nervo craniano (NC V), é correto afirmar:**

- a) é o menor dos doze nervos cranianos.
- b) é o principal nervo sensitivo geral para a cabeça e motor para os músculos da mastigação.
- c) o nervo mandibular é a divisão intermediária do NC V, sendo predominantemente sensitivo.
- d) o nervo lingual é ramo do V par de nervos cranianos e envia fibras sensitivas para o terço posterior da língua.
- e) o nervo lacrimal faz parte do ramo intermediário do nervo maxilar, suprimindo a glândula lacrimal e a parte lateral da pálpebra superior.

**23. (VUNESP - 2015) O masseter é um dos principais músculos da mastigação. Assinale a alternativa que apresenta afirmações corretas a respeito desse músculo.**

- a) Recebe inervação do nervo facial, por meio da sua raiz motora.



- b) Sua parte profunda, muito maior do que a superficial, insere-se no arco zigomático.
- c) É recoberto pela fáscia massetéica a qual se insere no arco zigomático e nas bordas da mandíbula.
- d) Sua porção superficial origina-se na margem inferomedial do arco zigomático e estende-se até o limite da eminência articular.
- e) Tem como principal função a protração da mandíbula.

**24. (FCC - 2015) Sobre a anatomia, principalmente inervação dos músculos da cabeça e pescoço, é INCORRETO que:**

- a) Os músculos da mastigação são inervados pelo nervo trigêmeo, a partir do seu ramo, nervo maxilar (V2).
- b) Os músculos da expressão facial têm sua inervação motora a partir do nervo facial (NC VII).
- c) Os músculos supra-hioídeos são inervados, principalmente, pelo nervo facial (NC VII par), em menor escala, pelo nervo trigêmio (NCV par) e por alças cervicais (C1 a C6).
- d) A região cutânea da face tem sua inervação sensitiva geral a partir do nervo trigêmeo. Assim, quando algo causa injúria na região dos olhos, nariz ou boca, quem transmite a sensação dolorosa é este nervo, e seus ramos.
- e) O nervo facial é motor para os músculos da mímica, como por exemplo, o músculo orbicular do olho, porém, quem inerva os músculos intrínsecos do olho são outros nervos cranianos, como o n. oculomotor e n. troclear.

**25. (VUNESP - 2013) O conhecimento da inervação sensorial dos tecidos orais é importante para o planejamento de procedimentos anestésicos. A inervação sensorial do palato duro ocorre por meio de:**

- a) nervos palatinos menores que surgem no palato através do forame palatino menor e por ramos do nervo facial.
- b) ramos do nervo trigêmeo que se distribuem pelo palato a partir de sua entrada nos tecidos orais pelo forame mandibular.
- c) ramos dos nervos glossofaríngeo e facial na região do forame palatino menor, na transição entre o palato duro e mole.
- d) ramos terminais dos nervos nasopalatinos que emergem no forame incisivo e se distribuem por todo o palato duro e mole até a região da úvula, a partir da papila incisiva.
- e) ramos terminais dos nervos nasopalatinos e dos nervos palatinos maiores, que emergem, respectivamente, através do forâmen incisivo e do forame palatino maior.



## GABARITO

1. D
2. D
3. C
4. B
5. A
6. C
7. D
8. D
9. A
10. C
11. C
12. B
13. E
14. C
15. C
16. B
17. C
18. D
19. B
20. E
21. D
22. B
23. C
24. A
25. E



## RESUMO

O **crânio** divide-se em **neurocrânio** (ossos que delimitam a cavidade do crânio e contém o encéfalo) e **viscerocrânio** (ossos que formam o esqueleto da face). Somando os ossos do neurocrânio e viscerocrânio temos no total **22 ossos!**



### OSSOS DO CRÂNIO (NEUROCRÂNIO 8)

FRONTAL (1)
TEMPORAIS (2)
PARIETAIS (2)
OCCIPITAL (1)
ESFENÓIDE (1)
ETMÓIDE (1)

### OSSOS FACIAIS (VISCEROCRÂNIO 14)

OSSOS NASAIS (2)
OSSOS DA MAXILA (2)
OSSOS ZIGOMÁTICOS (2)
MANDÍBULA (1)
OSSOS LACRIMAIS (2)
OSSOS PALATINOS (2)
CONCHAS NASAIS INFERIORES (2)
VÔMER (1)

### Exemplos de suturas que compõem o crânio:

**Sutura coronal** = Une osso frontal e os dois ossos parietais

**Sutura sagital** = une os dois ossos parietais

**Sutura lambdóide** = une os ossos parietais e o osso occipital

**Sutura occipitomastoídea** = une de cada lado o occipital e o processo mastoideo do temporal

**Sutura parietomastoídea** = une o parietal com o processo mastoideo do temporal

**Bregma** = intersecção entre as suturas sagital e coronal

## Mandíbula

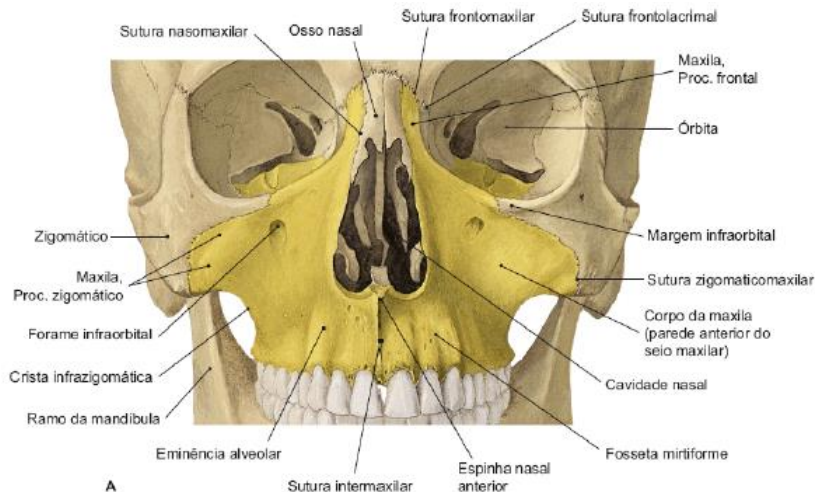
A mandíbula é um osso que apresenta o **formato de U e é o único osso móvel do esqueleto facial**. Caracteriza-se por ser um osso **mais resistente, com corticais ósseas mais espessas, por suportar as cargas mastigatórias, resistir à ação dos músculos mastigatórios e transmitir as forças que nela incidem** ao crânio através da articulação temporomandibular.

Existem **dois grupos musculares que atuam sobre a mandíbula**: os **músculos supra-hioideos**, que tendem a abaixar a região anterior da mandíbula, e os **músculos da mastigação** que, atuando no ramo, tendem a elevá-lo.



## Maxila

A maxila é muito importante no nosso estudo pois ela participa da formação de diversas estruturas como órbitas, cavidades nasal e oral, seio maxilar e fossas infratemporal e pterigopalatina.



Vista anterior da maxila. Imagem retirada de: TEIXEIRA, Lucilia Maria de Souza; REHER, Peter; REHER, Vanessa Goulart Sampaio. *Anatomia aplicada à odontologia*. 3. ed. Rio de Janeiro: Guanabara Koogan, 2020.

Cada maxila é composta por:

- Corpo (contém uma cavidade pneumática = > o seio maxilar)
- Processos
  - **Zigomático:** forma a crista zigomático-maxilar;
  - **Frontal:** articula-se com o osso frontal e ossos nasais e lacrimais, origem do **músculo levantador do lábio superior e da asa do nariz;**
  - **Palatino:** forma a maior parte do palato duro; serve como teto da cavidade oral e soalho da cavidade nasal.

## Músculos da expressão facial:

São os músculos que, através da contração ou dilatação, expressam as emoções. Podem ser chamados também de mímicos por realizarem movimentos delicados. Eles são derivados do segundo arco branquial e são inervados pelo nervo facial.



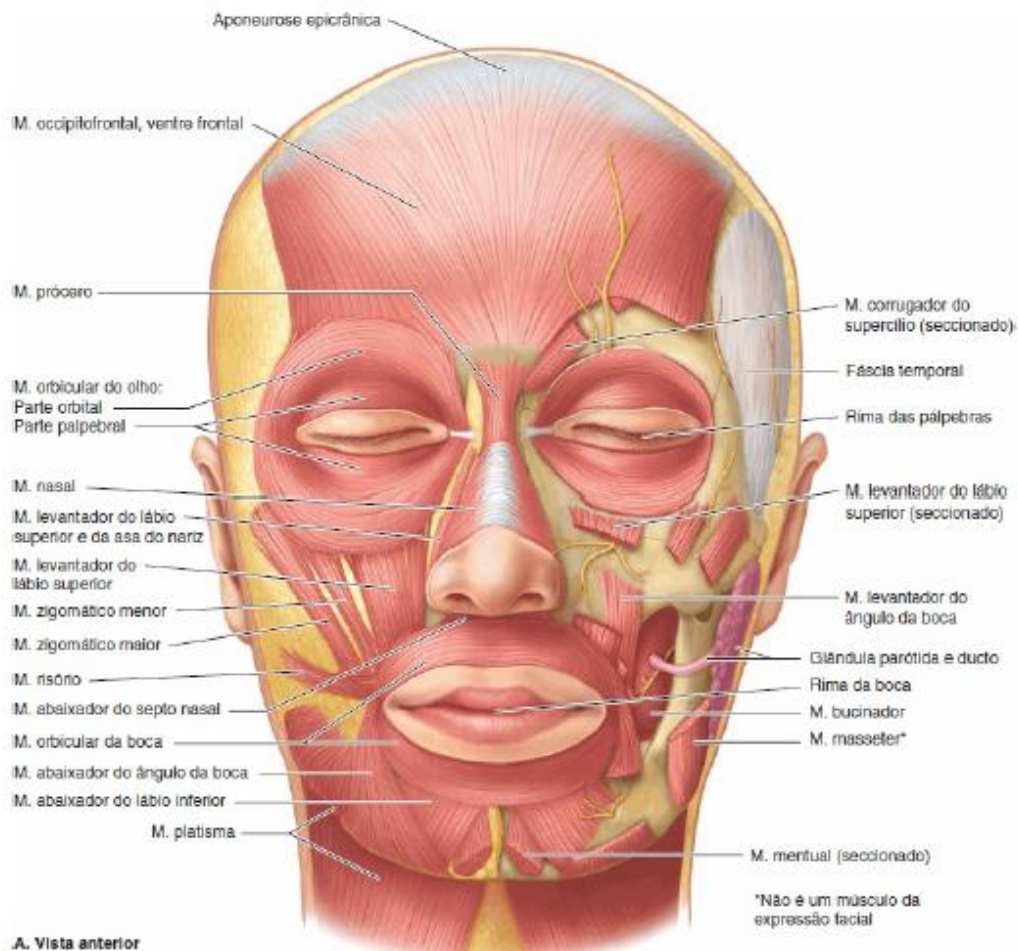


Imagem retirada de: MOORE, Keith L.; DALLEY, Arthur F.; AGUR, Anne M.R.. Anatomia orientada para a clínica. 7. ed. Rio de Janeiro: Guanabara Koogan, 2014.

## Músculos da mastigação

Os músculos da mastigação são muito cobrados pelas bancas de diversos concursos. **Você precisa saber a origem, inserção e função desses músculos.** Eles **originam-se do primeiro arco branquial** e, por isso, são **inervados pelo nervo trigêmeo**.

Os músculos da mastigação são: o **temporal**, o **masseter**, o **pterigóideo medial** e o **pterigoideo lateral**. Os **músculos supra-hióideos são também auxiliares diretos da mastigação**, atuando em conjunto com os infra-hióideos. Existem, também, outros grupos musculares que participam indiretamente do processo mastigatório, estabilizando a cabeça e o pescoço.

## Irrigação da Cabeça e do Pescoço

**Provém, principalmente, da artéria carótida externa.**

A **artéria carótida externa (ACE)** tem **trajeto ascendente até o colo da mandíbula**, onde se divide em seus **ramos terminais** (artéria maxilar e artéria temporal superficial), **no interior da glândula parótida**.





Em seu trajeto, emite os seguintes ramos:



Ramos anteriores	Ramo medial	Ramos posteriores	Ramos terminais
A. tireoidea superior	A. faríngea ascendente	A. occipital	A. maxilar
A. lingual		A. auricular posterior	A. temporal superficial
A. facial			

A **veia facial** é a **principal drenagem da face, órbita e frente.**

A veia facial inicia-se próximo ao canto medial da órbita, pela união das veias supraorbital (mais lateral) e supratrocLEAR (mais medial), que fazem a drenagem da região frontal do couro cabeludo. A veia oftálmica superior também pode contribuir nesta formação, drenando sangue da órbita.

Por fim, **a veia facial se une com a divisão anterior da veia retromandibular, formando a veia facial comum** que desemboca na veia jugular interna.

A veia retromandibular constitui a principal rede de drenagem das regiões temporal e infratemporal e das regiões profundas da face, inclusive as cavidades nasal e oral.

## INERVAÇÃO SENSITIVA DA CABEÇA

### Nervo Trigêmeo

O **nervo trigêmeo é o principal nervo sensitivo da cabeça.** Ele é um **nervo misto**, como já vimos, apresentando uma raiz sensitiva (maior), e uma raiz motora (menor). **A raiz motora acompanha a divisão mandibular do nervo trigêmeo.**

Esse nervo apresenta três ramos terminais: **N. oftálmico, N. maxilar e N. mandibular.**



- O **nervo oftálmico** (V1) deixa o crânio pela **fissura orbital superior** e dirige-se para a órbita;
- O **nervo maxilar** (V2) deixa o crânio pelo **forame redondo**, dirigindo-se para a fossa pterigopalatina;
- O **nervo mandibular** (V3) deixa o crânio pelo **forame oval** em direção à fossa infratemporal.

## Nervo Oftálmico

É um nervo sensitivo, com fibras aferentes somáticas gerais. Entra na órbita pela fissura orbital superior, onde termina dividindo-se em três ramos principais: nervos lacrimal (lateral), frontal (intermédio) e nasociliar (medial).

## Nervo Maxilar

O nervo maxilar é **sensitivo**, com fibras aferentes somáticas gerais. Ele **deixa o crânio através do forame redondo**, dirigindo-se para a fossa pterigopalatina. Nessa fossa, ele emite seus ramos principais, o nervo zigomático (lateral), os ramos alveolares superiores posteriores, o nervo infraorbital (intermédio) e o nervo pterigopalatino (medial).

## Nervo Mandibular

O nervo mandibular pode ser dividido em **divisão anterior e divisão posterior**. Isso é mais didático, mas tem muito cara de prova, pois o livro diz que **a divisão anterior é predominantemente motora** e a **divisão posterior é predominantemente sensitiva**.

## INERVAÇÃO MOTORA DA CABEÇA

### Inervação dos Músculos da Mastigação

## Nervo Trigêmeo

A **raiz motora do nervo trigêmeo acompanha apenas os ramos do nervo mandibular**. As fibras motoras do nervo mandibular são eferentes viscerais especiais, porque se destinam a inervar os músculos de origem do **primeiro arco branquial**. Essa raiz motora **inerva os músculos da mastigação, além de outros músculos, também derivados do primeiro arco branquial: ventre anterior do músculo digástrico, músculo tensor do véu palatino, músculo tensor do tímpano e músculo milohióideo**.



## Inervação dos Músculos da Expressão Facial

### Nervo Facial

Esse nervo **se destina a inervar os músculos derivados do segundo arco branquial**, que são os músculos da expressão facial e o músculo estilohióideo, o ventre posterior do músculo digástrico e o músculo estapédio. As fibras motoras desse músculo são classificadas como eferentes viscerais especiais, pois inervam músculos de origem do segundo arco branquial.

O nervo facial **emerge da base do crânio pelo forame estilomastoideo**, e segue para a glândula parótida e para a face. Antes de emergir, ainda dentro do canal facial, o nervo facial emite três ramos: o nervo petroso maior, o nervo estapédio e o nervo corda do tímpano.



# ESSA LEI TODO MUNDO CONHECE: PIRATARIA É CRIME.

Mas é sempre bom revisar o porquê e como você pode ser prejudicado com essa prática.



**1** Professor investe seu tempo para elaborar os cursos e o site os coloca à venda.



**2** Pirata divulga ilicitamente (grupos de rateio), utilizando-se do anonimato, nomes falsos ou laranjas (geralmente o pirata se anuncia como formador de "grupos solidários" de rateio que não visam lucro).



**3** Pirata cria alunos fake praticando falsidade ideológica, comprando cursos do site em nome de pessoas aleatórias (usando nome, CPF, endereço e telefone de terceiros sem autorização).



**4** Pirata compra, muitas vezes, clonando cartões de crédito (por vezes o sistema anti-fraude não consegue identificar o golpe a tempo).



**5** Pirata fere os Termos de Uso, adultera as aulas e retira a identificação dos arquivos PDF (justamente porque a atividade é ilegal e ele não quer que seus fakes sejam identificados).



**6** Pirata revende as aulas protegidas por direitos autorais, praticando concorrência desleal e em flagrante desrespeito à Lei de Direitos Autorais (Lei 9.610/98).



**7** Concurseiro(a) desinformado participa de rateio, achando que nada disso está acontecendo e esperando se tornar servidor público para exigir o cumprimento das leis.



**8** O professor que elaborou o curso não ganha nada, o site não recebe nada, e a pessoa que praticou todos os ilícitos anteriores (pirata) fica com o lucro.



Deixando de lado esse mar de sujeira, aproveitamos para agradecer a todos que adquirem os cursos honestamente e permitem que o site continue existindo.