

## **Aula 00 - Profa. Renata Barbosa**

*EsFCEEx e EsSEEx (Oficiais Dentistas -  
Dentística Restauradora) Conhecimentos  
Específicos - 2025*

Autor:  
**Cássia Reginato, Renata Pereira  
de Sousa Barbosa**

19 de Agosto de 2024

## Sumário

CONSIDERAÇÕES INICIAIS.....	2
1-NOMENCLATURA DAS CAVIDADES E PRINCÍPIOS GERAIS DOS PREPAROS CAVITÁRIOS.....	3
2-RESTAURAÇÕES EM AMÁLGAMA DE PRATA.....	21
3-CONFEÇÃO DE RESTAURAÇÕES METÁLICAS.....	37
4-DESEMPENHO CLÍNICO DO AMALGAMA.....	50
5-CONTROVÉRSIAS SOBRE O USO DO AMÁLGAMA.....	55
CONSIDERAÇÕES FINAIS.....	57
6- QUESTÕES COMENTADAS.....	58
7- Gabarito.....	86
8 - Referências bibliográficas.....	2
9- Resumo.....	3



## CONSIDERAÇÕES INICIAIS

Olá, aluno estratégia, tudo bem?

Vamos adentrar no estudo da **Dentística Restauradora**? A jornada será longa, mas espero que com tua dedicação e nosso material garanta a aprovação.

Vou me apresentar: sou especialista em Prótese Dentária e em Saúde Pública com ênfase em Saúde da família, Mestre em Odontologia e fiz Doutorado em Dentística.

Começaremos pelo básico abordando preparos, plano de tratamento e o conhecido amálgama que continua sendo cobrado rotineiramente nas provas!

Como novidade trouxe o assunto de reparo de restaurações que acho ser um novo tópico a ser cobrado nos concursos.

Não deixe de ler o capítulo referente à amálgama no pdf de materiais dentários!

Este conteúdo tem vários detalhes, mas garanto que seja fácil a sua fixação.

Ao final do *pdf* trouxemos questões atuais de bancas variadas para garantir mais alguns pontos na sua aprovação e a resolução e leitura dos comentários são fundamentais para o aprendizado.

Um grande abraço, Prof<sup>a</sup> Renata Barbosa!

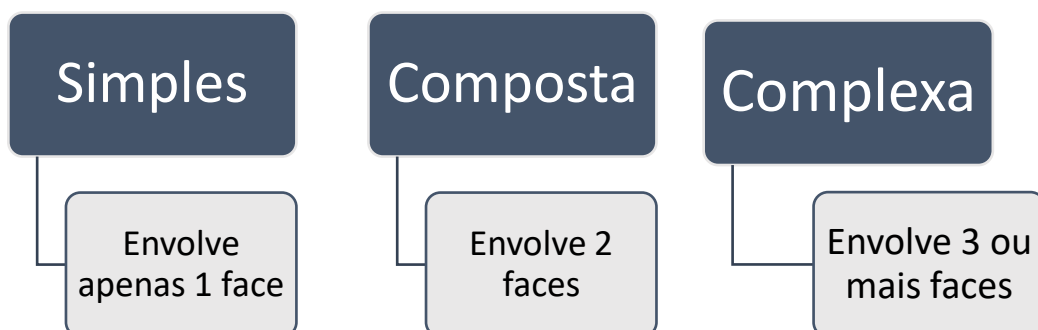


# 1-NOMENCLATURA DAS CAVIDADES E PRINCÍPIOS GERAIS DOS PREPAROS CAVITÁRIOS

Respira que vai começar a decorar! Mas nada que a gente já não esteja familiarizado com a clínica ok?

A execução dos procedimentos restauradores devem seguir protocolos clínicos bem estabelecidos. Para tal, as cavidades, as quais receberão os materiais restauradores, recebem diferentes nomenclaturas. Podem ser definidas quanto a complexidade, a face envolvida ou receberem classificações específicas como Black e suas adaptações.

Quanto à **complexidade (número de faces)**, as cavidades podem ser classificadas em:



De acordo com as **faces envolvidas no preparo**, as cavidades são denominadas do seguinte modo:

- **Cavidade preparada na face oclusal**: como se restringe a uma face, pode ser denominada cavidade simples ou cavidade oclusal.
- **Cavidade preparada em faces oclusal e mesial**: como apresenta duas faces envolvidas, pode ser denominada cavidade composta, cavidade oclusomesial ou mésiooclusal.
- **Cavidade preparada em faces oclusal, mesial e distal**: por apresentar envolvimento de três faces, pode ser chamada de cavidade complexa ou cavidade mésiooclusodistal.

As cavidades e os preparos dentais podem ser classificados ainda de acordo **com sua extensão** em:

- **intracoronário ou inlay** - são preparos confinados ao interior da estrutura dental, sem o recobrimento de nenhuma cúspide. Um preparo cavitário intracoronário é usualmente parecido com uma caixa, tendo paredes circundantes e de fundo;
- **extracoronário parcial** - podem ser de dois tipos, de acordo com o número de cúspides que são recobertas:

>- **onlay** - são preparos que fazem o recobrimento de uma ou mais cúspides de um dente,mas não de todas (Fig. 5.1 1B-D);

>- **overlay** - são preparos que recobrem todas as cúspides, porém sem recobrir completamente as superfícies lisas, restando partes das superfícies vestibulares e linguais, por exemplo, preservadas ;

• **extracoronário total ou coroa total** - são preparos que envolvem todas as cúspides e recobrem completamente todas as superfícies lisas dos dentes .

Os preparos podem também ser classificados de acordo com o planejamento restaurador em:

#### preparos terapêuticos

- são aqueles realizados com o objetivo de restaurar a estrutura dental acometida pela doença cárie, ou lesões de erosão, abrasão, abfração ou fraturas;

#### preparos protéticos

- são aqueles executados quando se deseja confeccionar algum tipo de restauração direta ou indireta nesse dente que terá por objetivo sustentar dentes artificiais em um espaço edêntulo.
- Contudo, quando realizados em dentes parcialmente destruídos, não deixam de ter também uma finalidade terapêutica



Pode-se também classificar as cavidades e os preparos dentais em relação à sua **profundidade e proximidade pulpar**, ser empregada e na proteção que será aplicada ao complexo dentina-polpa. Segundo Mondelli, elas podem ser classificadas em:

- ✓ **rasa** - preparo aquém, no nível ou que ultrapassa ligeiramente a junção amelodentinária;
- ✓ **média** - preparo que está de 0,5 a 1 mm além da junção amelodentinária;
- ✓ **profunda** - ultrapassa metade da espessura da dentina, mantendo ainda mais de 0,5 mm de dentina remanescente;
- ✓ **muito profunda** - é aquele cujo remanescente dentinário é menor que 0,5 mm, permitindo a visualização, em virtude da transparência, de uma coloração rósea decorrente da presença da polpa. Existe uma grande probabilidade de existirem diminutas exposições pulpares, não visualizáveis clinicamente;
- ✓ **exposição pulpar** - já existe uma comunicação evidente entre a polpa e a cavidade.





**Regras de nomenclatura das partes constituintes das cavidades e preparos dentais:** para facilitar a compreensão da nomenclatura das cavidades, Black propôs diversas regras gerais:

- **1ª regra** - A cavidade ou o preparo recebe o nome da face ou das faces em que se localiza;
- **2ª regra** - Deve-se indicar o dente no qual está localizada a cavidade ou o preparo;
- **3ª regra** - A parede circundante recebe o nome da face anatômica do dente junto à qual se localiza;
- **4ª regra** - A parede de fundo, localizada junto à câmara pulpar coronária e paralela ao plano horizontal, é denominada parede pulpar;
- **5ª regra** - A parede de fundo situada junto à polpa, mas não paralela ao plano horizontal, é denominada parede axial;
- **6ª regra** - Os ângulos diedros e triedros recebem os nomes das paredes que os formam;
- **7ª regra** - O ângulo formado pela parede, qualquer que seja ela, e a face ou superfície externa do dente é denominado ângulo cavossuperficial.



Você sabia que existem duas a **Classificações das cavidades segundo Black?**

A primeira foi denominada **etiológica**, que **agrupava as cavidades e os preparos segundo a suscetibilidade de determina das regiões dentais à ocorrência de lesões de cárie**, em virtude da dificuldade de higienização e facilidade para o acúmulo de placa bacteriana. Nessa classificação temos duas categorias:

- **cavidades do grupo 1 - cavidades de cicatrículas e fissuras**, localizadas, portanto, em zonas de maior suscetibilidade às cáries, em virtude da propensão natural ao acúmulo de placa bacteriana;
- **cavidades do grupo 2- cavidades de superfícies lisas dos dentes**. São lesões que se produzem por falta de autóclise ou por negligência da higiene bucal do paciente. São localizadas em zonas de imunidade relativa, ou seja, com menos propensão natural ao desenvolvimento das lesões.



Agora estudaremos a **Classificação artificial das cavidades segundo Black (clássica)**.

A segunda classificação de Black foi denominada **artificial**, na qual ele agrupou as cavidades e os preparos **de acordo com a técnica empregada para a sua instrumentação**.

**Cavidades Classe I** preparos localizados em regiões de cicatrículas e fissuras dos dentes posteriores e anteriores, sem envolvimento das superfícies proximais. São cavidades na oclusal de pré-molares e molares; 2/3 oclusais da Vestibular de molares inferiores; 2/3 oclusais da face Palatina de molares superiores; e face palatina dos dentes anteriores superiores.

**Cavidades Classe II** envolvem as proximais de pré-molares e molares.

**Cavidades Classe III** se encontra nas proximais de dentes anteriores, sem envolvimento do ângulo incisal.

**Cavidades Classe IV**, nas proximais de dentes anteriores, com envolvimento do ângulo incisal.

**Cavidades Classe V** se encontram no terço cervical Vestibular e Lingual de todos os dentes.



Lembre-se que também são cavidades classe I:

- lesões na região do tubérculo de Carabelli;
- região de cingulo da face lingual dos dentes anteriores superiores;
- em 1968, Sokwell incluiu nessa categoria as cavidades localizadas nos 2/3 incisais das faces vestibulares dos dentes anteriores

Caso determinada situação não seja contemplada na classificação original, deve-se lançar mão da classe VI de Howard e Simon (classe de Simon), que serve de complementação à classificação de Black:

**Cavidades Classe VI** ocorrem nas bordas incisais e pontas de cúspide.



Os princípios de Black não consideravam possível controlar o desenvolvimento de lesões cáries sem restaurá-las. Por considerar que as lesões eram doenças e não um sinal, para “tratar” o paciente havia apenas a opção de remover essa lesão por meio do preparo da cavidade e, posteriormente, da restauração. Sendo as cicatrículas e fissuras os locais mais afetados pela “doença cárie”, Black propôs a filosofia de estender para prevenir, ou seja, as margens das cavidades deveriam ser estendidas até encontrarem regiões de esmalte liso (LUND).

Em situações nas quais as cavidades se tornam incomuns à classificação de Black, alguns autores sugeriram novas ideias ou apenas **modificações a essa classificação**, como:

- Santos considerou classe II: slot vertical de Markley, tipo túnel (Hunt Knight), Almquist (cavidade proximal com acesso através da crista marginal), Roggen Kamp (cavidade proximal com acesso pela face vestibular) e Crockett (cavidade estritamente na face proximal).
- Conceição e Leite: alterações relacionadas com a classe V, na qual consideram toda a extensão da superfície vestibular e lingual e não somente o terço gengival.
- Galan et al.: basearam-se nos dentes anteriores, principalmente em classe IV, e desenvolveram classificações tipo I, tipo II, tipo III, tipo IV, tipo V e tipo VI, tendo em vista o tratamento restaurador, de acordo com a extensão das fraturas, sem considerar o envolvimento pulpar.

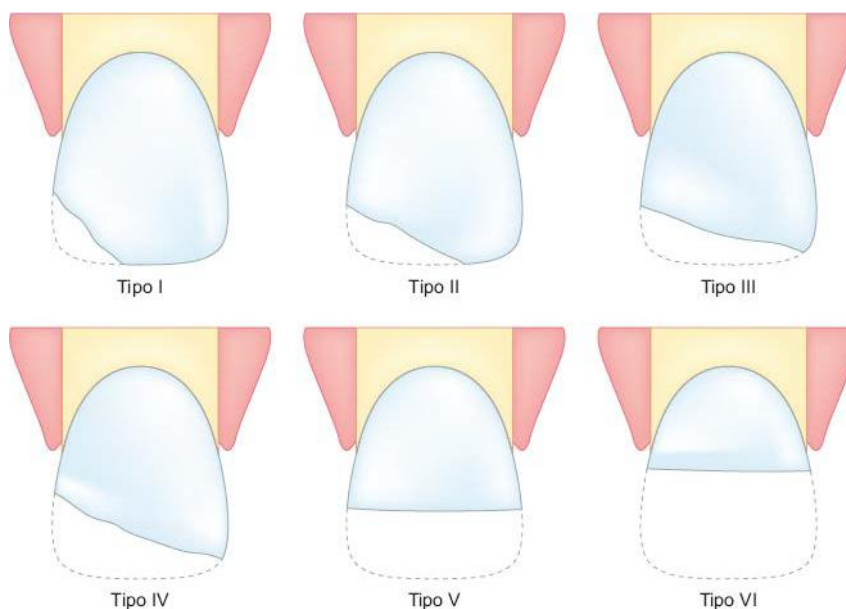


Figura- Classificação de preparos em anteriores segundo Galan fonte: Mondeli, 2017



### Classificação das fraturas de dentes anteriores, segundo Galan *et al.*

**Tipo I:** ocorre de forma oblíqua na área incisal, envolvendo somente 1/3 no sentido mesiodistal e incisocervical

**Tipo II:** ocorre de forma oblíqua na área incisal envolvendo 2/3 no sentido mesiodistal e 1/3 incisocervical

**Tipo III:** ocorre de forma oblíqua, envolvendo 1/3 no sentido incisocervical e mais de 2/3 no sentido mesiodistal, sem atingirem dos ângulos incisais

**Tipo IV:** ocorre de forma oblíqua, atingindo mais de 1/3 no sentido incisocervical e 2/3 ou mais no sentido mesiodistal

**Tipo V:** ocorre de forma horizontal, paralela à borda incisal, atingindo totalmente o terço incisal nos sentidos mesiodistal e incisocervical

**Tipo VI:** ocorre de forma horizontal, paralela à borda incisal, envolvendo o terço médio no sentido incisocervical

Segundo Galan et al., **as fraturas de ângulo nos dentes anteriores devem ser classificadas separadamente**, uma vez que a classe IV é o resultado de uma lesão por cárie com envolvimento do ângulo incisal, e a fratura de ângulo resulta de um trauma. Além disso, a técnica de preparo da cavidade e a tática restauradora são diferentes para os dois casos.

- Mount e Hume: estabeleceram classificações com base nas áreas de incidência de lesões cariosas (local 1 a 3) e no tamanho (0-incipiente a 4-muito grande). Seu uso conjunto nos permite ter uma ideia do envolvimento da estrutura dental pela lesão, permitindo propor e comunicar aos outros profissionais as técnicas restauradoras mais adequadas para cada situação.

De acordo com a localização, as cavidades podem ser classificadas em:

- **local 1** - descreve todas as lesões originadas em sulcos e fossetas na superfície oclusal dos dentes posteriores e outros defeitos em superfícies lisas do esmalte na coroa de um dente. Inclui todas as lesões identificadas nas Classes I e VI, segundo a classificação de Black;

- **local 2** - descreve todas as lesões associadas com áreas de contato e localizadas abaixo delas, nos 2/3 oclusais da coroa dental, tanto em dentes anteriores quanto em posteriores. Estão incluídas todas as lesões de Classes II, III e IV de Black ;



- **local 3** - descreve todas as lesões originadas próximas às margens gengivais, no terço cervical da coroa ou numa área de raiz exposta, tanto em esmalte quanto em cimento/dentina, ao redor de toda a circunferência de um dente, inclusive nas proximais. Isso inclui as cavidades de Classe V de Black e também se estende às lesões de superfície radicular.

Quadro 5.1 – Possibilidades de aplicação da classificação de Mount & Hume.

Localização	Tamanho				
	0 Incipiente	1 Mínima	2 Moderada	3 Grande	4 Muito Grande
Fossetas e Sulcos -1	1.0	1.1	1.2	1.3	1.4
Áreas de Contato -2	2.0	2.1	2.2	2.3	2.4
Região Cervical -3	3.0	3.1	3.1	3.3	3.4

Figura- Tipos de preparos segundo Mont & Hume fonte: TORRES (2013)



Aluno vamos complementar com informações que são sempre cobradas em provas em relação a preparos!

Sockwell considera ainda como cavidades de **classe I** aquelas preparadas em **cicatrículas e fissuras incipientes, na face vestibular dos incisivos anteriores**. Nessa última você pode escutar preparos como ponto, risco, olho de cobra e shot gun.

### Classe I

**Tipo ponto:** pré-molares e molares – quando apenas um ponto do sulco principal foi atingido pela cárie

**Tipo risco:** pré-molares e molares – quando apenas o sulco principal foi atingido pela cárie

**Tipo olho de cobra:** pré-molares inferiores – quando a lesão não atingiu as estruturas de reforço do esmalte, ponte de esmalte e cristas marginais



**Tipo *shot gun* (tiro de espingarda):** molares inferiores – minicavidades nas superfícies oclusais dos molares.

É interessante lembrarmos nesse momento dos **acessos em cavidade tipo II do tipo diretos: slot horizontal, slot vertical de Markley e tipo túnel**. Esses preparos são **realizados em áreas abaixo da área de contato proximal com mínimo de envolvimento da crista marginal**.


### Classe II

**Slot vertical de Markley:** pré-molares superiores e inferiores – quando apenas a face proximal cariada é incluída na preparação, sem nenhum envolvimento da superfície oclusal

**Tipo túnel:** pré-molares e molares – quando apenas a face proximal é envolvida, preservando a crista marginal

Essas **cavidades alternativas** têm indicações limitadas, especialmente o tratamento de **pequenas lesões interproximais por meio do slot horizontal**, empregado somente quando existe um bom acesso vestibular.

Na **cavidade tipo túnel**, a conservação da crista de esmalte sobre o túnel proximal tem sido questionada por muitos autores e não é mais aconselhável como rotina. A remoção problemática e difícil do tecido cariado e a insuficiente resistência da crista, que em geral não apresenta suporte suficiente de dentina, têm sido as principais críticas a essa técnica.



Temos que relembrar das **estruturas de reforço** importantes de serem preservadas:

- **cristas marginais** que atuam de forma análoga a vigas em dentes posteriores;
- **ponte de esmalte** presentes no 1º molar superior e no 1º pré-molar inferior;
- **arestas e vertentes de cúspide**, devem ser preservadas durante o preparo da cavidade, a menos que tenham sido envolvidas pela cárie.



Quando duas cavidades distintas se encontram separadas por uma estrutura sadia de menos de 1 mm), elas devem ser unidas em uma única cavidade, a fim de eliminar essa estrutura dentária enfraquecida. Em caso contrário, essa estrutura deverá ser mantida, preparando-se duas cavidades distintas.

Importante lembrar que **atualmente os preparos são guiados pela mínima extensão e pela conservação de estruturas de reforço para máxima conservação da estrutura dental hígida**. Outro aspecto fundamental é a necessidade de realização de manutenção periódica preventiva para melhor prognóstico das restaurações. Vamos lembrar alguns conceitos básicos?

- **Profundidade**- se refere à **posição das paredes de fundo** e sua interação com complexo dentina-polpa
- **Extensão** - se refere às **paredes circundantes** e diz respeito as dimensões da cavidade

Baratieri (2010) reforça que as cavidades atuais devem ser preparadas com base em dois preceitos básicos: máxima conservação da estrutura dental sadia e bom senso.



## PARTES CONSTITUINTES DAS CAVIDADES

Seguimos no estudo aluno coruja! Vamos refrescar na memória conceitos de cavidades e nomenclaturas:

- **Paredes circundantes:** paredes que vão até a superfície externa das cavidades e recebem o nome da face.
- **Paredes de fundo:** são as paredes internas, podendo ser axial (quando no sentido do longo eixo do dente) ou pulpar (se perpendicular a este eixo).



Os ângulos podem ser classificados como:

- **Ângulos diedros:** localizados na zona de transição de duas paredes e recebem o nome das paredes envolvidas; eles possuem subdivisão:

- Ângulos Diedros de 1° grupo - encontro de duas paredes circundantes
- Ângulos Diedros de 2° grupo - encontro de duas paredes, uma de fundo com uma circundante.
- Ângulos Diedros de 3° grupo - encontro de duas paredes de fundo.

- **Ângulos triedros:** localizados na junção de 3 paredes e também são nomeados conforme paredes adjacentes.
- **Ângulos cavossuperficiais:** localizados na margem entre a superfície externa do dente e o preparo e são nomeados com a parede circundante envolvida (exceto nos preparos de coroas totais que as paredes circundantes são referidas como gengivais), é também denominado de margem ou interface.

Essa parte foi até tranquila não é mesmo? Faça algumas anotações para lembrar e firmar seu aprendizado ok?



## PRINCÍPIOS GERAIS DOS PREPAROS CAVITÁRIOS



Na realização de preparos cavitários, algumas **regras** devem ser seguidas:

- Total remoção de tecido cariado;
- As paredes da cavidade devem estar suportadas por dentina sadia;
- Conservar a maior quantidade possível de tecido dental sadio;
- Deixar as paredes cavitárias planas e lisas;
- Deixar o preparo cavitário limpo e seco.

Algumas condutas deverão ser realizadas previamente à confecção do preparo cavitário. Primeiramente deve ser feita a **profilaxia e demarcação dos contatos cêntricos**, pois os pontos de oclusão devem ser preservados, se estes se apresentarem livres de cárie, onde o ideal seria que esses contatos tanto em cêntrica, quanto em lateralidade, não fossem localizados na interface dente restauração.

O próximo passo será a realização de um adequado isolamento absoluto, para a posterior execução da técnica de preparo propriamente dita. Vamos ter uma aula toda dedicada a esse assunto!

Vou antecipar que no caso de cavidades amplas e profundas, o **isolamento prévio evita maior contaminação da polpa** caso ela seja exposta inadvertidamente, aumentando as chances de sucesso do tratamento conservador por meio de um capeamento direto. Caso o preparo tenha sido iniciado sem isolamento e a cavidade se tornar profunda com maior risco de exposição, ele deve ser interrompido e o isolamento aplicado.



A ordem geral de **procedimentos no preparo de uma cavidade é composta por 7 etapas**, de acordo com Black, é disposta da seguinte forma:

<b>ETAPAS DO PREPARO CAVITÁRIO</b>
1. Forma de contorno
<b>2. Forma de resistência</b>
3. Forma de retenção
<b>4. Forma de conveniência</b>
5. Remoção do tecido cariado
<b>6. Acabamento das paredes</b>
7. Limpeza da cavidade

Agora respira, pois com certeza vamos ter questões cobrando sobre esse assunto, prepara o café e cola na aula! Vamos falar detalhadamente sobre cada um dos passos citados.

## Forma de contorno

- **Define a área a ser incluída no preparo, englobando todo o tecido cariado e áreas susceptíveis;**
- **Todo esmalte sem suporte dentinário deve ser removido;**
- Unir cavidades com menos de 1mm de distância
- localização do ângulo cavossuperficial deve apresentar-se em área com correto acabamento das bordas da restauração e com resistência à lesão, evitando a zona de contato oclusal.
- Parede axial com mesma convexidade proximal.
- Curva reversa – paralela aos prismas, com ângulo reto de amálgama na margem V.

Em relação a forma de contorno, dependendo da situação clínica, a separação da parede gengival com o dente vizinho pode ser conseguida com a planificação dos prismas de esmalte pela ação de recortadores de margem gengival (Mondelli, 2017).



## Forma de resistência

- **Torna as estruturas remanescentes e a restauração capazes de resistir às forças mastigatórias;**
- Paredes circundantes da caixa oclusal para o preparo do amálgama devem ser paralelas entre si e perpendiculares à parede pulpar.
- abertura vestibulolingual não seja superior a 1/3 do volume da coroa do dente
- Parede pulpar e gengival planas, paralelas entre si e perpendiculares ao longo eixo do dente ou JAD
- Ângulos cavossuperficiais nítidos e sem bisel, ideal ser de 70° a 90°.
- Paredes proximais da caixa oclusal para o amálgama devem ser convergentes para a oclusal (forma auto-retentiva / menor exposição às forças mastigatórias)
- Profundidade adequada para permitir espessura mínima de material, suficiente para sua resistência (1,5 mm de espessura para restaurações de amálgama).
- Ângulos internos arredondados para diminuir a concentração de esforços capazes de provocar fraturas (Pontas 329 e 330).
- Ângulo axio-pulpar (maior volume de amálgama e redução do efeito cunha).
- Remoção de esmalte gengival sem apoio e arredondamento dos ângulos GV e GL;
- Rompimento do ponto de contato com o dente adjacente.
- Ângulo cavo-superficial em 70° entre a restauração e as paredes circundantes

## Forma de retenção

- **Forma dada à cavidade para torná-la capaz de reter a restauração.**
- Finalidade: evitar o deslocamento da restauração por ação de forças mastigatórias, tração por alimentos pegajosos e diferença de coeficiente de expansão térmica entre o matéria restaurador e o dente.
- Paredes circundantes convergentes para oclusal.







Segundo MONDELLI, a extensão ideal da parede gengival das cavidades classe II seria aquela determinada o mais distante possível do tecido gengival do ponto de vista biológico. Porém essa situação ideal não é atingida na maioria dos casos, tendo em vista que a **extensão gengival depende de fatores como:**

- **Cáries e outros tipos de lesões,**
- **Higienização adequada,**
- **Retenção**

Na dependência da extensão da cárie e de outros tipos de lesões a parede gengival se localizará supra, ao nível ou subgengivalmente, como por exemplo:

- em **pacientes jovens** como a papila gengival é mais volumosa, a extensão localiza-se **subgengivalmente**;
- no caso de pacientes adultos geralmente a nível ou ligeiramente subgengival, e em pacientes **idosos localiza-se supragengivalmente** devido à retração papilar.

**A forma de resistência baseia-se em princípios mecânicos, pois os movimentos mandibulares dão origem a forças que podem provocar a fratura das paredes cavitárias ou do material restaurador.** A forma de resistência é diretamente proporcional ao material restaurador, ou seja, devem ser seguidos princípios relacionados com a estrutura dentária e o material restaurador para que não ocorram fraturas nas paredes cavitárias, como também na restauração (LUND, 2016).

Para **restaurações indiretas do tipo inlay e onlay**, as paredes vestibular e lingual da caixa proximal devem ser **divergentes no sentido gêngivo-oclusal e axioproximal**, em função da resistência de borda que o material apresenta e, também, como forma de conveniência para o plano de inserção e remoção da peça.

No caso de presença de **concavidades nas paredes pulpar e axial**, após a remoção da cárie, convém que elas sejam reconstruídas e/ou **regularizadas com bases protetoras adequadas**, porém com o material restaurador **sempre apoiado em dentina**.

Quando o apoio da estrutura de esmalte sobre dentina sadia não for possível, **o esmalte, quando não fragilizado, deverá ser calçado por material com características adesivas** (resinas compostas e cimentos ionoméricos), ou reduzido e depois protegido por material restaurador que apresente



propriedades mecânicas satisfatórias para essa finalidade, como amálgama ou a própria resina composta.

O **ângulo axiopulpar deverá ser arredondado**, para diminuir a concentração de esforços capazes de provocar a fratura do material restaurador, como por exemplo o caso de amálgama em cavidade de classe II .

Deve-se dar atenção à **obtenção da forma de resistência dos dentes tratados endodonticamente**, em virtude de a estrutura dentária remanescente muitas vezes apresentar-se enfraquecida e/ou quebradiça. Quando enfraquecidas e quebradiças, **as cúspides devem ser reduzidas pelo preparo da cavidade e cobertas com material restaurador adequado**, no caso, restauração metálica fundida, cerâmica ou à base de resina, a fim de evitar possíveis fraturas durante a mastigação (MONDELLI, 2017).



Vistas por oclusal, as paredes vestibular e lingual da caixa proximal devem formar um ângulo de  $90^\circ$  com a superfície externa do dente, de maneira a acompanhar a orientação dos prismas de esmalte.

Para amálgama a cavidade apresenta este **ângulo de  $90^\circ$**  é conhecido como a **curva reversa de Hollenback**, principalmente na região vestibular, a fim de formar ângulo reto com a superfície externa do dente. Lembre-se que do lado lingual ela é menos acentuada!

### Preparo cavitário típico de classe II

As paredes V/L da caixa proximal em relação à superfície externa são para:

- restauração metálica fundida em ângulo agudo;
- amálgama em ângulo reto.

Segue comigo, pois estamos apenas começando! Preciso da tua atenção total concurseiro!



A **finalidade da forma de retenção** é evitar o deslocamento da restauração por:

1. ação das forças mastigatórias;
2. tração por alimentos pegajosos;
3. diferença do coeficiente de expansão térmica entre o material restaurador e a estrutura dentária, especialmente nos casos das resinas restauradoras.

Você sabia que os **tipos de retenção** incluem:

-Retenção **por atrito** do material restaurador

-Retenções **mecânicas adicionais**, sulcos, canaletas, orifícios e pinos reforçados com fibras e metálicos

-Retenções **micromecânicas**, pelo condicionamento ácido do esmalte e da dentina para resinas restauradoras.

Atente que a **extensão subgingival do limite cervical das restaurações indiretas** pode acontecer em:

- ✓ Coroas clínicas curtas,
- ✓ pouca estrutura dentária remanescente
- ✓ cavidade com paredes axiais sem altura satisfatória, que impossibilitam a retenção friccional da restauração,



Além de englobar o processo cariioso, **o término da cavidade deve ser estendido para áreas que facilitem o acabamento das bordas da restauração.** Quando a cárie for incipiente, após a sua remoção as terminações vestibular e lingual da cavidade devem ser estendidas em direção às respectivas faces, até que fiquem livres de contato com o dente vizinho; esse procedimento **visa fundamentalmente assegurar o acabamento da cavidade e restaurações mais fáceis de serem executadas, além de favorecer a higienização da interface dente-restauração.**

**Extensão de conveniência** de 0,2 a 0,5 mm para cavidades para amálgama e de 0,5 a 1,0 mm para restaurações indiretas. Segundo Black, as margens deveriam ser estendidas de 0,8 a 1,2 mm do dente contíguo.



### Forma de conveniência

- **Possibilita a instrumentação da cavidade e a inserção do material restaurador.**
- Depende das propriedades do material restaurador, da localização e extensão da lesão.
- Extensão de conveniência: 0,2 a 0,5mm (amálgama) e 0,5 a 1,0mm (RMF).
- Forma de conveniência biológica: parede pulpar paralela a junção amelo-dentinária (inclinada de V para L em pré inf) e parede axial convexa e preparos classe V - evita a exposição pulpar e preserva estrutura.

### Remoção de tecido cariado remanescente

- **Procedimento para remoção da dentina cariada.**
- Dentina afetada – dentina desmineralizada, sem a presença de microorganismos. Deve ser PRESERVADA.
- Dentina infectada – dentina mais superficial e invadida por microorganismos. Deve ser REMOVIDA.
- Fuccina básica 0,5% em propileno glicol – ajuda na completa remoção de dentina infectada.

### Acabamento das paredes e limpeza da cavidade

- **Remoção dos prismas de esmalte fragilizados**, pelo alisamento das paredes internas de esmalte da cavidade ou no acabamento adequado do ângulo cavossuperficial.
- Ângulo cavossuperficial nítido, liso e uniforme.
- Esse acabamento pode ser realizado com instrumentos manuais cortantes ou instrumentos rotatórios, como brocas multilaminadas, discos de lixa, pontas diamantadas e pedras montadas para acabamento.
- Remoção das partículas remanescente das paredes cavitárias possibilitando a colocação do material restaurado em cavidade limpa.

### Acabamento das paredes

Após a confecção de uma cavidade ou o preparo protético, o esmalte pode apresentar-se em três condições:

- O esmalte sem suporte dentinário, mas não friável, **pode ser mantido e calçado com materiais adesivos**;
- As camadas de **esmalte sem suporte dentinário e friáveis devem ser eliminadas** durante os procedimentos de clivagem e acabamento das paredes adamantinas
- Os prismas fragilizados da margem do esmalte com e sem suporte que ocorrem no ângulo cavossuperficial e se soltam facilmente sob qualquer pressão, **devendo ser removidos**



durante o acabamento, seja com a utilização de instrumentos cortantes manuais ou com instrumentos rotatório.

### Limpeza da cavidade.

Para Lund o procedimento usual para se efetuar **a limpeza da cavidade é o emprego de jatos de água e de ar**, para livrá-la de partículas remanescentes do preparo (muito embora esse procedimento só remova as partículas maiores).

Assim, agentes para a limpeza cavitária, como clorexidina e água de hidróxido de cálcio, têm sido utilizados, mesmo ainda existindo por parte dos pesquisadores e clínicos dúvidas sobre a real efetividade de limpeza que esses agentes possam apresentar, bem como sobre o comportamento biológico diante do complexo dentinopulpar.

Essa etapa é fundamental para todos os procedimentos restauradores, independentemente do material restaurador a ser utilizado. **A cavidade deve apresentar-se limpa e seca antes da restauração**, e deve ser removido tudo que puder permanecer no ato operatório (raspas de dentina, bactérias e fragmentos deixados durante a instrumentação).

Para Mondelli (2017) a limpeza da cavidade pode ser feita com agentes classificados como:

- ✓ **desmineralizantes** (ácido fosfórico 37%, ácido cítrico 50%, ácido etilenodiaminotetracético [EDTA] 15%, ácido poliacrílico 15%)
  
- ✓ **não desmineralizantes**
  - **germicidas** (água oxigenada 3% 10 vol. e solução de clorexidina 2);
  - **detersivos** (detergentes como tergenol e tergentol);
  - **alcalinizantes** (produtos à base de hidróxido de cálcio).



Torres ainda traz que se pode completar a antissepsia da cavidade com solução de clorexidina ou **aplicar uma solução neutra de flúor a 2% por 2 a 4 minutos seguido apenas por secagem**. A aplicação da solução de flúor **reduz em 60% o índice de cárie recidiva** ao redor das restaurações de amálgama.

Eita acabamos a primeira parte, cola em mim que tu vais passar!



## 2- RESTAURAÇÕES EM AMÁLGAMA DE PRATA

Imagino você se perguntando, terei que estudar este material obsoleto? Sim concursário, o amálgama ainda se encontra presente nos editais e nas bocas e temos que saber seus princípios que nortearam a Dentística Restauradora!

O **amálgama de prata (AMG)** é uma liga que contém mercúrio.

### Quais são os metais presentes comumente nas ligas?

A prata, estanho e cobre são os componentes principais. É possível incluir também índio, paládio, platina, zinco e mercúrio em quantidades menores para melhorar as características de manipulação e desempenho clínico.

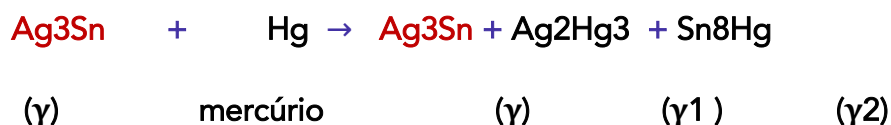
Em geral, a composição da liga - tamanho, forma / distribuição de partículas - e o tratamento térmico controlam as propriedades características do amálgama.

Vamos colocar alguns conceitos que são sempre cobrados e suas definições são usadas pelas bancas:



**AMALGAMAÇÃO** - é o **processo de misturar** o mercúrio (Hg) líquido com um ou mais metais ou ligas para formar o amálgama.

De forma simplificada, a reação de amalgamação pode ser representada sucintamente da seguinte forma:



- Presença da fase  $\gamma$  ao final da reação: partículas da liga que não reagiram com o mercúrio;
- Quantidade de fase  $\gamma$ , mantida por uma matriz de  $\gamma_1$  e entremeada por  $\gamma_2$ ;



- É importante salientar que a fase  $\gamma_2$  é a mais fraca do amálgama. Por isso, surgiu a necessidade de eliminá-la do material restaurador e assim surgiram os amálgamas com alto teor de cobre.
- Temos a seguinte relação de resistência:  $\text{Gama} > \text{gama 1} > \text{gama 2}$ .
- A dureza de  $\gamma_2$  é 10% da dureza de  $\gamma_1$ , que, por sua vez, é menor que a de gama.
- LEMBRE-SE:  $\gamma = \text{prata} + \text{estanho}$ ,  $\gamma_1 = \text{prata} + \text{mercúrio}$ ,  $\gamma_2 = \text{estanho} + \text{mercúrio}$



**ATENÇÃO!!!** Os autores divergem quanto a resistência!

Anusavice traz: A fase gama é 3x mais resistente que  $\gamma_1$  e 7x mais resistente que  $\gamma_2$ .

Baratieri afirma: A fase gama é 5x mais resistente que  $\gamma_1$  e 8x mais resistente que  $\gamma_2$ .

**TRITURAÇÃO** - É a mistura de partículas de liga de amálgama com o mercúrio em um aparelho triturador. É também usado para descrever a redução de um sólido a partículas finas por moagem ou fricção. O tempo de trituração influencia na consistência da mistura que influencia na resistência do amálgama e textura de superfície da restauração.



**Variações como sub ou supertrituração levam a diminuição da resistência.**

**Subtrituração:** Liga não é convenientemente reduzida em seu tamanho nem uniformemente recoberta pelo Hg; escultura e polimento tornam-se precários; produz menor resistência mecânica e química.

**Supertrituração:** massa mais lisa, compacta e brilhante; consistência adequada; maior tempo de trabalho; o Hg é mais facilmente removido durante a condensação; menor porosidade interna e externa; maior resistência mecânica e química; menor irregularidade superficial.

**CONDENSAÇÃO** - é a compactação da liga dentro da cavidade preparada. Falaremos mais sobre ela da descrição clínica.



**CRISTALIZAÇÃO** - é o processo de conversão do amálgama do estado mais plástico para o totalmente sólido, seria a **presa do amálgama**. De acordo com a velocidade de cristalização do amálgama, podemos classificá-las em relação ao tempo de escultura em:

- **Rápida** = de 3 a 6 minutos;
- **Regular** = de 6 a 10 minutos;
- **Lenta** = de 10 a 15 minutos.



**ACORDE!**

Em virtude da **grande experiência clínica, baixo custo e facilidade de manipulação**, não devemos desconsiderar este material amplamente utilizado na história da Odontologia, o uso do amálgama pode nos dias atuais ainda representar uma opção para restaurar dentes posteriores, especialmente no sistema público.

Aluno se liga nas **indicações do amálgama**:

- cavidade **Tipo I**,
- cavidade **Tipo II**,
- cavidade **tipo V** em situações como áreas que receberão grampo protético ou com difícil isolamento,
- restaurações de dentes **posteriores amplamente destruídos**,
- **substituição de restaurações** deficientes em **posteriores**, quando o fator estético não for essencial.



**ATENÇÃO  
DECORE!**

Você sabe quais são suas **vantagens**?

- **Resistência** ao desgaste,
- **História clínica de sucesso** muito satisfatória,
- Facilidade de manipulação,
- **Técnica menos sensível** do que resina composta,
- **Auto selamento** graças à deposição de produtos de corrosão na interface,
- **Baixo custo**,
- Menor tempo clínico necessário.





Vamos ver quais as **limitações** destas restaurações?

- **Estética,**
- **Presença do mercúrio** em sua composição,
- **Ausência de união à estrutura dental,**
- Necessita de uma quantidade de tecido remanescente suficiente, pelo menos **1,5mm de espessura,**
- **Preparos** cavitários mais **invasivos e amplos,**
- **Confecção de retenções mecânicas** perdendo estrutura dental,
- Tem **endurecimento lento,**
- É frágil quando utilizado em espessura fina,
- Não deve ser utilizado em pacientes que apresentem hábitos nocivos e má oclusão,
- Apresenta **baixa resiliência,**
- **Sujeito à corrosão e ação galvânica** e apresenta **alto valor de condutividade térmica.**



Lund cita também a **Reação liquenóide como limitação:** restaurações de amálgama contendo mercúrio e que apresentam corrosão são consideradas o principal fator etiológico de manifestação crônica em alguns pacientes e, em outros, de uma hipersensibilidade tardia de contato. Esta pode apresentar-se clinicamente em três grupos:

- (a) manchas brancas, lesões estriadas, em placas ou reticulares;
- (b) lesões erosivas ou atróficas;
- (c) lesões ulceradas.

Os sintomas relatados são, em geral, ardência, desconforto, prurido, dor ou gosto metálico na boca. Porém, tratase de uma patologia rara e que, normalmente, desaparece com a remoção da restauração.

Restaurações de amálgama em lesões primárias e/ou com dimensões pequenas acabam sendo mais invasivas que restaurações diretas em compósitos (BARATIERI, 2013 )



Aluno, vi várias questões abordando políticas e acordos sobre o mercúrio, portanto trouxe trechos retirados do artigo de SANTOS et al. (2016) para vocês garantirem uma questão!



*Embora nos últimos anos tenha havido uma procura crescente por restaurações estéticas, ao se considerar aspectos inerentes sua eficácia e segurança, particularmente na perspectiva da Saúde Pública, o amálgama quando indicado, permanece como material de eleição para restaurações intracoronárias em dentes posteriores. Ademais, em 2009, a Organização Mundial da Saúde (OMS) concluiu que os materiais restauradores existentes não substituíam adequadamente o amálgama.*

*As restaurações de amálgama foram banidas em alguns países, como Noruega, Dinamarca e Suécia, devido ao ocorrido no “Desastre de Minamata”, onde mais de 1400 pessoas morreram em consequência direta da intoxicação por mercúrio pelo consumo de peixes contaminados.*

*Em 2007, o Programa das Nações Unidas para o Meio Ambiente (UNEP - United Nations Environment Programme) formalizou a Parceria Global do Mercúrio para minimizar ou eliminar o uso do mercúrio. Alguns países baniram o amálgama sob a argumentação da sua toxicidade, no entanto, tal capacidade ainda precisa ser comprovada cientificamente. No Brasil, o amálgama é amplamente usado devido a sua eficácia, eficiência, custo e benefício. Banir o seu uso, geraria um impacto negativo significativo para a saúde (bucal) das pessoas.*

*A Convenção de Minamata ocorrida em 2013, dentre outros encaminhamentos, produziu um documento para promover a redução, controle e eliminação de produtos que contenham Mercúrio. Mais de 140 países, entre eles o Brasil, são signatários deste acordo, que entrou em vigor em 2013. Muitos produtos deverão ser banidos até 2020 como, por exemplo, termômetros, lâmpadas, pilhas e baterias que possuem mercúrio em sua composição. Entretanto, para o Amálgama de prata, o documento prevê a diminuição gradativa no uso do produto, sem determinar um prazo para que isso ocorra.*

*Esta substância, em níveis baixos, causa danos ao sistema nervoso, tem alta persistência e se acumula em animais, peixes e no meio ambiente global. Os animais, ao ingerirem alimentos contaminados com mercúrio, ficam intoxicados e, ao se prestarem a alimentos para os humanos, favorecem o desenvolvimento de doenças crônicas, causando problemas cardíacos, respiratórios, neurológicos, entre outros. A contaminação pelo mercúrio pode ocorrer também pelas vias respiratórias e por contato cutâneo.*

Prepara concurseiro que vamos adentrar nos detalhes das restaurações de amálgama e sua forma de confecção clínica. Segue comigo nessa jornada para tua aprovação!



## CLASSIFICAÇÃO DO AMÁLGAMA

Você lembra como o amálgama também pode ser classificado?

- **Quanto ao formato das partículas** - Irregulares e Esféricas.
- **Quanto ao conteúdo de cobre** - Convencionais (baixo teor de cobre) e Alto teor de cobre.
- **Quanto à presença de zinco** - Sem zinco e com zinco.
- **Quanto ao tipo de retenção empregada** - canaletas e sulcos, câmara pulpar, amalgapin, pinos para ancoragem, adesiva e mista.

Com os anos, a formulação do amálgama foi se alterando de acordo com estudos, principalmente devido à necessidade da melhora nas suas propriedades mecânicas, tempo de presa (cristalização), redução do creep e diminuição da corrosão.



### Classificação das partículas quanto à forma:

- ✓ **Esféricas:** produzidas por atomização, as partículas da liga adquirem formato arredondado, pois as gotículas do metal liquefeito solidificam-se antes de se chocarem com qualquer superfície, preservando uma forma esférica. As ligas com partículas esféricas necessitam de menor quantidade de mercúrio que as ligas usinadas típicas, porque têm uma área de superfície menor por volume.
- ✓ **Irregulares ou usinadas:** surgem quando um lingote recozido da liga é submetido a um torno mecânico com uma ferramenta de corte. As aparas recolhidas têm forma de agulha e podem ter seu tamanho reduzido por moagem.

O **tamanho e formato das partículas** tem influência diretamente na: **manipulação do material, na sua composição final e nas propriedades mecânicas do amálgama.**

**As preferíveis são partículas de tamanho médio.** As pequenas são de mais fácil escultura e dão um acabamento final excelente, mas precisam de mais mercúrio para reação resultando em propriedades mecânicas inferiores.

As ligas tipo limalha (**formato irregular**) **exigem mais mercúrio para a reação de amalgamação**, já nas ligas **esféricas uma quantidade menor é requerida** pois há melhor justaposição com espaços menores a serem ocupados pelo mercúrio.





**Ligas de limalha necessitam mais pressão** durante a condensação e precisam de **condensadores com diâmetro menor**, e ao término encontrados uma superfície relativamente granulosa no momento da escultura. As **ligas esféricas** apresentam rolamento entre as partículas necessitando **condensadores maiores** e possuem uma superfície mais lisa na escultura.

**O formato das partículas não parece influenciar** não sucesso das restaurações, diferentemente o que ocorre quanto ao teor de cobre (amalgamas com alto teor tem desempenho clínico superior)

Vamos falar sobre o desempenho clínico cada uma delas, qualquer duvida recorra ao livro de Materiais Dentários.



Vamos revisar sobre as **funções dos componentes das ligas de amálgama:**

- **Prata (Ag)** = confere dureza, resistência à compressão e à corrosão.; diminui o *creep* e tempo de presa.
- **Estanho (Sn)** = aumentar a plasticidade e o *creep*; diminui as propriedades mecânicas, o tempo de presa, a resistência à corrosão e friabilidade, reduz expansão de presa
- **Cobre (Cu)** = aumenta as propriedades mecânicas (dureza), a expansão, resistência à compressão e à corrosão e friabilidade. Diminui *creep*, tempo de presa, e plasticidade. Presente em menos de 6% da composição.
- **Zinco (Zn)** = impede a formação de óxidos de Cu e Sn; aumentar a resistência inicial, tempo de presa e a expansão tardia. Diminui *creep* e friabilidade.
- **Mercúrio (Hg)** = Reage facilmente com metais como Ag, Sn e Cu, produzindo materiais sólidos. Variações na sua quantidade interferem na contração ou expansão, lisura superficial e resistência da restauração.
- **Índio (In)** = diminui a evaporação do Hg, melhora o molhamento Aumenta as propriedades mecânicas, expansão e tempo de presa. Diminui *creep* e plasticidade.
- **Paládio (Pd)** = Aumenta as propriedades mecânicas e à resistência à corrosão.





### Classificação quanto ao conteúdo de cobre:

- ✓ **Alto teor de cobre:** apresentam mais de 6% de cobre (em peso) em sua composição. Essas ligas **tornaram se os materiais de preferência** em virtude de suas propriedades mecânicas melhoradas, suas características de corrosão e sua melhor integridade marginal quando comparadas com as de baixo teor de cobre. Há dois tipos de ligas desse tipo:
  - pó de fase dispersa, uma mistura de pelo menos duas espécies de partículas – uma liga usinada com baixo conteúdo de cobre e uma esférica com alto teor de cobre.
  - pó de composição única; existem apenas ligas esféricas com alto conteúdo de cobre.
- ✓ **Baixo teor de cobre:** apresentam quantidade de cobre inferior a 6% em peso em sua composição.

### Classificação quanto à composição de zinco:

- ✓ **Ligas sem zinco:** apresentam, em peso, quantidades iguais ou inferiores a 0,01% do elemento zinco.
- ✓ **Ligas com zinco:** apresentam, em peso, mais de 0,01% de zinco.

A quantidade de zinco está relacionada com uma propriedade do amálgama chamada de **expansão tardia**, em que ligas contendo zinco em sua composição apresentam o elemento reagindo com a água (**contaminação por umidade na fase de trituração ou condensação na cavidade**). O hidrogênio produzido por essa ação eletrolítica  $ZnH_2O$  não se combina com o amálgama, acumulando-se no interior da restauração. Isso aumenta a pressão interna a níveis elevados, causando o creep. Essa expansão tem início no período entre 3 e 5 dias, e pode continuar por meses.

Você sabia que às vezes, o mercúrio é adicionado para fornecer uma reação mais rápida, o que se chama de **pré-amalgamação**.

**Creep é o aumento da deformação de um material sob tensão constante**

Embora o amálgama seja um material restaurador altamente bem-sucedido quando usado em restaurações intracoronárias, ele não adere à estrutura do dente e, portanto, **não restaura a resistência da coroa clínica**.



Para grandes restaurações, recursos para retenção adicional, como pinos, ranhuras, pequenas cavidades e sulcos, devem estar presentes, mas elas não reforçam o amálgama ou aumentam a sua resistência.



O amálgama também pode ser classificado quanto ao **tipo de retenção empregada** em:

- ✓ **canaletas e sulcos, caixas:** conferem retenção e resistência em restaurações de amálgama.
- ✓ **câmara pulpar:** em dentes tratados endodonticamente, o preenchimento dessa área também propicia uma forma de retenção.
- ✓ **amalgapin:** confecção de orifícios na dentina com 1 a 3 mm de profundidade seguido de chanfrado cavo- superficial com diâmetro ligeiramente maior, usado para restaurações complexas.
- ✓ **pinos para ancoragem radicular:** em dentes tratados endodonticamente podem ser usados pinos pré-fabricados cônicos ou cilíndricos. A porção radicular do pino é fixada usando cimento e/ou rosqueado e a porção coronária serve para reter o amálgama.
- ✓ **pinos para ancoragem na dentina:** estes pinos podem ser cimentados, friccionados ou rosqueados à dentina contudo apresentam riscos e não deve ser a técnica preferencial.
- ✓ **adesiva:** associação a sistemas adesivos, veremos mais sobre ele adiante.
- ✓ **mista:** associação de técnicas e materiais para propiciar retenção das restaurações em amálgama

Tenha calma que iremos ver mais detalhes sobre as técnicas de confecção de restaurações complexas.

Estamos quase acabando, é muita informação sobre etapas clínicas, mas siga forte no estudo!



## RESTAURAÇÕES EXTENSAS

Clinicamente, podemos nos deparar com **duas situações que indicam** a realização de grandes reconstruções de amálgama:

- ✓ casos em que as cúspides ainda estejam presentes, mas muito fragilizadas e propensas à fratura
- ✓ casos em que as cúspides já foram perdidas.

As grandes restaurações de amálgama a estão particularmente **indicadas** em:

- pacientes muito jovens, cujos dentes ainda não tenham irrompido completamente, impossibilitando um afastamento gengival adequado e isolamento do campo operatório.
- pacientes idosos e/ou debilitados, que não suportariam um tratamento longo, quando se deseja postergar o tratamento definitivo, tal como em pacientes que apresentam grande dificuldade de fazer o controle de placa, até que ele esteja adequadamente treinado e motivado na controlar a doença, ou pacientes em tratamento ortodôntico.
- quando se pretende postergar a realização de uma coroa protética ou em dentes com prognóstico pulpar ou periodontal duvidoso.
- usadas como restaurações temporárias podem servir de preenchimento, quando do preparo para restaurações indiretas definitivas, em especial para as metálicas.

São **vantagens** das grandes reconstruções de amálgama estão o fato de seu preparo dental geralmente ser mais conservador do que aquele necessário para uma restauração indireta, requererem apenas um sessão clínica, além de seu custo ser reduzido.

### Recobrimento de Cúspide

**Quando a quantidade de estrutura dental perdida for maior do que 2/3 da distância** entre o sulco central e o topo da cúspide, a **sua porção superior deve ser desgastada e coberta com a restauração.**

Restaurações de amálgama com cobertura de cúspide aumentam significativamente a resistência à fratura de dentes enfraquecidos quando comparada com restaurações de amálgama sem cobertura.

A cobertura de cúspides enfraquecidas reduz o seu risco de fratura e estende sua vida útil. **Restaurações de amálgama com uma ou mais cúspides recobertas têm longevidade documentada de até 72% após 15 anos** e não mostraram diferenças em durabilidade em relação a restaurações convencionais de menor extensão sem cobertura.

Se o dente estiver corretamente posicionado, **as cúspides de suporte devem ser desgastadas em aproximadamente 2 mm**, enquanto as cúspides-guias devem ser desgastadas 1,5 mm.

Para corrigir uma inter-relação oclusal, se existir espaço suficiente em relação ao dente antagonista, o



desgaste pode ser menor. Um procedimento útil é avaliar a altura da cúspide e a localização das pontas, de forma que ela possa ser esculpida novamente à sua altura original.

O principal desafio das grandes reconstruções de amálgama é a obtenção de uma retenção satisfatória. A quantidade de retenção necessária depende da quantidade de estrutura dental remanescente do dente a ser restaurado. **Quanto mais estrutura dental foi perdida, mais retenções auxiliares são necessárias.**

## RETENÇÕES

Baratieri indica em determinadas situações clínicas em **que há comprometimento estrutural das cúspides** com fragilidade e que se precisa reduzir a estrutura **para criar espaço remanescente para o material** restaurador protegendo o resto do remanescente dental.

Segundo professor Baratieri para confecção de restaurações complexas são sugeridos o uso de pinos intradentinários, amalgapin e amálgama adesivo. **Indica-se selecionar uma liga de cristalização mais lenta.**

Torres traz a seguintes tipos de retenções para restaurações extensas em amálgama e dentes com perda de cúspides:

### Retenções Naturais

- Inclinação das paredes
- Preparo em degraus
- Sulcos retentivos e reentrâncias
- Pinos de dentina
- Fendas
- Amalgapin
- Aprofundamento intracâmara

### Retenções Artificiais

- Pinos intradentinários
- Pinos intraradiculares

Vamos ver cada um desses componentes. Esqueça que praticamente não se usa essas técnicas atualmente devido ao desgaste dentário excessivo! Temos que focar que pode ser cobrado em prova ok?

Como exemplos de retenções naturais temos:





**Inclinação das paredes verticais:** A forma mais simples de se conseguir retenção é fazer com que as paredes verticais do preparo **sejam convergentes para oclusal**, independentemente da profundidade da cavidade, ou paralelas entre si se o preparo for mais profundo do que largo.

**Preparo de degraus:** Uma característica que pode promover retenção é a presença de pequenos degraus em níveis diferentes. Isso promove retenção pela presença de paredes opostas, que dificultam a rotação da restauração.

**Pinos de dentina:** usados quando o dente apresenta lesões pouco profundas sem dentina, **com fratura do esmalte na ponta das cúspides**. Deve existir uma **espessura mínima de 2 mm** de material restaurador sobre a dentina remanescente. Se esse espaço não existir, deve-se desgastar a superfície com um instrumento rotatório cilíndrico. A seguir, desgasta-se ao redor da região da ponta da cúspide, resultando no aspecto de pino.

As **fendas para retenção** de restaurações de amálgama (**onde será produzida por uma projeção da restauração de amálgama dentro da dentina**), devem ser realizadas nas paredes gengivais dos preparos utilizando uma broca ou ponta diamantada troncocônica invertida curta. Estas retenções em fenda podem ser contínuas ou segmentadas, dependendo da quantidade de estrutura dental perdida.

Devem ter uma largura média de 0,5 mm na abertura, variando de acordo com os instrumentos rotatórios usados, e 0,6 mm na base, e uma profundidade entre 0,5 e 1 mm.

Geralmente, apresentam uma extensão entre 2 e 4 mm, dependendo da distância entre as paredes verticais, principalmente quando a parede gengival for extensa

Devem ser realizadas sempre em dentina, a no mínimo 1 mm internamente ao limite amelodentinário.

As fendas são indicadas em:

- preparos com paredes verticais remanescentes que permitem que as fendas retentivas possam se opor a elas.
- dentes com coroa clínica curta e em cúspides que tenham sido reduzidas para cobertura com a restauração.

A técnica do **amalgapin** consiste na **criação de pequenos orifícios esféricos na dentina**. Os orifícios devem ter aproximadamente **0,8mm de diâmetro e a profundidade entre 1,5 e 2mm**, a fim de promover adequada retenção. Devem-se localizar a uma distância mínima de 1 mm da junção amelodentinária e possuir ângulos arredondados tanto na base como na embocadura dos orifícios.



Obs.: Deve-se realizar um **bisel** na embocadura do orifício com uma broca esférica, ligeiramente maior do que a utilizada para fazer o orifício, aumentando a espessura de material nessa área, **diminuindo a concentração de estresse** na base do pino.

**Amalgapins são indicados quando as paredes gengivais são pequenas, ou quando se deseja preservar ao máximo o remanescente.** Deve-se preparar um orifício por **cúspide perdida**, de preferência na região próxima aos ângulos axiais para evitar uma perfuração na região da furca. Apresentam **a vantagem de exigirem menos desgaste de estrutura** do que as fendas, embora também necessite da remoção cuidadosa da matriz para evitar sua fratura.

**Aprofundamento intracâmara:** usado no caso de **dentos despoldados**, após o tratamento endodôntico, podemos utilizar a câmara pulpar como um meio de se obter retenção para a restauração, sendo o amálgama condensado no seu interior. Essa técnica pode ser recomendada quando as **dimensões da câmara pulpar são adequadas: com profundidade de 4 a 6 mm** é suficiente para proporcionar retenção satisfatória para uma restauração direta de amálgama. Orienta-se proteger a entrada dos canais com CIV.



Respira fundo que falta pouco, vamos para as retenções artificiais agora.

**Retenções artificiais-** Existem basicamente dois tipos de pinos que podem ser utilizados para promover a retenção das restaurações de amálgama: **os intradentinários e os intrarradiculares.**

Os **pinos intradentinários são rosqueados em perfurações realizadas na própria dentina.** São indicados quando o dente apresenta lesões pouco profundas em dentina, com fratura do esmalte na ponta das cúspides.

Eles **podem ser cimentados, retidos por fricção ou autorrosqueáveis** (únicos ainda utilizados).

O pino autorrosqueável é 5 a 6 vezes mais retentivo, que o cimentado e 2 a 3 vezes mais retentivo do que o retido por fricção.

Esses pinos apresentam como **desvantagens:**

- indução de tensões no remanescente dental;
- a necessidade de um mínimo de 4 mm de espaço da margem gengival à superfície oclusal - 2mm em contato da restauração com o pino e 2mm sobre ele na dentina.

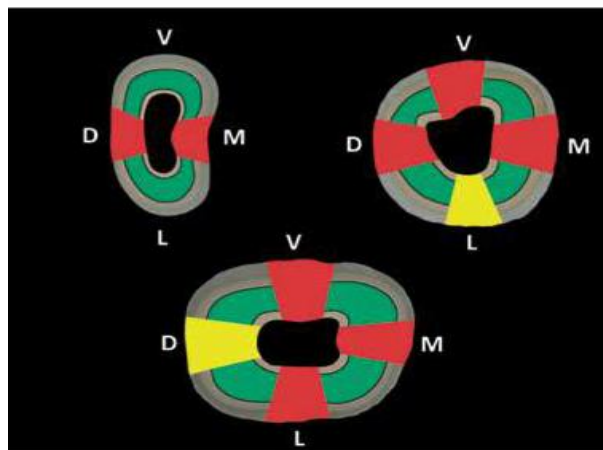
- fragilizam a restauração, por serem feitos de um material com características físicas diferentes do amálgama.

Preste atenção! **Estes pinos não podem ser usados em coroas clínicas curtas ou em cavidades com redução oclusogengival menor que 4mm.**

Deve-se então planejar o número e a localização dos pinos, **selecionando-se um menor número possível de pinos**, sendo geralmente **recomendado 1 pino por cúspide perdida**.

Com relação à localização, deve-se guardar uma **distância de no mínimo 3 mm entre eles**. Quanto maior essa distância, menor o nível de estresse em dentina. Deve-se **preferir a colocação dos pinos nas regiões próximas aos ângulos axiais**, devido à maior espessura de dentina entre a superfície externa e a polpa, diminuindo o risco de perfuração (cuidado em dentes com bifurcações!).

Deve existir no mínimo 0,5 mm de espaço ao redor do pino para possibilitar a condensação do amálgama em toda sua circunferência.



**Fig. 12.9** – Locais de eleição para a aplicação dos pinos intradentinários (verde – locais de eleição; amarelo – risco relativo; vermelho – locais de maior risco de perfuração).

Figura: posições para colocação de pinos intradentinários. Fonte: TORRES

Não se devem usar condensadores de amálgama ou curetas para dobrar o pino, pois o fulcro de rotação seria na entrada do orifício, o que pode causar trincas ou fraturas da dentina, além de causar uma dobra abrupta que usualmente aumenta a chance de fratura do pino!

## AMÁLGAMA ADESIVO

Apesar de pouco utilizado nos dias de hoje na prática clínica, essa técnica ainda é bastante cobrada nas provas de Odontologia. Vamos saber mais detalhes sobre ele?

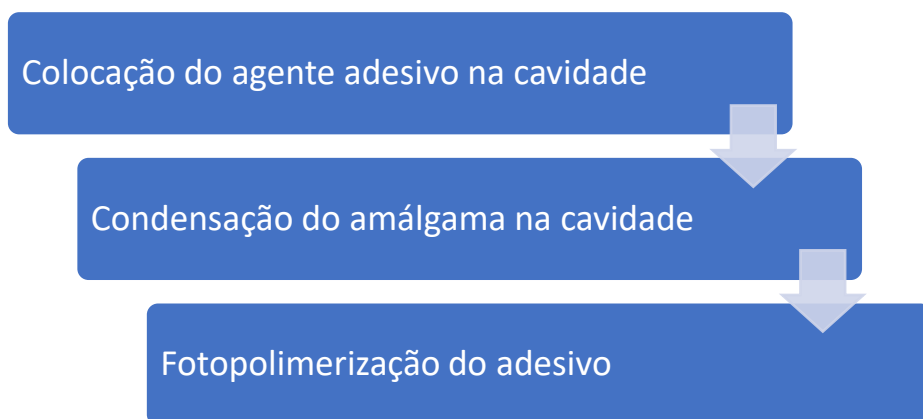
Os adesivos dentinários podem ser associados a restaurações de amálgama simplesmente com o objetivo de impermeabilizar a dentina e promover a proteção pulpar (fotopolimeriza-se antes da condensação), ou com o objetivo de promover a união do amálgama à estrutura dental.

Para que se promova adesão do amálgama ao dente, existem duas possibilidades:

1. empregar um adesivo de presa dual,
2. associar um adesivo fotopolimerizável a um cimento resinoso de presa dual.

Para Conceição é feita a associação a sistemas adesivos que empregam o condicionamento ácido total, entretanto Baratieri afirma que seu uso envolve a aplicação de um **sistema adesivo de polimerização química ou dual na superfície da cavidade**, podem ser utilizados devem ser derivados do BisGMA, HEMA ou 4-META. Com isso, a espessura da camada de união deve ser aumentada. Observa-se **reforço a estrutura dental devido à união química entre o adesivo e os tecidos dentais** (BUSATO, 2005).

Embora o mecanismo de retenção entre o adesivo e o amálgama não é completamente compreendido, ele pode se dever a um **embricamento micromecânico do adesivo não polimerizado com a liga de amálgama em cristalização** durante a condensação.



Isto representa o **desafio técnico de preencher as formas de retenção adicionais do preparo com amálgama misturado a agentes adesivos**. Não há verdadeira adesão entre o amálgama e a estrutura dentária. A adesão mostrada por testes de cisalhamento é estritamente produzida pela **interpenetração de agentes de união e o amálgama em suas interfaces comuns** (CRAIG, 2012). O amálgama é condensado sobre o adesivo não polimerizado, **formando interdigitações que o retêm mecanicamente**. Grave bem essa informação!



A força de união obtida pode depender do tipo de amálgama usado. Os amálgamas esféricos oferecem maior força de adesão do que as misturas ou limalhas.

Agora se prepara, pois vamos saber as **vantagens** do amálgama adesivo:

- ✓ Minimiza a **microinfiltração** marginal.
- ✓ Propicia a confecção e **preparos mais conservadores**.
- ✓ **Redução da sensibilidade** pós-operatória.
- ✓ **Dispensa** o uso de materiais para **forramento**.
- ✓ Reforça estrutura dental.
- ✓ **Redução de tatuagens na dentina** por produtos de corrosão do amálgama.
- ✓ **Retenção equivalente à oferecida pelos pinos intradentinários**.
- ✓ Melhor adaptação marginal e redução de cáries secundárias.
- ✓ Protege complexo dentino-pulpar



As características de **retenção primárias referentes à forma cavitária ainda são recomendadas quando um sistema adesivo for usado**, pois não está claro se a adesão inicial possa ser mantida em nível adequado, com o passar dos anos.

Em relação as suas **limitações**, podemos citar principalmente:

- **aumento do tempo de trabalho**,
- **maior sensibilidade da técnica**,
- **custo** elevado,
- nem sempre elimina a necessidade de estabelecer uma forma de retenção adicional.

As restaurações de amálgama adesivo possuem as seguintes **indicações**:

- promover **retenção do amálgama** em cavidades extensas com altura gengivo-oclusal reduzida, substituindo retenções adicionais;
- **reparo** de pequenas fraturas em restaurações complexas;
- proporcionar **maior retenção** as restaurações de grandes reconstruções e de dentes tratados endodonticamente;
- restaurar lesões cariosas de **decíduos**, sem restrição ao número de faces afetados;
- executar preparos **autorretentivos**;
- tratar dentes com **síndrome do dente gretado**.



## 3-CONFEÇÃO DE RESTAURAÇÕES METÁLICAS

### PREPARO CAVITÁRIO ADEQUADO

Os instrumentos operatórios para preparo cavitário podem ser agrupados nas seguintes categorias vamos apenas citar os mais utilizados no preparo para restauração em amálgama:

Instrumentos cortantes manuais

- cinzel
- recortador de margem

Instrumentos rotatórios:

- brocas 329/330/245
- brocas esféricas de baixa rotação 2 /4

De acordo Mondelli, **preparos cavitários que recebem acabamento com instrumentos cortantes manuais apresentam significativa redução na infiltração marginais.**

- ✓ A **broca** é direcionada para ficar **paralela ao longo eixo** da coroa, a penetração delimita a profundidade da cavidade (ao menos 0,5 além do limite amelo dentinário).

Quanto a **profundidade**: mínimo de 1,5 a 2mm (para resistência do material).

- ✓ Com os formatos das brocas obtêm cavidade com **paredes circundantes convergentes** para Oclusal e **ângulos diedros arredondados**.
- ✓ O **acesso não precisa ter exatamente as mesmas dimensões da lesão cariosa**, mas deve ser suficientemente amplo para permitir a remoção do tecido amolecido.

A **largura do preparo** deve ser de no máximo **1/3** da distância intercuspídea.



As formas básicas de ponta ativa das brocas utilizadas para preparos cavitários são:  
→ **Esféricas**: utilizadas principalmente para a remoção de tecido cariado, confecção de retenções e acesso em cavidades de dentes anteriores

- **Cilíndricas**: utilizadas para confeccionar paredes circundantes paralelas e avivar ângulos diedros; a maioria dessas brocas tem corte na extremidade e nas partes laterais da ponta ativa
- **Troncocônicas**: utilizadas para dar forma e contorno em cavidades com paredes circundantes expulsivas e para determinar sulcos ou canaletas em cavidades para restaurações metálicas fundidas; são indicadas também para determinar retenções nas caixas proximais, em cavidades para amálgama.
- **Cone invertido**: utilizadas especialmente para determinar retenções adicionais, planificar paredes pulpares e, eventualmente, avivar ângulos diedros
- **Roda**: utilizada para determinar retenções, especialmente em cavidades de classe V.

- ✓ Cortando o esmalte paralelo ao longo eixo da direção dos prismas, e se possível manter a forma de contorno a menor. Essa prática também assegura que os ângulos **cavo-superficiais estejam próximos de 90°**, o que é ótimo para o amálgama; já que os ângulos cavo-superficiais agudos favorecem a fratura marginal do amálgama.

O **ângulo cavo superficial deve ser reto, bem definido e sem biseis** em toda extensão do preparo.

- ✓ **Canaletas retentivas** devem ser confeccionadas nos ângulos V-Axial e L-Axial no sentido gengivo-oclusal.
- ✓ Observando a cavidade preparada por oclusal, a parede de esmalte vestibular da caixa proximal deve apresentar uma **curva reversa**, ou seja, **ser paralela aos prismas de esmalte para permitir um ângulo de amálgama de 90°**. Isso proporciona maior resistência para restauração nessa região.
- ✓ Na parede lingual, a obtenção dessa curva reversa é geralmente discreta ou desnecessária.

O **princípio de planificar paredes e soalhos numa cavidade pode causar o enfraquecimento do esmalte**, numa caixa proximal de uma restauração. O esmalte sem apoio se desprende deixando uma fenda, o que pode levar a recorrência da cárie.

O biselamento do esmalte na proximal evita essa ocorrência, mas é necessário fazer uma canaleta no soalho gengival da dentina para resistir ao deslocamento proximal da restauração.

- ✓ para finalizar o preparo deve-se utilizar os **recortadores de margem para regularizar as paredes** removendo espículas pós-preparo.





Cavidades muito pequenas não são compatíveis com amálgama que necessita de uma espessura mínima de 1,5mm para oferecer resistência adequada!

Para restaurações **MOD amplas, deve haver profundidade suficiente na cavidade no soalho oclusal para fornecer massa suficiente para resistir às forças de flexão.** Isso pode exigir a remoção de grande quantidade de tecido dentário sadio.

### Vamos ver os tipos de instrumentos cortantes manuais



Os principais tipos, ou mais usados, de acordo com a classe (forma de ponta ativa) e a ordem (finalidade) são:

- **Cinzéis:** instrumentos usados principalmente para planificar e clivar o esmalte. Podem ter diferentes formas e angulações e são denominados:
  - ✓ **Cinzéis retos:** têm o intermediário e a lâmina retos e apresentam bisel em apenas um dos lados da lâmina
  - ✓ **Cinzéis monoangulados:** têm um ângulo intermediário. Podem ser usados para alisar as paredes de esmalte e dentina
  - ✓ **Cinzéis biangulados:** têm duas angulações no intermediário. Podem ser usados também para planificação das paredes cavitárias em dentes superiores ;
  - ✓ **Cinzéis de Wedelstaedt:** têm o intermediário e a lâmina ligeiramente curvos. São os mais versáteis dos instrumentos manuais de corte, servindo para diferentes propósitos

Quando a angulação da lâmina for menor do que 12,5° centesimais, o instrumento pode ser considerado cinzel.

- **Enxadas:** são muito semelhantes aos cinzéis, diferenciando-se por apresentar o ângulo da lâmina próximo a 25° centesimais. As enxadas são usadas para alisar as paredes cavitárias,





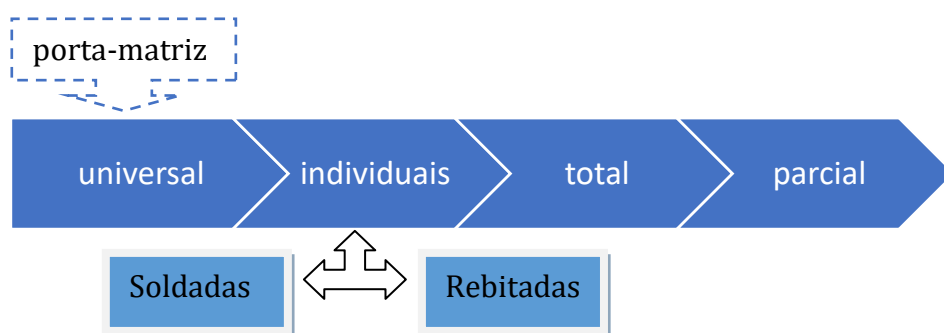
principalmente as de classe V, em dentes anteriores. Seu uso é principalmente indicado para o acabamento final das paredes internas das cavidades, apesar de também serem empregadas para planificar as paredes de esmalte .

- **Machados:** a lâmina do machado é paralela ao eixo longitudinal do instrumento. São usados para clivar, aplainar esmalte e planificar as paredes vestibular e lingual das caixas proximais de cavidades de classe II.
- **Recortadores de margem gengival:** são usados especialmente para planificação do ângulo cavossuperficial gengival, arredondamento do ângulo axiopulpar e determinação de retenção na parede gengival/cervical de cavidade de classe II. Suas são curvas e anguladas para aplicações dos lados direito e esquerdo, tanto nas superfícies mesial como distal, do dente.
- **Formadores de ângulo:** apresentam a extremidade da lâmina em ângulo agudo com o eixo longitudinal, em vez de ângulo reto como a maioria dos instrumentos manuais de corte (Figura 3.7). São usados para acentuar ângulos diedros e triedros e determinar forma de retenção, principalmente em cavidades de classes III e V



### Vamos ver a importância do uso de matrizes!

- ➔ **tem a finalidade de restaurar o contorno anatômico e áreas de contato do dente** e juntamente com a cunha evitar excessos de material na região gengival.



- Matrizes individuais oferecem melhores condições de inserção, adaptação e remoção da área a ser restaurada; além de facilitar o acesso na confecção da restauração.
- Em cavidades compostas matrizes parciais é ideal devido a facilidade de colocação e inserção de material.
- Cavidades complexas é mais conveniente matriz total .
- Evitar que a matriz exceda 0,5 da altura da crista marginal para favorecer a escultura na região.



## OBJETIVOS DAS MATRIZES

- ✓ fornecer **proteção** ao dente vizinho;
- ✓ **substituir as paredes faltantes** da cavidade permitindo assim a condensação do amálgama;
- ✓ **permitir a reconstrução do contorno** ou da superfície (palatina, vestibular ou lingual) do dente, através da restauração;
- ✓ dar **forma correta** à relação de contato;
- ✓ proporcionar ligeiro **afastamento da gengiva** e dique de borracha durante a restauração;
- ✓ **permitir a condensação do amálgama** na cavidade sem que ocorra extravasamento de material para a região gengival e conseqüentemente venha a provocar danos aos tecidos de suporte.



Mondelli traz os **requisitos necessários** que uma matriz deve apresentar:

- ser de fácil colocação e remoção, sem comprometer o contorno a ser obtido na restauração;
- ser de fácil adaptação e fixação ao dente;
- ser resistente à pressão usada durante a condensação;
- estender-se ligeiramente abaixo da parede gengival e cerca de 2mm acima da superfície oclusal, ou na altura da cúspide mais alta;
- apresentar superfície lisa e polida;
- possibilitar reforço de godiva ou outro material;
- ter espessura mínima para não impedir a formação do ponto de contato proximal.

A largura correta deve ser escolhida de acordo com a extensão gengivo-oclusal do dente a ser restaurado, sendo **capaz de ultrapassar o ângulo cavossuperficial gengival em mais ou menos 1 mm**, e se posicionar no mínimo a 1 mm além da crista marginal do dente adjacente, possibilitando assim a reconstrução correta da superfície proximal.

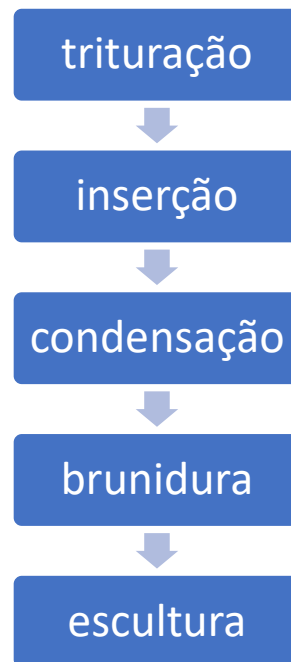
A espessura das tiras de matriz varia de 0,03 a 0,05 mm. As mais espessas e as mais finas possuem inconvenientes. **As mais finas são difíceis de forçar através da área de contato proximal** devido à rigidez insuficiente, além de serem facilmente distorcidas durante a condensação, aumentando o risco de irregularidades nas margens. **As mais espessas permanecem mais estáveis durante a condensação, mas são necessários cunhamento perfeito e brunidura** da matriz, a fim de estabelecer o contato proximal adequado.

Atenção! **Cuidado com erros na posição da cunha!** Se ficar para oclusal acima da margem gengival ocasionará uma concavidade ou falha; se ficar muito para cervical da margem gerará excessos de amálgama.





A restauração de amálgama deve seguir alguns passos para seu sucesso final. Esses passos podem ser chamados de **Tempos de Cristalização do Amálgama**.



## Trituração

O tempo ideal de trituração é o mínimo requerido para a **formação de uma massa prateada, lisa, brilhante e não granulosa**.

A técnica pode ser mecânica ou manual. A trituração mecânica tem como vantagens: **maior padronização, mais conforto para o profissional, economia de tempo e maior segurança na manipulação do amálgama**.

Evitar variações do tempo de trituração para não afetar a resistência final do material restaurador.

### Finalidades da trituração:

- Umedecer as partículas de liga com o mercúrio
- Produzir uma massa adequada de amálgama para a condensação
- Promover maior contato entre a liga e o mercúrio
- Início das reações químicas de cristalização do amálgama



## Condensação

O objetivo da condensação **é preencher a cavidade com o amálgama, adaptá-lo as paredes cavitárias e compactá-lo, reduzindo o conteúdo de mercúrio e a possibilidade de ocorrência de porosidades.**

Na porção oclusal, a cavidade deve ser preenchida **com a presença de excessos**, especialmente nas margens cavitárias.

Em cavidades tipo II, deve-se **iniciar a condensação na caixa proximal** com um condensador de pequeno diâmetro e, à medida que for preenchendo a cavidade no sentido oclusal, trocá-lo por um maior.

A medida que o amálgama é condensado, **o mercúrio excedente aflora à superfície e é removido.** Lembre-se que a pressão varia de acordo com tipo de partícula.



Ligas em limalha ou com fase dispersa requerem maior pressão de condensação, propiciada por condensadores pequenos.

Ligas esféricas devem receber menor pressão durante a condensação - uso de condensadores maiores

Os **condensadores** são instrumentos utilizados para **comprimir o amálgama contra as paredes cavitárias**, fazendo com que se adapte a elas e fique mais resistente. Possuem em geral secção circular, embora existam modelos com secção retangular ou na forma de losango, mas todos com ponta plana.

Existem basicamente três tipos de condensadores:

- ✓ o desenvolvido por Black, que apresenta ponta em forma cilíndrica,
- ✓ o de Hollenback, que tem formato de tronco de cone,
- ✓ o de Ward que tem formato de tronco de cone invertido.

A pressão de condensação tem relação com a força aplicada pelo operador e com o diâmetro das pontas. **As pontas menores resultam em mais pressão**, e são **ideais para condensar o material em locais difíceis**, como retenções, enquanto **os maiores prestam-se à condensação de áreas maiores, como a superfície da restauração.** Por esse motivo, eles estão disponíveis em diversos tamanhos.



A condensação é a continuação da trituração. Os condensadores devem ser utilizados **em ordem crescente**.

**Condensadores:** quanto ↓ a ponta => ↑ a força aplicada => ↑ Hg é eliminado => ↑ resistência do amálgama.



## Brunidura

É realizada em 2 momentos **ao término da condensação e após a escultura**, de modo **a melhorar a adaptação do material as margens do preparo**.

A brunidura **pré-escultura** pode ser realizada movimentando um brunidor do **centro da restauração para as margens cavitárias**.

A brunidura **pós-escultura** melhora a adaptação do material às margens deixando uma superfície mais lisa e **reduz a quantidade de mercúrio residual das bordas da restauração**.

### Finalidades da Brunidura:

- ✓ Reduzir a **porosidade** superficial
- ✓ Diminuir o conteúdo de **Hg residual** principalmente nas regiões de bordas
- ✓ Aumenta a **dureza** das margens
- ✓ Propiciar uma superfície mais **lisa** e fácil de polir
- ✓ Melhorar a **adaptação marginal**
- ✓ Melhorar o **selamento** da restauração
- ✓ Reduz a **infiltração marginal**

O **brunidor** é um instrumento contendo uma ponta ativa romba com diversos formatos. É usado esfregando-se na superfície, em geral sobre o amálgama, antes e após a escultura, **melhorando a compactação do material e gerando uma superfície mais lisa**. Eles também são usados para brunir as margens de restaurações indiretas de ouro, tentando melhorar sua adaptação marginal.

## Escultura

A etapa de escultura da restauração visa **reproduzir detalhes anatômicos do dente restaurado** e exige do profissional o prévio conhecimento de anatomia dental e a observação da relação oclusal desse dente com o antagonista.



Para a escultura da restauração, devemos empregar **instrumentos com bordas cortantes**.

Os **esculpidores** são utilizados para **dar forma às restaurações de amálgama**. Apresentam uma lâmina que deve ser mantida afiada, aumentando a efetividade do instrumento. Os mais utilizados são:

- ✓ o esculpido de Hollenback, disponível em dois tamanhos (3 e 3S)
- ✓ o discoide (forma de disco)
- ✓ o cleóide (forma de garra ou claw em inglês)
- ✓ o jogo de instrumentos de Frahm
- ✓ o esculpido interproximal IPC (interproximal carver).

Os remanescentes de cúspides e cristas e os dentes adjacentes são usados como guias para formar a anatomia da restauração.

A escultura de uma restauração que envolve a superfície proximal deve ser iniciada pela região da crista marginal, refazendo a sua vertente proximal. Deve-se posicionar a sonda exploradora inclinada, a uma angulação aproximada de 45° e o instrumento ser movimentado no sentido vestibulolingual. Esse procedimento também **remove o excesso de amálgama em contato com a matriz**, evitando sua fratura no momento de remoção da tira metálica.

**A velocidade de escultura deve ser compatível com a velocidade de cristalização do amálgama.**

Para iniciar a escultura o amálgama deve apresentar certa resistência ao corte, evitando, assim, a remoção excessiva do material e o comprometimento da escultura da restauração.



Sulcos muitos profundos => restaurações com bordas finas => maior fragilidade => maior susceptibilidade às fraturas

Sulcos rasos => maior espessura de amálgama na região das bordas => menor possibilidade de fratura e degradação marginal. = **IDEAL**

## Acabamento e polimento

Realizar após um **intervalo mínimo de 24 a 48 horas** após a sua execução, para permitir que o material apresente um grau avançado da reação de cristalização.

**Objetivos do acabamento e polimento:**

- obter uma superfície bastante lisa (dificulta o acúmulo de placa dental),



- refinar a escultura e eventualmente corrigir a oclusão,
- aumentar a resistência do amálgama à corrosão,
- regularizar as bordas da restauração eliminando falhas que dificultariam a higienização
- melhorar o desempenho clínico das restaurações, pois diminui a ocorrência de fraturas marginais.
- melhorar o aspecto estético.

Atenção! Imediatamente após a confecção da restauração, o que pode ser feito é apenas a remoção dos excessos, o ajuste dos contatos oclusais e, se necessário, um polimento inicial.



A etapa de acabamento da restauração deve ser realizada empregando-se:

- ✓ **brocas multilaminadas** em baixa rotação, as quais são movimentadas, preferencialmente, da margem da restauração para o centro do dente, com o intuito de evitar a formação de degraus junto às margens.
- ✓ **Discos abrasivos para faces livres**
- ✓ **Tiras de lixa metálicas** nas superfícies proximais.

O polimento das restaurações de amálgama é dividido em duas etapas:

1. O **polimento inicial**, realizado na mesma sessão clínica que a confecção da restauração, pode ser feito com taça de borracha ou escova Robinson tipo pincel, modificada ou de forma cônica, juntamente com pastas abrasivas à base de pedra pomes fina e glicerina ou água como veículo.
2. Quanto ao **polimento final**, há diferentes opções, mas todos devem ser aplicados com escova de Robinson tipo pincel ou taça de borracha:
  - a) pasta de óxido de estanho, óxido de zinco e álcool 96° GL;
  - b) pedra pomes e água;
  - c) branco de Espanha e água ou álcool 96° GL;
  - d) Amalgloss com água ou álcool. Seja qual for a escolha,

O polimento é dado com:

- ✓ **pontas siliconizadas** em ordem decrescente de abrasividade: **marrom** > **verde** > **azul** ou **azul** > **verde** > **rosa**.
- As taças devem envolver as áreas de vertentes de cúspides e cristas marginais!



Devemos realizar esta etapa de forma intermitente e com leve pressão **para evitar o superaquecimento** que pode fazer com que **o mercúrio aflore à superfície** da restauração. O uso de gel lubrificante minimiza a geração de calor (Mondelli).



Vou trazer os protocolos clínicos do Livro do Lund, pois creio ser o mais atualizado para confecção de restaurações e com grande possibilidade de cair na prova!

### *Protocolo clínico de restauração classe I*

- 1. Verificação dos contatos oclusais:** observar os contatos em máxima intercuspidação habitual (MIH), relação cêntrica (RC) e em movimentos de lateralidade para facilitar a escultura final da restauração .
- 2. Anestesia,** se necessário.
- 3. Isolamento do campo operatório .**
- 4. Remoção do tecido cariado:** máxima preservação tecidual, conferindo, no momento do preparo cavitário, as retenções necessárias ao material. O próprio formato das brocas (330 ou 245) já provê ângulos arredondados; se usadas em angulação correta, elas promovem retenções com paredes convergindo para oclusal .Nessa fase, **as paredes gengivais devem ser preparadas com recortadores de bordos cervicais, para que não fique nenhum esmalte sem apoio de dentina na região.**
- 5. Limpeza da cavidade:** com bolinha de algodão e clorexidina a 0,2%.
- 6. Proteção do complexo dentinopulpar** com cimentos de hidróxido de cálcio e/ou cimentos ionoméricos, dependendo da profundidade da lesão cariada.
- 7. Trituração do amálgama:** atualmente, **a trituração mecânica é a mais usada;** porém, se a trituração manual for necessária, deve-se seguir as recomendações do fabricante quanto às proporções de mercúrio/liga. Quando usadas as ligas em cápsulas, é preciso não exceder o tempo recomendado para não prejudicar as propriedades mecânicas do material. Assim, deve-se empurrar o êmbolo da cápsula, perfurando a película que separa o pó do líquido; posicionar corretamente nas hastes internas do amalgamador e colocar o tempo correto para a trituração; remover a cápsula, abri-la e dispensar o material em uma dedeira de borracha, observando o **aspecto plástico da liga** e inserindo a na cavidade com o porta-amálgama.





8. **Condensação:** com condensadores de **tamanho menor para maior**, deve-se inserir o material na cavidade (ligas convencionais e mistas) e iniciar com os maiores (ligas esféricas), adaptando o amálgama em todas as paredes, dentro dos ângulos, até que **se ultrapassem um pouco os limites da cavidade, com pequeno excesso**.
9. **Brunidura pré-escultura:** neste passo, adapta-se o material ao dente, passando o brunidor de forma arredondada no **sentido material-dente**, para que seja removido algum excesso de mercúrio e para que, em seguida, seja possível iniciar a escultura e não haja nenhuma falha na restauração.
10. **Escultura:** deve-se iniciar com instrumentos cortantes, os esculpadores de Frahm, e a 3S (Hollemback). Iniciar a escultura imediatamente após a brunidura pré-escultura, tendo em mente a anatomia original, para que se consiga **reproduzir os sulcos principais e secundários e as cristas marginais**, observando os contatos com o antagonista, previamente marcados.
11. **Brunidura pós-escultura:** da restauração para o dente, são feitos movimentos de pressão com os brunidores 29 ou 33, para deixar a restauração mais homogênea e com menos porosidades, melhorando a adaptação marginal.
12. **Remoção do isolamento.**
13. **Ajuste oclusal:** análise de todos os contatos oclusais (MIH, RC, excursivos), removendo todo contato prematuro que possa estar interferindo na oclusão. Depois disso, o paciente pode ser liberado.
14. **Acabamento e polimento:** **intervalo de 24 horas** para que o material já tenha adquirido em torno **de 70% da sua resistência final**. O objetivo é deixar a superfície extremamente lisa, diminuindo os acúmulos de placa bacteriana sobre ela. Brocas multilaminadas de tamanho compatível com a restauração, em baixa rotação, com movimentos intermitentes+ borrachas abrasivas, com abrasividade decrescente (nas cores marrom, verde e azul), e o brilho final pode ser obtido com escovas e pastas específicas para polimento de amálgama. Nesse procedimento, deve-se observar o aumento de calor sobre os dentes e, preferencialmente, **fazê-lo sob isolamento para evitar o contato do mercúrio liberado com a cavidade bucal**.

### *Protocolo clínico de restauração classe II*

1. **Verificação dos contatos oclusais.**
2. **Anestesia**, se necessário.
3. **Isolamento do campo operatório.**



4. **Remoção do tecido cariado:** no caso de restaurações contendo duas ou mais faces, é necessário **decidir qual será o acesso à cárie**, sempre com base no princípio de máxima conservação tecidual. Deve-se iniciar o preparo com uma ponta diamantada de calibre pequeno em alta rotação sempre bem irrigada, para que, depois do acesso ao esmalte da crista marginal, seja utilizada uma broca maior e em baixa rotação ou curetas afiadas para a finalização da remoção do tecido cariado. É preciso observar a existência de esmalte sem suporte dentinário. Caso isso ocorra, pode-se removê-lo com instrumentos cortantes afiados ou fazer uma base de ionômero de vidro sob este esmalte para preservar a estrutura sadia.
5. **Retenção adicional:** se a retenção necessária ainda não foi alcançada, podem-se utilizar artifícios adicionais (para neutralizar as forças de tração sobre a restauração).
6. **Proteção do complexo dentinopulpar**, se necessário.
7. **Colocação da matriz e da cunha:** etapa importante para um ponto de contato correto, sem excessos cervicais. Escolhe-se a matriz, realiza-se a brunidura e adapta-se a mesma à cavidade. A seguir, reanatomiza-se uma cunha de madeira com uma lâmina de bisturi nº 15, de modo que ela se encaixe perfeitamente sob o ponto de contato, não amassando a matriz nem deixando excesso se ficar muito abaixo da parede gengival. Além disso, as cunhas promovem leve afastamento dentário, melhorando o ponto de contato.
8. **Trituração do amálgama.**
9. **Condensação:** inicia-se a condensação pelas retenções adicionais, como, por exemplo, pelos pins, depois pelas caixas proximais e, por fim, no restante da cavidade.
10. **Brunidura pré-escultura, escultura e brunidura pós-escultura:** semelhante ao protocolo de restauração classe I.
11. **Remoção do isolamento:** **somente remover a matriz e a cunha quando for observada resistência do material**, com o cuidado de abrir o porta-matriz e remover delicadamente a matriz de um lado e depois do outro. Terminar os detalhes finais da escultura, principalmente nas superfícies proximais, e brunir novamente.
12. **Ajuste oclusal:** é necessário cuidado, pois um contato forte prematuro pode levar à fratura da restauração nessa fase. Após o ajuste adequado, liberar o paciente.
13. **Acabamento e polimento:** em outra sessão, com pontas de acabamento de granulação decrescente podem ser passadas também lixas proximais de metal.



## 4- DESEMPENHO CLÍNICO DO AMALGAMA

Agora estamos mais perto de finalizar! Vamos saber sobre o desempenho clínico das restaurações de amálgama e creio que seja forte tendência a cobrança desse assunto!

**O amálgama não adere à estrutura dental, oferecendo apenas adaptação satisfatória às paredes da cavidade.**

**Vernizes cavitários** são usados para reduzir a infiltração mais grosseira que ocorre ao redor de uma restauração recém-terminada. O uso de adesivos é outro método também empregado.

Vernizes cavitários (TORRES, 2017):

são materiais que produzem uma fina película protetora que reveste a estrutura dental recém-cortada ou desgastada pelo preparo dental. São aplicados em todas as paredes com a finalidade de vedar a embocadura dos túbulos dentinários e os microespaços que se formam entre o material restaurador e as paredes do preparo, minimizando a microinfiltração marginal

É composto por uma resina natural (copal ou colofônia) ou sintética (nitrocelulose) dissolvida em um solvente orgânico, que pode ser acetona, clorofórmio, éter. Apresenta propriedade isolante termoelétrica moderada.



Apesar de terem sido muito empregados no passado, os vernizes não são usados na atualidade por, apresentarem os seguintes problemas:

- ✓ não são capazes de promover um bom selamento da dentina, mesmo se aplicados em várias camadas.
- ✓ sofrem dissolução com o passar do tempo, deixando um espaço vazio na interface, que precisa obrigatoriamente ser ocupado pelos produtos de corrosão do amálgama;
- ✓ menos efetivo que o uso de adesivos dentinários em reduzir a microinfiltração marginal

Enquanto a corrosão da superfície da restauração exposta ao meio bucal é nociva, ela se torna uma vantagem quando ocorre na interface dente/restauração.



Após a colocação do amálgama na cavidade seca e forrada com verniz à base de copal, a dentina volta a se umedecer em poucas horas. Os fluidos atravessam a película semipermeável do verniz e tomam contato direto com o amálgama, iniciando a formação paulatina de óxidos. Com o passar do tempo, esses **óxidos vedam a interfacedente/restauração, dificultando a infiltração marginal e a cárie secundária, pelo efeito bacteriostático de alguns dos seus íons, e pela adaptação, que melhora com o tempo.** Essa característica é particular e exclusiva desse material, já que a infiltração na área marginal com relação a outros materiais restauradores aumenta com o passar do tempo (MONDELLI).

Se o amálgama é condensado de forma apropriada, a infiltração diminui conforme a restauração envelhece em boca.



A **vida útil de uma restauração de amálgama é definida por: material, CD/assistente e hábitos do paciente.** As duas primeiras interferem no início da vida útil da restauração, diferenças na dinâmica oral contribuem para variabilidade na deteriorização especialmente no valamento marginal (aberturas de fendas na interface dente-restauração).

O operador é, com certeza, a principal variável na determinação da qualidade e, conseqüentemente, da longevidade das restaurações de amálgama.

As restaurações de amálgama são substituídas **7 vezes mais quando o paciente troca de profissional** do que se ele continuar a ser atendido pelo mesmo dentista.

Em longo prazo, os amálgamas poderão falhar. Quando tais falhas são relativas especificamente ao material, elas são em geral associadas ao creep ou a corrosão, que causam a **fratura marginal.**

As ligas com **alto teor de cobre** apresentam algumas vantagens, como a redução ou eliminação da fase  $\gamma$  2, **maior resistência à corrosão, baixo escoamento ou creep, melhores propriedades mecânicas.**

O ideal é que a liga de amálgama de escolha deve apresentar nenhum ou pouco creep e deve possuir alta resistência à corrosão. Evidências clínicas e laboratoriais indicam que **um amálgama com alto teor de cobre e contendo zinco é a escolha de preferência.**

Torres traz em seu livro que as ligas ricas em cobre e com zinco apresentaram mais de 80% das restaurações após 13 anos. Quanto às ligas ricas em cobre e sem zinco e as pobres em cobre e com zinco, acima de 70% estavam em boas condições após 13 anos. **Aborda ainda que restaurações de amálgama bem realizadas podem durar de 15 a 20 anos ou mais.**



Você já deve ter visualizado aquelas restaurações de amálgama que parecem que estão extravasando do dente não é mesmo?

Essa **expansão excessiva é ocasionadas pela contaminação do Zinco por umidade durante a trituração ou condensação**. Caso fluidos à base de água, como sangue ou saliva, estejam presentes no interior do amálgama durante a condensação ocorrerá essa expansão tardia pela liberação de hidrogênio. Com isso as margens do preparo ficam sem suporte e mais susceptíveis a fratura e defeitos marginais aparecem. **Lembrem que fendas e descoloração aceleram a corrosão, reduzindo a resistência da restauração!**

A especificação do ANSI/ ADA também inclui uma nota sobre a presença de zinco nas ligas de amálgama, **com ligas contendo mais de 0,01 % de zinco classificadas como "ligas com zinco" e aquelas com menos de 0,01 % como "ligas sem zinco"**. O zinco é incluído como um auxiliar durante a fabricação; ele ajuda a produzir fundições limpas e de boa qualidade dos lingotes usados para produção de ligas de partículas usinadas.

**Possíveis soluções incluem o uso de ligas sem zinco e atenção redobrada ao isolamento do campo operatório**. A presença de contaminação dentro do amálgama precisa ser evitada porque pode comprometer a integridade da restauração. (CRAIG 2012)

A expansão tardia muitas vezes causa dor intensa, possivelmente pela pressão transferida para a câmara pulpar, podendo ser relatada de 10 a 12 dias após a confecção da restauração.

Se a queixa de dor pós restauração em amálgama for no dia seguinte, busque possibilidade de **contato prematuro ou trincas no esmalte/enfraquecimento das cúspides** (a restauração deve ser substituída para evitar fratura dental).

Uma importância clínica adicional da alteração dimensional está relacionada à ocorrência ocasional de sensibilidade pós-operatória associada a restaurações de amálgama recém-colocadas.



**Um conceito cobrado é choque galvânico:** ocorre quando duas restaurações são colocadas em contato, ocorrendo um repentino curto-circuito através das ligas, podendo causar dor aguda (choque).

**O contato de duas restaurações metálicas ou de materiais de diferentes graus de eletronegatividade podem ocasionar o galvanismo.** Esses materiais, combinados a saliva ou fluidos dentais como eletrólitos, formam uma célula elétrica. Quando dois materiais restauradores antagonistas fazem contato entre si, a célula fica em curto-circuito e, se ocorre um fluxo de corrente para a polpa, o paciente sente dor e a restauração mais anódica pode sofrer corrosão (CRAIG).



**O amálgama não adere à estrutura dentária;** portanto, uma alteração dimensional negativa resultaria na presença de uma fenda interfacial entre a restauração de amálgama e a estrutura do dente. Aparentemente, **o tamanho das fendas interfaciais é um fator chave para determinar se a sensibilidade ocorrerá**, com fendas maiores sendo particularmente propensas a desencadear esse problema.

**Amálgamas de alto teor de cobre apenas de partículas esféricas parecem mostrar uma propensão para ocorrência de sensibilidade pós-operatória.** O uso de materiais formadores de películas como agentes de adesão dentinária para selar os túbulos dentinários antes da colocação da restauração de amálgama provou ser uma solução eficiente para o problema da sensibilidade de amálgamas de partículas esféricas.

Segundo Van Noort (2010), os **motivos que justificam a substituição do amálgama** estão usualmente associados a:

- ✓ fratura dental;
- ✓ cárie recorrente;
- ✓ fratura do corpo do amálgama; e
- ✓ falha marginal.

56% dos fracassos das restaurações de amálgama eram devido aos preparos cavitários incorretos e 40% à manipulação incorreta do material.

**A falha marginal pode surgir tanto pela fratura das margens do amálgama como das margens de esmalte.** Dos fatores citados, a cárie recorrente é considerada a razão mais comum para a substituição da restauração de amálgama (correspondendo a 70% das substituições). Alguns fracassos são inevitáveis e estão relacionados às propriedades adversas dos amálgamas, mas outros podem ser evitados, levando em consideração as limitações deste material, adotando as técnicas adequadas e evitando as falhas no desenho cavitário e técnica clínica deficiente (Van Noort,2010).



**Restaurações com cárie secundária estavam evidentes em dentes com discrepância marginal acima de 400µm.** Contudo para uma população com boa higiene oral, a incidência de cárie secundária é baixa, mesmo na presença de degradação marginal severa sendo sugerido um reparo ou recontorno.

**Se esmalte não suportado é deixado nas margens do preparo ou ainda com o valamento do amálgama, a estrutura dental remanescente pode fraturar com o tempo.**



**Escultura e acabamento inadequados e a remoção inadequada da camada rica em mercúrio podem resultar em bordas finas de amálgama sobre esmalte que fraturam.** Esse problema pode ser resolvido pelo polimento final da margem de amálgama com taça de borracha macia associada a pó de granulometria fina.

Lembrando que quando uma restauração antiga é substituída por uma nova, existem grandes possibilidades de que o tamanho do preparo venha a aumentar. Sendo assim, as trocas desnecessárias devem ser evitadas. **O reparo de restaurações antigas pode ser feito**, desde que se possa estabelecer acesso e inspeção apropriados às áreas defeito.

Uma restauração antiga com a **superfície escura e corroída** não necessariamente necessita ser trocada. Em muitos casos, um **novo acabamento e polimento podem ser suficientes** para que ela fique em boas condições (TORRES, 2017).



Concurseiro fique atento a erros cometidos nas etapas da restauração, pois costumam ser cobrados em provas!

**Contaminação:** a contaminação da cavidade por sangue ou saliva **resulta na adaptação deficiente** da restauração as margens cavitárias.

**Técnicas Deficientes de Colocação da Matriz:** uma fita de matriz adaptada inadequadamente pode ser **causa de sobrecontorno marginal ou da falta de pontos de contato** com os dentes adjacentes. Uma fita de matriz muito apertada pode causar a **fratura das cúspides dentais** que foram enfraquecidas pela remoção de grande quantidade de tecido dentário.

**Condensação Insatisfatória:** **resulta na porosidade do amálgama e na presença de excesso de mercúrio**, ambas **reduzindo a resistência do amálgama**. A **adaptação marginal também será insatisfatória**, aumentando o potencial de infiltração marginal, carie recorrente e corrosão.

**Trituração:** para uma boa condensação, é importante que o amálgama seja **bem misturado e que o tempo adequado de trituração seja executado**. A subtrituração, em particular, deve ser evitada, pois resultará numa mistura seca que não permitirá condensação adequada.



## 5-CONTROVÉRSIAS SOBRE O USO DO AMÁLGAMA

Duas são as vertentes que trabalham os riscos do uso de restaurações de amálgama devido à presença de mercúrio:

1. A primeira relata o risco de reações alérgicas, contudo é bastante rara, sendo estimado que acometa 1 para cada 100.000.000 pacientes.
2. Outra possibilidade sugerida é que as restaurações liberassem uma grande quantidade de vapor de mercúrio que causaria intoxicação nos pacientes e se depositaria no fígado, rins e centros nervosos.

Alguns estudos mostraram que **8 a 10 restaurações de amálgama na boca de um mesmo paciente liberam apenas de 1,1 a 4,4 µg/dia**. Tem-se como uma exposição aceitável e segura, em trabalhadores de indústrias que manipulam mercúrio, valores de 300 a 500 µg/dia, o que indica que a quantidade liberada pelas restaurações é bastante baixa.

Vamos comentar um pouco mais sobre a exposição ao mercúrio abordada no livro de Torres.

**A absorção do mercúrio pelo corpo humano pode ocorrer via pele, pulmões e trato gastrointestinal.** Ele é pouco e lentamente absorvido pela pele em qualquer uma das formas (puro inorgânico e orgânico).

O mercúrio do amálgama que é liberado no ar na boca pode ser aspirado e diretamente absorvido, mas misturado com a saliva e engolido não é praticamente absorvido; ambas liberações são quantidades muito pequenas.



Afirma-se ainda que os pacientes com restaurações de amálgama apresentariam níveis tóxicos de mercúrio no sangue. Em pacientes sem restaurações de amálgama, pode-se constatar uma média de 0,3 ng/rnl, enquanto **pacientes com restaurações apresentam 0,7 ng/rnl**. Contudo, a ingestão de uma refeição semanal de produtos marinhos resulta em níveis sanguíneos de 2,3 a 5,1 ng/rnl. Dessa forma, **a presença de restaurações de amálgama não é capaz de causar intoxicação aguda ou crônica.**

Vamos ver algumas recomendações de **biossegurança quanto ao manuseio do amálgama:**

- deve-se sempre evitar a exposição desnecessária a esse metal, trabalhando-se em um local bem ventilado, dando-se preferência ao uso de cápsulas e promover o armazenamento correto dos resíduos.





- As sobras de amálgama devem ser armazenadas em recipientes contendo fixador usado para filmes radiológicos ou pelo menos 7-8 cm de água.
- O contato dérmico com o amálgama deve ser evitado, já que a penetração dérmica é possível.
- A remoção dos amálgamas antigos deve sempre ser feita com isolamento absoluto com irrigação de spray de água e sucção de alta potência.
- Caso haja derrame acidental de mercúrio, pode-se usar para a coleta o chumbo de embalagens de filmes radiográficos, pó de liga de amálgama, enxofre, fita adesiva ou o sistema de evacuação dental. O aspirador de pó deve ser evitado, pois vaporiza o mercúrio.
- A ventilação da sala de trabalho deve ser constante para manter baixa a concentração de Hg no ar.
- Os instrumentos contaminados por amálgama devem ser cuidadosamente limpos antes da esterilização, evitando a vaporização do mercúrio.
- Filtros devem ser instalados para evitar que o mercúrio seja liberado no ambiente através do esgoto.



Achei essa informação bem interessante de ser cobrada que diz respeito ao cuidado em relação ao uso do amálgama: **nunca trabalhar com ele quando existir um ferimento da mucosa**, assim como evitar feri-la durante o procedimento restaurador. Caso o amálgama entre em contato com o tecido ferido, **ele poderá ficar encapsulado e resultar em tatuagem**.



## CONSIDERAÇÕES FINAIS

Chegamos ao final da **aula inicial de Dentística!**

Estamos iniciando uma caminhada para aprovação! Conto contigo nessa empreitada. Não será fácil, mas nos apoiaremos!

Quaisquer dúvidas, sugestões ou críticas, por favor, entrem em contato conosco. Será um prazer acompanhar você nessa jornada rumo à sua vaga.

E não esqueça de avaliar o nosso curso na aba "avaliações estrelas". A sua opinião é muito importante para nós.

Aguardo vocês na próxima aula. Um xero!

Renata Barbosa.

**E-mail:** [renatapsbarbosa@gmail.com](mailto:renatapsbarbosa@gmail.com)

**Instagram:** <https://www.instagram.com/renatapsbarbosa>



## 6- QUESTÕES COMENTADAS



1. (VUNESP/Prefeitura de Itapevi/2019) Na abordagem contemporânea dos preparos cavitários, recomenda-se remoção da quantidade apropriada de tecido desmineralizado, e a classificação de Black é utilizada para apontar o local desses preparos. De acordo com essa classificação, o preparo que for realizado no terço gengival, nas superfícies vestibular, lingual ou bucal dos dentes corresponde à Classe:

- A) I de Black.
- B) II de Black.
- C) III de Black.
- D) IV de Black.
- E) V de Black

### Comentários:

A **alternativa E** está correta e é o gabarito da questão. Procure palavras chave como localização e face das cavidades, essa questão trouxe como informação o terço gengival e a faces livres V, L ou B correspondendo à classe V de Black.

2. (VUNESP/ Prefeitura de Serrana/2018) Black foi o primeiro a idealizar uma sequência lógica para o preparo de cavidades dentais. Os procedimentos para a confecção das cavidades evoluíram, mas continuaram embasados nos princípios preconizados por ele. A característica dada à cavidade para que as estruturas remanescentes e a restauração sejam capazes de suportar às forças mastigatórias denomina-se forma de

- A) extensão.
- B) resistência.
- C) contorno.
- D) retenção.



## E) manutenção.

### Comentários:

A **alternativa B** está correta e é o gabarito da questão. A forma de Resistência torna as estruturas remanescentes e a restauração capazes de resistir às forças mastigatórias. Revisando as características dessa etapa: as paredes circundantes da caixa oclusal para o preparo do AMG devem ser paralelas entre si e perpendiculares à parede pulpar; as paredes pulpar e gengival devem ser planas, paralelas entre si e perpendiculares ao longo eixo do dente ou JAD, os ângulos cavosuperficiais nítidos e sem bisel. A profundidade adequada para permitir espessura mínima de material, suficiente para sua resistência. Deve se fazer a remoção de esmalte gengival sem apoio.

**3. (Prova Exército/ 2015) A ordem geral de tempos operatórios no preparo de cavidades para restaurações com amálgama, de acordo com os princípios clássicos de Black, é a seguinte, segundo Baratieri:**

**a) Limpeza da cavidade; remoção da dentina cariada remanescente; forma de contorno; forma de resistência; forma de retenção; forma de conveniência; acabamento das paredes de esmalte.**

**b) Forma de resistência; forma de contorno; forma de retenção; forma de conveniência; remoção da dentina cariada remanescente; acabamento das paredes do esmalte; limpeza da cavidade.**

**c) Limpeza da cavidade; forma de contorno; forma de resistência; forma de retenção; forma de conveniência; remoção da dentina cariada remanescente; acabamento das paredes de esmalte.**

**d) Forma de resistência; forma de contorno; forma de retenção; forma de conveniência; acabamento das paredes de esmalte; remoção da dentina cariada remanescente; limpeza da cavidade.**

### Comentários:

A **alternativa B** está correta e é o gabarito da questão. Vamos lembrar que a limpeza da cavidade é sempre realizada no final de todas as etapas, já eliminaríamos duas alternativas por saber desta informação. O acabamento das paredes deve ser executado após a remoção completa do tecido cariado.

**4. (FUNDEP/Pref. Lagoa Santa- MG/2018) Analise as afirmativas a seguir relativas à dentística restauradora.**



I. Cavidades do tipo classe I são localizadas nas superfícies proximais dos molares e pré-molares, podendo ou não se estender para a superfície oclusal.

II. Cavidades do tipo classe III envolvem as superfícies proximais de incisivos e caninos, mas o ângulo incisivo encontra-se intacto.

III. Cavidades do tipo classe V são localizadas no terço gengival de superfícies vestibulares e linguais de todos os dentes.

Estão corretas as afirmativas

A) I e II, apenas.

B) I e III, apenas

C) II e III, apenas.

D) I, II e III.

**Comentários:**

A **alternativa C** está correta e é o gabarito da questão.

I- cavidades classe I são localizadas nas superfícies oclusal de pré-molares e molares; com ou sem envolvimento de cúspides.

II - cavidades classe III envolvem as proximais de dentes anteriores, sem envolvimento do ângulo incisal.

III- cavidades classe V envolvem a vestibular e lingual de todos os dentes.

5. (UFMT/Pref VG/MG- Odontólogo/2018) Na tentativa de padronizar a comunicação e o registro de informações em dentística, Black propôs uma classificação para a localização de lesões e cavidades. Sobre essa classificação, numere a coluna da direita de acordo com a da esquerda.

- |                |   |
|----------------|---|
| ( ) Classe V   | 1 - Face proximal de dentes anteriores com envolvimento de ângulo |
| ( ) Classe II  | 2 - Terço gengival vestibular ou lingual de todos os dentes       |
| ( ) Classe III | 3 - Face proximal de pré-molares e molares                        |
| ( ) Classe IV  | 4 - Face proximal de dentes anteriores sem envolvimento de ângulo |



Assinale a sequência correta.

[A] 3, 1, 4, 2

[B] 2, 3, 4, 1

[C] 1, 3, 4, 2

[D] 2, 1, 3, 4

**Comentários:**

A **alternativa B** está correta e é o gabarito da questão. Vamos lembrar a localização das cavidades: Cavidades Classe I são cavidades na oclusal de pré-molares e molares; 2/3 oclusais da Vestibular de molares inferiores; 2/3 oclusais da face Palatina de molares superiores; e face palatina dos dentes anteriores superiores.

Já as cavidades Classe II envolvem as proximais de pré-molares e molares. Classe III se encontram nas proximais de dentes anteriores, sem envolvimento do ângulo incisal e as cavidades Classe IV, nas proximais de dentes anteriores, com envolvimento do ângulo incisal Classe V se encontram no terço cervical Vestibular e Lingual de todos os dentes. Classe VI nas bordas incisais e pontas de cúspide.

**6. (VUNESP / Prefeitura de Morro Agudo/2020 ) A execução dos procedimentos restauradores é normalmente precedida pelo preparo cavitário, sobre o qual é correto afirmar que:**

**A) os preparos cavitários classe V necessitam de acesso indireto para procedimentos restauradores.**

**B) a crista marginal deve ser sempre incluída nos preparos cavitários, visando maior resistência das restaurações.**

**C) a geometria dos preparos cavitários é fundamental no sucesso clínico das restaurações diretas com compósitos.**

**D) a remoção do tecido cariado deve se estender por 1,0 mm de tecido sadio para a confecção das paredes do preparo.**

**E) esmalte sem suporte dentinário deve ser removido.**

**Comentários:**

A **alternativa E** está correta e é o gabarito da questão. Alguns princípios básicos devem ser considerados ao se determinar a forma de contorno de uma cavidade: idealmente, todo esmalte sem suporte dentinário deve ser removido ou então, quando não fragilizado, apoiado sobre um material adesivo calçador (resina composta ou cimento ionomérico). Além disso o acabamento das paredes e



margens de esmalte: consiste na remoção dos prismas de esmalte fragilizados pelo alisamento das paredes internas de esmalte da cavidade, ou no acabamento adequado do ângulo cavossuperficial.

**7. ( VUNESP/ Prefeitura de Cerquillo - SP/2019) Sobre os preparos cavitários no tratamento odontológico restaurador, é correto afirmar:**

- A) sempre que possível, estruturas de reforço, como as cúspides, devem ser envolvidas no preparo cavitário.**
- B) são indispensáveis nas restaurações diretas confeccionadas com resina composta.**
- C) devem garantir, no mínimo, 2 mm de espessura do material restaurador.**
- D) todo esmalte sem apoio dentinário deve ser removido.**
- E) para restaurações indiretas, devem ser retentivos com leve convergência para oclusal.**

**Comentários:**

A **alternativa D** está correta e é o gabarito da questão. Todo esmalte sem suporte deve ser removido possivelmente levando em consideração que é altamente friável, necessita suporte para resistir aos esforços mastigatórios.

**8. (FUNDEP/Pref. Lagoa Santa- MG/2018) Analise as afirmativas a seguir relativas à dentística restauradora.**

**I. Cavidades do tipo classe I são localizadas nas superfícies proximais dos molares e pré-molares, podendo ou não se estender para a superfície oclusal.**

**II. Cavidades do tipo classe III envolvem as superfícies proximais de incisivos e caninos, mas o ângulo incisivo encontra-se intacto.**

**III. Cavidades do tipo classe V são localizadas no terço gengival de superfícies vestibulares e linguais de todos os dentes.**

**Estão corretas as afirmativas**

- A) I e II, apenas.**
- B) I e III, apenas**
- C) II e III, apenas.**



D) I, II e III.

**Comentários:**

A **alternativa C** está correta e é o gabarito da questão.

I- cavidades classe I são localizadas nas superfícies oclusal de pré-molares e molares; com ou sem envolvimento de cúspides.

II - cavidades classe III envolvem as proximais de dentes anteriores, sem envolvimento do ângulo incisal.

III- cavidades classe V envolvem a vestibular e lingual de todos os dentes.

**9. ( FGV / TJ-SC/ 2015) Com relação ao preparo cavitário de uma cavidade Classe I profunda, em que o material empregado será o amálgama de prata, o primeiro passo será:**

- A) eliminar o esmalte dental sem suporte ao redor da lesão cariada;**
- B) proteger a parede pulpar com material biocompatível, para realizar proteção térmica;**
- C) estender o preparo aos sulcos remanescentes e defeitos anatômicos oclusais;**
- D) remover a dentina cariada com brocas esféricas grandes e colheres de dentina;**
- E) manter as paredes da cavidade planas e paralelas ao longo do eixo do dente.**

**Comentários:**

A **alternativa A** está correta e é o gabarito da questão. Primeira etapa dos procedimentos é a forma de contorno que define a área a ser incluída no preparo, englobando todo o tecido cariado e áreas susceptíveis onde todo esmalte sem suporte dentinário deve ser removido;

**10. (VUNESP /Prefeitura de Jaguariúna - SP/ 2021) De acordo com os princípios de preparo da Dentística Restauradora, sobre o bisel do ângulo cavo superficial, é correto afirmar que**

- A) não se faz para o amálgama devido à dificuldade de brunimento.**
- B) deve ser realizado para facilitar o brunimento do amálgama de prata.**





C) não se faz para o amálgama, pois a resistência do material está relacionada com sua espessura.

D) deve ser realizado para o amálgama com a finalidade de promover uma melhor interface do material restaurador e a estrutura dental.

E) deve ser realizado para o amálgama com a finalidade de promover maior durabilidade da restauração.

#### Comentários:

A **alternativa C** está correta e é o gabarito da questão. Vamos lembrar que o ângulo cavo superficial é aquele formado pela união das paredes circundantes das cavidades com a superfície externa do dente, além disso para restaurações em amálgama os ângulos cavos superficiais são nítidos e sem bisel.

11. (Prova da Aeronáutica/2017) O amálgama dentário é um dos materiais amplamente utilizados em Odontologia. Sobre as vantagens das restaurações de amálgama é correto afirmar que:

A) há união às estruturas dentárias.

B) as restaurações de amálgama apresentam dificuldade de manipulação.

C) as restaurações de amálgama não apresentam resistência ao desgaste muito próximo à da estrutura dental.

D) como é um material dentário empregado há mais de cem anos, existe ampla experiência com relação ao seu uso clínico, que evidencia um bom comportamento a longo prazo.

#### Comentários:

A **alternativa D** está correta e é o gabarito da questão.

A **alternativa A** está incorreta. Lembre-se que não há união entre amálgama e dente sendo apenas uma retenção mecânica.

A **alternativa B** está incorreta. As restaurações de amálgama tem como vantagem a facilidade de manipulação.

A **alternativa C** está incorreta. Restaurações dentárias de amálgama são relativamente simples de serem confeccionadas, não são excessivamente sensíveis à técnica, mantêm a forma anatômica, têm resistência à fratura razoavelmente elevada, impedem infiltração marginal após um período de tempo na boca, podem ser usadas em áreas sujeitas a tensões e têm uma vida útil relativamente longa.



12. ( Prova da Marinha/2016) Segundo Anusavice (2013), sobre o reparo de restaurações de amálgama, é correto afirmar que

A) quando um amálgama que acabou de ser triturado é condensado na superfície previamente asperizada de um amálgama já existente, a resistência flexural pode chegar à 70% daquela do amálgama original.

B) o preparo de uma pequena cavidade no amálgama existente para restabelecer retenção mecânica entre as duas porções não melhora a qualidade da junção no reparo.

C) para áreas que exibem pequenas fraturas marginais (fendas com largura de aproximadamente 250 nm), pode-se condicionar o esmalte adjacente à restauração e, depois de enxaguar e secar a área, selar a fenda com agente adesivo dentinário.

D) o aumento da quantidade de mercúrio na mistura, antes de condensar o novo incremento no local a ser reparado, pode diminuir a resistência do reparo.

E) não se utiliza reparo em amálgama.

#### Comentários:

A **alternativa C** está correta e é o gabarito da questão. Vamos corrigir as demais alternativas.

A **alternativa A** está incorreta. Quando um amálgama que acabou de ser triturado é condensado na superfície previamente asperizada de um amálgama já existente, a resistência flexural pode chegar à 50% daquela do amálgama original.

A **alternativa B** está incorreta. Executar pequena cavidade na restauração existente para estabelecer retenção mecânica entre as porções e melhora a qualidade da junção no reparo.

A **alternativa D** está incorreta. O aumento da quantidade de mercúrio na mistura, antes de condensar o novo incremento no local a ser reparado, pode aumentar a resistência do reparo, porém não é uma opção desejável por expor mais o paciente!

A **alternativa E** está incorreta. O reparo do amálgama é uma opção conservadora principalmente quando a falha ocorrer por fratura marginal.

13. (Prova da Aeronáutica / 2012) São etapas e procedimentos corretos na confecção de restauração com amálgama dental, exceto:

A) A seleção de uma liga com alto teor de cobre possibilita baixo creep e boa resistência à fratura marginal.



- B) A contaminação com umidade das ligas que contêm zinco pode resultar em alteração dimensional excessiva.
- C) O tamanho da ponta do condensador e a direção da magnitude da força aplicada dependem do tipo de liga de amálgama.
- D) Evita-se o brunimento em ligas com baixo conteúdo de cobre e zinco, pois pode dificultar as etapas de acabamento e polimento.

#### Comentários:

A **alternativa D** está incorreta e é o gabarito da questão. Atine que pede o que não está correto na confecção da restauração e a contaminação não deve ocorrer, pois os fluidos à base de água, como sangue ou saliva, estejam presentes no interior do amálgama durante a condensação ocorrerá expansão tardia.

14. (Prova da Aeronáutica/2014 ) Em relação ao acabamento e polimento das restaurações de amálgama, assinale a afirmativa correta.

- A) O emprego das pontas de borracha abrasiva, em forma de taça e ogival, segue a ordem crescente de granulação, na sequência de cores azul, verde e marrom.
- B) As brocas multilaminadas representam a segunda etapa da técnica de acabamento e polimento das restaurações de amálgama, sendo utilizadas logo após as pontas de borracha abrasiva.
- C) O polimento final das restaurações de amálgama deve ser realizado com escovas de Robinson impregnadas de pasta pré-fabricada de polimento, ou pasta composta pela mistura do pó de óxido de zinco com álcool.
- D) O acabamento e polimento das restaurações de amálgama são facultativos e sua necessidade limitada quando da presença de excessos oclusais, uma vez que a brunidura pós-escultura já garante uma lisura e brilho compatíveis com a exigência clínica.

#### Comentários:

A **alternativa C** está correta e é o gabarito da questão.

A **alternativa A** está incorreta. As pontas de borracha abrasiva devem ser utilizadas na ordem decrescente: marrom, verde e azul.



A **alternativa B** está incorreta. As brocas multilaminadas antecedem o uso das pontas de borracha abrasivas.

A **alternativa D** está incorreta. A etapa de acabamento e polimento é fundamental para bom sucesso da restauração em amálgama devendo ser realizada de 24 a 48h após a sua confecção.

**15. (CESPE - CEBRASPE / TRT - 5ª Região BA/ 2008) Acerca das restaurações de amálgama, que continuam sendo usadas como opção de tratamento em muitas situações clínicas, julgue os itens a seguir.**

**A ocorrência de fraturas marginais das restaurações de amálgama independe do tipo de liga utilizado e da proporção liga/mercúrio.**

Certo

Errado

**Comentários:**

A afirmativa está **ERRADA**. A quantidade de mercúrio presente em uma restauração influencia na qualidade final e na longevidade da restauração em amálgama. Evidências clínicas e laboratoriais indicam que um amálgama com alto teor de cobre e contendo zinco é a escolha de preferência.

**16. (CESPE - CEBRASPE/TJ-DFT/2015) As restaurações de amálgama são utilizadas há mais de cento e cinquenta anos em todo o mundo. Mesmo havendo diversas opiniões contrárias a respeito de sua utilização, a literatura científica relata que seu uso é seguro, exceto em pacientes que apresentam alergia a mercúrio. Com relação a esse assunto, julgue o item que se segue.**

**O amálgama dental é composto por uma liga metálica com predominância de prata estanho e mercúrio puro, os quais são misturados no momento da execução da restauração. O procedimento de mistura é denominado tecnicamente como trituração.**

**Comentários:**

A afirmativa está **CERTA**. A prata, estanho e cobre são os componentes principais. É possível incluir também índio, paládio, platina, zinco e mercúrio em quantidades menores para melhorar as características de manipulação e desempenho clínico.



17. (2018/FUNDEP/Prefeitura de Santa Bárbara - MG ) Por definição, o amálgama é uma liga que contém, em sua composição, mercúrio. Analise as afirmativas a seguir relativas ao amálgama.

I. Quanto maior o número de partículas Ag-Sn não reagidas retidas na estrutura final, mais resistente o amálgama vai ser.

II. Os componentes principais de partículas de composição única são, geralmente, prata, cobre e estanho.

III. Uma mistura esfarelada indica subtrituração. O amálgama não só vai resultar em uma restauração enfraquecida, mas a superfície também ficará granulosa.

Estão corretas as afirmativas

A) I e II, apenas.

B) I e III, apenas

C) II e III, apenas.

D) I, II e III.

**Comentários:**

A **alternativa D** está correta e é o gabarito da questão. Quanto maior o número de partículas Ag-Sn não reagidas retidas na estrutura final, mais resistente o amálgama vai ser, lembre-se que essa fase corresponde a gama  $\alpha$  mais resistente. A prata, estanho e cobre são os componentes principais. É possível incluir também índio, paládio, platina, zinco e mercúrio em quantidades menores para melhorar as características de manipulação e desempenho clínico.

18. ( IBADE / Prefeitura de Ministro Andreazza - RO /2020 ) O amálgama dentário é o produto da reação entre o mercúrio e a liga com a qual irá se misturar e reagir. A liga pode variar tanto na composição quanto na forma e, por isso, a seleção do amálgama dentário mais apropriado deve considerar as variáveis controladas pelo fabricante e as controladas pelo profissional, pois elas terão efeito nas propriedades do material como nas características de manipulação e desempenho clínico. Desta forma, é correto afirmar que:

A) o contato de duas restaurações de amálgama pode ocasionar desconforto ao paciente ou mesmo um gosto metálico acentuado devido à possibilidade de formação de uma célula galvânica; tendo a saliva como meio eletricamente condutor.

B) são considerados materiais restauradores muito frágeis, com baixa resistência à tração, necessitando de preparos cavitários não conservadores a fim de evitar a formação de regiões muito finas de amálgama.



C) possuem baixa condutividade térmica e possíveis problemas oriundos da sensibilidade pulpar podem ser evitados através da correta técnica de preparo cavitário com o uso de forradores ou vernizes.

D) são restaurações metálicas consideradas esteticamente deficientes, que possuem durabilidade, necessitam de polimento frequente a fim de evitar o deslustre que enfraquece o material e pode levar à fratura.

E) as ligas de partículas esféricas necessitam de maior quantidade de mercúrio durante a amalgamação e por isso a condensação deve ser iniciada com condensadores de menor diâmetro, com altas pressões para aflorar o mercúrio, aumentando a resistência e o creep do amálgama.

### Comentários:

A **alternativa B** está correta e é o gabarito da questão.

A **alternativa A** está incorreta. O contato de duas restaurações metálicas ou de materiais de diferentes graus de eletronegatividade pode ocasionar o galvanismo. Esses materiais, combinados a saliva ou fluidos dentais como eletrólitos, formam uma célula elétrica. Quando dois materiais restauradores antagonistas fazem contato entre si, a célula fica em curto-circuito e, se ocorre um fluxo de corrente para a polpa, o paciente sente dor e a restauração mais anódica pode sofrer corrosão.

A **alternativa C** está incorreta. Restaurações metálicas possuem alta condutividade térmica indicando o uso de forradores e vernizes para evitar a propagação para polpa

A **alternativa D** está incorreta. O polimento bem procedido não enfraquece o material e não pode ocasionar fratura da restauração.

A **alternativa E** está incorreta. As ligas esféricas necessitam de menor quantidade de mercúrio durante a amalgamação, elas apresentam rolamento entre as partículas necessitando condensadores maiores e possuem uma superfície mais lisa na escultura. Ligas de limalha necessitam mais pressão durante a condensação e precisam de condensadores com diâmetro menor.

19. (CEV-URCA/Prefeitura Milagres/2018) Embora as restaurações estéticas sejam hoje predominantes na preferência tanto de profissionais quanto de pacientes, o amálgama apresenta uma casuística de mais de cem anos na restauração de dentes posteriores, sofrendo modificações ao longo do tempo que lhe proporcionaram melhorias nas suas propriedades físicas e mecânicas. As ligas utilizadas hoje apresentam duas fases de cristalização. Os problemas de deformação, fratura ou oxidação ocorrem durante a chamada fase gama 2 do amálgama. Esta fase é representada pela reação química entre o mercúrio e:

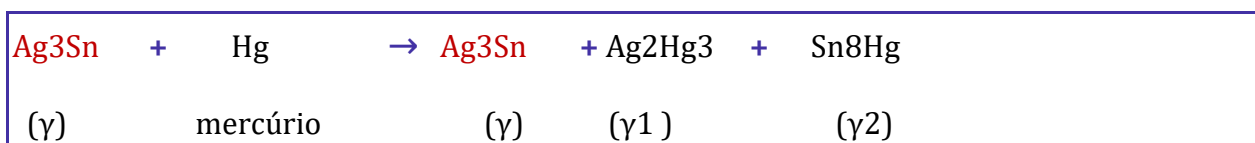
A) O alumínio



- B) O zinco
- C) A prata
- D) O estanho
- E) O chumbo

**Comentários:**

A **alternativa D** está correta e é o gabarito da questão. Vamos relembrar a reação de amalgamação:



A presença da fase  $\gamma$  ao final da reação são partículas da liga que não reagiram com o mercúrio; portanto: gama = prata+estanho, gama 1 = prata+ mercúrio, gama 2= estanho + mercúrio

**20. ( FCM /IF Farroupilha - RS/ 2016 ) O amálgama dentário é ainda um dos materiais restauradores mais indicados para dentes posteriores, apesar da falta de estética. No amálgama,**

- A) o mercúrio promove a resistência à compressão e à corrosão.
- B) a prata presente reduz sua expansão de presa durante a cristalização.
- C) a adição de estanho diminuiu a distorção e a deformação cervical, causadas pela mastigação.
- D) atualmente, quase todas as ligas são de alto teor de cobre, diminuindo a fase  $\gamma$ -1 e seus efeitos indesejados.
- E) as ligas de partículas esferoidais são menos influenciadas pelas variáveis de manipulação e exigem menos mercúrio em sua composição.

**Comentários:**

A **alternativa E** está correta e é o gabarito da questão. Philips em seu livro afirma que ligas com partículas esféricas requerem menos mercúrio que as ligas convencionais. Vamos corrigir as demais:



A **alternativa A** está incorreta. O mercúrio através do processo de trituração promove a dissolução das partículas superficialmente, pela sua difusão da liga.

A **alternativa B** está incorreta. A cobre e prata promove a resistência à compressão e à corrosão e dureza, mas aumenta a expansão de presa. O estanho presente reduz sua expansão de presa durante a cristalização.

A **alternativa C** está incorreta. A adição de estanho diminuiu a distorção e a deformação cervical, causadas pela mastigação.

A **alternativa D** está incorreta. Atualmente, quase todas as ligas são de alto teor de cobre, diminuindo a fase  $\gamma$ -2 e seus efeitos indesejados.

**21. ( Prova da Aeronáutica/2012) Nas restaurações proximais, é imprescindível o uso de matrizes. No entanto, elas devem apresentar os seguintes requisitos, exceto:**

- A) facilitar posicionamento e remoção
- B) ser flexível durante a condensação.
- C) permitir condensação sem excessos.
- D) favorecer o contorno para dar forma anatômica adequada

#### Comentários:

A **alternativa B** está correta e é o gabarito da questão. Se a matriz for flexível ela irá deformar durante a condensação do amálgama por exemplo. São requisitos necessários que uma matriz deve apresentar: => ser de fácil colocação e remoção, sem comprometer o contorno a ser obtido na restauração; => ser de fácil adaptação e fixação ao dente; => ser resistente à pressão usada durante a condensação; => estender-se ligeiramente abaixo da parede gengival e cerca de 2mm acima da superfície oclusal, ou na altura da cúspide mais alta; => apresentar superfície lisa e polida; => possibilitar reforço de godiva ou outro material; => ter espessura mínima para não impedir a formação do ponto de contato proximal.

**22. ( 2015 / CESPE / CEBRASPE / TJ-DFT ) As restaurações de amálgama são utilizadas há mais de cento e cinquenta anos em todo o mundo. Mesmo havendo diversas opiniões contrárias a respeito de sua utilização, a literatura científica relata que seu uso é seguro, exceto em pacientes que apresentam alergia a mercúrio. Com relação a esse assunto, julgue o item que se segue.**

**Durante a inserção do amálgama, a contaminação por umidade provoca sua expansão, e, nos casos em que o amálgama é composto por cobre, as expansões são ainda maiores.**





Certo  
Errado

### Comentários:

A afirmativa está **ERRADA**. O Zinco é usado como desoxidante, atua como agente de limpeza na liga de amálgama. Em contato com a água, sangue ou saliva libera hidrogênio e causa expansão tardia da restauração.

**23. ( FCC / TRT - 5ª Região -BA/2013 )Durante a manipulação do amálgama, não pode ocorrer contato com a umidade da cavidade oral, pois isso pode ocasionar um fenômeno denominado de expansão tardia, que consiste no aumento volumétrico das restaurações pela liberação de hidrogênio. O componente do amálgama que permite tal situação é:**

- A)Ag.
- B) Sn.
- C)Cu.
- D)Zn.
- E) Hg.

### Comentários:

A **alternativa D** está correta e é o gabarito da questão. Lembre-se que ligas que contém zinco ( mais de 0,01 %) são sensíveis a contaminação pro sangue e fluidos bucais. O zinco em contato com a água causa expansão tardia do amálgama, ocasionando muitas vezes dor intensa, possivelmente pela pressão transferida para a câmara pulpar, podendo ser relatada de 10 a 12 dias após a confecção da restauração.

**24. (FCC/TRE-AM /2010) As restaurações de amálgama apresentam algumas propriedades, como:**

- A) elevada resistência à compressão.
- B) menor resistência à corrosão quando se utilizam ligas enriquecidas com cobre.
- C) maior resistência à corrosão quando se utilizam ligas enriquecidas com cobre.



D elevada resistência diametral.

E) maior degradação marginal quando se utilizam ligas enriquecidas com cobre.

#### Comentários:

A **alternativa C** está correta e é o gabarito da questão. São considerados alto teor de cobre valores acima de 6%, atualmente as ligas possuem entre 10 a 40%. Quanto o maior conteúdo de Cobre, maior a resistência a corrosão e melhor as propriedades mecânica, além disso a resistência será mais elevada pela redução ou eliminação da fase  $\gamma_2$ , em ligas com 11,8% de Cu esta fase é eliminada.

25. ( IMA / Prefeitura de Anapurus - MA/2016) Sobre o amálgama, qual a sua fase mais resistente?

A) gama

B) gama 1

C) gama 2

D) gama 3

#### Comentários:

A **alternativa A** está correta e é o gabarito da questão. Lembrando que a fase gama estará presente no início e no término da reação. A fase gama 2 é indesejada pelos seus efeitos negativos sobre a liga, o creep e corrosão geralmente está ligada a essa fase. Fique atento: a fase gama é 3x mais resistente que  $\gamma_1$  e 7x mais resistente que  $\gamma_2$ . A dureza de  $\gamma_2$  é 10% da dureza de  $\gamma_1$ , que, por sua vez, é menor que a de gama.

26. ( Prova da Aeronáutica/2018 ) O amálgama dental tem sido cada vez menos utilizado na clínica privada devido ao aumento da demanda por restaurações estéticas. Entretanto, seu uso ainda é preconizado, principalmente em populações com alto risco e alta atividade de cárie. Dentre as opções abaixo, o que é correto afirmar sobre o uso do amálgama dental atualmente?



A) O amálgama ainda é amplamente usado no Brasil devido a sua eficácia, eficiência e baixo custo. Entretanto, banir seu uso geraria um benefício significativo para a saúde bucal das pessoas, por ele ser pouco estético.

B) O amálgama contém mercúrio, um metal pesado e extremamente tóxico, em sua composição. Tal fato gera grande discussão em relação à continuidade de uso do amálgama na prática clínica odontológica, principalmente pelo risco potencial de contaminar o ambiente de trabalho.

C) A Organização das Nações Unidas (UNEP - United Nations Environment Programme) formalizou, em 2007, a Parceria Global do Mercúrio para minimizar ou eliminar o uso do mercúrio. Alguns países baniram o amálgama sob a argumentação da sua toxicidade, mas tal capacidade ainda precisa ser comprovada cientificamente.

D) A Convenção de Minamata, ocorrida em 2013, produziu um documento para promover a redução, o controle e a eliminação de produtos que contenham Mercúrio. Mais de 140 países, entre eles o Brasil, são signatários desse acordo e muitos produtos deverão ser banidos até 2020, como termômetros, lâmpadas, pilhas, baterias e o amálgama dental.

#### Comentários:

A **alternativa C** está correta e é o gabarito da questão. Como vocês podem ver essa questão foi tirada integralmente do artigo Amálgama dental e seu papel na Odontologia atual de DT Santos (2016), abordado no pdf. Vamos corrigir as demais questões.

A **alternativa A** está incorreta. O amálgama ainda é amplamente usado no Brasil devido a sua eficácia, eficiência e baixo custo. Banir o seu uso no Brasil, geraria um impacto negativo significativo para a saúde (bucal) das pessoas.

A **alternativa B** está incorreta. O amálgama contém mercúrio, um metal pesado e extremamente tóxico, em sua composição. Tal fato gera grande discussão em relação à continuidade de uso do amálgama na prática clínica odontológica, principalmente no risco em potencial do AP contaminar o meio ambiente, devido ao seu uso e descarte inadequados.

A **alternativa D** está incorreta. Segundo a Convenção de Minamata, muitos produtos deverão ser banidos até 2020 como, por exemplo, termômetros, lâmpadas, pilhas e baterias que possuem mercúrio em sua composição, contudo o amálgama não foi citado para ser banido.

**27. (CESPE- CEBRASPE /DEPEN /2021) Considerando as práticas odontológicas relacionadas à saúde pública no Brasil, julgue o item subsequente.**

**O amálgama é ainda muito utilizado em restaurações odontológicas no Sistema Único de Saúde, motivo pelo qual o Brasil posicionou-se contrário em relação às disposições sobre a eliminação desse produto na Convenção de Minamata.**



Certo  
Errado

### Comentários:

A afirmativa está **ERRADA**. A Convenção de Minamata é a primeira convenção internacional a nomear e incluir a Odontologia, medidas de incentivo a prevenção de doenças bucais e pesquisa odontológica. A Convenção atinge a Odontologia impondo condições para redução do uso do amálgama. O Estado brasileiro confirmou o compromisso assumido quando da assinatura da Convenção de Minamata, na linha da nossa tradição diplomática de buscar a efetiva proteção ambiental e da saúde humana.

**28. ( FCC / Prefeitura de São José do Rio Preto - SP/ 2019 ) Paciente com 19 anos de idade, sexo masculino, apresenta restaurações Classe II em amálgama nos dentes 16, 26, 36, 37 e 46. O paciente solicita a substituição das restaurações “metálicas” por restaurações em material “da mesma cor dos dentes”. A substituição das restaurações de amálgama é:**

**A) desnecessária se as restaurações estiverem em condições satisfatórias.**

**B) indicada, uma vez que a resina composta tem durabilidade superior ao amálgama.**

**C) contraindicada, porque as propriedades de adesão do amálgama são superiores à resina composta.**

**D) necessária, porque deve prevalecer, na indicação clínica do procedimento, a subjetividade do paciente.**

**E) opcional, uma vez que permite o desenvolvimento da autonomia do paciente nos cuidados com sua saúde bucal.**

### Comentários:

A **alternativa A** está correta e é o gabarito da questão. Temos que visualizar a possibilidade de mínima intervenção e evitar um ciclo restaurador repetitivo. É importante ressaltar que ocorre perda de estrutura dentária a cada substituição de restauração a que o elemento dentário é submetido, independentemente do material restaurador utilizado (amálgama ou resina composta). Dessa forma, as restaurações tendem a se tornar cada vez maiores e mais tecnicamente sensíveis.

**29. (CONSULPLAN / Prefeitura de Patos de Minas - MG /2015) Em determinadas situações clínicas que apresentam comprometimento estrutural das cúspides, as restaurações de amálgama são a única alternativa restauradora direta. Com isso, se faz necessário lançar mão**



de artifícios de retenção adicional, como pinos intradentinários, Amalgapins, técnicas adesivas especiais (amálgama adesivo) ou mesmo a realização de desgastes na estrutura dentária para se criar áreas retentivas. Visando adequada retenção mecânica, qual é o diâmetro considerado ideal (mm) para os orifícios confeccionados durante a técnica de Amalgapin?

- A) 0,6.
- B) 0,7.
- C) 0,8.
- D) 0,9.

#### Comentários:

A **alternativa C** está correta e é o gabarito da questão. A técnica do amalgamapin consiste na realização de perfurações em dentina de 1,5 a 3,0mm de profundidade com pontas diamantadas de extremidade arredondada nº 1156 1157, ou 1158 podendo como alternativa ser utilizado as fresas n 245 ou 330 em alta velocidade, a questão foi difícil aluno, mas lembre-se que essas brocas possuem diâmetro de 0,8mm.

30. (Prova da AERONAUTICA/ 2012 ) Quanto ao procedimento restaurador de preparos tipo classe II de Black, compostos e complexos para amálgama, é correto afirmar que

- A) o processo de inserção e condensação do amálgama deve ser iniciado pela caixa oclusal.
- B) as cunhas de madeira podem ser removidas logo após a condensação do amálgama na caixa proximal.
- C) a utilização de matriz é indispensável, podendo para tanto ser empregadas matrizes metálicas ou de poliéster.
- D) a remoção da matriz deve ser cuidadosa, com leve tracionamento para oclusal e no sentido contrário à face onde estava o porta-matriz.

#### Comentários:

A **alternativa D** está correta e é o gabarito da questão. Corrigindo as demais alternativas.

A **alternativa A** está incorreta. O processo de inserção e condensação do amálgama deve ser iniciado pela caixa proximal.



A **alternativa B** está incorreta. As matrizes podem ser removidas logo após a escultura do amálgama, as cunhas de madeira que as estabilizam também devem ser retiradas nessa etapa.

A **alternativa C** está incorreta. A utilização de matriz é indispensável, podendo para tanto ser empregadas matrizes metálicas com brunidura sobre superfície macia para melhor reproduzir as convexidades da coroa.

**31. (Prova da Aeronáutica/2021 ) Apesar da evolução das resinas compostas, tanto em propriedades mecânicas quanto estéticas, o amálgama ocupou por muitas décadas um lugar de destaque na restauração direta de dentes posteriores. Para garantir a longevidade das restaurações em amálgama, o profissional deve estar atento a detalhes relacionados a toda sequência restauradora. A esse respeito, avalie o que se afirma.**

**I. O acabamento e o polimento devem ser postergados e realizados, no mínimo, 24 horas após a confecção da restauração.**

**II. Para garantir a resistência mecânica do remanescente e do material restaurador, o ângulo cavossuperficial do preparo cavitário deve ser reto ou biselado.**

**III. Para evitar excessos na parede cervical, a matriz de poliéster deve ser devidamente ancorada com cunhas de madeira de tamanho e espessura compatíveis com o dente em questão.**

**IV. Para cavidades muito profundas, apenas o verniz cavitário é o material de eleição para proteção do complexo dentinopulpar, especialmente se a cavidade for restaurada com uma liga convencional.**

**V. A retenção do amálgama está relacionada, diretamente, ao preparo cavitário, por isso as paredes circundantes da cavidade terapêutica devem estar convergentes para a oclusal ou paralelas entre si quando a profundidade for igual ou maior que a largura.**

**Está correto apenas o que se afirma em**

**A) I e II.**

**B) I e V.**

**C) II e III.**

**D) IV e V.**

**Comentários:**

A **alternativa B** está correta e é o gabarito da questão



A **alternativa II** está incorreta. O ângulo cavo superficial deve ser reto, bem definido e sem biseis em toda extensão do preparo.

A **alternativa III** está incorreta. A matriz de metálica deve ser devidamente ancorada com cunhas de madeira de tamanho e espessura compatíveis com o dente em questão. Essas matrizes são a escolha devido a necessidade de condensação do amálgama, evitando distorção da escultura e garantindo lisura superficial.

A **alternativa IV** está incorreta. O verniz cavitário deve ser utilizado em cavidades rasas e médias para proteção do complexo dentinopulpar.

**32.( Prova da AERONAUTICA/2013 ) A confecção de orifícios em dentina de 1 a 3 mm de profundidade, seguida da execução de um chanfrado cavosuperficial com broca esférica de diâmetro ligeiramente maior do que o diâmetro destes, caracteriza uma técnica empregada nas chamadas restaurações complexas em amálgama, objetivando conferir maior retenção à restauração. A descrição anterior refere-se à técnica conhecida como**

A) amalgapin.

B) canaleta curva.

C) amálgama adesivo.

D) pinos intradentinários.

#### Comentários:

A **alternativa A** está correta e é o gabarito da questão. Vamos relembrar os demais tipos de retenção empregados na restauração de amálgama:

- ✓ canaletas e sulcos, caixas: conferem retenção e resistência em restaurações de amálgama.
- ✓ câmara pulpar: em dentes tratados endodonticamente, o preenchimento dessa área também propicia uma forma de retenção.
- ✓ amalgapin: confecção de orifícios na dentina com 1 a 3 mm de profundidade seguido de chanfrado cavo- superficial com diâmetro ligeiramente maior, usado para restaurações complexas.
- ✓ pinos para ancoragem radicular: em dentes tratados endodonticamente podem ser usados pinos pré-fabricados cônicos ou cilíndricos. A porção radicular do pino é fixada usando cimento e/ou rosqueado e a porção coronária serve para reter o amálgama.
- ✓ pinos para ancoragem na dentina: estes pinos podem ser cimentados, friccionados ou rosqueados à dentina contudo apresentam riscos e não deve ser a técnica preferencial.
- ✓ adesiva: associação a sistemas adesivos, veremos mais sobre ele adiante.



- ✓ mista: associação de técnicas e materiais para propiciar retenção das restaurações em amálgama

33. (IBFC / PM-BA/2020) O Amálgama de Prata (AP) é um material restaurador consagrado pelo uso na Odontologia. Embora nos últimos anos tenha havido uma procura maior pelas restaurações estéticas, ao se considerar aspectos inerentes à eficácia, eficiência, custo e efetividade, particularmente em Saúde Pública, o AP, quando indicado, permanece como material de eleição para restaurações posteriores intracoronárias. Abaixo relacionamos as indicações do AP. Assinale a alternativa incorreta.

- A) Paciente com péssima higiene bucal
- B) Restaurações de cavidade I, II e V
- C) Restaurações Subgengivais
- D) Obturações retrógradas endodônticas
- E) Contato proximal ou oclusal com outros metais

#### Comentários:

A **alternativa E** está incorreta e é o gabarito da questão. Uma restauração de amálgama em contato proximal ou oclusal com outro metal pode ocasionar choque galvânico ocorrendo um repentino curto-circuito através das ligas, podendo causar dor aguda (choque).

34. (Prova da Aeronáutica/2018) Qual das alternativas a seguir não apresenta um protocolo correto quanto aos procedimentos de preparo e restauração com amálgama dental?

- A) A utilização de condensadores ultrassônicos de amálgama deve ser evitada.
- B) A remoção do excesso de mercúrio antes da condensação deve ser realizada.
- C) O uso de isolamento absoluto deve acontecer para evitar queda de amálgama na cavidade bucal.
- D) O uso da menor relação possível de mercúrio é esperado, com preferência por ligas esféricas com alto teor de cobre.

#### Comentários:





A **alternativa B** está incorreta e é o gabarito da questão. A remoção do excesso de mercúrio é feito após as etapas de brunidura, a condensação garante o afloramento do mercúrio do interior da restauração para superfície.

**35. ( Prova da AERONAUTICA/ 2012 ) Sobre o preparo e restauração de cavidade classe I (simples) em amálgama de prata, informe se é verdadeiro (V) ou falso (F) o que se afirma e, em seguida, marque a sequência correta.**

**( ) Antes do preparo, o cirurgião-dentista deve considerar que, em função da natureza orgânica da dentina, a lesão de cárie progride mais rapidamente do que no esmalte, fazendo com que lesões com pouco envolvimento de esmalte possam ser amplas em dentina.**

**( ) Ao final do preparo, deve apresentar-se com ausência de esmalte sem suporte dentinário, com paredes convergentes para oclusal e ângulos internos arredondados.**

**( ) A melhoria nos vernizes cavitários e em especial nas ligas para amálgama fazem com que a necessidade de ângulo cavo superficial nítido e sem bisel seja dispensada.**

**( ) A realização de brunidura pós-escultura do amálgama deve ser evitada, pois pode aumentar o conteúdo de mercúrio, em especial nas regiões de borda, além de aumentar a porosidade nestas regiões.**

**A) V - F - V - F**

**B) F - V - F - V**

**C) V - V - F - F**

**D) F - F - V - V**

#### **Comentários:**

A **alternativa C** está correta e é o gabarito da questão.

A melhoria nos vernizes cavitários e em especial nas ligas para amálgama fazem com que a necessidade de ângulo cavo superficial nítido e sem bisel é necessária, pois os vernizes são usados para reduzir a infiltração mais grosseira que ocorre ao redor de uma restauração recém terminada .

A realização de brunidura pós-escultura do amálgama deve ser realizada, pois pode reduzir o conteúdo de mercúrio, em especial nas regiões de borda, além de reduzir a porosidade nestas regiões. A brunidura consiste no ato de alisar a massa de amálgama, em estado ainda plástico, com o auxílio de instrumentos metálicos de superfície lisa, na forma ovóide, dentre outros. A brunidura tem sido sugerida em dois momentos diferentes, como brunidura pré-escultura ou pós-escultura. Este



procedimento reduz a rugosidade superficial, o que favorece a realização do polimento; melhora a adaptação do amálgama nas margens cavitárias, reduzindo a microinfiltração.

**36. (Prova do Exército/2016) Segundo BARATIERI (2010), sobre restaurações complexas com amálgama de prata, analise as afirmativas e responda a seguir:**

**I- Em uma restauração do tipo amalgapin, deve-se realizar uma redução de, no mínimo 1,5 mm em cúspides não funcionais e 2,0 mm em cúspides funcionais, a fim de criar espaço suficiente para o material restaurador.**

**II- Nas restaurações do tipo amálgama adesivo, é realizada a aplicação de um sistema adesivo de polimerização química ou dual na superfície da cavidade, podendo ser aplicada, em seguida, uma fina camada de compósito de cura dual ou química.**

**III- A utilização de pinos intradentinários rosqueados, requer a necessidade de um mínimo de 4 mm de espaço da margem gengival à superfície oclusal da restauração .**

**Está (ão) correta (s):**

- A) Somente I.**
- B) Somente III.**
- C) II e III.**
- D) Todas**

**Comentários:**

A **alternativa D** está correta e é o gabarito da questão. Vamos relembrar os conceitos. Os pinos intradentinários são rosqueados em perfurações realizadas na própria dentina. Estes pinos não podem ser usados em coroas clinicais curtas ou em cavidades com redução oclusogengival menor que 4mm.

A técnica do amalgapin consiste na criação de pequenos orifícios esféricos na dentina. Os orifícios devem ter aproximadamente 0,8mm de diâmetro e a profundidade entre 1,5 e 2mm a fim de promover adequada retenção. Devem-se localizar a uma distância mínima de 1 mm da junção amelodentinária e possuir ângulos arredondados tanto na base como na embocadura dos orifícios.

Na técnica do amálgama adesivo, o amálgama é condensado sobre o adesivo não polimerizado, formando interdigitações que o retêm mecanicamente.

**37. ( CESPE-CEBRASPE / TRT - 5ª Região BA/2008 ) Acerca das restaurações de amálgama, que continuam sendo usadas como opção de tratamento em muitas situações clínicas, julgue os itens a seguir.**



**As restaurações adesivas de amálgama promovem boa retenção e reduzem a microinfiltração marginal das restaurações de amálgama.**

**Certo**

**Errado**

**Comentários:**

A afirmativa está **CORRETA**. Nesta técnica o amálgama é condensado sobre o adesivo não polimerizado, **formando retenção micromecânica**. Como **vantagens**, o amálgama adesivo apresenta: menor a microinfiltração marginal, redução da sensibilidade pós-operatória, melhor adaptação marginal e redução de cáries secundárias com uma retenção equivalente à oferecida pelos pinos intradentinários.

**38. (CRSP / PMRJ/ 2010) Nas restaurações de amálgama de prata pela técnica adesiva, o mecanismo de união do sistema adesivo ao amálgama baseia-se no emprego de um adesivo que tenha ativação química e que se unirá ao amálgama durante sua condensação na cavidade, proporcionando entre o adesivo e a restauração de amálgama uma união do tipo:**

**A) macromecânica.**

**B) micromecânica.**

**C) química.**

**D) híbrida.**

**Comentários:**

A **alternativa B** está correta e é o gabarito da questão. A retenção promovida é micromecânica, pois não há verdadeira adesão entre o amálgama e a estrutura dentária. A adesão mostrada por testes de cisalhamento é estritamente produzida pela interpenetração de agentes de união e o amálgama em suas interfaces comuns (CRAIG ,2012). O amálgama é condensado sobre o adesivo não polimerizado, formando interdigitações que o retêm mecanicamente.

**39. ( CESPE - CEBRASPE / TJ-DFT/ 2015 ) As restaurações de amálgama são utilizadas há mais de cento e cinquenta anos em todo o mundo. Mesmo havendo diversas opiniões contrárias a respeito de sua utilização, a literatura científica relata que seu uso é seguro, exceto em**



**pacientes que apresentam alergia a mercúrio. Com relação a esse assunto, julgue o item que se segue.**

**As margens das restaurações de amálgama com baixa taxa de creep apresentam valamento marginal acentuado.**

**Certo**  
**Errado**

#### **Comentários:**

A afirmativa está **ERRADA**. Vamos relembrar os termos utilizados na questão: *Creep* corresponde a deformação plástica sob carga e valamento marginal seria a deteriorização das margens da restauração. Pense comigo se o amálgama possui uma baixa taxa de deformação, portanto ele não possui valamento marginal acentuado. Entendeu? Se o creep é indevidamente alto, o potencial de degradação marginal é aumentado também!

**40. ( Prova da Aeronáutica/2021) É correto afirmar que um dos principais critérios de substituição de uma restauração em amálgama é a/o:**

**A)estética.**

**B) sobrecontorno.**

**C)fratura coesiva do material.**

**D)ausência de material forrador.**

#### **Comentários:**

A **alternativa C** está correta e é o gabarito da questão. A fratura da restauração de amálgama é a principal causa de substituição, caso haja falha no contorno marginal pode ser realizado o reparo. Sobrecontorno pode ser resolvido com novo acabamento e polimento da região. Substituição estética não deve ocorrer e deve atinar sobre o ciclo restaurador repetitivo. A ausência de material forrador só indicada a substituição em caso de dor ou sintomatologia decorrente do galvanismo.

**41. ( VUNESP/HCFMUSP/2015) O preparo em túnel, proposto por Hunt e Knight, indica a remoção do tecido cariado em superfície proximal de dentes pré-molares e molares que**



apresentem superfície oclusal livre de cárie e crista marginal íntegra, por via oclusal. Esse tipo de preparo estaria melhor indicado

A) para os dentes com coroa clínica bem alta.

B) para as cáries proximais amplas em direção ao colo, estendendo-se subgingivalmente.

C) quando o acesso oclusal estiver fora das áreas de contatos cêntricos.

D) quando a lesão proximal coincidir com área de contato.

E) somente para dentes com tratamento endodôntico prévio.

**Comentários:**

A **alternativa C** está correta e é o gabarito da questão. A cavidade Tipo túnel é indicada para pré-molares e molares – quando apenas a face proximal é envolvida, preservando a crista marginal, evitando-se que o acesso fique fora das áreas de contato cêntricos para garantir a durabilidade da restauração e evitar fraturas na interface dente/restauração.

**42. (FCC/MPE-PB /2015) Paciente com 15 anos de idade, sexo feminino, apresenta uma lesão de cárie nas superfícies mesial e oclusal do dente 16. O exame radiográfico mostra uma área radiolúcida na superfície mesial, abaixo do ponto de contato. A utilização de instrumentos manuais na finalização do preparo da caixa proximal mesial:**

A) representa um ato operatório em que o recortador de margem gengival promove o avivamento do ângulo axiopulpar, reduzindo as chances de fratura da restauração de amálgama.

B) constitui uma manobra ultrapassada, pois demanda um tempo não previsto na agenda e não oferece condições para um aumento da resistência do amálgama ou do tecido dentário remanescente.

C) é um passo operatório essencial, pois o recortador de margem gengival promove o corte do esmalte em diagonal à orientação dos prismas, reduzindo as chances de fratura do amálgama.

D) é um procedimento importante, pois o machado para esmalte regulariza as paredes vestibular e palatina e garante um ângulo cavossuperficial reto, propiciando melhor adaptação marginal.

E) é um procedimento que pode ser substituído pelo uso de brocas cone invertido com extremo arredondado, o que propicia a retenção necessária ao amálgama.

**Comentários:**

A **alternativa D** está correta e é o gabarito da questão.



43. (IESES / TRT - 14ª Região/2014) A técnica do amálgama adesivo apresenta as seguintes características EXCETO:

- A) Propicia preparos mais conservadores.
- B) Reduz a sensibilidade pós-operatória.
- C) Promove tensões na dentina.
- D) Elimina o uso de materiais de forramento.
- E) Minimiza a microinfiltração

#### Comentários:

A **alternativa D** está incorreta e é o gabarito da questão. Observe que foram listadas várias vantagens da aplicação do amálgama adesivo, no entanto promover tensão dentinária seria uma desvantagem que ele não possui. Como limitações da técnica temos aumento do tempo de trabalho, maior sensibilidade, custo elevado e nem sempre elimina a necessidade de estabelecer uma forma de retenção adicional.



## 7- GABARITO

GABARITO



- |     |         |     |         |
|-----|---------|-----|---------|
| 1.  | LETRA E | 23. | LETRA D |
| 2.  | LETRA B | 24. | LETRA C |
| 3.  | LETRA B | 25. | LETRA A |
| 4.  | LETRA C | 26. | LETRA C |
| 5.  | LETRA B | 27. | ERRADA  |
| 6.  | LETRA E | 28. | LETRA A |
| 7.  | LETRA D | 29. | LETRA C |
| 8.  | LETRA C | 30. | LETRA D |
| 9.  | LETRA A | 31. | LETRA B |
| 10. | LETRA C | 32. | LETRA A |
| 11. | LETRA D | 33. | LETRA E |
| 12. | LETRA C | 34. | LETRA B |
| 13. | LETRA D | 35. | LETRA C |
| 14. | LETRA C | 36. | LETRA D |
| 15. | ERRADA  | 37. | CERTA   |
| 16. | CERTA   | 38. | LETRA B |
| 17. | LETRA D | 39. | ERRADA  |
| 18. | LETRA B | 40. | LETRA C |
| 19. | LETRA D | 41. | LETRA C |
| 20. | LETRA E | 42. | LETRA D |
| 21. | LETRA B | 43. | LETRA D |
| 22. | ERRADA  |     |         |



## 8 - REFERÊNCIAS BIBLIOGRÁFICAS

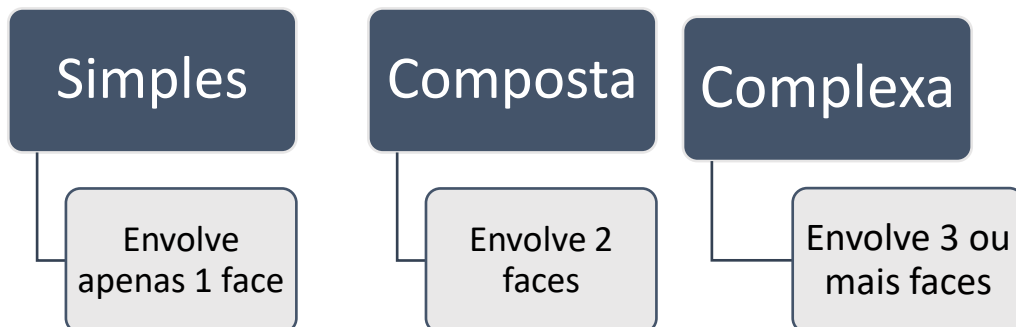
1. ANUSAVICE, K. J. . Phillips: Materiais Dentários. 12ª Edição. Rio de Janeiro: Elsevier , 2013
2. BARATIERI, L.N. et al. Odontologia Restauradora - Fundamentos e Técnicas. 2 vol. Ed. Santos. 2010.
3. BARATIERI, L.N. et al. Odontologia restauradora: fundamentos e possibilidades.Ed. Santos: São Paulo, 2015.
4. BUSATO A. L. S; MALTZ, M. Cariologia: aspectos de dentística restauradora. Série ABENO São Paulo: Artes Médicas, 2014.
5. CONCEIÇÃO, E.N. et al. Dentística Saúde e Estética.Porto Alegre - RS: Ed. Artmed, 2007.
6. CRAIG, Materiais dentários restauradores Rio de Janeiro: Elsevier, 2012
7. MALTZ, M. Cariologia: Conceitos Básicos, Diagnóstico e Tratamento Não Restaurador Serie ABENO São Paulo: Artes Médicas, 2014.
8. MONDELLI, J et al. Estética e Cosmética em Clínica Integrada. São Paulo, SP. Ed:Quintessence Editora Ltda., 2003.
9. SANTOS DT, HOSTILIO CD, DOS SANTOS MPA. Amálgama Dental e seu papel na odontologia atual. Rev. Bras. Odonto 2016 Jan-Mar 73(1)
10. NOORT, RICHARD VAN. Introdução aos materiais dentários. - Rio de Janeiro : Elsevier, 2010.





## 9- RESUMO

As cavidades, as quais receberão os materiais restauradores, recebem diferentes nomenclaturas. Podem ser definidas quanto a complexidade, a face envolvida ou receberem classificações específicas como Black e suas adaptações.



### Classificação de Black:

- **Cavidades Classe I** são cavidades na oclusal de pré-molares e molares; 2/3 oclusais da Vestibular de molares inferiores; 2/3 oclusais da face Palatina de molares superiores; e face palatina dos dentes anteriores superiores.
- **Cavidades Classe II** envolvem as proximais de pré-molares e molares.
- **Cavidades Classe III** se encontra nas proximais de dentes anteriores, sem envolvimento do ângulo incisal
- **Cavidades Classe IV**, nas proximais de dentes anteriores, com envolvimento do ângulo incisal.
- **Cavidades Classe V** se encontram no terço cervical Vestibular e Lingual de todos os dentes.
- **Cavidades Classe VI** ocorrem nas bordas incisais e pontas de cúspide.

- **Profundidade**- se refere a **posição das paredes de fundo** e sua interação com complexo dentina-polpa
- **Extensão** - se refere a **paredes circundantes** e diz respeito as dimensões da cavidade

### Estruturas dentárias de reforço importantes de serem preservadas:

- as cristas marginais que atuam de forma análoga a vigas em dentes posteriores;
- a ponte de esmaltes presentes no 1º molar superior e no 1º pré-molar inferior;
- arestas e vertentes de cúspide, devem ser preservadas durante o preparo da cavidade, a menos que tenham sido envolvidas pela cárie.

Quando duas cavidades distintas se encontram separadas por uma estrutura sadia de menos de 1 mm), elas devem ser unidas em uma única cavidade, a fim de eliminar essa estrutura dentária enfraquecida. Em caso contrário, essa estrutura deverá ser mantida, preparando-se duas cavidades distintas.



## PARTES CONSTITUINTES DAS CAVIDADES

Seguimos no estudo aluno coruja! Vamos refrescar na memória conceitos de cavidades e nomenclaturas:

- **Paredes circundantes:** paredes que vão até a superfície externa das cavidades e recebem o nome da face.
- **Paredes de fundo:** são as paredes internas, podendo ser axial (quando no sentido do longo eixo do dente) ou pulpar (se perpendicular a este eixo).

Os ângulos podem ser classificados como:

- **Ângulos diedros:** localizados na zona de transição de duas paredes e recebem o nome das paredes envolvidas; eles possuem subdivisão:

- Ângulos 1° grupo- encontro de duas paredes circundantes
- Ângulos Diedros de 2° grupo- encontro de duas paredes, uma de fundo com uma circundante.
- Ângulos Diedros de 3° grupo- encontro de duas paredes de fundo.

- **Ângulos triedros:** localizados na junção de 3 paredes e também são nomeados conforme paredes adjacentes.
- **Ângulos cavossuperficiais:** localizados na margem entre a superfície externa do dente e o preparo e são nomeados com a parede circundante envolvida (exceto nos preparos de coroas totais que as paredes circundantes são referidas como gengivais), é também denominado de margem.

Na realização de preparos cavitários, algumas regras devem ser seguidas:

- Total remoção de tecido cariado;
- As paredes da cavidade devem estar suportadas por dentina sadia;
- Conservar a maior quantidade possível de tecido dental sadio;
- Deixar as paredes cavitárias planas e lisas;
- Deixar o preparo cavitário limpo e seco.

A ordem geral de **procedimentos no preparo de uma cavidade é composta por 7 etapas**, de acordo com Black, é disposta da seguinte forma:

1. Forma de contorno
2. Forma de resistência
3. Forma de retenção



4. Forma de conveniência
5. Remoção do tecido cariado
6. Acabamento das paredes
7. Limpeza da cavidade

### 1. Forma de contorno:

- Define a área a ser incluída no preparo, englobando todo o tecido cariado e áreas susceptíveis;
- Todo esmalte sem suporte dentinário deve ser removido;
- Unir cavidades com menos de 0,5mm de distância
- Parede axial com mesma convexidade proximal.
- Curva reversa – paralela aos prismas, com ângulo reto de amálgama na margem V.

### 2. Forma de resistência

- Torna as estruturas remanescentes e a restauração capazes de resistir às forças mastigatórias;
- Paredes circundantes da caixa oclusal para o preparo do amálgama devem ser paralelas entre si e perpendiculares à parede pulpar.
- Parede pulpar e gengival planas, paralelas entre si e perpendiculares ao longo eixo do dente ou JAD
- Ângulos cavossuperficiais nítidos e sem bisel.
- Paredes proximais da caixa oclusal para o amálgama devem ser convergentes para a oclusal (forma auto-retentiva / menor exposição às forças mastigatórias)
- Profundidade adequada para permitir espessura mínima de material, suficiente para sua resistência. (1,5 mm de espessura para restaurações de amálgama).
- Ângulos internos arredondados para diminuir a concentração de esforços capazes de provocar fraturas. (Pontas 329 e 330).
- Ângulo axio-pulpar (maior volume de amálgama e redução do efeito cunha).
- Remoção de esmalte gengival sem apoio e arredondamento dos ângulos GV e GL;
- Rompimento do ponto de contato com o dente adjacente.
- Ângulo cavo-superficial em 70° entre a restauração e as paredes circundantes

### 3. Forma de retenção

- Forma dada à cavidade para torná-la capaz de reter a restauração.
- Finalidade: evitar o deslocamento da restauração por ação de forças mastigatórias, tração por alimentos pegajosos e diferença de coeficiente de expansão térmica entre o material restaurador e o dente.
- Paredes circundantes convergentes para oclusal.

### 4. Forma de conveniência

- Possibilita a instrumentação da cavidade e a inserção do material restaurador.
- Depende das propriedades do material restaurador, da localização e extensão da lesão.



- Extensão de conveniência: 0,2 a 0,5mm (amálgama) e 0,5 a 1,0mm (RMF).
- Forma de conveniência biológica: parede pulpar paralela a junção amelo-dentinária (inclinada de V para L em pré inf) e parede axial convexa e preparos classe V - evita a exposição pulpar e preserva estrutura.

## 5. Remoção do tecido cariado

- Procedimento para remoção da dentina cariada.
- Dentina afetada – dentina desmineralizada, sem a presença de microorganismos. Deve ser PRESERVADA.
- Dentina infectada – dentina mais superficial e invadida por microorganismos. Deve ser REMOVIDA.
- Fucsina básica 0,5% em propileno glicol – ajuda na completa remoção de dentina infectada.

## 6. Acabamento das paredes

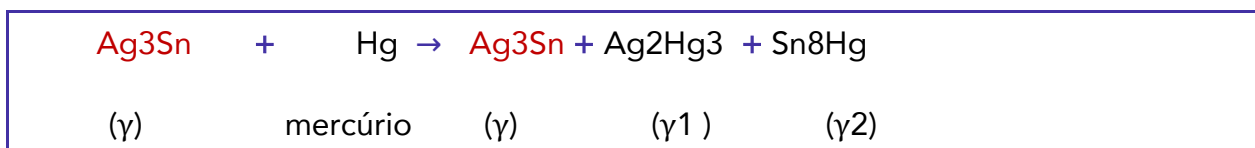
- Remoção dos prismas de esmalte fragilizados, pelo alisamento das paredes internas de esmalte da cavidade ou no acabamento adequado do ângulo cavossuperficial.
- Ângulo cavossuperficial nítido, liso e uniforme.
- Esse acabamento pode ser realizado com instrumentos manuais cortantes ou instrumentos rotatórios, como brocas multilaminadas, discos de lixa, pontas diamantadas e pedras montadas para acabamento.
- Remoção das partículas remanescente das paredes cavitárias possibilitando a colocação do material restaurado em cavidade limpa.

## 7. Limpeza da cavidade

- O procedimento usual para se efetuar a limpeza da cavidade é o emprego de jatos de água e de ar, para livrá-la de partículas remanescentes do preparo (muito embora esse procedimento só remova as partículas maiores).
- Assim, agentes para a limpeza cavitária como clorexidina, água de hidróxido de cálcio etc. têm sido utilizados, mesmo ainda existindo por parte dos pesquisadores e clínicos dúvidas sobre a real efetividade de limpeza que esses agentes possam apresentar, bem como sobre o comportamento biológico diante do complexo dentinopulpar.

O **amálgama de prata (AMG)** é uma liga que contém mercúrio. A prata, estanho e cobre são os componentes principais. É possível incluir também índio, paládio, platina, zinco e mercúrio em quantidades menores para melhorar as características de manipulação e desempenho clínico.

**AMALGAMAÇÃO** - **é o processo de misturar** o mercúrio (Hg) líquido com um ou mais metais ou ligas para formar o amálgama.



- Presença da fase  $\gamma$  ao final da reação: partículas da liga que não reagiram com o mercúrio;
- Quantidade de fase  $\gamma$ , mantida por uma matriz de  $\gamma_1$  e entremeada por  $\gamma_2$
- É importante salientar que a fase  $\gamma_2$  é a mais fraca do amálgama. Por isso, surgiu a necessidade de eliminá-la do material restaurador e assim surgiram os amálgamas com alto teor de cobre.
- Temos a seguinte relação de resistência:  $Gama > gama 1 > gama 2$ .
- A dureza de  $\gamma 2$  é 10% da dureza de  $\gamma 1$ , que, por sua vez, é menor que a de gama.
- LEMBRE-SE:  $\gamma$  = prata + estanho,  $\gamma_1$  = prata + mercúrio,  $\gamma_2$  = estanho + mercúrio

ATENÇÃO!!! Os autores divergem quanto a resistência!

Anusavice traz: A fase gama é 3x mais resistente que  $\gamma 1$  e 7x mais resistente que  $\gamma 2$ .

Baratieri afirma: A fase gama é 5x mais resistente que  $\gamma 1$  e 8x mais resistente que  $\gamma 2$ .

**TRITURAÇÃO** - É a mistura de partículas de liga de amálgama com o mercúrio em um aparelho triturador. É também usado para descrever a redução de um sólido a partículas finas por moagem ou fricção. O tempo de trituração influencia na consistência da mistura que influencia na resistência do amálgama e textura de superfície da restauração.

**CONDENSAÇÃO** - é a compactação da liga dentro da cavidade preparada. Falaremos mais sobre ela da descrição clínica.

**CRISTALIZAÇÃO** - é o processo de conversão do amálgama do estado mais plástico para o totalmente sólido, seria a presa do amálgama.

**indicações de restaurações em amálgama:**

- cavidade Tipo I,
- cavidade Tipo II,
- cavidade tipo V em situações como áreas que receberão grampo protético ou com difícil isolamento,
- restaurações de dentes posteriores amplamente destruídos,
- substituição de restaurações antigas deficientes em dentes posteriores. quando o fator estético não for essencial

**Funções dos componentes das ligas de amálgama:**

- **Prata (Ag)** = confere dureza, resistência à compressão e à corrosão.; diminui o *creep* e tempo de presa.
- **Estanho (Sn)** = aumentar a plasticidade e o *creep*; diminui as propriedades mecânicas, o tempo de presa, a resistência à corrosão e friabilidade, reduz expansão de presa



- **Cobre (Cu)** = aumenta as propriedades mecânicas (dureza), a expansão, resistência à compressão e à corrosão e friabilidade. Diminui creep, tempo de presa, e plasticidade. Presente em menos de 6% da composição.
- **Zinco (Zn)** = impede a formação de óxidos de Cu e Sn; aumentar a resistência inicial, tempo de presa e a expansão tardia. Diminui creep e friabilidade.
- **Mercúrio (Hg)** = Reage facilmente com metais como Ag, Sn e Cu, produzindo materiais sólidos. Variações na sua quantidade interferem na contração ou expansão, lisura superficial e resistência da restauração.
- **Índio (In)** = diminui a evaporação do Hg, melhora o molhamento. Aumenta as propriedades mecânicas, expansão e tempo de presa. Diminui creep e plasticidade.
- **Paládio (Pd)** = Aumenta as propriedades mecânicas e à resistência à corrosão.

O mercúrio é adicionado para fornecer uma reação mais rápida, o que se chama de **pré-amalgamação**.

**Creep é o aumento da deformação de um material sob tensão constante**

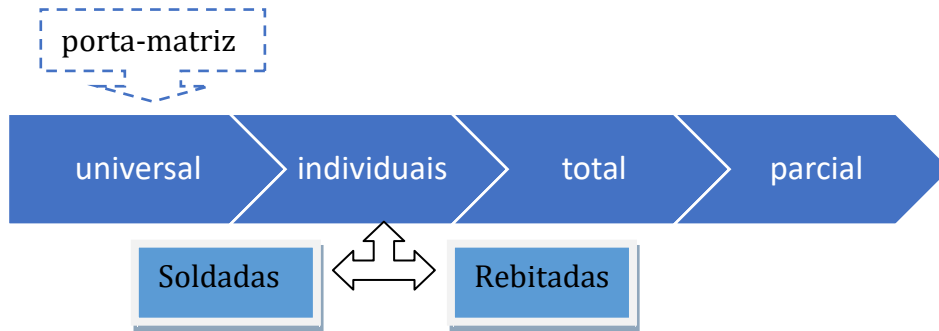
De acordo Mondelli, preparos cavitários que recebem acabamento com instrumentos cortantes manuais, apresentam significativa redução na infiltração marginais.

- ✓ Com os formatos das brocas obtêm cavidade com paredes circundantes convergentes para Oclusal e ângulos diedros arredondados.
- ✓ O acesso não precisa ter exatamente as mesmas dimensões da lesão cariosa, mas deve ser suficientemente amplo para permitir a remoção do tecido amolecido.
- ✓ O ângulo cavo superficial deve ser reto, bem definido e sem biseis em toda extensão do preparo.
- ✓ Canaletas retentivas devem ser confeccionadas nos ângulos V-Axial e L-Axial no sentido gengivo-oclusal
- ✓ Observando a cavidade preparada por oclusal, a parede de esmalte vestibular da caixa proximal deve apresentar uma curva reversa, ou seja, ser paralela aos prismas de esmalte para permitir um ângulo de amálgama de 90°. Isso proporciona maior resistência para restauração nessa região.
- ✓ Na parede lingual, a obtenção dessa curva reversa é geralmente discreta ou desnecessária
- ✓ para finalizar o preparo deve-se utilizar os recortadores de margem para regularizar as paredes removendo espículas pós-preparo.

Cavidades muito pequenas não são compatíveis com amálgama que necessita de uma espessura mínima de 1,5mm para oferecer resistência adequada!

**Uso de matrizes**- finalidade de restaurar o contorno anatômico e áreas de contato do dente e juntamente com a cunha evitar excessos de material na região gengival.

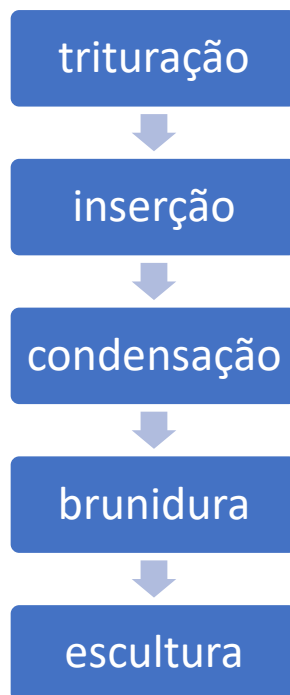




Mondelli traz os **requisitos necessários** que uma matriz deve apresentar:

- ser de fácil colocação e remoção, sem comprometer o contorno a ser obtido na restauração;
- ser de fácil adaptação e fixação ao dente;
- ser resistente à pressão usada durante a condensação;
- estender-se ligeiramente abaixo da parede gengival e cerca de 2mm acima da superfície oclusal, ou na altura da cúspide mais alta;
- apresentar superfície lisa e polida;
- possibilitar reforço de godiva ou outro material;
- ter espessura mínima para não impedir a formação do ponto de contato proximal.

A restauração de amálgama deve seguir alguns passos para seu sucesso final. Esses passos podem ser chamados de **Tempos de Cristalização do Amálgama**.



O objetivo da condensação é preencher a cavidade com o amálgama, adaptá-lo as paredes cavitárias e compactá-lo, reduzindo o conteúdo de mercúrio e a possibilidade de ocorrência de porosidades.

A condensação é a continuação da trituração. Os condensadores devem ser utilizados em ordem crescente.

Condensadores: quanto ↓ a ponta => ↑ a força aplicada => ↑ Hg é eliminado => ↑ resistência do amálgama.

A brunidura pré-escultura pode ser realizada movimentando um brunidor do centro da restauração para as margens cavitárias.

A brunidura pós-escultura melhora a adaptação do material às margens deixando uma superfície mais lisa e reduz a quantidade de mercúrio residual das bordas da restauração.

A etapa de escultura da restauração visa reproduzir detalhes anatômicos do dente restaurado e exige do profissional o prévio conhecimento de anatomia dental e a observação da relação oclusal desse dente com o antagonista.

Escultura IDEAL : Sulcos rasos => maior espessura de amálgama na região das bordas=> menor possibilidade de fratura e degradação marginal.

Realizar ao acabamento e polimento pós um intervalo mínimo de 24 a 48 horas após a sua execução, para permitir que o material apresente um grau avançado da reação de cristalização.

A etapa de acabamento da restauração deve ser realizada empregando-se:

- ✓ brocas multilaminadas em baixa rotação, as quais são movimentadas, preferencialmente, da margem da restauração para o centro do dente, com o intuito de evitar a formação de degraus junto às margens.
- ✓ Discos abrasivos para faces livres
- ✓ Tiras de lixa metálicas nas superfícies proximais.

O polimento é dado com:

- ✓ pontas siliconizadas em ordem decrescente de abrasividade: **marrom** > **verde** > **azul**
- pasta de pedra-pomes com álcool para iniciar o polimento da restauração, seguido da aplicação de uma pasta de óxido de zinco e álcool na superfície oclusal, com o auxílio de escova, e nas superfícies lisas, com taça de borracha.

Baratieri indica em determinadas situações clínicas em que há comprometimento estrutural das cúspides com fragilidade e que se precisa reduzir a estrutura para criar espaço remanescente para o material restaurador proteger o resto do remanescente dental.

Para confecção de restaurações complexas são sugeridos o uso de pinos intradentinários, amalgapin e amálgama adesivo. Indica-se selecionar uma **liga de cristalização mais lenta**.

Os **pinos intradentinários** são rosqueados em perfurações realizadas na própria dentina. Apresentam como desvantagens:

- indução de tensões no remanescente dental e
- a necessidade de um mínimo de 4 mm de espaço da margem gengival à superfície oclusal - 2mm em contato da restauração com o pino e 2mm sobre ele na dentina.

Estes pinos não podem ser usados em coroas clínicas curtas ou em cavidades com redução oclusogengival menor que 4mm.

A técnica do **amalgapin** consiste na criação de pequenos orifícios esféricos na dentina. Os orifícios devem ter aproximadamente 0,8mm de diâmetro e a profundidade entre 1,5 e 2mm a fim de





promover adequada retenção. Devem-se localizar a uma distância mínima de 1 mm da junção amelodentinária e possuir ângulos arredondados tanto na base como na embocadura dos orifícios.

**Amálgama adesivo**- Seu uso envolve a aplicação de um **sistema adesivo de polimerização química ou dual na superfície da cavidade**, podem ser utilizados devem ser derivados do BisGMA, HEMA ou 4-META. Com isso, a espessura da camada de união deve ser aumentada. Não há verdadeira adesão entre o amálgama e a estrutura dentária. A adesão mostrada por testes de cisalhamento é estritamente produzida pela **interpenetração de agentes de união e o amálgama em suas interfaces comuns** (CRAIG ,2012). O amálgama é condensado sobre o adesivo não polimerizado, **formando interdigitações que o retêm mecanicamente**.

**Vernizes cavitários** são usados para reduzir a infiltração mais grosseira que ocorre ao redor de uma restauração recém terminada. O uso de adesivos é outro método também empregado.

**choque galvânico**: ocorre quando duas restaurações são colocadas em contato, ocorrendo um repentino curto-circuito através das ligas, podendo causar dor aguda (choque). **O contato de duas restaurações metálicas ou de materiais de diferentes graus de eletronegatividade podem ocasionar o galvanismo.**



# ESSA LEI TODO MUNDO CONHECE: PIRATARIA É CRIME.

Mas é sempre bom revisar o porquê e como você pode ser prejudicado com essa prática.



**1** Professor investe seu tempo para elaborar os cursos e o site os coloca à venda.



**2** Pirata divulga ilicitamente (grupos de rateio), utilizando-se do anonimato, nomes falsos ou laranjas (geralmente o pirata se anuncia como formador de "grupos solidários" de rateio que não visam lucro).



**3** Pirata cria alunos fake praticando falsidade ideológica, comprando cursos do site em nome de pessoas aleatórias (usando nome, CPF, endereço e telefone de terceiros sem autorização).



**4** Pirata compra, muitas vezes, clonando cartões de crédito (por vezes o sistema anti-fraude não consegue identificar o golpe a tempo).



**5** Pirata fere os Termos de Uso, adultera as aulas e retira a identificação dos arquivos PDF (justamente porque a atividade é ilegal e ele não quer que seus fakes sejam identificados).



**6** Pirata revende as aulas protegidas por direitos autorais, praticando concorrência desleal e em flagrante desrespeito à Lei de Direitos Autorais (Lei 9.610/98).



**7** Concurseiro(a) desinformado participa de rateio, achando que nada disso está acontecendo e esperando se tornar servidor público para exigir o cumprimento das leis.



**8** O professor que elaborou o curso não ganha nada, o site não recebe nada, e a pessoa que praticou todos os ilícitos anteriores (pirata) fica com o lucro.



Deixando de lado esse mar de sujeira, aproveitamos para agradecer a todos que adquirem os cursos honestamente e permitem que o site continue existindo.