

## **Aula 00 - Prof. Mirela Barreto**

*Marinha do Brasil - CP-CSM (Cirurgião  
Dentista - Endodontia) Conhecimentos  
Específicos - 2025*

Autor:

**Mirela Sangoi Barreto, Renata  
Pereira de Sousa Barbosa**

12 de Agosto de 2024

## Índice

1) Anatomia dentária interna e externa CSM e CADAR .....	3
2) Anatomia EXTRA LS2020 .....	24
3) Biologia pulpar e perirradicular CSM e CADAR .....	40
4) Simulado Biologia pulpar .....	55
5) Patologia pulpar e perirradicular CSM E CADAR .....	61
6) Resumo doenças da polpa e periápice e Questões comentadas .....	93
7) Simulado Patologia Pulpar e perirradicular .....	101
8) Diagnóstico em Endodontia CSM e CADAR .....	109
9) Simulado Diagnóstico em Endodontia .....	118
10) Diagnóstico diferencial das lesões inflamatórias CSM e CADAR .....	122
11) Questões Endodontia Aula 00 CSM e CADAR .....	127
12) Resumo Aula 00 CSM CADAR + Bibliografia .....	174



## ANATOMIA DENTÁRIA EXTERNA E INTERNA



DESPENCA NA  
PROVA!

Fique atento!

Esse conteúdo voltou "com tudo" nas provas militares!

Você verá como ele tem sido cobrado nas questões comentadas ao final do PDF!

O conhecimento da morfologia dos canais radiculares é essencial para se atingir os objetivos do preparo químico-mecânico: a completa remoção do tecido pulpar, dos microrganismos e da dentina infectada, além da adequada modelagem, propiciando condições ideais para o selamento e reparo dos tecidos perirradiculares.

No entanto, a **complexidade da anatomia dos canais** é um **fator limitante durante o preparo químico-mecânico**. Além disto, evidências indicam que o resultado do preparo químico-mecânico depende mais da anatomia original do canal radicular do que do instrumento ou da técnica utilizados.

Atualmente, a **microtomografia computadorizada (Micro-TC)** é considerada a ferramenta de pesquisa mais importante no estudo da anatomia interna dos dentes.

Vamos iniciar o nosso estudo sobre a anatomia com a cavidade pulpar. Fique atento, pois este é um conteúdo bastante denso, mas vamos descomplicá-lo para você.

Tudo pronto?

### Anatomia da cavidade pulpar



ESCLARECENDO!

A **cavidade pulpar** é o espaço que abriga a polpa dentária, situada na porção central dos dentes. Ela pode ser dividida em **câmara pulpar** e **canal radicular**.



Vamos estudas as principais características dessas estruturas tão importantes!

A **câmara pulpar** é uma cavidade única. Nos **dentes anteriores é contígua ao canal radicular e apresenta as quatro paredes (mesial, distal, vestibular e lingual ou palatina), um soalho e um teto.**

O **canal radicular** apresenta forma cônica e secção transversal oval em seu canal principal. Pode ser **dividido em terços: cervical, médio e apical**. Dificilmente apresenta secção arredondada, exceto nas proximidades do ápice radicular. A **presença de um canal reto com forame único é exceção.**

A imagem a seguir ilustra a cavidade pulpar de um dente monorradicular e um multirradicular, destacando a presença da câmara pulpar e do canal radicular.

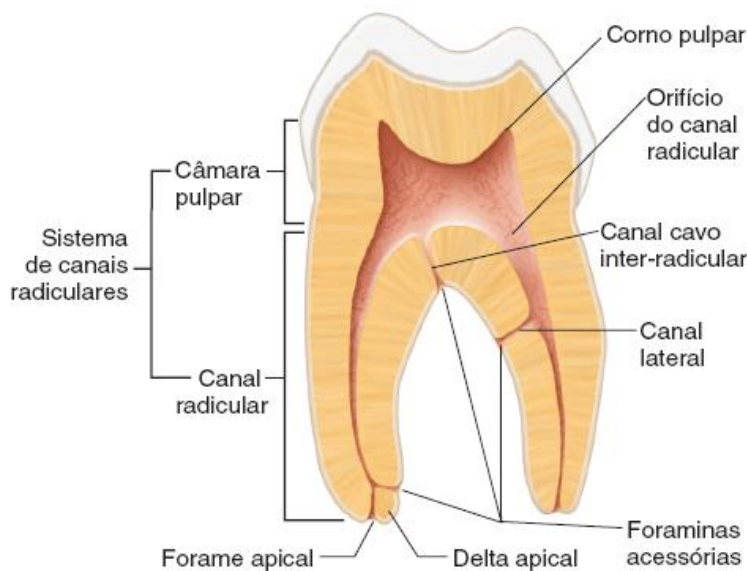


Figura 1- Hargreaves, 2022.

Muitas vezes na prática clínica, encontrar todos os canais de um dente multirradicular é uma tarefa complicada, especialmente naqueles molares mais calcificados, com raízes achatadas. Para auxiliar na determinação do **número e localização dos orifícios dos canais radiculares**, os professores Krasner e Rankow avaliaram 500 câmaras pulpares de dentes extraídos e observaram a existência de algumas características específicas em comum no assoalho de câmara, propondo algumas regras que estão esquematizadas a seguir:



## Leis de Krasner e Rankow

Leis da centralidade e concentricidade - ao nível da Junção Cimento Esmalte (JCE):

- O **assoalho pulpar** está sempre localizado ao centro do dente;
- As **paredes da câmara** são sempre concêntricas em relação à superfície externa do dente;
- A **distância da superfície externa da coroa à parede da câmara** é a mesma em toda a circunferência do dente.

Leis da simetria dos orifícios dos canais (com exceção dos molares superiores):

- Estão equidistantes de uma linha média imaginária que atravessa o dente no sentido méso-distal;
- Estão alinhados a uma reta imaginária que passa perpendicularmente a esta linha méso-distal.

Lei da mudança de cor:

- A **cor do assoalho pulpar** é sempre mais escura do que a das paredes e do teto.

Leis da localização. Os orifícios estão sempre localizados:

- Na junção das paredes com o assoalho pulpar;
- Nos ângulos da junção entre o assoalho e as paredes da câmara;
- No término das linhas de fusão do desenvolvimento radicular.

## Configurações de Weine

O conhecimento da morfologia do canal radicular e suas variações mais frequentes é um requisito básico para o sucesso do tratamento endodôntico. O professor **Weine** observou que o SCR em uma única raiz poderia variar e ser classificado em quatro tipos:

- **Tipo I:** um canal se estende da câmara pulpar ao ápice (configuração 1).
- **Tipo II:** dois canais distintos deixam a câmara pulpar, mas convergem perto do ápice para formar um canal radicular (configuração 2-1).
- **Tipo III:** dois canais distintos se estendem da câmara pulpar ao ápice (configuração 2).
- **Tipo IV:** um canal deixa a câmara pulpar e se divide perto do ápice em dois canais distintos (configuração 1-2).





DESPENCA NA  
PROVA!

## 5.4. Configurações de Vertucci

Já o professor **Vertucci** verificou uma maior complexidade do SCR a partir do estudo da anatomia interna de 200 pré-molares superiores, identificando oito diferentes tipos.

A partir disso, categorizou os dentes em configurações. Vejamos quais são:

- **Tipo I:** um canal se estende da câmara pulpar ao ápice (configuração 1).
- **Tipo II:** dois canais distintos deixam a câmara pulpar, mas convergem perto do ápice para formar um canal radicular (configuração 2-1).
- **Tipo III:** um canal deixa a câmara pulpar e se divide em dois no corpo da raiz; então, os dois se fundem para formar um canal (configuração 1-2-1).
- **Tipo IV:** dois canais distintos se estendem da câmara pulpar ao ápice (configuração 2-2).
- **Tipo V:** um canal deixa a câmara pulpar e se divide, próximo ao ápice, em dois canais distintos (configuração 1-2).
- **Tipo VI:** dois canais distintos deixam a câmara pulpar, fundem-se no corpo da raiz e se dividem novamente em dois canais próximo ao ápice (configuração 2-1-2).
- **Tipo VII:** um canal deixa a câmara pulpar e se divide em dois, que então se fundem, no corpo da raiz, e se divide novamente em dois canais distintos próximos ao ápice (configuração 1-2-1-2).
- **Tipo VIII:** três canais distintos que se estendem da câmara pulpar ao ápice (configuração 3).

Através dessa imagem de Micro-TC, contida no livro dos professores Lopes e Siqueira, podemos observar de forma mais prática as configurações descritas acima. Elas estão agrupadas de acordo com o número de canais apicais, que varia de 1 a 4 canais apicais.



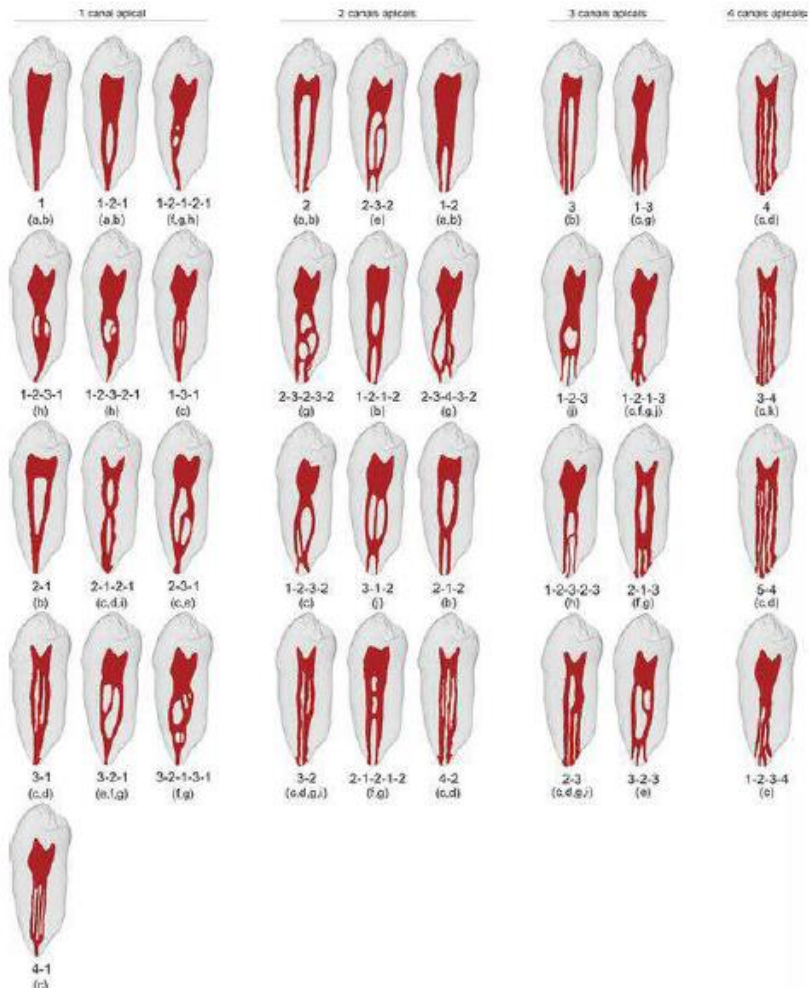


Figura 4 - Representação das variações das configurações dos canais em pré molares. Lopes e Siqueira, 2015.

Parece complicado, não é?

Fique tranquilo, vamos esquematizar de forma que você consiga decorar com facilidade. Preste atenção, pois aqui vai um macete:



Coloque na linha 1 os números I, II, III:

**I: 1-1**      **II: 2-1**      **III: 1-2-1** - Nessa linha, chega somente **um canal no ápice** radicular, porque estão na **linha 1**.

Coloque na linha 2 os números IV, V, VI, VII:

**IV:2-2**   **V:1-2**   **VI:2-1-2**   **VII:1-2-1-2** - Nessa linha, chegam **2 canais no ápice**, pois estão na **linha 2**.

Coloque na linha 3 o número VIII:

**VIII:3-3** - Nessa linha, chegam **3 canais no ápice**, pois estão na **linha 3**.

Agora, para decorar quantos canais partem da câmara pulpar, você deverá observar se o número da configuração é ímpar ou par. Se for par, partirão 2 canais da câmara pulpar em direção ao ápice; se for ímpar, partirá somente 1 canal em direção ao ápice.

Veja o exemplo:

**Configuração IV:** está na segunda linha, logo chegam dois canais no ápice radicular e por ser um número par, partem dois canais da câmara pulpar. Logo, sua configuração será 2-2.

Viu como é fácil?

Aí vai um mapinha, pessoal!






(Lopes e Siqueira, Cohen)

**Tipo 1:** 1 canal da câmara ao ápice. 

**Tipo 2:** 2 canais diferentes que convergem, no ápice, em 1. 

**Tipo 3:** 1 canal que deixa a câmara, se divide em 2 e se funde novamente. 

**Tipo 4:** 2 canais da câmara ao ápice. 

**Tipo 5:** um canal que deixa a câmara e se divide em 2 canais, no ápice. 

**Tipo 6:** 2 canais deixam a câmara, fundem e se dividem. 

**Tipo 7:** um canal se divide em 2, se fundem e se dividem novamente. 

**Tipo 8:** 3 canais distintos. 

**CONFIGURAÇÕES DE**  
*Configurações de Vertucci*  
**VERTUCCI**  
(200 PMS)

@mirelasangoibarreto

## Canais acessórios

O canal radicular pode apresentar **ramificações** que o comunicam à superfície externa da raiz, denominados canais acessórios.

Quando o **canal acessório está localizado no terço cervical ou médio da raiz**, geralmente estendendo-se horizontalmente a partir do espaço do canal principal, pode ser denominado **canal lateral**.

Esses canais contêm tecido conjuntivo e vasos, sendo formados pelo entrelaçamento de vasos de origem periodontal no epitélio da bainha epitelial de Hertwig durante o processo de calcificação radicular. Servem de via de passagem de **irritantes**, principalmente da polpa necrótica para o periodonto.



# NOVIDADE!

Segundo Hargreaves (2022), os **canais acessórios presentes na bifurcação ou trifurcação dos dentes multirradiculares** são denominados **canais cavo inter-radulares**. Esses canais se formam pelo



aprisionamento de vasos periodontais durante a fusão do diafragma, que dá origem ao assoalho da câmara pulpar. Nos molares inferiores, esses canais ocorrem em três padrões distintos.

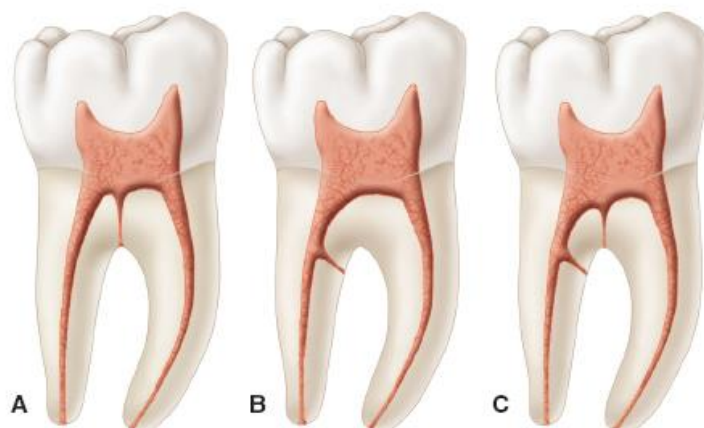


Figura 7.8 Os canais acessórios ocorrem em três padrões distintos nos primeiros molares inferiores. A. Em 13% deles, um canal cavo inter-radicular único estende-se da câmara pulpar até a região do periodonto. B. Em 23% deles, um canal lateral estende-se do terço cervical do canal principal até a região da furca (80% estendem-se a partir do canal distal). C. Cerca de 10% têm tanto canais laterais quanto canais cavo inter-radiculares.

Figura 2- Hargreaves, 2020.

A inflamação pulpar pode se comunicar com o periodonto por meio desses canais, resultando em lesões de furca, na ausência de doença periodontal. Da mesma forma, a presença de longa data de lesões periodontais na região de furca pode afetar a saúde do tecido pulpar quando esses canais estão presentes.

## Istmos

O istmo é uma **área estreita, em forma de fita**, que conecta dois ou mais canais radiculares, e em dentes posteriores **podem conter tecido necrótico e biofilme, mesmo após o preparo químico-mecânico dos canais radiculares**. Eles podem apresentar diferentes configurações e sua prevalência depende do grupo dentário, do nível da raiz e da idade do paciente.

Segundo Lopes e Siqueira, os professores **Hsu e Kim** classificaram os istmos em cinco tipos:



- **Tipo I:** dois canais sem comunicação evidente.
- **Tipo II:** conexão extremamente estreita entre dois canais principais.
- **Tipo III:** difere do tipo II pela presença de três canais.
- **Tipo IV:** canais principais se estendem para a área do istmo.

➤ **Tipo V:** conexão mais larga entre os dois canais principais.

Segundo **Hargreaves 2022**, temos:

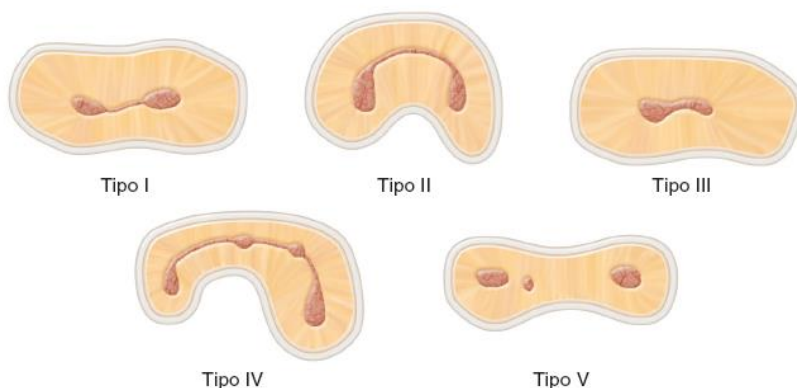


Figura 7.15 Representação esquemática das classificações dos istmos, descritas por Kim et al. O Tipo I é um istmo incompleto; é uma comunicação quase imperceptível entre dois canais, o Tipo II é caracterizado por dois canais com uma conexão definida entre eles (istmo completo), o Tipo III é um istmo muito curto, completo, entre dois canais, o Tipo IV é um istmo completo ou incompleto entre três ou mais canais, e o Tipo V é marcado por duas ou três aberturas de canais sem conexões visíveis. (Reproduzida de Kim S, Pecora G, Rubinstein R, Dorscher-Kim J: *Color atlas of microsurgery in endodontics*, Filadélfia, 2001, Saunders.)

Figura 3- Hargreaves 2022



(VUNESP/ESFCEEx 2023) O istmo é uma área estreita que conecta dois ou mais canais radiculares. O conhecimento da morfologia dos istmos é essencial para o tratamento endodôntico cirúrgico e não cirúrgico, mas eles podem apresentar diferentes configurações e sua prevalência depende do grupo dentário, do nível da raiz e da idade do paciente. De acordo com a classificação de Hsu e Kim, nos istmos tipo V

- (A) há dois canais sem comunicação evidente.
- (B) há uma conexão mais larga entre os dois canais principais.
- (C) os canais principais se estendem para a área do istmo.
- (D) há uma conexão extremamente estreita entre dois canais principais.
- (E) há uma conexão extremamente estreita entre três canais principais.

**Comentários:**

Conforme o que estudamos, o istmo tipo V possui uma conexão mais larga entre os dois canais principais. Portanto, o gabarito é **letra B**.

Fan et al, ainda classificaram os istmos em quatro diferentes configurações (a partir da raiz mesial de molares). Vejamos:

- **Tipo I (conexão em folha):** conexão estreita, mas completa entre os canais em toda extensão da raiz. Pequenas fusões de dentina podem ser observadas.
- **Tipo II (conexão dividida):** conexão estreita e incompleta entre os canais.
- **Tipo III (conexão mista):** istmo incompleto presente acima e/ou abaixo de um istmo completo.
- **Tipo IV (conexão em cânula):** comunicação estreita em forma de cânula entre dois canais.

## Canais em C

**Formato semelhante a letra "C" no corte transversal** da raiz. Sua principal característica anatômica é a presença de um ou mais istmos conectando canais individuais ao longo da raiz.

Segundo Lopes e Siqueira, trata-se de uma variação anatômica **mais comumente encontrada em dentes com raízes fusionadas, principalmente primeiros pré-molares e segundos molares inferiores, sendo mais comum em asiáticos.**

Mesmo sendo menos frequente ocorrer em dentes superiores, um estudo com micro-TC identificou essa configuração em 22% dos segundos molares superiores com raízes fusionadas.

Se trata de uma variabilidade anatômica que **dificulta todas as etapas do tratamento endodôntico e não necessariamente terminam em um mesmo forame.**



**Categoria I (C1):** canais que apresentam formato de C contínuo, sem nenhuma divisão;

**Categoria II (C2):** seu formato é de ponto e vírgula, com interrupção do C, mas os ângulos alfa e beta não devem ter menos de 60 graus (Hargreaves);

**Categoria III (C3):** são dois os três canais separados, com ângulos alfa e beta com menos de 60 graus (Hargreaves);

**Categoria IV (C4):** apresenta apenas um canal redondo ou oval;

**Categoria V (C5):** não é possível visualizar luz de canal, somente no ápice.

**Segundo Hargreaves**, a principal causa para os canais e raízes em formato de letra C é a **incapacidade da bainha epitelial de Hertwig se fundir em ambas as superfícies radiculares vestibular e lingual**.

O sistema de canais em forma de C pode assumir muitas variações em sua morfologia.

A configuração do canal em formato de letra C pode variar ao longo da profundidade da raiz, de modo que a aparência dos orifícios pode não ser um bom elemento preditivo da anatomia real do canal

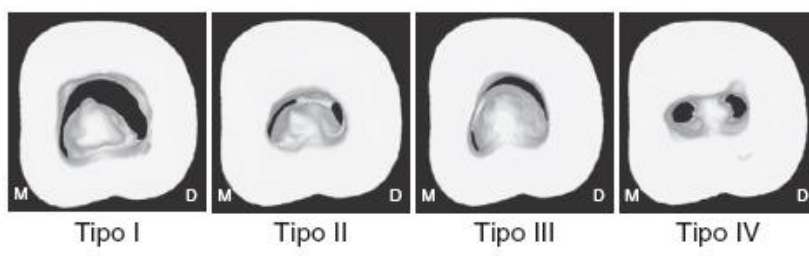


Figura 4- Hargreaves, 2022.

Ainda segundo Hargreaves, **a maioria dos canais em formato de letra C ocorre no segundo molar inferior**, mas eles também têm sido relatados no primeiro molar inferior, primeiro e segundo pré-molares superiores e primeiro pré-molar inferior.



O acesso cavitário para dentes com um sistema de canais radiculares em formato de C varia consideravelmente e depende da morfologia da polpa dentária do dente específico. Os dentes com anatomia em formato de letra C representam um desafio técnico considerável. Portanto, o uso do MO durante todas as fases do tratamento é recomendado.

## Zona crítica apical

O **segmento apical** pode ser considerado a região mais **crítica** do sistema de canais radiculares, no que se refere à necessidade de limpeza e desinfecção. Esta região contém o segmento apical do canal principal, o forame apical e uma **maior incidência de ramificações**, que permitem uma íntima relação com os tecidos perirradiculares. Corresponde, em média, a um valor de 3 a 4mm mais apicais do canal radicular.

Irritantes presentes no interior do sistema de canais radiculares têm acesso aos tecidos perirradiculares, principalmente por estas vias e, por essa razão, esta área é conhecida como a **zona crítica apical**.

O canal radicular é formado pelo **canal dentinário** e pelo **canal cementário**, sendo o dentinário muito maior do que o cementário. A **junção cimento-dentinária (JCD)**, também denominada limite CDC (canal dentinocementário), é definida como a **região de transição onde o canal dentinário e cementário se unem**. É o local de maior constrição (menor diâmetro) do canal radicular, **onde a polpa termina e o periodonto começa**.

O canal cementário é cônico e se estende da junção cementodentinária (JCD) até o forame apical. Apresenta comprimento médio de 0,5 mm em pacientes jovens e de 0,7 mm em pacientes adultos. O **forame apical** localizado na superfície externa da raiz, apresenta contorno predominantemente circular e seu diâmetro mede aproximadamente **0,5 mm** em pacientes jovens e **0,7mm** em adultos.

Na maioria dos casos, **o canal cementário não segue a direção do canal dentinário e nem acaba no vértice apical (também chamado de ápice anatômico)**. Está localizado em média a 0,5 mm do ápice radicular. É importante ressaltar que a constrição apical está distante aproximadamente 0,5 mm do forame apical, ou seja, 1 mm do ápice radicular. Já o distanciamento das foraminas do ápice pode variar de 0,2 mm até 3,8 mm.

## Anomalias com impacto em Endodontia

A incapacidade de diagnosticar dentes com a anatomia anormal pode levar a erros de diagnóstico e um plano de tratamento que pode causar danos permanentes e perda de dentes. As **principais anomalias** com impacto na prática endodôntica incluem:

**A Fusão** refere-se a **dois germes se unem parcial ou totalmente formando um dente com coroa dupla**, mas com duas **cavidades pulpares separadas** e **dois canais radiculares distintos**.

**A Geminação**, por sua vez, ocorre quando o germe dentário sofre uma divisão por invaginação, dando origem a um dente com **coroa dupla**, mas com **cavidade pulpar única** e **canal radicular único**.

Uma anomalia bastante comum que ocorre em dentes posteriores é o **Canal em C**. A forma da secção transversal da raiz e do canal é similar à letra C.

Fique tranquilo, abordaremos canais em C logo na sequência da nossa aula.



**Radix entomolaris** é uma raiz supranumerária localizada na posição **distolingual dos molares inferiores**.

*Não confunda com Radix paramolaris!* Esta é uma raiz supranumerária localizada na porção **mesiovestibular dos molares inferiores**.

O **Taurodontismo** caracteriza-se por ser um **desenvolvimento avantajado da porção coronária da cavidade pulpar, quando o soalho pulpar está deslocado apicalmente.**

**Dens invaginatus** (*dens in dente*) é uma anomalia de desenvolvimento resultante de **invaginação na superfície da coroa do dente antes da calcificação ocorrer.**

E por fim, **Dens evaginatus** ou Cúspide talão é uma protuberância na face palatina dos dentes anteriores ou oclusal dos posteriores, podendo expor a polpa se desgastado.



(VUNESP/ESFCEEx 2022) As anomalias dentais são defeitos de formação em função de distúrbios genéticos durante a morfogênese de dentes. A incapacidade de diagnosticar dentes com anatomia anormal pode levar a erros de diagnóstico e um plano de tratamento que pode causar danos permanentes e perda de dentes. A anomalia anatômica denominada radix entomolaris, refere-se à raiz supranumerária localizada na posição

- A) mesiovestibular dos molares inferiores.
- B) mesio palatina dos molares superiores.
- C) distopalatina dos molares superiores.
- D) distolingual dos molares inferiores.
- E) mesiovestibular dos molares superiores.

**Comentários:**

*Radix entomolaris* é uma raiz supranumerária localizada na posição distolingual dos molares inferiores.

*Não confunda com Radix paramolaris!* Esta é uma raiz supranumerária localizada na porção mesiovestibular dos molares inferiores.

O gabarito é **letra D.**

## Considerações clínicas relacionadas à anatomia dos diferentes grupos dentários

Aqui você irá encontrar **características específicas** de cada grupo dentário, bem como as principais diferenças nos comprimentos dos dentes. Aqui, você terá acesso às tabelas mais atualizadas em relação à anatomia dos grupos dentários, segundo **Lopes e Siqueira e Hargreaves 2022.**

Iniciaremos com o estudo do incisivo central superior:



O **Incisivo Central Superior (ICS)** possui raiz única com **canal reto e amplo**, e canais múltiplos são raros neste grupo dentário. Possui câmara estreita no sentido vestibulo-palatino, o que representa um risco de perfuração. Deve-se ter atenção especial no momento da abertura coronária, pois os **eixos da coroa e da raiz não coincidem** em função do grau de inclinação do dente na arcada maxilar. Seu comprimento médio é de 22,5mm (Hargreaves); 23,7 mm (LOPES 2015), com 1 canal em 99,2% dos casos.

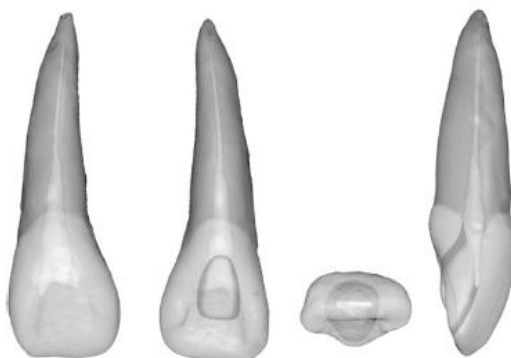


Figura 7.47 Incisivo central superior. Tempo médio para a irrupção, 7 a 8 anos; idade média para a calcificação, 10 anos; comprimento médio, 22,5 mm. Curvatura da raiz (de mais comum para menos comum): reta, vestibular, distal.

Figura 5- Hargreaves, 2022.

O **Incisivo Lateral Superior (ILS)** possui dimensões menores do que o incisivo central, sendo mais largo no sentido mesio-distal. Possui **curvatura radicular no sentido disto-palatino** e uma grande incidência de anomalias: **raízes múltiplas, fusão, geminação, sulcos radiculares, dens invaginatus, cúspide talão, canais em C ou S, coroa cônica e porção apical delgada**. Seu comprimento médio é de 22mm (Hargreaves); 23,1 mm (LOPES 2015), com um canal em 98,5% dos casos.



Fique atento! As questões costumam tentar confundir em relação à direção da curvatura da raiz: ela é para **DISTO-PALATINA** e não DISTO-VESTIBULAR.



(Prova da Marinha/2023) Para Lopes e Siqueira (2020), qual dente apresenta diferentes anomalias anatômicas, incluindo raízes múltiplas, fusão, geminação, cúspide talão, canais em C?

- A) Primeiro molar superior
- B) Segundo molar inferior



C) Primeiro pré-molar superior

D) Incisivo lateral superior

E) Canino superior

**Comentários:**

Segundo Lopes e Siqueira, o incisivo lateral superior possui curvatura radicular no sentido disto-palatino e uma grande incidência de anomalias: raízes múltiplas, fusão, geminação, sulcos radiculares, dens invaginatus, cúspide talão, canais em C ou S, coroa cônica e porção apical delgada. Portanto, o gabarito é **letra D**.

**Os incisivos inferiores (ICI e ILI)** são os **menores dentes permanentes** e normalmente apresentam raiz única. Pode haver canal único, contudo frequentemente apresentam dois canais (V e L), sendo mais frequente no incisivo lateral do que no central. Apresentam seção reta transversal oval ou achatada de sua raiz, com maior diâmetro no sentido V-L. Seu comprimento médio é de 21,8mm (ICI) e 23,3 mm (ILI), segundo Lopes e Siqueira, 2015.

Além disso, apresentam 1 canal em 86,5% dos casos (ICI) e o ILI em 79,7% dos casos.

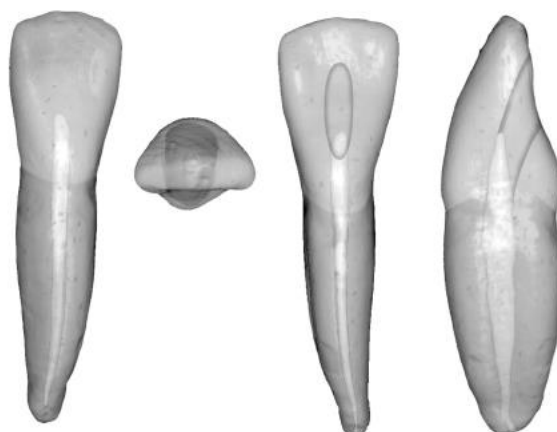


Figura 7.64 Incisivos central/lateral inferiores. Tempo médio para a irrupção, 6 a 8 anos; idade média para a calcificação, 9 a 10 anos; comprimento médio, 20,7 mm. Curvatura da raiz (de mais comum para menos comum): reta, distal, vestibular.

Figura 6- Hargreaves, 2022.

**O canino superior (CS)** é o **maior dente permanente**, podendo ser necessário o uso de instrumentos acima de 25 mm para o seu preparo químico-mecânico. Apresenta seção reta oval e em função do tamanho, seu ápice se aproxima muito da cavidade nasal (atenção quando em procedimentos parodontológicos). Seu comprimento médio é de 26,5mm (Hargreaves); 27,3mm (LOPES) e apresenta 1 canal em 97% dos casos.

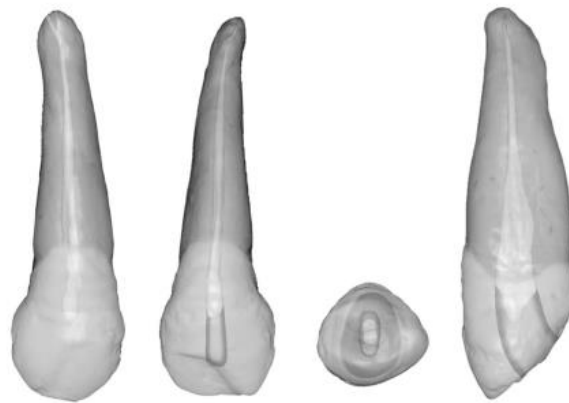


Figura 7.52 Canino superior. Tempo médio para a irrupção, 10 a 12 anos; idade média para a calcificação, 13 a 15 anos; comprimento médio, 26,5 mm. Curvatura da raiz (de mais comum para menos comum): distal, reta, ves-tibular.

Figura 7 - Hargreaves, 2022.

Já o **canino inferior** possui raiz única, com um canal ou dupla, com dois canais - menos frequente. Apresenta formato similar ao superior, porém muito mais achatada na direção mesiodistal e mais alongada na direção vestibulolingual. Suas dimensões são menores do que as do Canino Superior e o seu comprimento médio é de 25,6mm (Hargreaves); 26mm (LOPES). Apresenta 1 canal em 92,4% dos casos.

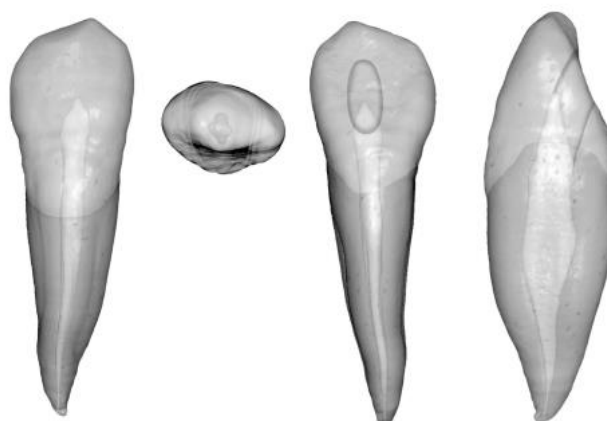


Figura 7.67 Canino inferior. Tempo médio para a irrupção, 9 a 10 anos; idade média para a calcificação, 13 anos; comprimento médio, 25,6 mm. Curvatura da raiz (de mais comum para menos comum): reta, distal, vestibular.

Figura 8- Hargreaves, 2022.



Em todos os grupos dentários abordados até o momento faz-se necessária a remoção do **ombro palatino** (dentes superiores) ou ombro lingual (dentes inferiores). Essa estrutura é uma saliência dentinária que pode "esconder" um canal extra ou abrigar microrganismos.

O **primeiro pré-molar superior** normalmente apresenta duas raízes (V e P) e dois canais independentes. Em 1,6% (segundo Lopes e Siqueira) dos casos apresenta trirradicular (duas raízes vestibulares e uma palatina), quando é considerado um "mini-molar".

Seu canal palatino é maior que o vestibular, razão pela qual é escolhido para cimentação de pinos. É um dente **susceptível à Fratura Vertical de Raiz (FVR)**, em virtude de sua porção apical se apresentar extremamente fina e curva, além de próxima ao seio maxilar. Seu comprimento médio é de 20,6mm (Hargreaves); 22,3mm (LOPES 2015). Apresenta 2 canais em 77,3% dos casos, 1 canal em 20,1% e 3 canais em 1,2%.

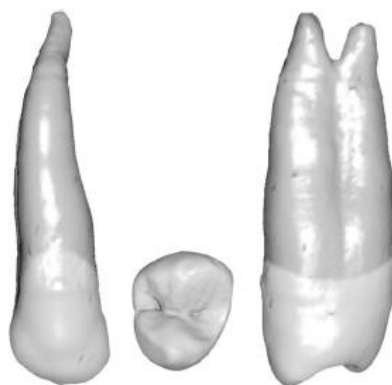


Figura 7.54 Primeiro pré-molar superior. Dados anatômicos e do desenvolvimento: tempo médio para a irrupção, 10 a 11 anos; idade média para a calcificação, 12 a 13 anos; comprimento médio, 20,6 mm. Curvatura da raiz (de mais comum para menos comum): raiz vestibular, lingual, reta, vestibular; raiz palatina, reta, vestibular, distal; raiz única, reta, distal, vestibular.

Figura 9- Hargreaves, 2022.

O **segundo pré-molar superior** é um dente bastante **similar ao primeiro pré-molar superior**, apresentando curvatura apical. Em sua configuração típica (maioria dos casos), apresenta uma raiz com um único canal de seção reta ovalada e maior diâmetro na direção vestibulopalatina. Seu comprimento médio é de 21,5mm (Hargreaves); 22,3mm (LOPES). Segundo Lopes e Siqueira, apresenta 2 canais em 56,7% dos casos, 1 canal em 42,7% e 3 canais em 0,4%.

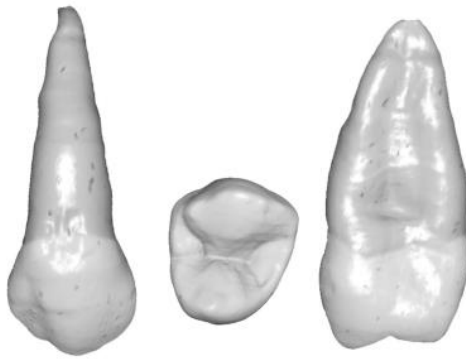


Figura 7.56 Segundo pré-molar superior. Tempo médio para a irrupção, 10 a 12 anos; idade média para a calcificação, 12 a 14 anos; comprimento médio, 21,5 mm. Curvatura da raiz (de mais comum para menos comum): distal, baioneta, vestibular, reta.

Figura 10- Hargreaves, 2022.

O **primeiro pré-molar inferior** normalmente apresenta raiz única com um canal de seção transversal mais ampla na direção vestibulolingual. Um segundo canal pode ser identificado em 30% destes dentes e três canais também pode ocorrer (2 V e 1 L). Canais em forma de C representam 14% das raízes.

A sua proximidade com o forame mentoniano deve ser considerada, em caso de cirurgia parodontal. Hargreaves afirma que são **dentes muito difíceis de tratar**, apresentando alto índice de **flare-ups** (explicaremos mais sobre o assunto na aula de emergências endodônticas). Seu comprimento médio é de 21,6mm (Hargreaves); 22,9mm (LOPES). Apresenta 1 canal em 71,3% dos casos, 2 canais em 27,9%, 3 canais em 0,1%.

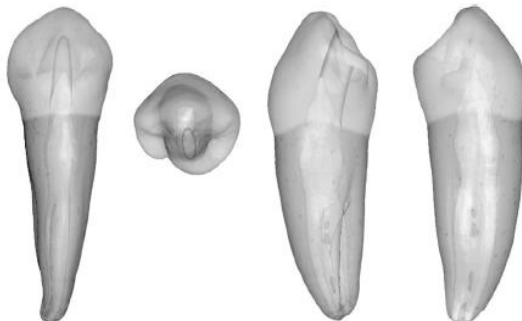


Figura 7.69 Primeiro pré-molar inferior. Tempo médio para a irrupção, 10 a 12 anos; idade média para a calcificação, 12 a 13 anos; comprimento médio, 21,6 mm. Curvatura da raiz (de mais comum para menos comum): reta, distal, vestibular.

Figura 11- Hargreaves, 2022.

O **segundo pré-molar inferior**, por sua vez, geralmente apresenta raiz única, quase sempre cônica, com um canal. Seção reta geralmente oval com maior diâmetro no sentido V-L. Seu comprimento médio é de 22,3mm para Hargreaves e 22,3mm para Lopes e Siqueira. Apresenta 1 canal em 89,3% dos casos, 2 canais em 10,7%.

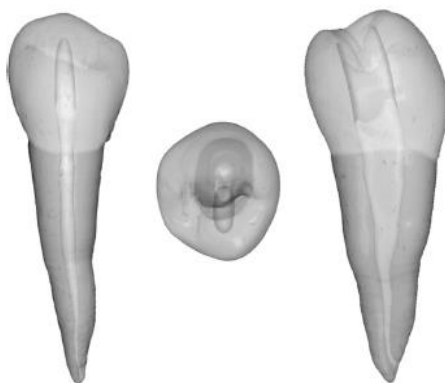


Figura 7.71 Segundo pré-molar inferior. Tempo médio para a irrupção, 11 a 12 anos; idade média para a calcificação, 13 a 14 anos; comprimento médio, 22,3 mm. Curvatura da raiz (de mais comum para menos comum): reta, distal, vestibular.

Figura 12- Hargreaves, 2022.

Agora, fique atento, pois vamos iniciar o estudo sobre os molares (que são MUITO cobrados em provas), com o **Primeiro molar superior**.

Ele representa o maior dente em volume da nossa arcada dentária. Apresenta três raízes divergentes com 3 ou 4 canais. **A raiz palatina** apresenta o maior volume e acesso mais fácil, possuindo frequentemente uma curvatura no sentido vestibular (54,6%).

A **raiz distovestibular** é cônica, geralmente reta e possui apenas um canal, podendo apresentar dois.

Já **raiz mesial** frequentemente apresenta dois canais (mesiovestibular e mesiopalatino) que se conectam por meio de istmos, unindo-se ou não na porção apical, tornando a instrumentação difícil. A posição do **quarto canal** (geralmente tortuoso) geralmente se encontra entre o orifício do MV e do palatino (verificar a presença do sulco saindo do canal mesiovestibular). Seu comprimento médio é de 20,8mm (Hargreaves); 22,3mm (LOPES).

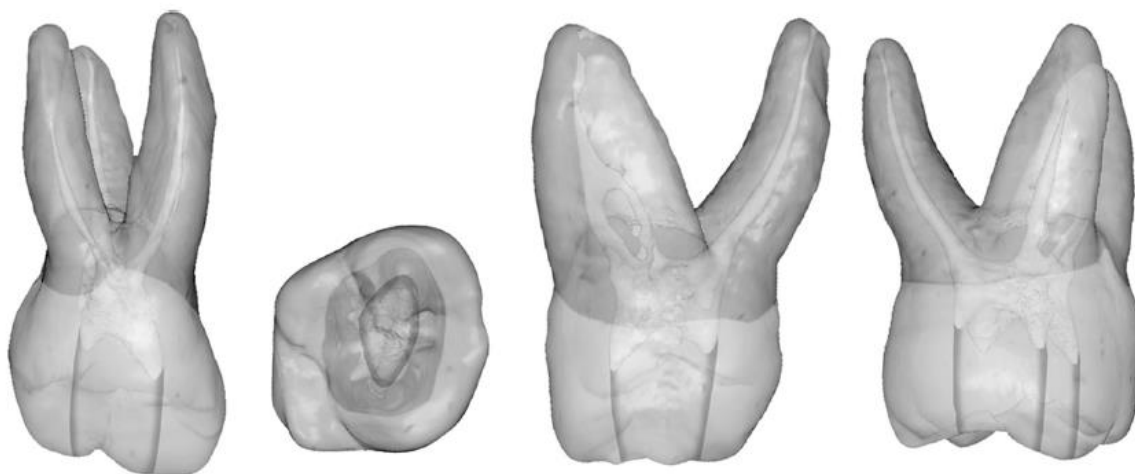


Figura 7.58 Primeiro molar superior. Tempo médio para a irrupção, 6 a 7 anos; idade média para a calcificação, 9 a 10 anos; comprimento médio, 20,8 mm. Curvatura da raiz (de mais comum para menos comum): raiz mesiovestibular, distal, reta; raiz distovestibular, reta, mesial, distal; raiz palatina, vestibular, reta.

Figura 13- Hargreaves, 2022.

O **segundo molar superior** apresenta morfologia externa semelhante ao primeiro, com a presença de três raízes menores e menos curvas que o 1ºMS. Uma característica importante é a sua tendência ao fusionamento. Apresenta também uma incidência relevante de dois canais (V e P). Seu comprimento médio é de 20mm (Hargreaves); 22,2mm (LOPES).

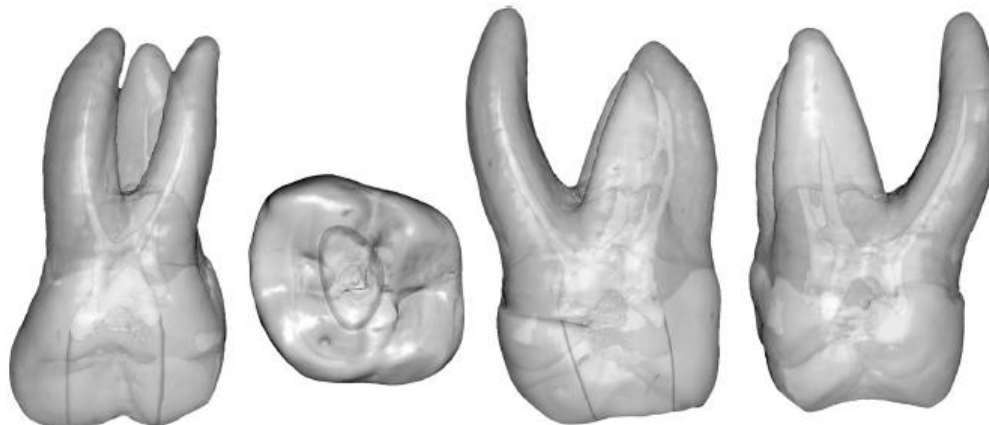


Figura 7.60 Segundo molar superior. Tempo médio para a irrupção, 11 a 13 anos; idade média para a calcificação, 14 a 16 anos; comprimento médio, 20 mm. Curvatura da raiz (de mais comum para menos comum): raiz mesiovestibular, distal, reta; raiz distovestibular, reta, mesial, distal; raiz palatina, reta, vestibular.

Figura 14- Hargreaves, 2022.

O **primeiro molar inferior** é o **maior dos molares inferiores**, normalmente com duas raízes (M e D). É o 1º dente permanente a erupcionar e por isso, está bastante relacionado à necessidade de tratamento endodôntico. Usualmente, apresenta 2 raízes com 3 ou 4 canais, com possibilidade de *Radix entomolaris (DL)* principalmente em pacientes asiáticos. Seu comprimento médio é de 21mm (Hargreaves); 22mm (LOPES).

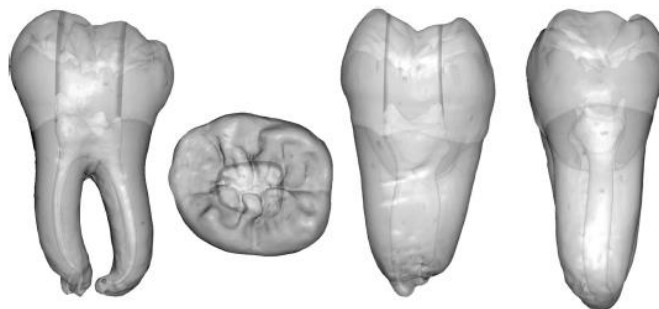


Figura 7.73 Primeiro molar inferior. Tempo médio para a irrupção, 6 anos; idade média para a calcificação, 9 a 10 anos; comprimento médio, 21 mm. Curvatura da raiz (de mais comum para menos comum): raiz mesial, distal, reta; raiz distal, reta, distal.

Figura 15- Hargreaves, 2022.

O **segundo molar inferior** apresenta coroa menor e mais simétrica que 1ºMI. Normalmente possui duas raízes (M e D), mais próximas, com três ou quatro canais. Suas raízes são mais curtas, com ápices mais próximos e canais mais curvos, apresentando **alta prevalência de anomalias** como: **canais em forma de C** (não fusão da bainha de Hertwig); *radix entomolaris*, tendência ao fusionamento radicular total ou parcial. 19,8mm (COHEN); 21,7mm (LOPES).

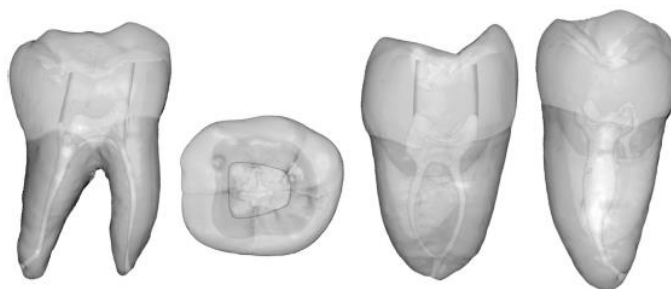


Figura 7.77 Segundo molar inferior. Tempo médio para a irrupção, 11 a 13 anos; idade média para a calcificação, 14 a 15 anos; comprimento médio, 19,8 mm. Curvatura da raiz (de mais comum para menos comum): raiz mesial, distal, reta; raiz distal, reta, distal, mesial, vestibular; raiz única, reta, distal, baloneta, lingual.

Figura 16- Hargreaves, 2022.

# ANATOMIA DENTÁRIA EXTERNA E INTERNA



DESPENCA NA  
PROVA!

CORUJA, FIQUE ATENTO!

Aqui vai uma aula extra com os comprimentos dos dentes descritos por Lopes 2015, Hargreaves 2022 e por Lopes e Siqueira 2020.

No corpo do texto, estarão os comprimentos da edição de 2015 + Hargreaves.

Nas imagens das tabelas do livro, você encontrará os comprimentos da edição de 2020, especificadas nas legendas.

Bom estudo!

## Considerações clínicas relacionadas à anatomia dos diferentes grupos dentários

Aqui você irá encontrar **características específicas** de cada grupo dentário, bem como as principais diferenças nos comprimentos dos dentes. Aqui, você terá acesso às tabelas mais atualizadas em relação à anatomia dos grupos dentários, segundo **Lopes e Siqueira 2020 e Hargreaves 2022**.

Iniciaremos com o estudo do incisivo central superior:

**O Incisivo Central Superior (ICS)** possui raiz única com **canal reto e amplo**, e canais múltiplos são raros neste grupo dentário. Possui câmara estreita no sentido vestibulo-palatino, o que representa um risco de perfuração. Deve-se ter atenção especial no momento da abertura coronária, pois os **eixos da coroa e da raiz não coincidem** em função do grau de inclinação do dente na arcada maxilar. Seu comprimento médio é de 22,5mm (Hargreaves); 23,6 mm (LOPES), com 1 canal em 99,2% dos casos.





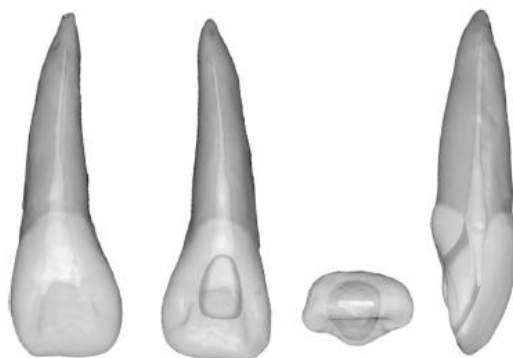


Figura 7.47 Incisivo central superior. Tempo médio para a irrupção, 7 a 8 anos; idade média para a calcificação, 10 anos; comprimento médio, 22,5 mm. Curvatura da raiz (de mais comum para menos comum): reta, vestibular, distal.

Figura 1- Hargreaves, 2022.

**O Incisivo Lateral Superior (ILS)** possui dimensões menores do que o incisivo central, sendo mais largo no sentido mesio-distal. Possui **curvatura radicular no sentido disto-palatino** e uma grande incidência de anomalias: **raízes múltiplas, fusão, geminação, sulcos radiculares, dens invaginatus, cúspide talão, canais em C ou S, coroa cônica e porção apical delgada**. Seu comprimento médio é de 22mm (Hargreaves); 22,5mm (LOPES), com um canal em 98,5% dos casos.



Fique atento! As questões costumam tentar confundir em relação à direção da curvatura da raiz: ela é para **DISTO-PALATINA** e não DISTO-VESTIBULAR.

**Os incisivos inferiores (ICI e ILI)** são os **menores dentes permanentes** e normalmente apresentam raiz única. Pode haver canal único, contudo frequentemente apresentam dois canais (V e L), sendo mais frequente no incisivo lateral do que no central. Apresentam seção reta transversal oval ou achatada de sua raiz, com maior diâmetro no sentido V-L. Seu comprimento médio é de 20,8mm (ICI) 22,1mm (ILI), segundo Lopes e Siqueira. Além disso, apresentam 1 canal em 86,5% dos casos (ICI) e o ILI em 79,7% dos casos.

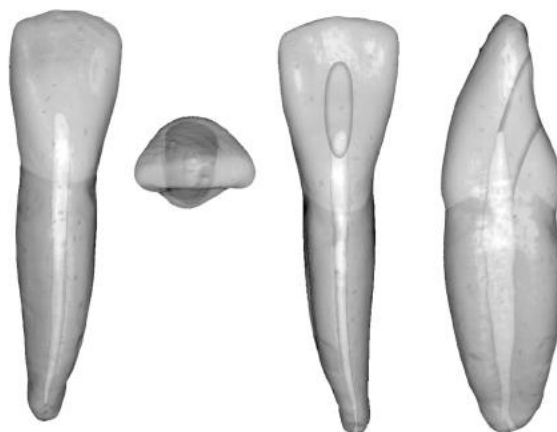


Figura 7.64 Incisivos central/lateral inferiores. Tempo médio para a irrupção, 6 a 8 anos; idade média para a calcificação, 9 a 10 anos; comprimento médio, 20,7 mm. Curvatura da raiz (de mais comum para menos comum): reta, distal, vestibular.

Figura 2- Hargreaves, 2022.

**Tabela 7.2 Aspectos morfológicos da anatomia das raízes e do sistema de canais radiculares dos incisivos.**

Parâmetros	Incisivo central superior	Incisivo lateral superior	Incisivos inferiores
Comprimento do dente	23,6 mm (16,5 a 32,6 mm)	22,5 mm (17,7 a 28,9 mm)	C: 20,8 mm (16,9 a 26,7 mm) L: 22,1 mm (18,5 a 26,6 mm)
Comprimento da raiz	13,0 mm (6,3 a 20,3 mm)	13,4 mm (9,6 a 19,4 mm)	C: 12,6 mm (7,7 a 17,9 mm) L: 13,5 mm (9,4 a 18,1 mm)
Número de raízes	1 (99,94%); 2 (0,06%)	1 (99,94%); 2 (0,06%)	C: 1 (100%) L: 1 (99,92%); 2 (0,08%)
Número de canais	1 (99,2%); 2 (0,8%)	1 (98,5%); 2 (1,5%)	C: 1 (86,5%); 2 (14,4%); outro (0,1%) L: 1 (79,7%); 2 (20,2%); outro (0,1%)
Configurações do canal	Tipos I (99,2%), IV (0,5%), II (0,1%), III (0,1%), V (0,1%)	Tipos I (98,5%), II (0,8%), V (0,4%), III (0,2%), IV (0,1%)	C: Tipos I (86,5%), III (8,1%), V (2,8%), II (2%), IV (1,4%), VII (0,1%), outro (0,1%) L: Tipos I (79,7%), III (11,9%), V (3,8%), II (2,6%), IV (1,8%), VII (0,1%), outro (0,1%)
Canais acessórios	18,9 a 42,6% (cervical: 1%; médio: 6%; apical: 93%)	5,5 a 26% (cervical: 1%; médio: 8%; apical: 91%)	C: 0 a 20% (cervical: 3%; médio: 12%; apical: 85%) L: 0,9 a 18% (cervical: 2%; médio: 15%; apical: 83%)
Curvatura apical	Reto (75%); Vestibular (9,3%); Distal (7,8%); Mesial (4,3%); Palatino (3,6%)	Distal (49,2%); Reto (29,7%); Palatino (3,9%); Vestibular (3,9%); Mesial (3,1%); Forma de S (1,6%); Outros (8,6%)	C: Reto (66,7%); Vestibular (18,8%); Distal (12,5%); Forma de S (2%) L: Reto (54%); Distal (33,3%); Vestibular (10,7%); Forma de S (2%)
Anomalias	2 canais; <sup>109-111</sup> 3 canais; <sup>112</sup> 4 canais; <sup>113</sup> 2 raízes; <sup>109-111</sup> sulco radicular; <sup>114</sup> fusão/geminação <sup>115</sup>	2 canais; <sup>116-118</sup> 3 canais; <sup>119,120</sup> 4 canais; <sup>121</sup> 2 raízes; <sup>122</sup> sulco radicular; <sup>114</sup> fusão/geminação; <sup>123</sup> dens invaginatus; <sup>124</sup> dens evaginatus; <sup>125</sup> canal em forma de C <sup>126</sup>	3 canais; <sup>99</sup> geminação/fusão; <sup>127</sup> dens invaginatus; <sup>128</sup> 2 raízes <sup>129</sup>

Figura 3 - Lopes e Siqueira 2020

O canino superior (CS) é o maior dente permanente, podendo ser necessário o uso de instrumentos acima de 25 mm para o seu preparo químico-mecânico. Apresenta seção reta oval e em função do tamanho, seu ápice se aproxima muito da cavidade nasal (atenção quando em procedimentos

parendodônticos). Seu comprimento médio é de 26,5mm (Hargreaves); 26,4mm (LOPES) e apresenta 1 canal em 97% dos casos.

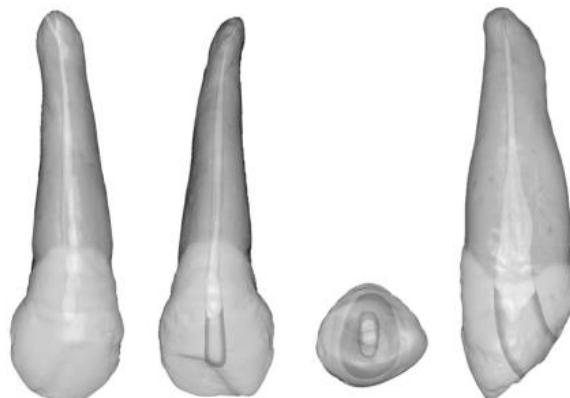


Figura 7.52 Canino superior. Tempo médio para a irrupção, 10 a 12 anos; idade média para a calcificação, 13 a 15 anos; comprimento médio, 26,5 mm. Curvatura da raiz (de mais comum para menos comum): distal, reta, ves-tibular.

Figura 4 - Hargreaves, 2022.

Já o **canino inferior** possui raiz única, com um canal ou dupla, com dois canais - menos frequente. Apresenta formato similar ao superior, porém muito mais achatada na direção mesiodistal e mais alongada na direção vestibulolingual. Suas dimensões são menores do que as do Canino Superior e o seu comprimento médio é de 25,6mm (Hargreaves); 25,9mm (LOPES). Apresenta 1 canal em 92,4% dos casos.

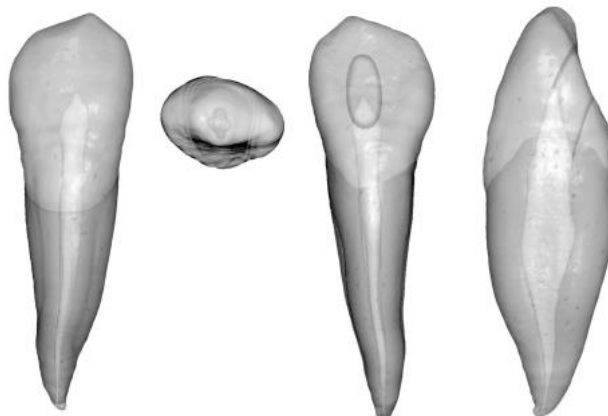


Figura 7.67 Canino inferior. Tempo médio para a irrupção, 9 a 10 anos; idade média para a calcificação, 13 anos; comprimento médio, 25,6 mm. Curvatura da raiz (de mais comum para menos comum): reta, distal, vestibular.

Figura 5- Hargreaves, 2022.



Em todos os grupos dentários abordados até o momento faz-se necessária a remoção do **ombro palatino** (dentes superiores) ou ombro lingual (dentes inferiores). Essa estrutura é uma saliência dentinária que pode "esconder" um canal extra ou abrigar microrganismos.

O **primeiro pré-molar superior** normalmente apresenta duas raízes (V e P) e dois canais independentes. Em 1,6% (segundo Lopes e Siqueira) dos casos apresenta trirradicular (duas raízes vestibulares e uma palatina), quando é considerado um "mini-molar".

Seu canal palatino é maior que o vestibular, razão pela qual é escolhido para cimentação de pinos. É um dente **susceptível à Fratura Vertical de Raiz (FVR)**, em virtude de sua porção apical se apresentar extremamente fina e curva, além de próxima ao seio maxilar. Seu comprimento médio é de 20,6mm (Hargreaves); 21,5mm (LOPES). Apresenta 2 canais em 77,3% dos casos, 1 canal em 20,1% e 3 canais em 1,2%.

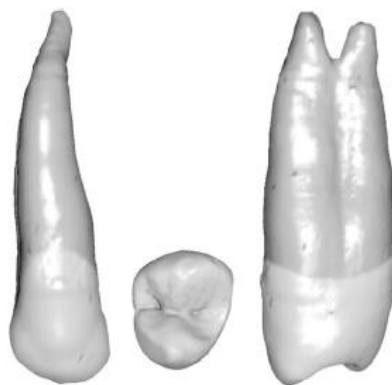


Figura 7.54 Primeiro pré-molar superior. Dados anatômicos e do desenvolvimento: tempo médio para a irrupção, 10 a 11 anos; idade média para a calcificação, 12 a 13 anos; comprimento médio, 20,6 mm. Curvatura da raiz (de mais comum para menos comum): raiz vestibular, lingual, reta, vestibular; raiz palatina, reta, vestibular, distal; raiz única, reta, distal, vestibular.

Figura 6- Hargreaves, 2022.

O **segundo pré-molar superior** é um dente bastante **similar ao primeiro pré-molar superior**, apresentando curvatura apical. Em sua configuração típica (maioria dos casos), apresenta uma raiz com um único canal de seção reta ovalada e maior diâmetro na direção vestibulopalatina. Seu comprimento médio é de 21,5mm (Hargreaves); 21,2mm (LOPES). Segundo Lopes e Siqueira, apresenta 2 canais em 56,7% dos casos, 1 canal em 42,7% e 3 canais em 0,4%.

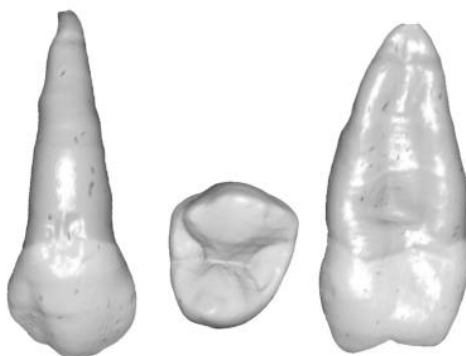


Figura 7.56 Segundo pré-molar superior. Tempo médio para a irrupção, 10 a 12 anos; idade média para a calcificação, 12 a 14 anos; comprimento médio, 21,5 mm. Curvatura da raiz (de mais comum para menos comum): distal, baioneta, vestibular, reta.

Figura 7- Hargreaves, 2022.

O **primeiro pré-molar inferior** normalmente apresenta raiz única com um canal de seção transversal mais ampla na direção vestibulolingual. Um segundo canal pode ser identificado em 30% destes dentes e três canais também pode ocorrer (2 V e 1 L). Canais em forma de C representam 14% das raízes.

A sua proximidade com o forame mentoniano deve ser considerada, em caso de cirurgia parendodôntica. Hargreaves afirma que são **dentes muito difíceis de tratar**, apresentando alto índice de **flare-ups** (explicaremos mais sobre o assunto na aula de emergências endodônticas). Seu comprimento médio é de 21,6mm (Hargreaves); 22,4mm (LOPES). Apresenta 1 canal em 71,3% dos casos, 2 canais em 27,9%, 3 canais em 0,1%.

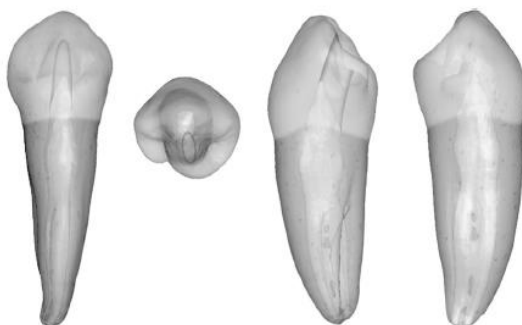
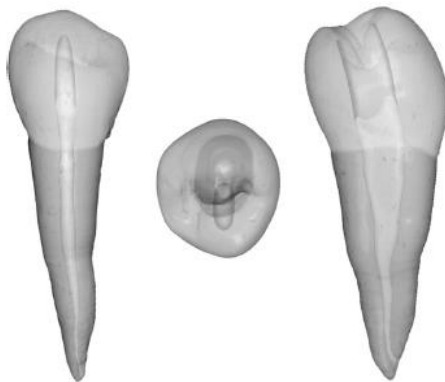


Figura 7.69 Primeiro pré-molar inferior. Tempo médio para a irrupção, 10 a 12 anos; idade média para a calcificação, 12 a 13 anos; comprimento médio, 21,6 mm. Curvatura da raiz (de mais comum para menos comum): reta, distal, vestibular.

Figura 8- Hargreaves, 2022.

O **segundo pré-molar inferior**, por sua vez, geralmente apresenta raiz única, quase sempre cônica, com um canal. Seção reta geralmente oval com maior diâmetro no sentido V-L. Seu comprimento médio é de 22,3mm para Hargreaves e 22,1mm para Lopes e Siqueira. Apresenta 1 canal em 89,3% dos casos, 2 canais em 10,7%.



**Figura 7.71** Segundo pré-molar inferior. Tempo médio para a irrupção, 11 a 12 anos; idade média para a calcificação, 13 a 14 anos; comprimento médio, 22,3 mm. Curvatura da raiz (de mais comum para menos comum): reta, distal, vestibular.

**Figura 9- Hargreaves, 2022.**

**Tabela 7.3** Aspectos morfológicos da anatomia das raízes e do sistema de canais radiculares dos caninos.

Parâmetros	Canino superior	Canino inferior
Comprimento do dente	26,4 mm (20,0 a 38,4 mm)	25,9 mm (16,1 a 34,5 mm)
Comprimento da raiz	16,5 mm (10,8 a 28,5 mm)	15,9 mm (9,5 a 22,2 mm)
Número de raízes	1 (100%)	1 (98,57%); 2 (1,43%)
Número de canais	1 (97%); 2 (3%)	1 (92,4%); 2 (7,3%); outro (0,3%)
Configurações do canal	Tipos I (98,5%), III (1,2%), II (0,8%), V (0,7%), IV (0,2%), outro (0,1%)	Tipos I (92,4%), III (2,7%), II (1,9%), IV (1,5%), V (1,2%), outro (0,3%)
Canais acessórios	3,4 a 30% (cervical: 0%; médio: 10%; apical: 90%)	4,5 a 30% (cervical: 4%; médio: 16%; apical: 80%)
Curvatura apical	Reto (38,5%); Distal (19,5%); Vestibular (12,8%); Mesial (12%); Palatino (6,5%); Outros (10,7%)	Reto (68,2%); Distal (19,6%); Vestibular (6,8%); Mesial (0,8%); Forma de S (1,5%); Outros (3,1%)
Anomalias	2 canais; <sup>130-132</sup> dens invaginatus <sup>133</sup>	2 canais; <sup>134</sup> 3 canais; <sup>135</sup> 2 raízes <sup>134</sup>

Adaptada de Versiani et al., 2018.<sup>105</sup>

**Tabela 7.4** Aspectos morfológicos da anatomia das raízes e do sistema de canais radiculares dos pré-molares superiores.

Parâmetros	1º Pré-molar superior	2º Pré-molar superior
Comprimento do dente	21,5 mm (15,5 a 28,9 mm)	21,2 mm (15,2 a 28,4 mm)
Comprimento da raiz	13,4 mm (8,3 a 19,0 mm)	14,0 mm (8,0 a 20,6 mm)
Número de raízes	2 (55,3%); 1 (43,1%); 3 (1,6%)	1 (86,2%); 2 (13,5%); 3 (0,3%)
Número de canais	2 (77,3%); 1 (20,1%); 3 (1,2%); outro (1,3%)	2 (56,7%); 1 (42,7%); 3 (0,4%); outro (0,3%)
Configurações do canal	Tipos IV (50,1%), I (20,1%), II (17,4%), VI (4,9%), V (3%), III (1,5%), VIII (1,2%), VII (0,4%), outro (1,3%)	Tipos I (42,7%), II (18,7%), IV (17,6%), V (9,6%), VI (6,3%), III (4%), VII (0,5%), VIII (0,4%), outro (0,3%)
Canais acessórios	17,8 a 49,5% (cervical: 4,7%; médio: 10,3%; apical: 74%)	12,9 a 59,5% (cervical: 4%; médio: 16,2%; apical: 78,2%)
Curvatura apical	<b>V:</b> Palatino (36,2%); Reto (27,8%); Distal (14%); Vestibular (14%); Forma de S (8%) <b>P:</b> Reto (44,4%); Vestibular (27,8%); Distal (14%); Palatino (8,3%); Forma de S (5,5%)	Reto (37,4%); Distal (29,5%); Vestibular (15,7%); Forma de S (13%); Distal (4,4%)
Anomalias	3 canais; <sup>136</sup> sulco radicular na região de furca; <sup>137</sup> geminação/fusão; <sup>138</sup> dens evaginatus <sup>139</sup>	3 canais; <sup>136</sup> dens invaginatus <sup>140</sup>

V: raiz/canal vestibular; P: raiz/canal palatino. Adaptada de Versiani et al., 2018.<sup>105</sup>

**Tabela 7.5** Aspectos morfológicos da anatomia das raízes e do sistema de canais radiculares dos pré-molares inferiores.

Parâmetros	1º Pré-molar inferior	2º Pré-molar inferior
Comprimento do dente	22,4 mm (17,0 a 28,5 mm)	22,1 mm (16,8 a 28,1 mm)
Comprimento da raiz	14,4 mm (9,7 a 20,2 mm)	14,7 mm (9,2 a 21,2 mm)
Número de raízes	1 (97,5%); 2 (2,5%)	1 (92%); 2 (8%); 1 (98,5%); 2 (1,5%)
Número de canais	1 (71,3%); 2 (27,9%); 3 (0,1%); outro (0,7%)	1 (89,3%); 2 (10,7%); 1 (84,7%); 2 (15,05%); 3 (0,05%); outro (0,2%)
Configurações do canal	Tipos I (71,3%), V (18,7%), IV (3,5%), III (2,8%), II (2,3%), VI (0,5%), VII (0,1%), VIII (0,1%), outro (0,7%)	I (84,7%); V (13,44%); II (0,7%); III (0,5%); IV (0,3%); VI (0,07%); VIII (0,05%); VII (0,04%); outro (0,2%)
Canais acessórios	8,8 a 44,3% (cervical: 4,3%; médio: 16,1%; apical: 78,9%)	4 a 48,3% (cervical: 3,2%; médio: 16,4%; apical: 80,1%)
Curvatura apical	Reto (47,5%); Distal (34,8%); Lingual (7,1%); Vestibular (2,1%); Forma de S (6,4%); outros (2,1%)	Distal (39,8%); Reto (38,5%); Vestibular (10,1%); Lingual (3,4%); Forma de S (6,8%); outros (1,4%)
Anomalias	3 canais; <sup>58</sup> 4 canais; <sup>141</sup> sulco radicular; <sup>142</sup> canal em forma de C; <sup>88</sup> dens evaginatus; <sup>143</sup> dens invaginatus; <sup>144</sup> geminação/fusão <sup>145</sup>	3 canais; <sup>146</sup> 4 canais; <sup>147</sup> 5 canais; <sup>148</sup> 2 raízes; <sup>149</sup> canal em forma de C; <sup>150</sup> dens evaginatus; <sup>151</sup> taurodontismo; <sup>148</sup> geminação/fusão <sup>152</sup>

Figura 10 - Lopes e Siqueira 2020



Agora, fique atento, pois vamos iniciar o estudo sobre os molares (que são MUITO cobrados em provas), com o **Primeiro molar superior**.

Ele representa o maior dente em volume da nossa arcada dentária. Apresenta três raízes divergentes com 3 ou 4 canais. A **raiz palatina** apresenta o maior volume e acesso mais fácil, possuindo frequentemente uma curvatura no sentido vestibular (54,6%).

A **raiz distovestibular** é cônica, geralmente reta e possui apenas um canal, podendo apresentar dois.

Já **raiz mesial** frequentemente apresenta dois canais (mesiovestibular e mesiopalatino) que se conectam por meio de istmos, unindo-se ou não na porção apical, tornando a instrumentação difícil. A posição do **quarto canal** (geralmente tortuoso) geralmente se encontra entre o orifício do MV e do palatino (verificar a presença do sulco saindo do canal mesiovestibular). Seu comprimento médio é de 20,8mm (Hargreaves); 20,1mm (LOPES).

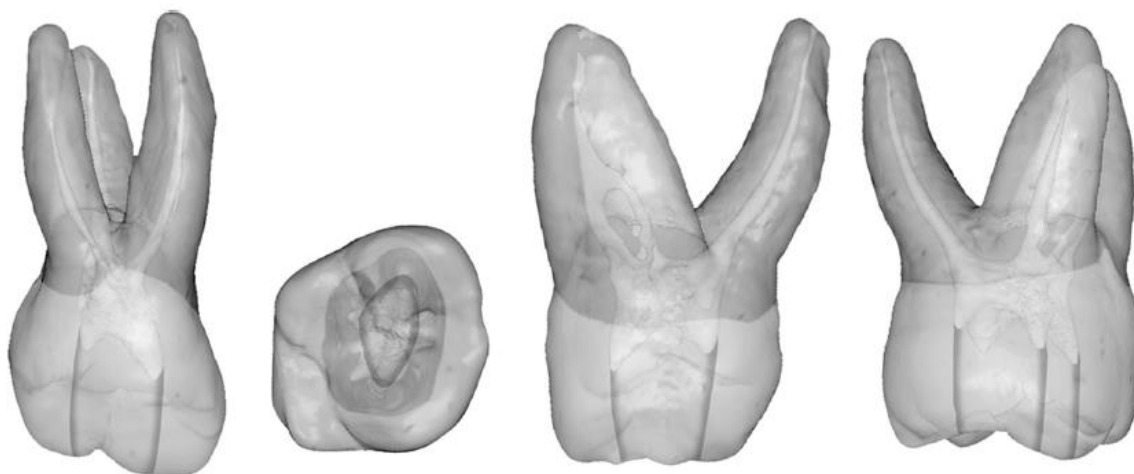


Figura 7.58 Primeiro molar superior. Tempo médio para a irrupção, 6 a 7 anos; idade média para a calcificação, 9 a 10 anos; comprimento médio, 20,8 mm. Curvatura da raiz (de mais comum para menos comum): raiz mesiovestibular, distal, reta; raiz distovestibular, reta, mesial, distal; raiz palatina, vestibular, reta.

Figura 11- Hargreaves, 2022.

O **segundo molar superior** apresenta morfologia externa semelhante ao primeiro, com a presença de três raízes menores e menos curvas que o 1ºMS. Uma característica importante é a sua tendência ao fusionamento. Apresenta também uma incidência relevante de dois canais (V e P). Seu comprimento médio é de 20mm (Hargreaves); 20mm (LOPES).



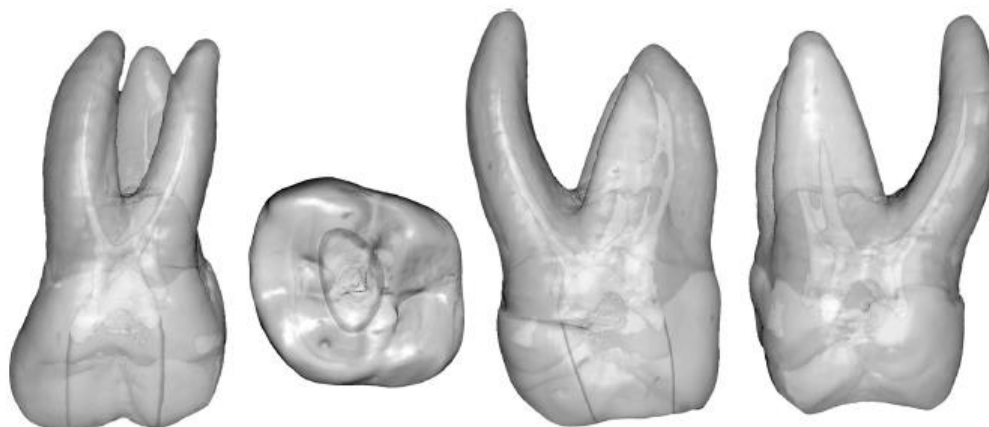


Figura 7.60 Segundo molar superior. Tempo médio para a irrupção, 11 a 13 anos; idade média para a calcificação, 14 a 16 anos; comprimento médio, 20 mm. Curvatura da raiz (de mais comum para menos comum): raiz mesiovestibular, distal, reta; raiz distovestibular, reta, mesial, distal; raiz palatina, reta, vestibular.

Figura 12- Hargreaves, 2022.

O **primeiro molar inferior** é o **maior dos molares inferiores**, normalmente com duas raízes (M e D). É o 1º dente permanente a erupcionar e por isso, está bastante relacionado à necessidade de tratamento endodôntico. Usualmente, apresenta 2 raízes com 3 ou 4 canais, com possibilidade de *Radix entomolaris (DL)* principalmente em pacientes asiáticos. Seu comprimento médio é de 21mm (Hargreaves); 20,9mm (LOPES).

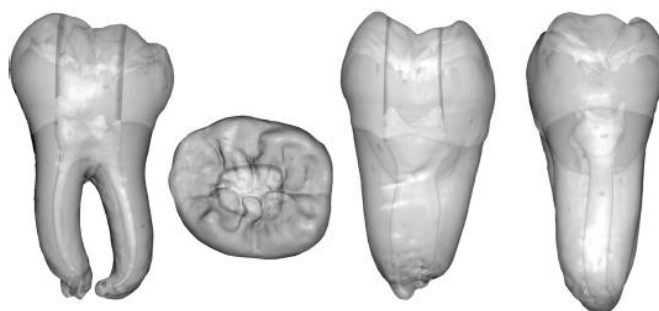


Figura 7.73 Primeiro molar inferior. Tempo médio para a irrupção, 6 anos; idade média para a calcificação, 9 a 10 anos; comprimento médio, 21 mm. Curvatura da raiz (de mais comum para menos comum): raiz mesial, distal, reta; raiz distal, reta, distal.

Figura 13- Hargreaves, 2022.

O **segundo molar inferior** apresenta coroa menor e mais simétrica que 1ºMI. Normalmente possui duas raízes (M e D), mais próximas, com três ou quatro canais. Suas raízes são mais curtas, com ápices mais próximos e canais mais curvos, apresentando **alta prevalência de anomalias** como: **canais em forma de C** (não fusão da bainha de Hertwig); *radix entomolaris*, tendência ao fusionamento radicular total ou parcial. 19,8mm (COHEN); 20,6mm (LOPES).

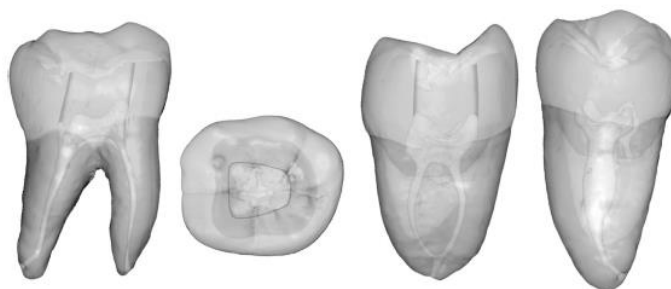


Figura 7.77 Segundo molar inferior. Tempo médio para a irrupção, 11 a 13 anos; idade média para a calcificação, 14 a 15 anos; comprimento médio, 19,8 mm. Curvatura da raiz (de mais comum para menos comum): raiz mesial, distal, reta; raiz distal, reta, distal, mesial, vestibular; raiz única, reta, distal, baloneta, lingual.

Figura 14- Hargreaves, 2022.

204 Endodontia   Biologia e Técnico		
Tabela 7.6 Aspectos morfológicos da anatomia das raízes e do sistema de canais radiculares dos molares superiores.		
Parâmetros	1º Molar superior	2º Molar superior
Comprimento do dente	20,1 mm (17,0 a 27,4 mm)	20,0 mm (16,0 a 26,2 mm)
Comprimento da raiz	MV: 12,9 mm (8,5 a 18,8 mm) DV: 12,2 mm (8,9 a 15,5 mm) P: 13,7 mm (10,6 a 17,5 mm)	MV: 12,9 mm (9,0 a 18,2 mm) DV: 12,1 mm (9,0 a 16,3 mm) P: 13,5 mm (9,8 a 18,8 mm)
Número de raízes	3 (97,7%); 2 (1,8%); 4 (0,3%); 1 (0,2%)	3 (73,7%); 2 (14,9%); 1 (10,7%); 4 (0,7%)
Número de canais	MV: 2 (60,4%); 1 (29,3%); 3 (0,1%); outro (0,4%) DV: 1 (98,6%); 2 (1,4%) P: 1 (99,26%); 2 (0,7%); outro (0,04%)	MV: 1 (66,1%); 2 (33,7%); 3 (0,05%); outro (0,2%) DV: 1 (99,6%); 2 (0,4%) P: 1 (99,67%); 2 (0,35%); 3 (0,01%); outro (0,01%)
Configurações do canal	MV: Tipos I (39,1%); II (29,3%); IV (26%); V (2%); III (1,6%); VI (1,4%); VII (0,1%); VIII (0,1%); outro (0,4%) DV: Tipos I (98,6%); II (0,4%); 5 (0,4%); III (0,3%); IV (0,2%); VI (0,1%) P: Tipos I (99,26%); II (0,3%); III (0,2%); IV (0,1%); V (0,1%); outro (0,04%)	MV: Tipos I (39,1%), II (29,3%), IV (26%), V (2%), III (1,6%), VI (1,4%), VII (0,1%), VIII (0,1%), outro (0,4%) DV: Tipos I (98,6%), II (0,4%), V (0,4%), III (0,3%), IV (0,2%), VI (0,1%) P: Tipos I (99,26%), II (0,3%), III (0,2%), IV (0,1%), V (0,1%), outro (0,04%)
Canais acessórios	MV: 51% (cervical: 10,7%; médio: 13,1%; apical: 58,2%) DV: 36% (cervical: 10,1%; médio: 12,3%; apical: 59,6%) P: 48% (cervical: 9,4%; médio: 11,3%; apical: 61,3%)	MV: 50% (cervical: 10,1%; médio: 14,1%; apical: 65,8%) DV: 29% (cervical: 9,1%; médio: 13,3%; apical: 67,6%) P: 42% (cervical: 8,7%; médio: 11,2%; apical: 70,1%)
Curvatura apical	MV: Distal (78%); Reto (21%); Forma de S (1%) DV: Reto (54%); Mesial (19%); Distal (17%); Forma de S (10%) P: Vestibular (55%); Reto (40,7%); Mesial (3,2%) Distal (1,1%)	MV: Distal (54%); Reto (22%); Outros (24%) DV: Reto (54%); Mesial (17%); Outros (29%) P: Reto (63%); Vestibular (37%)
Anomalias	1 canal; <sup>153</sup> 5 canais; <sup>154</sup> 6 canais; <sup>155</sup> 7 canais; <sup>156</sup> 8 canais; <sup>157</sup> canal em forma de C; <sup>158</sup> 4 raízes; <sup>159</sup> hipertaurodontismo <sup>160</sup>	1 ou 2 canais; <sup>161</sup> 5 canais; <sup>40</sup> geminação/fusão; <sup>162</sup> 4 raízes; <sup>163</sup> hipertaurodontismo <sup>164</sup>

MV: raiz/canal mesiovestibular; DV: raiz/canal disto vestibular; P: raiz/canal palatino. Adaptada de Versiani et al., 2018.<sup>105</sup>

Tabela 7.7 Aspectos morfológicos da anatomia das raízes e do sistema de canais radiculares dos molares inferiores.		
Parâmetros	1º Molar inferior	2º Molar inferior
Comprimento do dente	20,9 mm (17,0 a 27,7 mm)	20,6 mm (15,5 a 25,5 mm)
Comprimento da raiz	M: 14,0 mm (10,6 a 20,0 mm) D: 13,0 mm (8,1 a 17,7 mm)	M: 13,9 mm (9,3 a 18,3 mm) D: 13,0 mm (8,5 a 18,3 mm)
Número de raízes	2 (86,9%); 3 (12,5%); 1 (0,55%); 4 (0,05%)	2 (78,6%); 1 (19%); 3 (2,2%); 4 (0,2%)
Número de canais	M: 1 (2,37%); 2 (96,59%); 3 (0,03%); outro (1,01%) D: 1 (70,3%); 2 (29,56%); outro (0,14%)	M: 2 (87,1%); 1 (12,5%) D: 1 (92,56%); 2 (7,44%)
Configurações do canal	M: Tipos IV (71,3%), II (19,9%), III (2,9%), I (2,37%), V (2,1%), VI (0,3%), VII (0,09%), VIII (0,03%), outro (1,01%) D: Tipos I (70,3%), II (13%), IV (10,1%), III (3,6%), V (2,7%), VI (0,08%), VII (0,08%), outros (0,14%)	M: Tipos IV (47,8%), II (32,8%), I (12,5%), III (3,27%), V (3%), VI (0,2%), VII (0,1%), outros (0,33%) D: Tipos I (92,56%), II (4,4%), IV (2%), III (0,5%), V (0,5%), VI (0,04%)
Canais acessórios	M: 45% (cervical: 10,4%; médio: 12,2%; apical: 54,4%) D: 30% (cervical: 8,7%; médio: 10,4%; apical: 57,9%)	M: 49% (cervical: 10,1%; médio: 13,1%; apical: 65,8%) D: 34% (cervical: 9,1%; médio: 11,6%; apical: 68,3%)
Curvatura apical	M: Distal (84%); Reto (16%) D: Reto (73,5%); Distal (18%); Mesial (8,5%)	M: Distal (60,8%); Reto (27,2%); Vestibular (4%); Forma de S (8%) D: Reto (57,6%); Distal (18,4%); Mesial (13,6%); Vestibular (4%); Forma de S (6,4%)
Anomalias	5 canais; <sup>165</sup> 6 canais; <sup>166</sup> 7 canais; <sup>167</sup> radix; <sup>168</sup> taurodontismo; <sup>169</sup> geminação/fusão; <sup>170</sup> istmos; <sup>84</sup> 3 raízes; <sup>171</sup> canal em forma de C; <sup>172</sup> 3 canais na raiz mesial; <sup>173</sup> 3 canais na raiz distal <sup>174</sup>	1 canal; <sup>175</sup> 2 canais; <sup>176</sup> 5 canais; <sup>177</sup> geminação/fusão; <sup>178</sup> istmo; <sup>84</sup> canal em forma de C; <sup>74,179</sup> 3 canais na raiz mesial <sup>180</sup>

M: raiz/canal mesial; D: raiz/canal distal. Adaptada de Versiani et al., 2018.<sup>105</sup>

Figura 15- Lopes e Siqueira 2020



Agora, vamos observar algumas **considerações clínicas sobre os diferentes grupos dentários!**



Tabela 7.10 Considerações clínicas relacionadas com a anatomia do sistema de canais radiculares dos incisivos.	
Dente	Considerações clínicas
Incisivo central superior	<ul style="list-style-type: none"> <li>Normalmente apresenta raiz única com canal reto e amplo. Canais múltiplos são raros, apesar de relatos de incisivos com dois, três ou quatro canais. O tratamento endodôntico, quando indicado, geralmente não apresenta dificuldades, a não ser em caso de rizogênese incompleta, atresamento por calcificação ou traumatismo</li> <li>A câmara pulpar apresenta-se estreita no sentido vestibulopalatino, havendo risco potencial de perfuração na face vestibular durante o procedimento de acesso coronário</li> <li>Na maioria das vezes, a saída do forame apical localiza-se de 0,5 a 1 mm de distância do ápice anatômico</li> <li>Canais acessórios são relativamente comuns, principalmente no terço apical. Em 56,4% das vezes, contudo, seu diâmetro médio é menor que 0,1 mm</li> <li>O ombro palatino precisa ser removido durante o preparo do terço cervical, permitindo o acesso direto ao canal radicular</li> <li>O ápice radicular pode apresentar curvatura abrupta para vestibular, a qual pode não ser identificada no exame radiográfico</li> <li>Os eixos da coroa e da raiz não coincidem, exigindo cuidado durante o procedimento de acesso coronário para não promover perfuração.</li> </ul>
Incisivo lateral superior	<ul style="list-style-type: none"> <li>Geralmente é menor que o incisivo central, apresentando uma raiz única com um canal amplo. Múltiplos canais são raros, mas há relatos de incisivos laterais com dois, três ou quatro canais</li> <li>Este dente está situado em uma área de risco embriológico, apresentando diferentes anomalias anatômicas, incluindo raízes múltiplas, fusão, geminação, sulcos radiculares, <i>dens invaginatus</i>, cúspide talão (<i>dens evaginatus</i>), canais em C ou S, coroa cônica e porção apical delgada</li> <li>A raiz é ligeiramente cônica e a porção apical tende a apresentar curvatura no sentido distopalatino. Essa curvatura, por ser abrupta, pode levar à formação de degrau, ao transporte ou à perfuração durante os procedimentos de preparo químico-mecânico</li> <li>A seção transversal do canal varia da forma ovalada na porção cervical a arredondada no terço apical</li> <li>O ombro palatino precisa ser removido durante o preparo do terço cervical, permitindo o acesso direto ao canal radicular</li> <li>O ápice radicular localiza-se próximo à tábua óssea vestibular, podendo estar em proximidade com a cavidade nasal, exigindo cuidado durante procedimentos cirúrgicos.</li> </ul>
Incisivos inferiores	<ul style="list-style-type: none"> <li>São os menores dentes permanentes e normalmente apresentam raiz única</li> <li>Pode haver um canal único estendendo-se da câmara pulpar até o ápice. Contudo, frequentemente, dois canais (vestibular e lingual) se originam da câmara pulpar e se unem no terço apical. A presença de dois canais é mais frequente no incisivo lateral. Com menor frequência, dois canais separados podem também ser observados. Contudo, diferentes configurações têm sido relatadas neste grupo de dentes</li> <li>A maior prevalência de curvatura na porção apical da raiz é no sentido distolingual</li> <li>A seção transversal do canal é normalmente oval ou achatada, com seu maior diâmetro no sentido vestibulolingual</li> <li>Caso o dente apresente dois canais, é necessária a remoção do ombro lingual para acessar o canal lingual durante o preparo químico-mecânico</li> <li>O ápice radicular encontra-se próximo da tábua óssea lingual, dificultando procedimentos cirúrgicos.</li> </ul>
Tabela 7.11 Considerações clínicas relacionadas com a anatomia do sistema de canais radiculares dos caninos.	
Dente	Considerações clínicas
Canino superior	<ul style="list-style-type: none"> <li>É o maior dente permanente e normalmente apresenta raiz única com um canal</li> <li>O canal radicular normalmente é reto e relativamente longo, exigindo, na maioria das vezes, o uso de instrumentos acima de 25 mm para seu preparo</li> <li>A seção transversal do canal radicular geralmente é oval em toda a extensão do canal, apresentando maior diâmetro vestibulolingual na porção média da raiz</li> <li>A porção apical da raiz geralmente é cônica e fina, podendo se curvar abruptamente, principalmente nos sentidos vestibular ou palatino</li> <li>Sua morfologia raramente varia e a presença de canais acessórios ocorre em menor frequência que nos incisivos superiores</li> <li>O ombro palatino precisa ser removido durante o preparo do terço cervical, permitindo o acesso direto ao canal radicular</li> <li>Em razão de seu tamanho, o ápice radicular se aproxima muito da cavidade nasal, exigindo atenção quando indicado algum procedimento cirúrgico paraendodôntico.</li> </ul>
Canino inferior	<ul style="list-style-type: none"> <li>Normalmente, apresenta raiz única com um canal; porém, pode também apresentar duas raízes (vestibular e lingual) e dois canais. Nesse caso, para acessar o canal lingual, é necessária a remoção do ombro lingual durante o preparo cervical</li> <li>É menor do que o canino superior em todas as dimensões</li> <li>Sua raiz apresenta formato similar ao canino superior, contudo, muito mais achatada na direção mesiodistal e mais alongada na direção vestibulolingual, com curvatura apical frequentemente no sentido vestibular ou lingual</li> <li>O canal radicular geralmente é oval ou achatado na direção mesiodistal, apresentando seu maior diâmetro na direção vestibulolingual</li> <li>A seção transversal do canal radicular geralmente é oval em toda a extensão do canal, tornando-se arredondada na região apical e apresentando maior diâmetro na porção média da raiz.</li> </ul>

Figura 16 - Lopes e Siqueira 2020



208 Endodontia   Biologia e Técnica	
<b>Tabela 7.12</b> Considerações clínicas relacionadas com a anatomia do sistema de canais radiculares dos pré-molares superiores.	
Dente	Considerações clínicas
1º Pré-molar superior	<ul style="list-style-type: none"> <li>Normalmente apresenta duas raízes (vestibular e palatina) e dois canais com forames independentes, normalmente localizados próximo ao ápice anatômico. Quando as raízes se encontram fusionadas, os dois canais podem continuar independentes ou se unir no terço médio ou apical</li> <li>A prevalência de pré-molares superiores com três raízes (duas raízes vestibulares e uma palatina) tem sido relatada em 6% dos casos estudados. Nesse caso, o orifício de entrada dos canais vestibulares encontra-se normalmente no terço médio e suas dimensões são menores, dificultando sua localização, além do preparo e obturação dos canais, sendo necessária maior ampliação do acesso coronário no sentido vestibular</li> <li>Frequentemente, estes dentes apresentam concavidade radicular na porção mesial da raiz logo abaixo da câmara pulpar, o que aumenta o risco potencial de perfuração lateral durante o preparo químico-mecânico ou quando da inserção de retentores intrarradiculares</li> <li>A seção transversal do canal palatino apresenta-se ligeiramente maior que a do canal vestibular. Na altura da junção cimento-esmalte tem formato de rim, com maior diâmetro na direção mesiodistal, em razão da concavidade existente no aspecto mesial da raiz</li> <li>A prevalência de sulcos radiculares no aspecto palatino da raiz vestibular é alta. Essa alteração morfológica pode favorecer a perfuração radicular caso a porção coronária do canal seja instrumentada excessivamente</li> <li>Quando um dos orifícios for encontrado, a linha de desenvolvimento presente no assoalho da câmara pulpar (e de coloração mais escura) serve como referência para a localização do(s) outro(s) orifício(s)</li> <li>Variações na configuração do sistema de canais radiculares incluem a presença de raízes fusionadas com canais separados, com interconexões (istmos) ou saída foraminal única</li> <li>A porção apical da raiz pode se apresentar extremamente fina e curva, favorecendo a perfuração ou o rasgamento da raiz em caso de alargamento apical excessivo. Além disso, geralmente se encontra próxima ao seio maxilar, exigindo cuidados durante os procedimentos cirúrgicos paraendodônticos.</li> </ul>
2º Pré-molar superior	<ul style="list-style-type: none"> <li>Em geral, morfológicamente é similar ao primeiro pré-molar superior. Em sua configuração típica, apresenta uma raiz com um único canal de seção transversal ovalada e maior diâmetro na direção vestibulopalatina</li> <li>Raramente pode apresentar dois ou três canais separados e com origem em um único orifício ou dois canais conectados por istmos</li> <li>Na presença de dois canais que se confluem na porção apical, o canal palatino é o que normalmente apresenta acesso direto ao ápice</li> <li>A presença de curvatura apical é comum</li> <li>Canais acessórios podem estar presentes, mas sua prevalência é menor que nos incisivos</li> <li>Sua porção apical se encontra bem próxima ao assoalho do seio maxilar, exigindo cuidados em relação ao tratamento cirúrgico e não cirúrgico dos canais radiculares.</li> </ul>
<b>Tabela 7.13</b> Considerações clínicas relacionadas com a anatomia do sistema de canais radiculares dos pré-molares inferiores.	
Dente	Considerações clínicas
1º Pré-molar inferior	<ul style="list-style-type: none"> <li>Apresenta normalmente raiz única com um canal de seção transversal mais ampla na direção vestibulolingual; contudo, o sistema de canais radiculares pode apresentar diferentes configurações que não se mostram tão óbvias no exame radiográfico convencional, incluindo a presença de múltiplos canais. Nesse caso, os canais normalmente se dividem nos terços médio ou apical, sendo que o canal lingual, quando presente, tende a divergir do canal principal em um ângulo agudo, exigindo adequação na forma de conveniência do acesso coronário</li> <li>A seção transversal do canal varia da forma oval na porção cervical, tornando-se mais arredondada nos terços médio e apical</li> <li>Um segundo canal pode ser identificado em cerca de 30% destes dentes e três canais (dois vestibulares e um lingual) podem ocorrer ocasionalmente. Nesse tipo de configuração, além do menor diâmetro, os canais são muito divergentes, o que dificulta sua localização, preparo e obturação</li> <li>Canais em forma de C têm sido relatados em 14% das raízes que apresentam canal único e duas saídas foraminais</li> <li>O forame mental pode estar localizado distalmente ou entre este e o segundo pré-molar inferior, exigindo cuidado quando da realização de procedimentos cirúrgicos paraendodônticos nessa região.</li> </ul>
2º Pré-molar inferior	<ul style="list-style-type: none"> <li>Geralmente apresenta raiz única, quase sempre cônica, com um canal</li> <li>O sistema de canais radiculares apresenta menores variações de configuração que o primeiro pré-molar inferior</li> <li>A seção transversal do canal geralmente é oval, com seu maior diâmetro no sentido vestibulolingual</li> <li>O canal lingual, quando presente, tende a divergir do canal principal em um ângulo agudo, exigindo adequação na forma de conveniência da abertura coronária</li> <li>Na sua porção apical é frequente a deposição secundária de cimento.</li> </ul>

Figura 17 - Lopes e Siqueira 2020



Tabela 7.14 Considerações clínicas relacionadas com a anatomia do sistema de canais radiculares dos molares superiores.	
Dente	Considerações clínicas
1º Molar superior	<ul style="list-style-type: none"> <li>É o mais volumoso dos molares superiores e geralmente apresenta três raízes divergentes (mesiovestibular, distovestibular e palatina), com um total de três ou quatro canais. É rara a ocorrência de fusões radiculares</li> <li>A raiz palatina apresenta maior volume e oferece o acesso mais fácil; porém, sua porção apical frequentemente se curva no sentido vestibular (54,6% dos casos), o que pode não ser evidente radiograficamente. Essa raiz raramente apresenta duas saídas foraminais</li> <li>A raiz distovestibular é cônica, geralmente reta e normalmente possui apenas um canal; porém, pode apresentar dois canais que se unem na porção apical. O orifício do canal distovestibular normalmente se localiza mais próximo ao orifício palatino</li> <li>A raiz mesiovestibular frequentemente apresenta dois canais que se conectam por meios de istmos, podendo se unir na porção apical ou ter saídas foraminais independentes. Mais raramente, essa raiz pode apresentar três canais</li> <li>A posição do orifício do segundo canal da raiz mesiovestibular varia muito, mas geralmente se encontra em algum ponto entre o orifício do canal mesiovestibular principal e o palatino. A linha de desenvolvimento presente no assoalho da câmara pulpar (de coloração mais escura), conectando os orifícios da raiz mesiovestibular e palatina, serve como referência para presença do segundo canal nessa raiz</li> <li>O trajeto do segundo canal da raiz mesiovestibular normalmente é tortuoso, dificultando seu preparo. Além disso, os canais mesiovestibulares podem apresentar curvaturas severas na direção vestibulopalatina e que não são evidentes radiograficamente</li> <li>A presença de concavidade no aspecto distal da raiz mesiovestibular favorece a ocorrência de perfuração em caso de preparo excessivo da porção coronária dos canais</li> <li>Em razão da proximidade dos ápices com o seio maxilar, algumas vezes, infecções sinusais podem surgir em decorrência de alterações patológicas pulpares.</li> </ul>
2º Molar superior	<ul style="list-style-type: none"> <li>Este dente apresenta morfologia externa semelhante à do primeiro molar superior, com a presença de três raízes (mesiovestibular, distovestibular e palatina) com três ou quatro canais. Contudo, as raízes são mais curtas, menos divergentes e curvas, com maior tendência à fusão parcial ou total, principalmente entre as raízes mesiovestibular e palatina</li> <li>Geralmente há um canal em cada raiz, porém podem existir dois ou três canais na raiz mesiovestibular ou dois canais nas raízes distovestibular e palatina. Há também prevalência relativamente significativa de segundos molares com duas raízes palatinas independentes</li> <li>No caso de fusão das raízes, o formato da câmara pulpar torna-se distorcido e alongado na direção vestibulolingual, podendo os orifícios dos canais se dispor quase que em linha reta, havendo maior proximidade entre os orifícios dos canais mesiovestibular e distovestibular</li> <li>Na presença de raízes fusionadas, este dente pode apresentar apenas dois canais (vestibular e palatino) com dimensões semelhantes.</li> </ul>
Tabela 7.15 Considerações clínicas relacionadas com a anatomia do sistema de canais radiculares dos molares inferiores.	
Dente	Considerações clínicas
1º Molar inferior	<ul style="list-style-type: none"> <li>É o maior dos molares inferiores. Normalmente, apresenta duas raízes (mesial e distal). Ocasionalmente, pode haver três raízes, com dois ou três canais na raiz mesial e um, dois ou três canais na raiz distal. Raramente, uma terceira raiz mais curta e com curvatura acentuada no sentido vestibular pode estar presente, principalmente no seu aspecto distolingual (<i>radix entomolaris</i>), tendo maior incidência nos povos de origem asiática</li> <li>Mais de 25% das raízes distais apresentam dois canais que geralmente são mais amplos do que os da raiz mesial. Quando há canal único, ele normalmente é oval e sua saída foraminal ocorre lateralmente ao ápice anatômico</li> <li>A raiz mesial geralmente é curva no sentido distal. O canal mesiolingual é maior e mais reto que o mesiovestibular, mas pode apresentar curvatura no sentido mesial próximo ao ápice. O canal mesiovestibular apresenta curvaturas mais frequentes, inclusive no plano vestibulolingual</li> <li>Os dois canais mesiais podem convergir apicalmente, apresentando forame único em 45% dos casos. Em 55% das vezes, há presença de anastomoses complexas entre eles</li> <li>Os aspectos distal da raiz mesial e mesial da raiz distal podem apresentar uma concavidade, o que diminui a espessura dentinária na região, favorecendo a perfuração quando do preparo excessivo do terço cervical do canal</li> <li>Múltiplas foraminas podem existir na região de furca e, em casos de necrose pulpar, simular patologia de etiologia periodontal</li> <li>A presença de um orifício amplo na direção vestibulolingual do assoalho pulpar indica a possibilidade da existência de outro(s) canal(is) na mesma raiz ou um canal em forma de fita, o que pode dificultar os procedimentos de preparo e desinfecção durante o tratamento endodôntico</li> <li>Em caso de indicação de cirurgia perirradicular, a presença de uma tábua óssea espessa em seu aspecto vestibular pode dificultar o procedimento.</li> </ul>
2º Molar inferior	<ul style="list-style-type: none"> <li>Este dente tem sua morfologia externa semelhante à do primeiro molar inferior, apresentando normalmente duas raízes (mesial e distal) com três ou quatro canais; porém as raízes são mais curtas, com os ápices mais próximos e canais mais curvos, havendo alta prevalência de anomalias de desenvolvimento, incluindo a presença de canais em forma de C e <i>radix entomolaris</i>. Além disso, há maior tendência à fusão radicular parcial ou total</li> <li>Os dois orifícios mesiais encontram-se mais próximos um ao outro</li> <li>A porção apical deste dente se encontra próxima ao canal mandibular, exigindo maior atenção no sentido de evitar traumatismo mecânico ou químico nos tecidos perirradiculares durante o tratamento do sistema de canais radiculares.</li> </ul>

Figura 18- Lopes e Siqueira 2020



## BIOLOGIA PULPAR E PERIRRADICULAR

Primeiramente, vamos apresentar os tecidos principais que iremos estudar nesse tópico: **polpa e dentina**.

A dentina e a polpa apresentam **origem embrionária semelhante** e estão intimamente integrados em relação à anatomia e à sua fisiologia. São frequentemente considerados como um complexo: **complexo dentinopulpar**. Este complexo encontra-se geralmente isolado do ambiente oral pelo revestimento de esmalte, na coroa, e de cimento, na raiz.

A presença de **túbulos dentinários** assegura que o estímulo aplicado à dentina também exerça com frequência efeito sobre a polpa. Por esta razão, o complexo responde a estímulos externos de forma integrada.



### Considerações anatômicas

A **polpa dental** pode ser anatomicamente dividida como **coronária** (porção do tecido presente na câmara pulpar) e **radicular** (porção presente no canal radicular). A polpa radicular se conecta com o **ligamento periodontal** diretamente através do **forame apical**.

Por essa razão, alterações patológicas no tecido pulpar podem afetar os tecidos perirradiculares (ligamento periodontal, osso alveolar e cimento).

### Embriologia do complexo dentinopulpar



O dente deriva de dois tipos de tecidos embrionários básicos: o **ectoderma**, que **origina o esmalte**, e o **ectomesênquima**, derivado da crista neural, que **origina a dentina, a polpa e os tecidos periodontais**.



O início da formação do dente ocorre durante a **sexta semana de vida embrionária** e se caracteriza por um espessamento localizado do ectoderma oral, associado aos processos embrionários maxilar e mandibular. Este crescimento epitelial ocasiona a formação da lâmina dentária.

Quais são as etapas do desenvolvimento dentário?

O desenvolvimento dentário é dividido em três estágios sequenciais: **(a) botão, (b) capuz e (c) campânula.**

Durante o estágio de campânula, as células da camada interior do órgão do esmalte se diferenciam em ameloblastos. A seguir, as células da camada exterior da papila dentária se diferenciam em odontoblastos por meio de um processo iniciado e modulado por fatores de crescimento e moléculas sinalizadoras, que são liberados por células do epitélio interno de esmalte.

Os **odontoblastos iniciam a deposição da matriz de dentina** e a **primeira dentina** a ser formada é denominada **dentina do manto.**

A formação radicular inicia quando as células do epitélio interno e externo do esmalte convergem para formar a **alça cervical**, que demarca o **término anatômico da coroa** e o **início da raiz.**



A fusão epitelial origina a **bainha epitelial de Hertwig**, que tem por função que **orientar e iniciar a formação radicular fornecendo sinais para a diferenciação dos odontoblastos.** Após a deposição da primeira camada de dentina da raiz, a membrana basal abaixo da bainha epitelial de Hertwig se fragmenta.

Em seguida, as células da camada mais interna da bainha secretam um **material hialino** sobre a dentina recém-formada, formando a **camada hialina de Hopewell-Smith.** Esta camada será importante para **auxiliar a adesão do cimento à dentina radicular.**

Os **tecidos periodontais** são originários do ectomesênquima condensado que envolve o órgão do esmalte e a papila dentária e forma o folículo (ou saco) dentário.

Os **fibroblastos** (em breve falaremos mais sobre eles) **produzem uma quantidade maior de colágeno** para originar as principais fibras do ligamento periodontal.

Você já deve ter ouvido falar em **células tronco**, não é? Essas células não são nada mais (mas são muito importantes) do que células mesenquimais indiferenciadas, abundantes no ligamento periodontal. Isso significa que elas são **capazes de se diferenciar** nas principais células produtoras de matriz do tecido perirradicular, ou seja, fibroblastos, cementoblastos e osteoblastos.

Ufa! Quantas informações importantes, não é mesmo?

Agora vamos abordar mais profundamente os tecidos que compõem o complexo dentinopulpar. Iniciaremos com o estudo da dentina.

## Dentina

A **dentina** é o tecido responsável pelo **maior volume do dente**. Ela é constituída por:

- **70%** de **material inorgânico**, principalmente **cristais de hidroxiapatita**;
- **10%** de **água**;
- **20%** de **matriz orgânica** (**colágeno do tipo I**, porém o tipo V também pode ser encontrado em menor proporção).

*Quais são os principais tipos de dentina?*



A **dentina do manto** é a **primeira a ser formada** e está localizada imediatamente abaixo do esmalte ou cimento.

Já a **dentina primária** é **depositada durante a formação fisiológica da dentina pelos odontoblastos** e constitui grande parte do elemento dentário.

A **pré-dentina**, por sua vez, é uma zona estreita com espessura de 10 a 40  $\mu$  m de dentina **não mineralizada**, localizada entre a camada odontoblástica e a dentina mineralizada, que **previne a reabsorção pelo contato**.

A dentina que reveste o interior dos túbulos é denominada **dentina intratubular (peritubular)**.

A dentina que circunda a dentina intratubular e constitui grande parte da massa dentinária, é denominada **dentina intertubular**. A dentina intratubular é mais calcificada e rígida que a dentina intertubular.

A **dentina secundária** é **depositada fisiologicamente após a raiz estar completamente formada** e o ápice ter alcançado o estágio final de desenvolvimento. Ela é depositada por odontoblastos originais em taxa menor que a primária.

Já a **dentina terciária** é formada em **resposta a estímulos externos**. É depositada logo abaixo do local de injúria. A taxa de deposição é proporcional ao grau de agressão. Ela pode ser categorizada como **reacional ou reparadora**.

A **dentina reacional** é formada por **odontoblastos que sobreviveram à injúria** e exibem túbulos que são contínuos aos túbulos da dentina secundária.

A **dentina reparadora**, por sua vez, é formada por **células recém-diferenciadas semelhantes aos odontoblastos, que se originam a partir de células-tronco mesenquimais da polpa**, que substituem os odontoblastos originais destruídos pelo estímulo.

A **dentina esclerosada (ou esclerótica)** é caracterizada pela **obliteração total ou parcial dos túbulos dentinários e pode resultar tanto do aumento da produção de dentina intratubular como da deposição de hidroxapatita e de cristais de whitlockite na luz tubular**.

As dentinas terciária e esclerosada podem ser importantes mecanismos de defesa do complexo dentinopulpar contra injúrias externas



As questões costumam abordar a espessura x densidade dos túbulos dentinários.

Os túbulos dentinários se estendem por toda a espessura da dentina e apresentam **conformação cônica**, com o **diâmetro maior voltado para a polpa (média de 2,5  $\mu$  m)** e o **diâmetro menor voltado para a periferia, próximo ao esmalte ou cimento (média de 0,9  $\mu$  m)**.

Essa informação é especialmente relevante quando pensamos a respeito da **permeabilidade dentinária**, que é maior no centro da polpa em função do maior diâmetro e quantidade de túbulos.

A **densidade tubular** também é maior **próximo à polpa**, com aproximadamente **65.000 túbulos/mm<sup>2</sup>**, quando comparada com aproximadamente **15.000 túbulos/mm<sup>2</sup>** na **junção amelodentinária (JAD)**. De fato, a área ocupada pelos túbulos dentinários varia de 1% (na JAD) a 30% (próximo à polpa).

A questão da **sensibilidade dentinária** também está relacionada com a presença dos túbulos e a **teoria hidrodinâmica** é a mais **aceita atualmente**. Ela considera que estímulos externos atuam na dentina,



induzindo o movimento abrupto do fluido dentinário no interior dos túbulos, seja em direção à polpa ou em direção à periferia, dependendo do estímulo.

O rápido **deslocamento do fluido dentinário** por estímulos que provocam dor, como os **estímulos térmicos (calor e frio), mecânicos (mastigação e sondagem), osmóticos (doces) e evaporativos (jato de ar)** provocam o deslocamento de odontoblastos e a deformação mecânica direta das terminações nervosas sensoriais de baixo limiar, as **fibras A-delta**, que se encontram em contato próximo com odontoblastos nos túbulos ou na camada odontoblástica adjacente.



(VUNESP/ESFCEEx/2022) Dentina caracterizada pela obliteração total ou parcial dos túbulos dentinários e pode resultar tanto do aumento da produção de dentina intratubular quanto da deposição de hidroxiapatita e de cristais de Whitlockite na luz tubular. A descrição refere-se à dentina

- A) secundária.
- B) terciária reparadora.
- C) esclerosada.
- D) terciária reacional.
- E) primária.

Conforme estudamos, a dentina esclerosada (ou esclerótica) é caracterizada pela obliteração total ou parcial dos túbulos dentinários e pode resultar tanto do aumento da produção de dentina intratubular como da deposição de hidroxiapatita e de cristais de whitlockite na luz tubular. Portanto, o gabarito é **letra C**.

Vamos praticar com mais uma questão?



(CSM/2022) Coloque F (falso) ou V (verdadeiro) nas afirmativas abaixo, com relação à dentina, segundo Lopes e Siqueira (2020), assinalando a seguir a opção correta:

- ( ) A dentina é constituída por 70% de material inorgânico, principalmente cristais de hidroxiapatita, 10% de água e 20% de matriz orgânica composta, principalmente, por colágeno tipo 1.

( ) A dentina primária é a primeira a ser formada e está localizada imediatamente abaixo do esmalte ou cimento.

( ) Durante a dentinogênese, os odontoblastos se movem em direção centrípeta, deixando seus processos celulares na dentina para formar os túbulos dentinários. O processo odontoblástico se estende de um terço até a metade do túbulo dentinário.

( ) A dentina intertubular é mais calcificada e rígida que a dentina peritubular.

( ) A dentina reacional exhibe túbulos dentinários que são contínuos aos túbulos da dentina secundária. Na dentina reparadora os túbulos, quando presentes, não são contínuos aos túbulos da dentina secundária.

(A) F V V V V

(B) V F V F V

(C) V V V F F

(D) F F F V F

(E) V F V V F

#### Comentários:

A dentina é constituída por 70% de material inorgânico, principalmente cristais de hidroxiapatita, 10% de água e 20% de matriz orgânica composta, principalmente, por colágeno tipo 1; A dentina do manto é a primeira a ser formada; Durante a dentinogênese, os odontoblastos se movem em direção centrípeta, deixando seus processos celulares na dentina para formar os túbulos dentinários. O processo odontoblástico se estende de um terço até a metade do túbulo dentinário. A dentina intratubular é mais calcificada e rígida que a dentina intertubular. A dentina reacional exhibe túbulos dentinários que são contínuos aos túbulos da dentina secundária. Na dentina reparadora os túbulos, quando presentes, não são contínuos aos túbulos da dentina secundária. **Portanto, o gabarito é letra B.**

## Polpa



A polpa dentária é um **tecido conjuntivo frouxo**, altamente especializado, que acumula as seguintes **funções: formativa, sensitiva, nutritiva e defensiva.**

A fim de compreender melhor o assunto, vamos abordar as funções separadamente?

➤ **Formativa:** os odontoblastos do tecido pulpar são responsáveis pela dentinogênese;



- **Sensitiva:** a inervação sensorial pulpar atua como um sistema de alarme eficaz, indicando alterações na normalidade. Por exemplo, em um dente despolpado, a sensação dolorosa não será percebida até que eventuais estímulos nocivos afetem os tecidos ao redor da raiz;
- **Nutritiva:** a vascularização pulpar fornece oxigênio e nutrientes, que são essenciais para a formação de dentina e para a própria sobrevivência pulpar;
- **Defensiva:** o tecido pulpar pode se defender contra infecções microbianas por meio da produção de dentina esclerosada e/ou terciária e da ativação da resposta imune. Dentes com polpas saudáveis, que apresentam vascularização abundante, são muito mais resistentes à infecção bacteriana e não desenvolvem lesão perirradicular. Conseqüentemente, a **manutenção da vitalidade pulpar** pode ser considerada a melhor forma de prevenção da lesão perirradicular.

Quais são as células que fazem parte do complexo dentinopulpar?



Quanto às células que fazem parte do complexo dentinopulpar, sabemos que o **odontoblasto** é a **célula mais característica** desse complexo. Apresenta formato colunar e são mais numerosos na polpa coronária e achatados e menos numerosos na radicular. Quando estão na parte mais externa da polpa, próximo à pré dentina, estão dispostos em uma camada denominada **camada odontoblástica**.

**Segundo Hargreaves**, o odontoblasto é considerado uma **célula pós-mitótica fixa**, completamente diferenciada e que, aparentemente, **não pode mais sofrer divisão celular**. Se isso for realmente o caso, a vida útil do odontoblasto coincide com a vida útil da polpa viável. Entretanto, sua atividade metabólica pode ser alterada dinamicamente.

É a **célula mais característica e especializada, responsável pela dentinogênese**. Devem ser capazes de reconhecer os componentes bacterianos e responder a eles, com funções de barreira imune e dentinopulpar.



Os odontoblastos podem **reconhecer produtos bacterianos e liberar moléculas pró-inflamatórias, que recrutam células dendríticas para a região pulpar subjacente à dentina afetada**. As células dendríticas,

7



assim como os macrófagos pulpares, participam ativamente do processo inflamatório pulpar, capturando antígenos.

Um túbulo dentinário se forma ao redor de cada processo odontoblástico principal. O processo odontoblástico ocupa a maior parte do espaço dentro do túbulo e coordena a formação da dentina peritubular.



No entanto, a **polpa dentária apresenta outras células além do odontoblastos.**

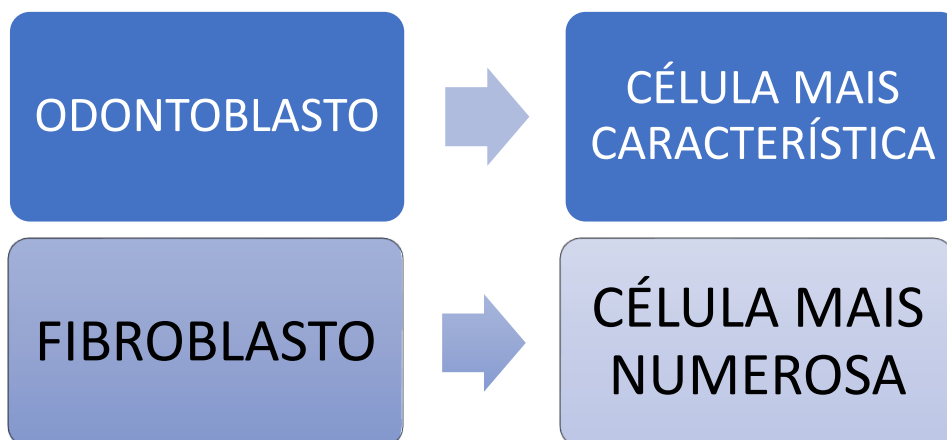
Vejamos:

**Fibroblastos** são consideradas, por Hargreaves, **células tronco mesenquimais indiferenciadas** (já vimos que são células capazes de dar origem a outras células). São as **células mais numerosas da polpa**, capazes de **sintetizar colágeno tipo I e III, GAGs e proteoglicanos**. São capazes de fagocitar e digerir colágeno, transformando-o na polpa. São abundantes na zona rica em célula da polpa (vamos ver a seguir as camadas topográficas da polpa), quando assume um formato poligonal.

**Os fibroblastos são responsáveis pelo turnover do colágeno na polpa.**

**Fique esperto, pois algumas questões "adoram" trocar as funções e características dos odontoblastos e fibroblastos.**

Para fixar, de uma vez por todas, rs:



### Quais são as principais células de defesa da polpa?

Os **macrófagos** são monócitos que deixaram a corrente sanguínea, entraram nos tecidos e se diferenciaram em várias subpopulações. São responsáveis pela **fagocitose, limpeza da célula, varredura, processamento de antígeno e apresentação dele aos linfócitos-T de memória**.

As **células dendríticas** (célula de Langherans) são células **apresentadoras de antígeno**, localizadas na periferia da polpa coronária – próximas à pré dentina. No desafio antigênico (quando alguma proteína estranha á polpa tenta invadi-la), elas migram centralmente na polpa, **engolfando proteínas antigênicas**.

Os linfócitos principais são o T e B. Vejamos!

**Linfócito T:** presente na polpa saudável – **inicia resposta imune** juntamente com macrófagos e células dendríticas.

**Linfócito B:** são **escassos na polpa saudável (mais encontrados na polpa inflamada)**.

Os **mastócitos raramente são encontrados na polpa normal** (somente com inflamação crônica). Os grânulos dos mastócitos contêm heparina, um anticoagulante, e histamina, um importante mediador inflamatório, assim como muitos outros fatores químicos.



### Quais as estruturas/células que não são encontradas em uma polpa sadia?

Já caiu em prova, **fique atento!**

- **Fibras elásticas (quantidade insignificante);**
- **Mastócitos;**
- **Circulação colateral (e por isso a regeneração pulpar não é um evento simples);**
- **Linfócitos B.**



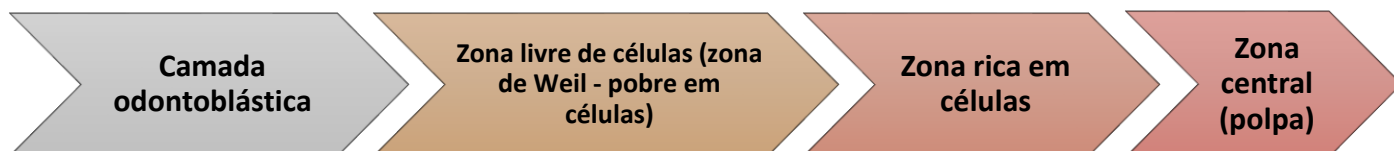


## DESPENCA NA PROVA!

Quanto às **zonas da polpa**, podemos perceber várias camadas distintas em uma polpa sadia.

Imagine um corte histológico visto "de fora para dentro" da polpa, ou seja, da camada mais externa até a mais interna.

Vamos esquematizar?



A **camada odontoblástica** é a **zona mais periférica da polpa e se encontra adjacente à pré-dentina**.

Uma **alta densidade celular, incluindo fibroblastos, células-tronco indiferenciadas e células imunes**, é observada na região pulpar denominada **zona rica em células**, que é separada da camada odontoblástica pela **zona pobre em células** (ou zona de Weil).

A **zona rica em células** é **mais proeminente na polpa coronária que na polpa radicular, contém células ectomesenquimais que podem se diferenciar em odontoblastos**.

A **zona pobre em células**, por sua vez, **contém capilares sanguíneos, uma rica rede de fibras nervosas (formando o plexo nervoso de Rashkow)** e processos fibroblásticos.

A polpa também possui uma região denominada **polpa propriamente dita**, que é a **zona central da polpa e contém os maiores vasos sanguíneos e nervos, junto a fibroblastos e outras células**.



## HORA DE PRATICAR!



## HORA DE PRATICAR!

(Prova da Marinha/2023) De acordo com Lopes e Siqueira (2020), capilares sanguíneos, uma rica rede de fibras nervosas (formando o plexo nervoso de Rashkow) e processos fibroblásticos estão presentes na:

- A) Pré dentina
- B) polpa propriamente dita
- C) camada odontoblástica
- D) zona pobre em células
- E) zona rica em células

### Comentários:

Conforme estudamos, a zona pobre em células, por sua vez, contém capilares sanguíneos, uma rica rede de fibras nervosas (formando o plexo nervoso de Rashkow) e processos fibroblásticos. Portanto, **o gabarito é letra D.**



## HORA DE PRATICAR!

(ESFCEX/VUNESP/2022) A polpa dental é um tecido conjuntivo frouxo, constituído de células, matriz extracelular, vasos sanguíneos e nervos. Em relação às células da polpa, assinale a alternativa que apresenta a informação correta.

- (A) Os odontoblastos são organizados em várias camadas de células, no limite entre a dentina e a polpa.
- (B) As células tronco-mesenquimais indiferenciadas se encontram por todo o tecido pulpar, sendo mais abundante na zona de Weil.
- (C) Os odontoblastos apresentam formato colunar, são mais numerosos na região radicular da polpa e são achatados e menos numerosos na região coronária.
- (D) Os odontoblastos são o tipo de célula mais abundante da polpa.
- (E) Os odontoblastos maduros são células altamente diferenciadas que perdem a capacidade de realizar mitose.

O odontoblasto é considerado uma célula pós-mitótica fixa, completamente diferenciada e que, aparentemente, não pode mais sofrer divisão celular. Portanto, **o gabarito é letra E.**



Quanto às demais alternativas, vejamos:

A- Camada única, entre a polpa e a pré dentina

B- A zona pobre em células, por sua vez, contém capilares sanguíneos, uma rica rede de fibras nervosas (formando o plexo nervoso de Rashkow) e processos fibroblásticos.

C- Mais numerosos na região coronária e mais achatados na região radicular.

D- Fibroblastos são os mais abundantes.



Uma ocorrência bastante comum é a presença de **calcificações pulpares**. Elas possuem causa desconhecida, mas sabe-se que sua porção mineral consiste em hidroxiapatita, estando presente em pelo menos **50% de todos os dentes**.

Segundo Hargreaves, na **polpa coronal**, os cálculos pulpares são discretos e concêntricos. Já na **polpa radicular**, os cálculos são difusos. Eles podem se formar ao redor de células epiteliais, ao redor de um ninho de células em degeneração, trombos sanguíneos ou fibras colágenas. Os cálculos pulpares variam em tamanho, de pequenas partículas microscópicas a crescimentos que ocupam quase toda câmara pulpar.

Quanto à **inervação**, sabe-se que aproximadamente 100-2000 nervos penetram em um único dente – 80% são amielinizados e 20% mielinizados.

A polpa apresenta **inervação sensorial (trigêmeo) e autônoma (fibras nervosas simpáticas**, provenientes do gânglio cervical superior). Apresenta fibras nervosas trigeminas: **A $\beta$ , A $\delta$  (mielínicas) e C (amielínicas)**.

**Segundo Hargreaves**, a existência de neurônios sensoriais nociceptivos forma a base para a dor e as sensações dolorosas. Os estímulos nocivos nos dentes são transmitidos por neurônios aferentes primários, localizados no gânglio do trigêmeo. Porém, nem todos os neurônios aferentes que inervam a polpa são nociceptores.

Isso porque a inervação da polpa inclui neurônios **aferentes (conduzem impulsos sensoriais)** e neurônios **autônomos ou eferentes**, responsáveis pela **modulação da microcirculação, reação inflamatória e talvez dentinogênese**.

Já a **inervação simpática** dos dentes, deriva do gânglio cervical superior, que vão se unir ao Trigêmeo. As fibras simpáticas vão se unir aos vasos sanguíneos, localizadas nas partes profundas da polpa.

Fique atento!





- A pressão tecidual na polpa normal (sadia) é de **6-11mmHg**;
- A polpa não contém suprimento sanguíneo colateral;
- Fluxo sanguíneo pulpar: **40-50ml/min.**
- O percentual do volume de tecido pulpar ocupado por vasos sanguíneos é de aproximadamente 14%.
- **Calibre x pressão:**
- **ARTERÍOLAS:** até 100 $\mu$ m ou menos. Pressão: 43mmHg;
- **VÊNULAS:** até 200 $\mu$ m. Pressão 19mmHg;
- **CAPILARES:** até 10 $\mu$ m. Pressão 35mmHg;
- O aumento da pressão exerce maior efeito sobre as vênulas.

Não se preocupe, falaremos mais sobre elas nos próximos capítulos, mas para introduzir o assunto, veja:



As fibras **A $\beta$**  são **mielinizadas, rápida velocidade de condução** e função desconhecida no tecido pulpar (para Lopes e Siqueira). Já para Hargreaves, elas parecem estar relacionadas à estímulos de **choque e vibração** (mas não a estímulos de dor, certo?)

As fibras **A $\delta$**  são **mielinizadas, rápida velocidade de condução e baixo limiar de excitabilidade**. Mediam **dor aguda e transitória**, característica da **sensibilidade dentinária**.

As fibras do tipo **C** são **amielínicas, com velocidade de condução lenta e alto limiar de excitabilidade**. A dor se caracteriza por ser lenta, excruciante e difusa, característica de **pulpite irreversível sintomática**.

Segundo Hargreaves (2022):



Tipo de fibra	Função	Diâmetro ( $\mu\text{m}$ )	Velocidade de condução (m/s)
A- $\alpha$	Motora, propriocepção	12 a 20	70 a 120
A- $\beta$	Pressão, toque	5 a 12	30 a 70
A- $\gamma$	Motora, aos eixos musculares	3 a 6	15 a 30
A- $\delta$	Dor, temperatura, toque	1 a 5	6 a 30
B	Pré-gangliônica, autonômica	< 3	3 a 15
C raiz dorsal	Dor	0,4 a 1	0,5 a 2
Simpática	Pós-gangliônica simpática	0,3 a 1,3	0,7 a 2,3

Figura 1- Hargreaves e Berman (2021)

## Reação do complexo dentinopulpar à carie

A **cárie** é a causa mais comum de **agressão** ao complexo dentinopulpar. Por continuidade biológica, a dentina e a polpa respondem ao estímulo bacteriano da cárie basicamente através de três mecanismos principais:

- **redução da permeabilidade dentinária;**
- **formação de dentina terciária (tratos mortos);**
- **resposta imune.**

Todas essas reações **podem ocorrer de forma simultânea**, com intensidade diretamente proporcional à agressão.

Vamos detalhar cada uma delas:

- **Redução da permeabilidade dentinária:** a polpa pode fazer com que a dentina se torne ainda menos permeável, por meio do aumento do fluxo de fluidos para o exterior, da indução do revestimento dos túbulos com proteínas plasmáticas e da deposição de dentina esclerosada.
- **Formação de dentina terciária:** Dentina reacional: formada abaixo de cáries superficiais ou de progressão lenta, produzida por odontoblastos primários, sobreviventes. Dentina reparadora: células semelhantes aos odontoblastos recém-formados.
- **Resposta imune:** Os odontoblastos podem reconhecer produtos bacterianos e liberar moléculas pró-inflamatórias, que recrutam células dendríticas para a região afetada. Quando a distância entre o biofilme da cárie à polpa for de 0,5 mm da polpa, a inflamação aumenta e se torna ainda mais severa e as bactérias podem alcançar a polpa através dos túbulos, mesmo sem exposição pulpar real.



## Os tecidos perirradiculares normais

Os tecidos perirradiculares compreendem o **cimento**, o **ligamento periodontal** e o **osso alveolar**. A região perirradicular que circunda o terço apical da raiz é usualmente referida como **periápice**.

Para que você compreenda melhor, vamos sintetizar as principais características dos tecidos que compõe o periápice:



**Ligamento Periodontal (LP):** possui espessura de 150-380  $\mu\text{m}$ , com sua porção mais delgada localizada em terço médio da raiz. Funções: sustentar o dente no alvéolo e é receptor sensorial. Colágeno tipo I é seu principal componente (mas também apresenta colágeno tipo III e XII) e fibroblastos são as células predominantes. Apresenta inervação sensorial (nociceptores e mecanorreceptores) e autônoma.

**Cimento:** é um tecido conjuntivo duro, que não possui vascularização própria (feita pelo LP), sendo mais resistente à reabsorção. É dividido em: cimento celular (terço apical e região interradicular) e acelular. É recoberto por uma camada de pré-cimento (3 a 5 $\mu\text{m}$  de espessura). Sua largura é geralmente maior na porção apical da raiz, em média 150-200  $\mu\text{m}$ . Tem deposição contínua em fases alternadas de atividade e repouso.

A matriz extracelular do cimento contém 50% de matéria orgânica (principalmente colágeno tipo I) e 50% de matéria inorgânica.

**Ossos:** trata-se de um tecido conjuntivo especializado, continuamente renovado e remodelado, para regular a concentração de cálcio no sangue. É constituído por matriz orgânica (30% - fibras colágenas - tipo I) e inorgânica (70% - hidroxiapatita).

Macroscopicamente, dois tipos de osso podem ser distinguidos: osso trabecular (esponjoso) e osso cortical (ou compacto). Esses dois tipos diferem somente na disposição das lamelas ósseas.

Já as células presentes são: osteócitos, osteoblastos e osteoclastos (que ficam alojados em escavações, denominadas lacunas de Howship).

Vasos e nervos penetram através do endóstio e do perióstio nos canais de Volkmann, e destes, para os canais haversianos.

O osso que reveste o alvéolo é o **osso alveolar**, também conhecido como lâmina cribiforme. Sua principal função é sustentar o dente.

## SIMULADO



Olá, **Corujas**, tudo bem?

Esta é uma novidade muito especial que trago para vocês!

A partir de agora, você poderá resolver alguns **simulados ao final das aulas da disciplina de Endodontia**.

Ao final de algumas aulas teóricas, iremos disponibilizar **gradativamente**, questões elaboradas para que você simule o dia da sua prova!

Perceba que as questões foram elaboradas com base nos nossos materiais didáticos (PDFs e Videoaulas). O Objetivo final é a fixação do conteúdo e a simulação de como eles podem aparecer na sua prova!

Com isso, a ideia é que você pratique muitas questões e consiga reconhecer seus pontos fortes e fracos, sempre em busca da aprovação!

As questões contarão com **gabarito comentado escrito ao final do arquivo**, ok?

Então, mãos à obra e boa sorte!

Ah, e depois **me conte se gostou da novidade**.

Um abraço e bons estudos!

## SIMULADO BIOLOGIA PULPAR E PERIRRADICULAR

1- No desenvolvimento dentário, durante a sexta semana de vida embrionária, ocorre um espessamento localizado de um tecido embrionário que dá origem ao esmalte, enquanto outro tecido, derivado da crista neural, origina a dentina, a polpa e os tecidos periodontais. Assinale a opção que indica corretamente qual tecido embrionário está relacionado à origem da dentina.

- a) Endoderma
- b) Mesoderma
- c) Ectoderma
- d) Ectomesênquima
- e) Campânula

2- O desenvolvimento dentário é dividido em três estágios sequenciais. Durante esses estágios, ocorrem mudanças morfológicas e diferenciação celular importantes. Assinale a opção que apresenta corretamente os estágios do desenvolvimento dentário.

- a) Estágio de botão, estágio de capuz, estágio de campânula.
- b) Estágio inicial, estágio intermediário, estágio final.
- c) Estágio de dentina primária, estágio de dentina secundária, estágio de dentina terciária.
- d) Estágio do esmalte, estágio de dentinogênese, estágio de cementoma.
- e) Estágio de formação, estágio de crescimento, estágio de maturação.

3- Durante o estágio de campânula do desenvolvimento dentário, ocorre a diferenciação celular para formação dos tecidos do dente. As células da camada interior do órgão do esmalte se diferenciam em células específicas. Assinale a alternativa que indica corretamente o nome dessas células.

- a) Fibroblastos
- b) Odontoblastos
- c) Osteoblastos
- d) Ameloblastos
- e) Cementoblastos

4- Durante o desenvolvimento dentário, a formação da dentina inicia-se com a deposição da primeira dentina a ser formada. Essa dentina, localizada imediatamente abaixo do esmalte ou cimento, é denominada:

- a) Dentina primária
- b) Dentina secundária
- c) Dentina terciária
- d) Dentina do manto
- e) Dentina intratubular

5- Durante o desenvolvimento dentário, ocorre a formação de dentina em diferentes estágios e em resposta a estímulos externos. A dentina que é depositada fisiologicamente após a raiz estar completamente formada e o ápice ter alcançado o estágio final de desenvolvimento é chamada de:

- a) Dentina primária
- b) Dentina secundária
- c) Dentina terciária





- d) Dentina esclerosada
- e) Dentina reparadora

6- Quais são as células responsáveis pela dentinogênese no tecido pulpar?

- a) Fibroblastos
- b) Macrófagos
- c) Células dendríticas
- d) Linfócitos B
- e) Odontoblastos

7 - Qual é a função principal da inervação sensorial pulpar?

- a) Sintetizar colágeno
- b) Realizar a fagocitose
- c) Responder a estímulos nocivos
- d) Processar antígenos
- e) Fornecer oxigênio e nutrientes

8- Qual é a principal função da vascularização pulpar?

- a) Sintetizar colágeno
- b) Realizar a fagocitose
- c) Responder a estímulos nocivos
- d) Processar antígenos
- e) Fornecer oxigênio e nutrientes

9- Quais são as principais células de defesa presentes na polpa dentária, responsáveis principalmente pela fagocitose?

- a) Odontoblastos
- b) Fibroblastos
- c) Macrófagos
- d) Linfócitos T
- e) Mastócitos

10- O complexo dentinopulpar é composto por diferentes células. Dentre elas, qual é considerada a célula mais característica e especializada, responsável pela dentinogênese?

- a) Macrófagos
- b) Células dendríticas
- c) Linfócitos T
- d) Odontoblastos
- e) Fibroblastos

11- Além dos odontoblastos, outras células fazem parte do complexo dentinopulpar. Entre elas, qual é a célula mais numerosa da polpa, capaz de sintetizar colágeno tipo I e III e desempenhar um papel no turnover do colágeno na polpa?

- a) Macrófagos
- b) Células dendríticas
- c) Linfócitos B



- d) Fibroblastos
- e) Mastócitos

12- Quais são as principais células de defesa presentes na polpa dentária?

- a) Macrófagos, células dendríticas e linfócitos T
- b) Odontoblastos, células dendríticas e linfócitos B
- c) Fibroblastos, mastócitos e linfócitos T
- d) Macrófagos, monócitos e linfócitos B
- e) Odontoblastos, mastócitos e linfócitos T

13- Qual é a camada mais periférica da polpa dentária, adjacente à pré-dentina, e que é composta pelos odontoblastos?

- a) Zona pobre em células
- b) Zona rica em células
- c) Polpa propriamente dita
- d) Camada odontoblástica
- e) Camada de Weil



## GABARITO COMENTADO

### SIMULADO BIOLOGIA PULPAR E PERIRRADICULAR

- 1- A resposta correta é a letra d) Ectomesênquima. É um tecido derivado da crista neural, sendo responsável pela formação da dentina, polpa e tecidos periodontais.
- 2- A resposta correta é a letra a) Estágio de botão, estágio de capuz, estágio de campânula. Esses são os três estágios sequenciais do desenvolvimento dentário: botão, capuz e campânula.
- 3- A resposta correta é a letra d) Ameloblastos. Durante o estágio de campânula, as células da camada interior do órgão do esmalte se diferenciam em ameloblastos, que são responsáveis pela formação do esmalte.
- 4- Resposta comentada: A resposta correta é a letra d) Dentina do manto. A dentina do manto é a primeira a ser formada e está localizada imediatamente abaixo do esmalte ou cimento.
- 5- Resposta comentada: A resposta correta é a letra b) Dentina secundária. A dentina secundária é depositada fisiologicamente após a raiz estar completamente formada e o ápice ter alcançado o estágio final de desenvolvimento.
- 6- Resposta comentada: A resposta correta é a letra e) Odontoblastos. Os odontoblastos são as células responsáveis pela dentinogênese no tecido pulpar.
- 7- Resposta comentada: A resposta correta é a letra c) Responder a estímulos nocivos. A inervação sensorial pulpar atua como um sistema de alarme eficaz, indicando alterações na normalidade, especialmente em resposta a estímulos nocivos.
- 8- Resposta comentada: A resposta correta é a letra e) Fornecer oxigênio e nutrientes. A vascularização pulpar é responsável por fornecer oxigênio e nutrientes essenciais para a formação da dentina e para a sobrevivência do tecido pulpar.
- 9- Resposta comentada: A resposta correta é a letra c) Macrófagos. Os macrófagos são células de defesa presentes na polpa dentária e são responsáveis pela fagocitose, limpeza celular e processamento de antígenos.
- 10- Resposta comentada: A resposta correta é a letra d) Odontoblastos. Os odontoblastos são considerados as células mais características e especializadas do complexo dentinopulpar, sendo responsáveis pela dentinogênese.
- 11- Resposta comentada: A resposta correta é a letra d) Fibroblastos. Os fibroblastos são as células mais numerosas da polpa dentária e são capazes de sintetizar colágeno tipo I e III, além de desempenharem um papel no turnover do colágeno na polpa.



12- Resposta comentada: A resposta correta é a letra a) Macrófagos, células dendríticas e linfócitos T. As principais células de defesa presentes na polpa dentária são os macrófagos, as células dendríticas e os linfócitos T.

13- Resposta comentada: A resposta correta é a letra d) Camada odontoblástica. A camada odontoblástica é a camada mais periférica da polpa dentária, adjacente à pré-dentina, e é composta pelos odontoblastos.



## PATOLOGIA PULPAR E PERIRRADICULAR

As principais alterações patológicas que acometem a polpa e os tecidos perirradiculares são de **natureza inflamatória e de etiologia infecciosa**, o que nos leva a crer que microorganismos são os principais causadores de injúrias na polpa e periápice.

As **alterações que envolvem polpa e periápice** são **consequências diretas dos estímulos nocivos que os tecidos pulpares podem sofrer**.

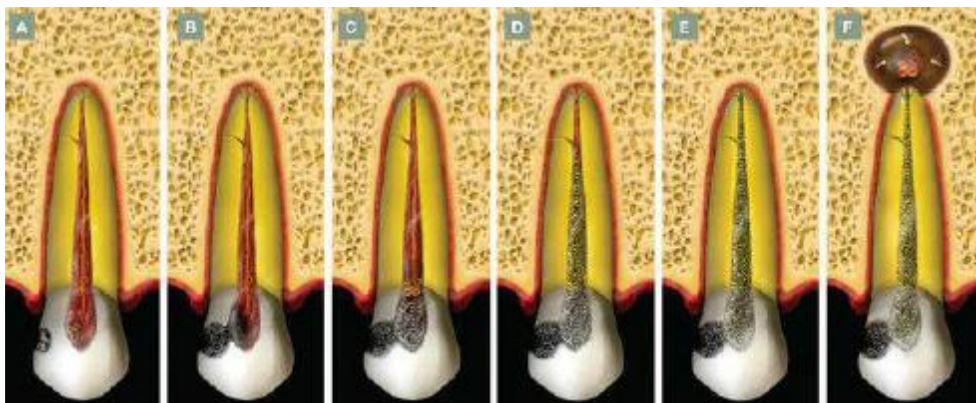


Figura 1 - Dinâmica dos processos patológicos pulpares e perirradiculares, tendo como início um processo de cárie.

Lopes e Siqueira, 2020.

A **inflamação** é a principal **resposta da polpa e dos tecidos perirradiculares** a uma gama variada de estímulos que causam injúria tecidual. A intensidade da resposta inflamatória irá variar conforme o tipo de agressão e, principalmente, a sua intensidade. Uma vez que a agressão rompe a integridade tecidual, a resposta inflamatória visa localizar e preparar os tecidos alterados para a reparação da região afetada.

Muitas vezes, quando a agressão é persistente e não se resolve pela mobilização dos mecanismos inespecíficos de defesa do hospedeiro, instala-se um **processo crônico**, caracterizado pela **participação da resposta imunológica adaptativa, de caráter específico**. Neste caso, se a resposta imunológica não consegue eliminar o agente agressor, ela, pelo menos e na grande maioria das vezes, **consegue controlá-lo, confinando-o ao local da agressão**.

Na persistência do estímulo agressor, as próprias respostas de defesa do hospedeiro, específicas ou inespecíficas, podem gerar o dano tecidual. No caso das **doenças pulpares e perirradiculares**, a destruição tecidual causada pelas defesas do hospedeiro em resposta a uma agressão persistente parece ser mais significativa que os próprios efeitos diretos proporcionados pelos microorganismos, embora estes sejam os principais agentes desencadeadores de todo o fenômeno.

**A agressão à polpa e ao ligamento periodontal apical e lateral pode ser de origem biológica, física (térmica ou mecânica) ou química.**

Apesar de a **agressão física e química serem capazes de induzir a inflamação pulpar e perirradicular**, esses tipos de **lesões geralmente são transitórias**, o que significa que a **inflamação se desenvolve, mas não persiste**.



Uma vez que os microrganismos representam uma agressão biológica que é frequentemente persistente, a resposta inflamatória à agressão microbiana também é persistente.

Por esta razão, os **microrganismos** são essenciais para o **desenvolvimento e a perpetuação** das patologias pulpares e perirradiculares. Apenas os microrganismos que deixam o canal para atingir os tecidos perirradiculares inflamados são efetivamente combatidos e eliminados.

A resposta inflamatória nos tecidos perirradiculares limita a propagação da infecção ao osso e a outros locais do corpo. A lesão perirradicular geralmente é caracterizada por reabsorção óssea, que permite ao osso recuar estrategicamente para longe da zona infectada, sendo substituído por um tecido inflamado.

A eficácia desses mecanismos para limitar a infecção ao canal radicular é atestada por observações de que bactérias raramente são encontradas no corpo da lesão (exceto nos abscessos agudos) e que a osteomielite é uma complicação extremamente rara em casos de infecções endodônticas.

## Defesas do hospedeiro contra a infecção

Vimos então que a agressão existe, mas e o que podemos falar sobre o nosso **sistema de defesa** frente a essas agressões?

A **resposta imune** contra bactérias que penetram e proliferam nos tecidos do hospedeiro pode ser dividida em dois ramos: **imunidade inata**, que é a **primeira linha de defesa**; e **imunidade adaptativa**, que é uma **resposta mais sofisticada e eficaz em termos de reconhecimento de antígenos** bacterianos, combate à infecção e prevenção da reinfecção.

A **imunidade inata** serve como uma defesa inicial atuando imediatamente após a invasão bacteriana dos tecidos. Os principais mecanismos de imunidade inata contra bactérias são a **ativação do sistema complemento, a fagocitose e a resposta inflamatória**.

Na imunidade inata, a ativação do complemento pode ocorrer pela via alternativa, induzida por componentes estruturais bacterianos (p. ex., peptidoglicano, lipopolissacarídeos ou LPS e ácido lipoteicoico ou LTA) ou pela via da lectina, induzida por bactérias que expressam manose na superfície da célula.

A ativação do sistema complemento gera **subprodutos** envolvidos com:



## EXEMPLIFICANDO

Opsonização: torna mais eficaz a fagocitose de bactérias por neutrófilos e macrófagos;

Formação do complexo de ataque à membrana que lisa a célula bacteriana;

Estimulação da resposta inflamatória.

Já a **imunidade adaptativa** irá desenvolver-se apenas quando as defesas inatas forem evitadas ou superadas pela infecção. Ela está envolvida com **a ativação e geração de células efectoras específicas (contra antígenos dos agentes patogênicos) e com o desenvolvimento de células de memória** (prevenção da reinfecção). A imunidade adaptativa pode ser dividida em dois ramos: imunidade humoral e imunidade celular.

Vejamos!

**A Imunidade Humoral** envolve a produção de anticorpos específicos (IgG, IgM, IgA) que são responsáveis por neutralizar fatores de virulência, favorecer a **opsonização** para aumentar a fagocitose de células bacterianas e ativar o sistema complemento (pela via Clássica).



## ESCLARECENDO!

*Mas o que é opsonização?*

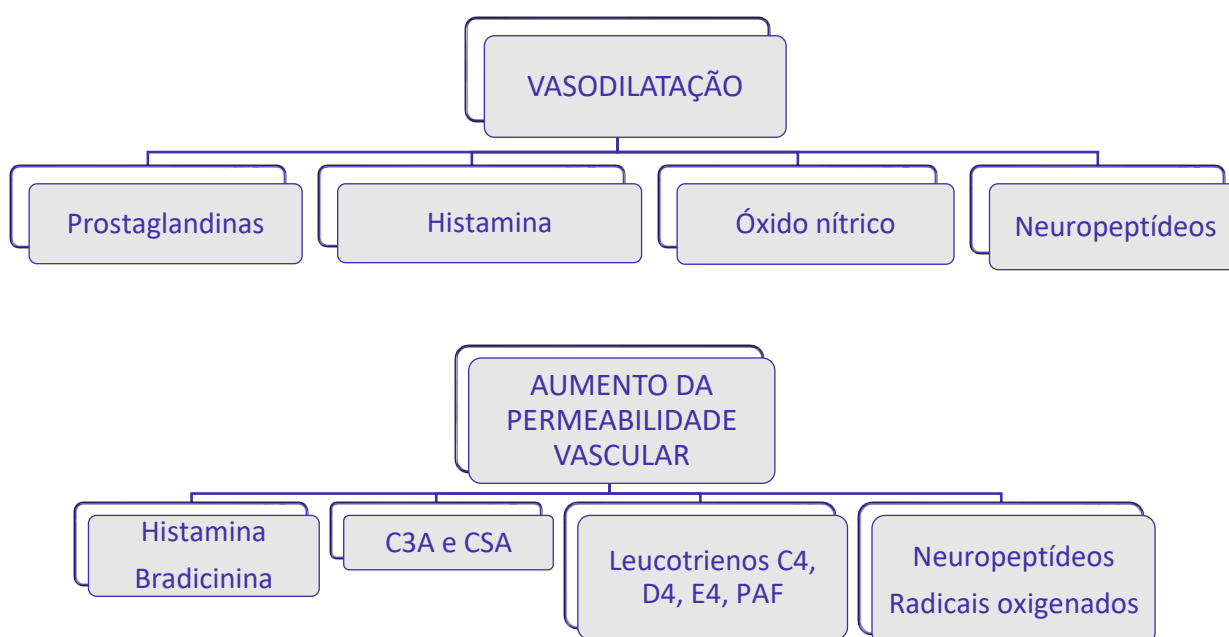
Opsonizar é tornar mais eficaz a fagocitose de bactérias por neutrófilos e macrófagos. É como se fosse uma **"fagocitose melhorada"**, certo?

**A Imunidade celular**, por sua vez, é ativada no linfonodo e demora vários dias para se desenvolver. Está relacionada com a ação das **células T CD4+**, que quando ativadas produzem citocinas capazes de **estimular**

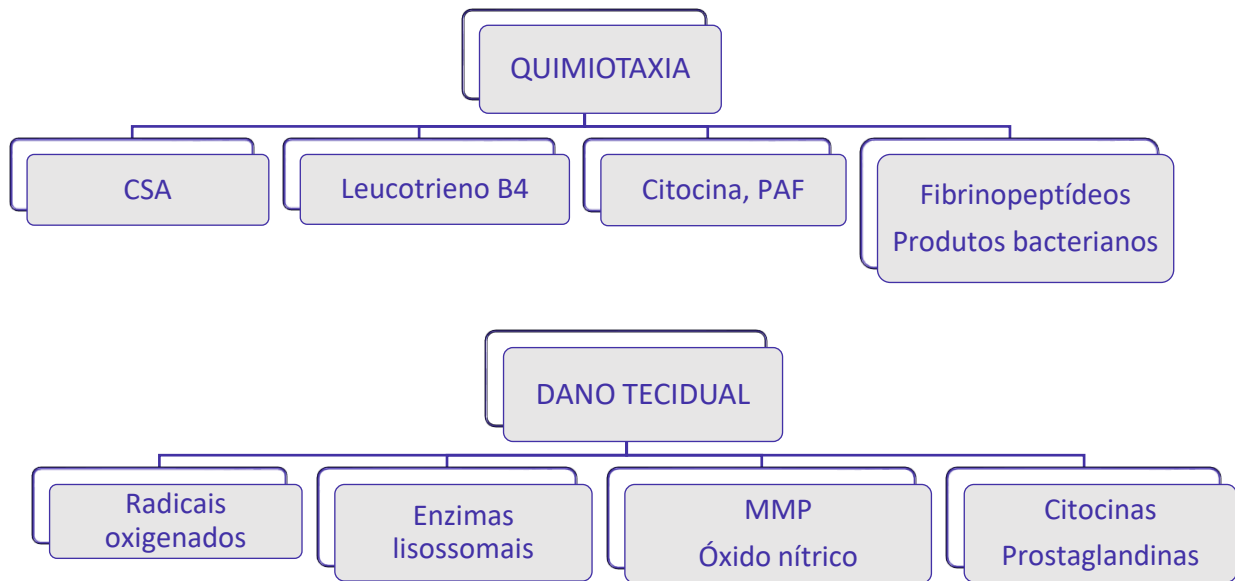


a produção de anticorpos, induzir inflamação local e aumentar a fagocitose e os efeitos bactericidas de macrófagos e neutrófilos.

Para que você fixe melhor, esquematizamos as funções básicas dos mediadores químicos da inflamação da seguinte maneira: primeiro estará descrito o evento e, ligado a ele, estarão os principais mediadores químicos responsáveis pelo evento.







Fique atento!

### Mecanismos de Defesa do Hospedeiro contra Bactérias Presentes no Canal Radicular

Mecanismo	Características	2º encontro	Elementos de defesa	Patologia perirradicular
Defesa inata não induzida	Inespecífica não induzida	S/memória	Macrófagos Complemento (va, vl)	S/alterações significativas
Resposta inflamatória aguda	Inespecífica induzida	S/memória	Neutrófilos Macrófagos Complemento (va, vl) Anticorpos (-)	PAA APA
Resposta imunológica adaptativa	Específica induzida	Memória	Macrófagos Anticorpos (+) Complemento (vc)	PAC GP CP APC

Figura 1- Lopes e Siqueira 2015

Mediadores químicos, como **bradicinina e histamina**, podem causar **dor por ação direta sobre as fibras do tipo C**. **Prostaglandinas** reduzem o limiar destas fibras, tornando-as mais suscetíveis aos efeitos estimulatórios da bradicinina e da histamina, **mas não causam dor diretamente**.

Para que você fixe melhor, esquematizamos **as funções básicas dos mediadores químicos da inflamação** da seguinte maneira: primeiro estará descrito o evento e, ligado a ele, estarão os principais mediadores químicos responsáveis pelo evento.



## Fisiologia da dor pulpar

Através do que já foi exposto podemos perceber que todos os eventos estudados até o momento estão intimamente ligados à fisiologia da dor pulpar. A condução de estímulos dolorosos está relacionada com a **presença de fibras sensoriais**.

Vamos agora detalhar os **tipos de fibras, mielinização, velocidade de condução** e a que tipo de estímulo se referem. Parece complicado, mas ao final tenho certeza de que você saberá resolver as questões propostas.



*A inervação sensorial da polpa é realizada por três tipos principais de fibras: **Fibras tipo A $\delta$** , **Fibras tipo C** e **Fibras A-Beta**. É importante ressaltarmos que a inervação por essas fibras é mais numerosa na polpa coronária do que na polpa radicular.*

As **Fibras tipo A $\delta$**  são **mielinizadas**, localizadas na junção dentina-polpa (periféricamente). Suas ramificações formam o plexo de Rashkow. São fibras sensitivas constituídas pelos aferentes sensoriais do Trigêmio, cuja função é transmitir dor. Sua velocidade de **condução é rápida (6-30 m/s)** e seu **limiar de estimulação é relativamente baixo**. Responsável pelo estímulo de **dor provocada, fugaz, aguda, momentânea**. **Removendo o estímulo, ela cessa. Essas fibras estão relacionadas com a Teoria hidrodinâmica do movimento do fluido** dentinário nos túbulos e são mais numerosas na polpa coronária do que na polpa radicular.

Após deixar o plexo nervoso de Rashkow, as fibras A- $\delta$  perdem os envoltórios de células de Schwann e acabam como terminações nervosas livres na camada odontoblástica e no limite entre a polpa e a dentina. Estas fibras podem penetrar em alguns túbulos e se estender por não mais que 100  $\mu$ m de profundidade, principalmente na dentina coronária e raramente na dentina radicular. As fibras nervosas sensoriais são especialmente numerosas na região próxima à extremidade do corno pulpar e, conseqüentemente, esta área pode ser a região mais sensível da dentina.

Já as **Fibras tipo C** são **amielínicas**, localizadas profundamente na polpa. A característica do estímulo doloroso é excruciante e difuso, menos tolerável do que as provocadas pela fibra A $\delta$ . São fibras nervosas de **condução lenta (0,5-2 m/s)** e seu **limiar de estimulação alto (relativamente associado a uma injúria do tecido)**. São fibras mais **resistentes à hipóxia tecidual/necrose**. Essas são as fibras responsáveis pela dor "inesperada" que o paciente pode sentir ao instrumentar um canal necrosado, uma vez que são mais resistentes à hipóxia tecidual elas podem sobreviver mesmo em condições menos favoráveis.

As **Fibras A-Beta**, por sua vez, são fibras **mielinizadas, de rápida velocidade de condução**. Porém, estão presentes em percentual muito baixo na polpa. Sua função não está completamente elucidada, mas parece que estão relacionadas a **estímulos de vibração e não de dor**.

*Cuidado! As bancas costumam tentar confundir os conceitos das fibras **tipo A $\delta$ , A-Beta e tipo C.***

Vamos traçar um comparativo entre as fibras que acabamos de estudar.

A tabela a seguir correlaciona o tipo de fibra, sua função, diâmetro e sua velocidade de condução do estímulo. É importante ressaltar que na polpa dentária são encontradas apenas fibras do tipo A $\delta$  e do tipo C com função definidas, porém existem outras fibras responsáveis pela condução do estímulo doloroso.



Fibra	Função	Diâmetro ( $\mu\text{m}$ )	Velocidade (m/s)
AB	Pressão, toque	5-12	30-70
A $\delta$	Dor, temperatura, toque	1-5	6-30
C	Dor	0,4-1	0,5-2
SIMPÁTICA	Simpática pós-ganglionar	0,3-1,3	0,7-2,3



(ESFCEx/VUNESP/2023) Apesar de existirem várias teorias que tentam explicar os mecanismos de sensibilidade dentinária, a teoria hidrodinâmica é a mais aceita atualmente. Essa teoria considera que estímulos externos atuam na dentina, induzindo o movimento abrupto do fluido dentinário no interior dos túbulos. O rápido deslocamento do fluido dentinário por estímulos que provocam dor, promovem o deslocamento de odontoblastos e a deformação mecânica direta das terminações nervosas sensoriais de baixo limiar, que se encontram em contato próximo com odontoblastos nos túbulos ou na camada odontoblástica adjacente. Em decorrência da deformação, essas fibras são ativadas, provocando dor. O texto refere-se às fibras

(A) amielínicas A- $\delta$ .

- (B) amielínicas A- $\beta$ .
- (C) mielinizadas A- $\beta$ .
- (D) mielinizadas C.
- (E) mielinizadas A- $\delta$

#### Comentários:

Conforme estudamos, as Fibras tipo A-delta são mielinizadas, localizadas na junção dentina-polpa (periféricamente). Suas ramificações formam o plexo de Rashkow. São fibras sensitivas constituídas pelos aferentes sensoriais do Trigêmio, cuja função é transmitir dor. Sua velocidade de condução é rápida (6-30 m/s) e seu limiar de estimulação é relativamente baixo. Responsável pelo estímulo de dor provocada, fugaz, aguda, momentânea. Removendo o estímulo, ela cessa. Essas fibras estão relacionadas com a Teoria hidrodinâmica do movimento do fluido dentinário nos túbulos e são mais numerosas na polpa coronária do que na polpa radicular. Portanto, **o gabarito é letra E.**



(ESFCEEx/VUNESP/2022) Fibras nervosas mielinizadas, com rápida velocidade de condução e baixo limiar de excitabilidade. Mediam a dor aguda e transitória característica da sensibilidade dentinária. Após deixar o plexo nervoso de Rashkow, perdem os envoltórios de células de Schwann e acabam como terminações nervosas livres na camada odontoblástica e no limite entre a polpa e a dentina. A inflamação pulpar severa pode causar aumento da pressão tecidual e redução nos níveis de oxigênio, sendo capaz de comprometer a função condutora dessas fibras. A descrição refere-se à fibra nervosa:

- A) A- $\gamma$  (gama).
- (B) A- $\delta$  (delta).
- (C) B.
- (D) A- $\beta$  (beta).
- (E) C.

#### Comentários:

Conforme visto em nossa aula, após deixar o plexo nervoso de Rashkow, as fibras A- $\delta$  perdem os envoltórios de células de Schwann e acabam como terminações nervosas livres na camada odontoblástica e no limite entre a polpa e a dentina. Estas fibras podem penetrar em alguns túbulos e se estender por não mais que 100  $\mu$ m de profundidade, principalmente na dentina coronária e raramente na dentina radicular. As fibras



nervosas sensoriais são especialmente numerosas na região próxima à extremidade do corno pulpar e, conseqüentemente, esta área pode ser a região mais sensível da dentina. Portanto, o gabarito é **letra B**.

Vamos praticar com mais uma questão?



(CSM/2022) De acordo com Lopes e Siqueira (2020), a dor de origem pulpar pode ser resultado da estimulação de 2 tipos de fibras nervosas sensoriais oriundas do gânglio trigeminal: as fibras A-Delta (Ao) e as do tipo C. Assim, sobre os tipos de fibras nervosas, assinale a opção correta.

(A) Fibras nervosas A-delta são amielínicas, com rápida velocidade de condução baixo limiar de excitabilidade.

(B) Fibras nervosas do tipo C são mielínicas, apresentam diâmetro entre 1 e 5 um e baixo limiar de excitabilidade.

(C) Fibras nervosas tipo C são as responsáveis pela dor de origem dentinária.

(D) Fibras C, ao deixarem o plexo nervoso de Rashcow, perdem seu envoltório de células de Schwann, apresentando-se como terminações nervosas livres na camada odontoblástica e na porção pulpar da dentina.

(E) A dor oriunda da estimulação das fibras A-delta é provocada, rápida e de curta duração, desaparecendo após a remoção do estímulo.

#### Comentários:

Conforme visto em nossa aula, as fibras tipo A-delta são mielinizadas, responsáveis pela dor de origem dentinária. Enquanto as do tipo C são não mielínicas, responsáveis pela dor excruciante e difusa, característica da pulpite irreversível. Após deixar o plexo nervoso de Rashkow, as fibras A- $\delta$  perdem os envoltórios de células de Schwann e acabam como terminações nervosas livres na camada odontoblástica e no limite entre a polpa e a dentina. A dor oriunda da estimulação das fibras A-delta é provocada, rápida e de curta duração, desaparecendo após a remoção do estímulo. Portanto, o gabarito é **letra E**.

## Diagnóstico pulpar e perirradicular

Para fins de terminologia diagnóstica, adotaremos a classificação descrita por **Lopes e Siqueira**, pois normalmente as bancas examinadoras utilizam esses autores para a elaboração de suas questões.

Primeiramente, para termos uma visão global dessa classificação, vamos elencar os **possíveis diagnósticos** pulpares e perirradiculares. Após, iremos detalhar cada uma das patologias, correlacionando seus achados clínicos, radiográficos, histológicos e o tratamento indicado para cada caso.



A partir do exposto, o **diagnóstico pulpar** se divide em:

- *Polpa normal;*
- *Pulpite reversível;*
- *Pulpite irreversível sintomática;*
- *Pulpite irreversível assintomática;*
- *Necrose pulpar*

Dentro dessa classificação, o diagnóstico pode incluir ainda os conceitos de:

- Dente Previamente tratado: elemento que recebeu tratamento, os canais foram preenchidos com algum material definitivo e não somente medicação intracanal;
- Terapia previamente iniciada: somente foi realizada uma terapêutica parcial - pulpotomia ou pulpectomia.

Já o **diagnóstico periapical** divide-se em:

- *Tecidos apicais normais;*
- *Periodontite apical sintomática;*
- *Periodontite apical assintomática;*
- *Abcesso apical agudo;*
- *Granuloma Perirradicular*
- *Cisto Perirradicular;*
- *Abscesso apical crônico;*
- *Osteíte condensante.*



Esse conteúdo é importante, pois é muito cobrado pelas bancas examinadoras. Normalmente, a questão irá trazer um caso clínico, correlacionando com o provável diagnóstico e/ou tratamento.

Iniciaremos abordando os aspectos relacionados à **Patologia Pulpar**.

Nesta patologia, a fonte mais comum de **agressão** e antígenos na polpa são as **bactérias**. A inflamação normalmente não se torna tão severa a ponto de ser considerada irreversível até que a polpa seja exposta. Quando a polpa se torna exposta, desenvolve uma inflamação severa, seguida de necrose e infecção.

A polpa responde com eventos vasculares típicos da inflamação: **vasodilatação e aumento da permeabilidade vascular**, o que resulta em exsudação. Com isso, ocorre aumento da pressão intratecidual, podendo ser crítico para a polpa, uma vez que ela está contida em paredes duras e inextensíveis de dentina.

Produtos bacterianos, enzimas e produtos derivados do oxigênio liberados pelos neutrófilos (primeiras células a chegarem para combater a infecção) contribuem para o dano tecidual.

Os eventos de **agressão bacteriana, inflamação, necrose e infecção** ocorrem na polpa por incrementos de tecido que se aglutinam e migram apicalmente, até que toda a polpa esteja necrosada e infectada. Isso significa que os eventos ocorrem em uma cascata, de forma gradual.

## Pulpite reversível

Refere-se a uma leve alteração inflamatória da polpa, em que **a reparação tecidual advém uma vez que a causa seja removida. Antigamente, também era chamada de pulpite hiper-reativa.** Não se trata de uma alteração grave da polpa dentária. Porém, se os irritantes persistem ou aumentarem, a inflamação se intensifica, podendo levar à pulpite irreversível.

**Características histopatológicas:** uma lesão cáriosa profunda que ainda não tenha causado exposição é encontrada e os vasos sanguíneos tornam-se dilatados, apresentando **hiperemia**. Pode ser acompanhada de infiltrado de leve a moderado de células inflamatórias.

**Diagnóstico - Sinais e sintomas:** geralmente é assintomática, contudo, em determinadas situações pode **acusar dor aguda, rápida, localizada e fugaz**, em resposta a estímulos que normalmente não evocam dor. A dor ao frio é a queixa mais comum. Vasodilatação prolongada gera edema, que por sua vez pressiona as fibras A $\delta$ , responsáveis pela inervação e dor dentinária. A dor oriunda da estimulação das fibras A $\delta$  é resultado da hidrodinâmica do fluido dentinário, sendo aguda rápida e fugaz, passando rapidamente após a remoção do estímulo. Prostaglandina e Serotonina diminuem o limiar das fibras A $\delta$ . Não há dor espontânea nesta fase do processo inflamatório.

**Inspeção:** Restauração ou lesão de cárie extensa, não apresentando exposição pulpar.

**Testes pulpares:** Calor: pode ser aplicado por meio de bastão de guta percha aquecido (76°C) ou pela fricção de uma taça de borracha. Frio: bastões de gelo, neve carbônica ou gelo seco, ou spray refrigerante, como o tetrafluoretano ou diclorodifluormetano, evoca dor aguda, rápida, localizada, que passa logo ou poucos segundos após a remoção. A dentina é normalmente mais sensível ao frio do que ao calor → **Movimento dos fluidos nos túbulos dentinários**. Cavidade: brocas, sonda exploradora ou colher de dentina evoca dor, indicando a presença de vitalidade pulpar. **Os testes térmicos ao frio e elétrico são mais confiáveis que ao calor.** Palpação e Percussão: negativo. Achados radiográficos: lesões cárias, próximo à câmara pulpar ou restaurações extensas.

**Tratamento:** **remoção da cárie ou da restauração, aplicação de curativo à base de OZE.** Sete dias após, pelo menos, deve ser realizada uma reavaliação e se possível restaurar definitivamente.

## Pulpite irreversível

A polpa exposta ocasiona uma área de contato direto com os microrganismos da cárie. Pela sua característica anatômica, a polpa sofre **alterações irreversíveis**, caracterizada por **inflamação severa**. Nessa patologia, a remoção de irritantes não é suficiente para reverter o quadro, que **invariavelmente progride para necrose**.




A polpa radicular pode permanecer viável por dias e até anos, podendo se instalar mesmo sem haver exposição da polpa à cavidade oral.

**Características Histopatológicas:** há a presença de neutrófilos Polimorfonucleares (PMN), liberação de enzimas proteolíticas e radicais oxigenados por estas células inflamatórias, promovendo destruição tecidual, na maioria das vezes caracterizada por micro abscessos.



**Diagnóstico - Sinais e sintomas:** Elevação significativa da pressão hidrostática tecidual, podendo exceder o limiar de excitabilidade das **fibras amielínicas do tipo C**. Provocando **dor pulsátil, excruciante, lenta, lancinante e espontânea**. Em estágios mais avançados, o fluxo sanguíneo reduzido faz com que as fibras A $\delta$  parem de responder, degenerando-se. O calor exacerba a dor e o frio alivia, graças a seu efeito vasoconstrictor e anestésico.

Como já mencionado, as fibras tipo C são mais resistentes à hipóxia tecidual, podendo sobreviver por períodos prolongados na área de necrose. Mediadores químicos como a bradicinina e histamina podem causar dor por ação direta sobre fibras tipo C e a prostaglandina é responsável por diminuir o limiar à dor. Vale salientar que nem sempre a dor está presente, **podendo ser considerada exceção e não regra**.



Apesar de Lopes e Siqueira afirmarem em seu livro que a dor em casos de pulpite irreversível é considerada **exceção e não regra**, as questões das bancas examinadoras costumam trazer a associação com a dor estando presente.

As questões costumam relatar a evolução clínica do paciente, com histórico de uso de analgésico sem sucesso, elevado nível de dor principalmente quando o paciente se encontra em decúbito dorsal (deitado).

A **dor da pulpite irreversível sintomática** pode ser explicada pela **sincronia de ativação das fibras pulparem em resposta aos batimentos cardíacos**.



A sequência de eventos em cada compartimento pode ser assim definida: **agressão, inflamação, necrose, infecção.**

Em determinadas situações, a inflamação aguda pode tornar-se crônica, sem progredir diretamente para a necrose, quando a intensidade da agressão bacteriana é reduzida e/ou quando há drenagem satisfatória do exsudato inflamatório. **Alterações degenerativas da polpa, como fibrose e reabsorção interna,** podem eventualmente se desenvolver durante o curso de um processo inflamatório crônico na polpa.



Em dentes jovens, a inflamação crônica da polpa pode resultar na formação de um **pólipo**, condição conhecida como **pulpite hiperplásica**. É uma **forma de pulpite irreversível, caracterizada pela proliferação de um tecido granulomatoso que se projeta a partir da câmara pulpar**. Esse tecido torna-se epiteliado, proveniente das células epiteliais descamadas da mucosa oral.

**Diagnóstico - Sinais e sintomas:** a maioria dos pacientes não se queixa de dor, por isso a dor é considerada exceção e não regra. Poucos pacientes relatam episódio de dor prévia. Quando presente, em estágios intermediários, pode ser provocada, aguda e localizada e persiste por um longo período após remoção do estímulo. Pacientes relatam o **uso prévio de analgésico**. Nos casos mais avançados, a dor relatada pode ser pulsátil, excruciante, lancinante, contínua e espontânea. E nesses casos, o emprego de um analgésico comum, pelo paciente, geralmente não apresenta eficácia para debelar os sintomas.

**Inspeção:** a exposição pulpar na grande maioria das vezes é observada tanto por cárie quanto após a remoção de uma restauração infiltrada. Porém, não é condição determinante para se estabelecer o diagnóstico de pulpite irreversível. Em outros casos, mesmo que não se observe a inflamação pulpar, mas o paciente relate dor lancinante, espontânea, pulsátil e contínua, há fortes indícios que existe uma condição irreversível.

**Testes pulpares:** Frio: Nos estágios iniciais, pode haver resposta positiva. Entretanto, nos estágios mais avançados, geralmente, não há resposta positiva em virtude da perda de atividade por hipóxia e degeneração das fibras A $\delta$ . Elétrico: Em geral, responde apenas com altas correntes. Cavidade: Resposta geralmente é positiva. Testes perirradiculares: Percussão: Geralmente negativo, contudo, podem apresentar alodinia mecânica em alguns pacientes. Palpação: Negativa. Achados radiográficos: Lesões cariosas e/ou restaurações extensas, geralmente sugerindo exposição pulpar. O espaço do Ligamento Periodontal encontra-se normal ou, algumas vezes, ligeiramente espessado.

**Tratamento:** remoção do tecido pulpar total, ou parcial (tratamento conservador da polpa).

Vamos testar nossos conhecimentos resolvendo uma questão para fixação do conteúdo?





(VUNESP/ESFCEX/2022) Paciente de 21 anos, gênero masculino, leucoderma, saudável, apresenta necrose pulpar no dente 24. Em relação ao diagnóstico de necrose, assinale a alternativa que apresenta a informação correta.

(A) A resposta ao teste elétrico é negativa, mas em raras ocasiões, se ainda houver fibras tipo C viáveis ou a polpa apresentar necrose de liquefação, altas correntes podem evocar uma resposta positiva (resultado falso).

(B) A resposta à aplicação de frio, na maioria das vezes, não evoca dor, mas há situações raras em que o paciente pode acusar sensibilidade, em virtude da presença de fibras do tipo B, que por serem mais resistentes à hipóxia tecidual, podem permanecer responsivas por determinado período após a necrose pulpar.

(C) O tratamento da necrose pulpar, para esse paciente, consiste na apicificação, a fim de promover a deposição de tecido duro mineralizado na região do forame apical da raiz.

(D) A resposta à aplicação de calor é negativa, não oferecendo resultados falso positivos, o que torna este um dos testes mais confiáveis para determinar a necrose pulpar.

(E) A necrose de liquefação resulta de extensa desnaturação proteica, não apenas de proteínas estruturais, mas também de enzimas autolíticas, impedindo a proteólise e a total destruição da célula.

#### Comentários:

Conforme estudamos, nos casos de necrose pulpar a resposta ao teste elétrico é negativa, mas em raras ocasiões, se ainda houver fibras tipo C viáveis ou a polpa apresentar necrose de liquefação, altas correntes podem evocar uma resposta positiva (resultado falso). **Portanto, o gabarito é letra A.** Vejamos as demais que estão incorretas:

B- Fibras do tipo C.

C- necropulpectomia

D- pode ter falso-positivo

E- A necrose de liquefação ocorre em áreas de infecção bacteriana, sendo o resultado de enzimas hidrolíticas de origem bacteriana e/ou endógena (neutrófilos), que causam destruição tecidual.



## Necrose pulpar

A necrose pulpar é caracterizada pelo somatório das alterações morfológicas que acompanham a **morte celular em um tecido**. Dependendo da sua causa, ela pode ser classificada como necrose de liquefação, necrose de coagulação, necrose gangrenosa.

A **necrose de liquefação** ocorre em **áreas de infecção bacteriana, sendo o resultado de enzimas hidrolíticas de origem bacteriana e/ou endógena (neutrófilos), que causam destruição tecidual**.

Já a **necrose de coagulação** geralmente é **observada em lesões traumáticas, com interrupção do suprimento sanguíneo pulpar, pelo rompimento do feixe vasculonervoso**. A isquemia tecidual resulta em extensa desnaturação proteica.

Por fim, a **necrose gangrenosa** ocorre no tecido que previamente sofreu necrose de coagulação, sendo num primeiro momento asséptica e posteriormente se torna infectada. Ela é o **resultado da coexistência entre a necrose de coagulação mais a necrose de liquefação**.

**Diagnóstico:** geralmente é assintomático, possível episódio prévio de dor. A dor está presente nos casos de periodontite apical aguda ou abscesso perirradicular agudo. **Inspeção:** Cáries e/ou restaurações extensas. Nos casos traumáticos pode haver coroa hígida ou escurecida.

**Testes pulpares:** Calor: na maioria não evoca dor, podendo em raras ocasiões acusar sensibilidade, em virtude das fibras C, por serem mais resistentes à hipóxia tecidual (falso positivo). Frio: negativo, sendo um dos testes mais confiáveis. Cavidade: Negativo. Testes perirradiculares: Percussão e palpação podem ser positivos ou negativos, dependendo do status dos tecidos perirradiculares. Achados radiográficos: lesão de cárie, presença de coroa fraturada e/ou restaurações extensas. Já o Espaço do Ligamento Periodontal pode estar normal, espessado ou uma lesão perirradicular pode estar presente.

**Tratamento:** Remoção de todo tecido cariado, e possivelmente infectado, medicação intracanal e obturação do sistema de canais radiculares.

Com o evento da necrose pulpar, finalizamos o estudo sobre as patologias que podem acometer a polpa dentária.

A partir de agora, iremos abordar as patologias que acometem os tecidos perirradiculares. Vamos lá!

## Diagnóstico perirradicular



As bactérias estão localizadas em uma posição privilegiada dentro do Sistema de Canais Radiculares (SCR), pois os fagócitos têm acesso restrito a elas, uma vez que não existe mais circulação ativa na polpa. As bactérias que saem do canal são imediatamente combatidas, em geral, de forma eficaz pelos mecanismos de defesa. Sendo assim, consegue-se estabelecer um equilíbrio, muitas vezes caracterizado por uma **inflamação crônica**. Quando o canal radicular é tratado de forma adequada, promove um desequilíbrio a favor do hospedeiro e o reparo dos tecidos é iniciado.

O **processo inflamatório cronicado** resulta em **reabsorção óssea e dá origem ao granuloma perirradicular**. Posteriormente, os restos epiteliais de Malassez começam a proliferar nos granulomas, dando origem a um granuloma epiteliado. Com o passar do tempo e com a proliferação contínua do epitélio, uma cavidade revestida por epitélio pode se formar, dando origem a um cisto perirradicular.

**Osteoclastos e osteoblastos** quando em condições normais permanecem em equilíbrio. Diversos mediadores químicos equilibram a relação entre eles. (RANKL – estimulador; OPG Osteoprotegerina – inibidor). Numa inflamação, esse equilíbrio é quebrado, podendo pender para a formação excessiva (Osteíte condensante) ou reabsorção óssea (osteoporose, doença periodontal e lesão perirradicular). Além dos osteoblastos, fibroblastos e células T e B, também produzem RANKL.

Os osteoclastos reabsorvem o osso através de uma ligação direta com o tecido mineralizado, em um compartimento conhecido como **Lacuna de Howship**. Nessas lacunas, ocorre a ação conjunta da bomba de prótons e dos canais de cloreto na região das bordas pregueadas que acidificam o compartimento de reabsorção (em especial o ácido clorídrico deixando o pH em cerca de 4,5).

Os **macrófagos, seguidos pelos linfócitos**, são as principais células inflamatórias presentes em lesões perirradiculares. Linfócitos T em maior número do que B. Nas lesões em expansão, linfócitos T CD4+ (Helper) predominam. Já nas fases de estabilização, os T CD8+ (supressor) estão em maior número.

Em relação às funções das **células de defesa**, temos a seguinte associação célula-função:



- *Neutrófilos: fagocitose e produção de citocinas;*
- *Macrófagos: fagocitose e apresentação de antígenos para linfócitos T;*
- *Linfócitos B: diferenciação de plasmócitos e apresentação de antígeno;*
- *Plasmócitos: grande produção de anticorpos;*
- *Linfócitos TCD4: ativação de macrófagos e produção de citocinas;*
- *Linfócitos TCD8: citotoxicidade;*
- *Células NK: citotoxicidade;*



(Prova da Marinha/2020) Correlacione as células de defesa às suas funções, em relação às lesões perirradiculares, de acordo com Lopes e Siqueira Jr (2015), e assinale a opção que apresenta a sequência correta.

### CÉLULAS

I- linfócitos TCD8

II- macrófagos

III- plasmócitos

IV- linfócitos B

V- células NK

### FUNÇÕES

( ) Diferenciam-se em plasmócitos, apresentação de antígenos para os linfócitos T, baixa produção de anticorpos.

( ) Citotoxicidade, supressão da resposta imune.

( ) Grande produção de anticorpos

( ) Fagocitose, apresentação de antígenos para linfócitos T, produção de citocinas e outros mediadores.

( ) Citotoxicidade celular e produção de citocinas.

A) II, IV, III, I, V

B) I, IV, V, II, III

C) IV, II, I, III, V

D) IV, I, III, II, V

E) II, I, III, V, IV



➤ **Comentários:**

Neutrófilos: fagocitose e produção de citocinas; Macrófagos: fagocitose e apresentação de antígenos para linfócitos T; Linfócitos B: diferenciação de plasmócitos e apresentação de antígeno; Plasmócitos: grande produção de anticorpos; Linfócitos TCD4: ativação de macrófagos e produção de citocinas; Linfócitos TCD8: citotoxicidade; Células NK: citotoxicidade. **Portanto, o gabarito é letra D.**

Agora vamos abordar as **funções de células e moléculas de defesa presentes em lesões perirradiculares.**

Preste muita atenção, pois ambas são consideradas estruturas importantes para o nosso sistema de defesa!

**As células de defesa** são compostas basicamente por **neutrófilos, macrófagos, linfócitos B, plasmócitos, linfócitos TCD4, linfócitos TCD8, células NK.**

Os neutrófilos são responsáveis pela fagocitose e produção de citocinas; os macrófagos fagocitam e apresentam antígenos para linfócitos T; Já os linfócitos B são responsáveis pela diferenciação de plasmócitos e apresentação de antígeno; Os plasmócitos produzem grande quantidade de anticorpos; Linfócitos TCD4 ativam a ação dos macrófagos e a produção de citocinas; Linfócitos TCD8 e Células NK são responsáveis pela citotoxicidade.

Já as **moléculas de defesa** são compostas por **anticorpos, sistema complemento, citocinas e outros mediadores químicos.** Dessa classe, vale destacarmos a função dos anticorpos: a imunoglobulina G (IgG) é responsável pela opsonização e pela formação de complexos imunes, bem como ativação do sistema complemento. A imunoglobulina M (IgM) é responsável pela ativação do sistema complemento. Já a imunoglobulina A (IgA) é responsável pela inibição de adesão microbiana e a imunoglobulina E (IgE) parece estar relacionada com fenômenos de anafilaxia.

Veja esta tabela que Lopes e Siqueira (2020) nos traz, sobre **as funções de células e moléculas de defesa presentes em lesões perirradiculares:**



**Tabela 2.3** Funções de células e moléculas de defesa presentes em lesões perirradiculares.

<b>Células</b>	<b>Função</b>
Neutrófilos	Fagocitose; produção de citocinas e outros mediadores
Macrófagos	Fagocitose; apresentação de antígenos para linfócitos T; produção de citocinas e outros mediadores
Linfócitos B	Diferenciam-se em plasmócitos; apresentação de antígenos para linfócitos T; baixa produção de anticorpos
Plasmócitos	Grande produção de anticorpos
Linfócitos T CD4+	T <sub>H</sub> 1: resposta imune celular – ativação de macrófagos; produção de citocinas
	T <sub>H</sub> 2: auxilia na resposta imune humoral; produção de citocinas que participam na modulação anti-inflamatória
Linfócitos T CD8+	Citotoxicidade celular; supressão da resposta imune
Linfócitos T <sub>H</sub> 17	Exacerbação da inflamação e reabsorção óssea
Linfócitos T reguladores	Controle da resposta imune e do dano tecidual
Células <i>natural killer</i>	Citotoxicidade celular; produção de citocinas
<b>Moléculas</b>	<b>Função</b>
Anticorpos	IgG: opsonização; formação de complexos imunes; ativação do complemento
	IgM: ativação do complemento
	IgA: inibição de adesão microbiana
	IgE: desconhecida, mas pode estar relacionada com fenômenos de anafilaxia
Sistema complemento	Opsonização; quimiotaxia; citólise de microrganismos
Citocinas	Ativação celular, incluindo macrófagos, neutrófilos e osteoclastos; efeitos pró e anti-inflamatórios; estímulo à reabsorção
Quimiocinas	Quimiotaxia para células inflamatórias
Outros mediadores químicos	Vasodilatação; aumento da permeabilidade vascular; adesão de leucócitos aos vasos sanguíneos; quimiotaxia

Figura 2 - Lopes e Siqueira, 2020.





(CSM/2023) (CSM/2023) Com relação aos mediadores químicos envolvidos na patogênese das lesões perirradiculares, segundo Lopes e Siqueira (2020), é correto afirmar que

- A) A regulação das respostas imunes destrutivas também pode ser mediada por linfócitos T reguladores
- B) Neuropeptídeos liberados na inflamação causam vasoconstrição
- C) IL17, produzida por células Th 17, pode inibir a inflamação e ativar a reabsorção óssea
- D) Níveis baixos de cininas são detectados em lesões perirradiculares
- E) As células natural killer (NK) não são encontradas em lesões endodônticas

#### Comentários:

Conforme estudamos, a regulação das respostas imunes destrutivas também pode ser mediada por linfócitos T reguladores. Neuropeptídeos causam vasodilatação; IL7 causa exacerbação da inflamação; níveis elevados de cininas são detectados em lesões perirradiculares; Células NK podem ser encontradas em lesões endodônticas. Portanto, **o gabarito é letra A.**

## Periodontite apical aguda (periodontite sintomática)

Essa patologia refere-se a uma **agressão de alta intensidade**, edema, pressão em fibras nervosas, principalmente pela ação de bradicinina, prostaglandina e histamina.

**Características Histopatológicas:** hiperemia, infiltrado inflamatório polimorfonuclear (PMN) no Ligamento Periodontal.



**Diagnóstico:** dor intensa, espontânea e localizada. Extrema sensibilidade ao toque pode ser relatada, além da **"sensação de dente crescido"**. A mastigação geralmente provoca ou exacerba a dor.





**Testes pulpares:** sempre negativos. Testes perirradiculares: a **percussão é sempre positiva**, podendo ser **extremamente dolorosa**. Se necessário, realizá-la com leve pressão digital ao invés de usar o cabo do espelho. Palpação: pode ou não ter sensibilidade. Achados radiográficos: espessamento do ELP apical. Quando se observa extensa área de destruição óssea perirradicular associada à periodontite apical aguda, esta se encontra associada à reagudização de um processo crônico, como um granuloma ou cisto.

**Tratamento:** eliminação do agente agressor, instrumentação, irrigação e medicação, com obturação em consulta posterior. O dente deve ser retirado de oclusão e deve-se prescrever analgésico/anti-inflamatório.

## Abcesso perirradicular agudo



Também denominado **abcesso dentoalveolar agudo**.

Em resposta à agressão, células inflamatórias - principalmente neutrófilos PMN e macrófagos - são atraídas para o local.

Há exacerbação dessa agressão, caracterizada por **inflamação purulenta**.

Bactérias altamente virulentas liberam enzimas proteolíticas que associadas a enzimas lisossomais e radicais oxigenados, descarregados por neutrófilos resultando numa liquefação tecidual (pus). Não dura mais de 72 a 96 horas e a sua disseminação para espaços anatómicos da cabeça e pescoço pode provocar quadros clínicos graves, inclusive com risco de vida.

**Características Histopatológicas:** **reação intensa, localizada, adjacente ao forame apical, caracterizado pela presença de exsudato purulento**. As células inflamatórias (principalmente neutrófilos) encontram-se em combate franco contra bactérias, em estado de degeneração ou já deterioradas. As fibras periodontais são dilaceradas pelo edema.

**Diagnóstico:** **dor espontânea, pulsátil**. Localizada. Pode ou não haver **comprometimento sistêmico** (linfadenite, febre e mal-estar). A dor é pronunciada quando ainda intraósseo. Um dramático alívio da dor ocorre após a ruptura do periósteo pelo exsudato. Inspeção: tumefação intra e/ou extraoral, flutuante ou não (estágio da evolução). Início apenas no LP, sem tumefação. Em alguns casos pode apresentar mobilidade e ligeira extrusão dentária.

O abcesso pode ser classificado conforme o seu **estágio de evolução** em abcesso estágio inicial, em evolução, evoluído.

No **abscesso em estágio inicial**, **não há tumefação e a dor pode ser excruciante**. O paciente relata dor intensa, localizada, dor à palpação, percussão e **mobilidade dentária**. O acúmulo de exsudato no espaço do ligamento periodontal promove a compressão da lâmina dura, o que acarreta extrusão dentária, compressão das fibras nervosas, além dos mediadores inflamatórios, o que intensifica a dor. O paciente pode apresentar febre e debilidade.

Seu **diagnóstico clínico pode ser confundido com periodontite apical aguda, mas só é confirmado quando há a drenagem de exsudato purulento pelo canal após a abertura coronária**. Ao exame radiográfico, pode não haver alterações ou pode apresentar alguma reabsorção a nível periapical. Depois que houver o acesso do canal e a drenagem acontecer, esperar de 15 a 30 minutos até que o exsudato se esvaia. Deve ser realizada instrumentação do canal e medicação intracanal com pasta à base de hidróxido de cálcio.

Já no **abscesso em evolução**, a dor é semelhante ao em estágio inicial, mas agora, há **tumefação consistente, não flutuante**. A dor é bastante pronunciada quando o abscesso já se localiza no espaço subperiosteal, por causa da rica inervação do periosteio. Quanto há a ruptura do periosteio, o paciente sente um dramático alívio da dor.

Deve-se fazer o **acesso coronário e instrumentar o dente**. Se a tumefação for intraoral, recomenda-se fazer a incisão da mucosa, mesmo se não houver a flutuação. Se houver a tumefação extraoral, não se recomenda fazer a incisão, prescrevendo a aplicação de calor intraoral (bochechos com solução aquecida) e frio externamente sobre a área de tumefação. Isso visa estimular a exteriorização intraoral do abscesso, o que vai facilitar o procedimento de incisão e drenagem em consulta posterior. Se não houver drenagem de pus pelo canal, pode-se ampliar ligeiramente o forame apical até uma lima manual #25, usando movimentos de alargamento ou de rotação alternada.

O último estágio trata-se do **abscesso evoluído**. As suas características são semelhantes aos quadros de abscesso anteriores, porém agora a **tumefação possui ponto de flutuação**. Deve-se fazer a anestesia, **incisão da área flutuante, fazer o isolamento absoluto, acesso coronário com drenagem de pus pelo canal radicular, instrumentação radicular e medicação intracanal**. Se a incisão for extraoral, deve-se colocar um dreno, se for intraoral, não é necessário o dreno. Prescrever bochechos com solução aquecida e analgésico/anti-inflamatório.

Vou facilitar a sua vida, lá vai um mapinha mental para você fixar:




(Lopes e Siqueira, Cohen)

## ABCESSO

INICIAL	EM EVOLUÇÃO	EVOLUÍDO
<ul style="list-style-type: none"><li>• não há tumefação</li><li>• drenagem via oral</li><li>• tratamento completo:<ul style="list-style-type: none"><li>◦ PQM</li><li>◦ MIC</li><li>◦ analgésico</li><li>◦ AII</li></ul></li><li>• trefinação (Cohen): na ausência de edema, perfuração cirúrgica da cortical alveolar para liberar exsudato</li></ul>	<ul style="list-style-type: none"><li>• tumefação consistente</li><li>• tratamento:<ul style="list-style-type: none"><li>◦ tumefação intraoral:<ul style="list-style-type: none"><li>▪ incisão</li></ul></li><li>◦ tumefação extraoral:<ul style="list-style-type: none"><li>▪ não incisar</li></ul></li></ul></li><li>• calor intraoral + frio externo</li></ul>	<ul style="list-style-type: none"><li>• tumefação flutuante</li><li>• incisão intra/extraoral:<ul style="list-style-type: none"><li>◦ extraoral: dreno</li><li>◦ intraoral: sem dreno</li></ul></li><li>• tratamento: PQM + MIC</li><li>• prescrição:<ul style="list-style-type: none"><li>◦ analgésico + AII</li><li>◦ antibiótico (??)</li></ul></li></ul>

@mirelasangoibarreto



HORA DE  
PRATICAR!

(VUNESP/ESFCEX/2023) Paciente de 32 anos, sexo masculino, saudável, queixa-se de dor espontânea, pulsátil e à mastigação no dente 24. No exame clínico observa-se tumefação intraoral flutuante na mucosa vestibular do dente álgico. Os testes de percussão e palpação são positivos. Uma hipótese de diagnóstico para o caso clínico descrito é:

- (A) Periodontite apical crônica.
- (B) Abscesso perirradicular crônico.
- (C) Periodontite apical aguda.
- (D) Abscesso perirradicular agudo evoluído.
- (E) Abscesso perirradicular agudo estágio inicial



### Comentários:

Conforme estudamos, tumefação flutuante, com testes de percussão e palpação positivos se trata de abscesso dentoalveolar agudo evoluído. **Portanto, o gabarito é letra D.**



### *Em quais casos os antibióticos devem ser prescritos?*

Esse é um tema que gera muitas dúvidas, deixando os profissionais e pacientes inseguros. Então, vamos esclarecer!

Os antibióticos devem ser prescritos em casos de abscesso quando houver o desenvolvimento de **edema generalizado**, difuso (celulite). Também realizaremos a prescrição se houver o **envolvimento sistêmico** com **febre, mal-estar e linfadenite regional** e para aqueles **pacientes debilitados** e imunocomprometidos.

Quanto aos **testes pulpares** em casos de abscesso, sua resposta é negativa. Em raras ocasiões o calor e elétrico podem acusar positivamente, por isso testes de cavidade e frio são mais seguros. Testes perirradiculares: percussão positiva (extrema cautela) e palpação geralmente positiva. Achados radiográficos: se o abscesso tiver sido causado por uma reagudização de um granuloma ou cisto preexistente, observa-se a presença de destruição óssea perirradicular (radiolucidez). Se for uma extensão direta da necrose, apenas um espessamento do Espaço do Ligamento Periodontal apical. Clinicamente, pode ser observada destruição da coroa, restauração extensa e profunda.

Vale ressaltar que o abscesso agudo pode se disseminar para outros espaços da cabeça e pescoço. A infecção de origem endodôntica pode atingir grandes proporções e se difundir da área foco da infecção, que é a área periapical, para o interior dos espaços faciais.

A **disseminação da infecção** está relacionada com a localização do ápice radicular com relação à lâmina cortical vestibular ou lingual e ao relacionamento do ápice com a inserção muscular.

Abordaremos a seguir, os espaços faciais e o possível local de drenagem do abscesso.



**O Vestíbulo inferior** é uma área compreendida entre a cortical vestibular, a mucosa alveolar subjacente e o músculo bucinador (região posterior) e o músculo mentoniano (parte anterior). Neste caso, para a infecção drenar para a região do vestíbulo inferior, **o ápice radicular deverá estar acima da inserção dos músculos bucinador (posteriormente) ou do músculo mentoniano (anteriormente).**

**O Espaço mentoniano** é a área anatômica situada entre o músculo mentoniano (superiormente) e o músculo platisma (inferiormente). Para atingir esse espaço, a infecção deve vir de um **dente anterior inferior, romper a cortical óssea e o ápice estar localizado abaixo da inserção do músculo mentoniano.**

**O Espaço submentoniano** é a área anatômica situada entre o músculo Milohioideo (superiormente) e o músculo platisma (inferiormente). O dente em questão é um **dente inferior, que teve sua infecção drenada pelo rompimento da cortical lingual, e o ápice está localizado abaixo da inserção do músculo milohióideo.**

**O Espaço sublingual** é a área anatômica entre a mucosa oral e o assoalho da boca (superiormente) e o músculo milohióideo (inferiormente). O dente envolvido é um **dente inferior, que rompeu a cortical lingual e o ápice encontra-se acima da inserção do músculo milohióideo.**

**Já o Espaço submandibular** é o espaço que se situa entre o músculo milohióideo (superiormente) e o músculo platisma (inferiormente). Dente envolvido é um **dente inferior, onde o exsudato atravessa a cortical lingual e o ápice do dente em questão está abaixo da inserção do músculo milohióideo.**

Os segundos e terceiros molares inferiores também podem drenar para o **espaço pterigomandibular.**

**Dentes posteriores superiores, cortical vestibular:** a via de disseminação poderá ser o fundo de vestíbulo se o ápice do dente envolvido estiver localizado **abaixo da inserção do músculo bucinador.**

**Dentes superiores, cortical palatina:** a via de disseminação poderá ser o palato (comumente incisivo lateral superior, primeiro pré superior e os molares).

**Incisivo central superior, cortical vestibular:** a via de disseminação pode ser a base do lábio superior, **se o ápice do dente envolvido estiver acima da inserção do músculo orbicularis oris.**

**Canino e primeiro molar superior, cortical vestibular:** a via de disseminação poderá ser o espaço infraorbitário ou canino, se **o ápice do dente envolvido estiver localizado acima da inserção do músculo levantador do anguli oris.**



Se **espaços submentoniano, sublingual e submandibular** forem envolvidos ao mesmo tempo, o diagnóstico será **Angina de Ludwig**, podendo avançar para espaços faríngeo e cervical resultando em obstrução das vias aéreas, com risco à vida do paciente.

As infecções do espaço canino ou do fundo de vestibulo podem disseminar para espaço periorbital, e então o diagnóstico será **trombose do seio cavernoso**.

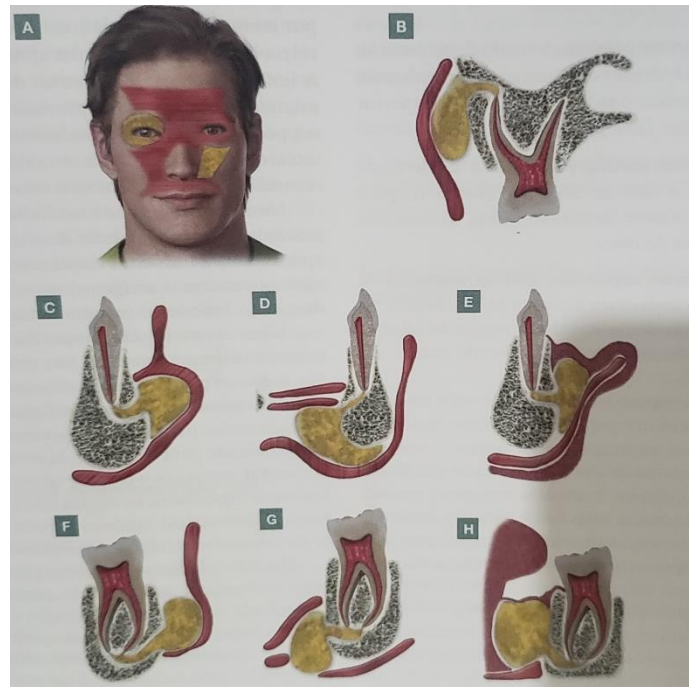


Figura 3 - Representação esquemática das vias de drenagem do abscesso perirradicular agudo. Lopes e Siqueira, 2015.



(VUNESP/ESFCEX/2023) As vias de disseminação e drenagem do abscesso perirradicular agudo dependem da relação anatômica do ápice do dente envolvido com as inserções musculares. Nos dentes posteriores inferiores a drenagem do abscesso pela cortical lingual, com via de disseminação pelo espaço submandibular, pode ocorrer se o ápice do dente envolvido estiver localizado

- (A) acima da inserção do músculo milo-hióideo.
- (B) abaixo da inserção do músculo mentoniano.
- (C) acima da inserção do músculo mentoniano.
- (D) abaixo da inserção do músculo milo-hióideo.
- (E) acima da inserção do músculo bucinador.

Comentários:

Conforme estudamos, o Espaço submandibular é o espaço que se situa entre o músculo milohióideo (superiormente) e o músculo platisma (inferiormente). Dente envolvido é um dente inferior, onde o exsudato atravessa a cortical lingual e o ápice do dente em questão está abaixo da inserção do músculo milohióideo. Portanto, o gabarito é letra D.



(VUNESP/ESFCEEx/2022) Paciente de 36 anos, gênero feminino, melanoderma, saudável, apresenta abscesso perirradicular, na cortical lingual no dente 35, cujo ápice está localizado acima da inserção do músculo milo-hióideo. Nesse caso, a via de disseminação do abscesso poderá ser o espaço

- (A) submandibular.
- (B) sublingual.
- (C) pterigomandibular.
- (D) submentoniano.
- (E) mentoniano.

#### Comentários:

O Espaço sublingual é a área anatômica entre a mucosa oral e o assoalho da boca (superiormente) e o músculo milohióideo (inferiormente). O dente envolvido é um dente inferior, que rompeu a cortical lingual e o ápice encontra-se acima da inserção do músculo milohióideo. Portanto o gabarito é **letra B**.

### Periodontite apical crônica (assintomática)

Trata-se da **cronificação da periodontite apical aguda**. Células como linfócitos, plasmócitos e macrófagos estão presentes nessa patologia, representando o início de uma resposta imunológica adaptativa, de caráter específico. Quando não tratada, pode evoluir para um granuloma.

Classificada histopatologicamente como **periodontite apical crônica inicial, granuloma periapical e cisto periapical**, de acordo com os estágios da evolução da lesão.

**Clinicamente, são indistinguíveis e somente podemos afirmar que se trata de uma dessas patologias através do exame histopatológico.**



## Periodontite apical inicial

**Características Histopatológicas:** Infiltrado inflamatório do tipo crônico, linfócitos, plasmócitos, macrófagos e fibroblastos, fibras nervosas e vasos sanguíneos neoformados, bem como áreas de reabsorção óssea. Caso não seja tratada pode evoluir para formar um granuloma.

**Diagnóstico:** sinais e sintomas ausentes. Em sua inspeção, pode apresentar cárie profunda ou restauração extensa associada ou não à cárie recidivante. Testes pulpares: negativos. Testes perirradiculares de percussão e palpação também negativos. Achados radiográficos: Espaço do ligamento periodontal normal ou espessado.

**Tratamento:** eliminação do agente agressor, através do tratamento endodôntico.

## Granuloma periapical

É a **patologia perirradicular** mais comumente encontrada.



**Atenção!** As questões das bancas examinadoras tentarão confundir com os casos de abscesso dentoalveolar agudo. O caso de **infecção extrarradicular** mais comumente encontrado é o abscesso perirradicular agudo, mas a patologia é o granuloma!

**Histopatologia:** infiltrado inflamatório crônico. Na periferia cápsula composta basicamente de fibras colágenas. Macrófagos predominam, seguido pelos linfócitos, plasmócitos e neutrófilos, mas os corpúsculos de Russel também podem ser encontrados. O osso reabsorvido é substituído por tecido granulomatoso. O granuloma pode apresentar uma proliferação epitelial: resposta inflamatória sobre a Bainha Epitelial de Hertwig, fator de crescimento epidermal (macrófagos ativados), componentes bacterianos (LPS).

**Diagnóstico:** sinais e sintomas são geralmente assintomáticos. Em sua inspeção, pode apresentar cárie e/ou restauração extensa, dente escurecido. Testes pulpares: negativo. Testes perirradiculares: percussão e palpação negativas, apresentando em raras ocasiões ligeira sensibilidade. Achados Radiográficos: é o principal elemento de diagnóstico. Para o granuloma representa uma área radiolúcida associada ao ápice radicular ou lateralmente à raiz, com perda da integridade da lâmina dura.

**Tratamento:** tratamento endodôntico convencional.

## Cisto periapical

Sempre se **origina de um granuloma que se tornou epiteliado**, embora nem todo granuloma necessariamente progrida para um cisto.



**Características Histopatológicas:** cavidade patológica que contém fluido ou semissólido, composto principalmente por células epiteliais degeneradas. Esta loja é revestida por epitélio estratificado pavimentoso, escamoso, de espessura variável.



Pode ser um **cisto “verdadeiro”** (sem contato com o forame) ou um **cisto “em bolsa”** (ou “baía”, quando está imediatamente contíguo ao canal). Em contato com o epitélio, há um **tecido granulomatoso**. Eventualmente, **crystal de colesterol** podem ser encontrados em seu interior. Mais externamente, encontra-se uma cápsula de tecido conjuntivo denso, composto basicamente de colágeno, que separa a lesão do osso. A razão mais provável e aceita é a sua formação através do sistema imune.

**Diagnóstico:** similar ao do granuloma. Radiograficamente também é similar ao granuloma, sendo entidades diferenciadas clinicamente por meio de outros testes, tais como eletroforese do fluido da lesão, tomográfica computadorizada e ultrassonografia em tempo real (ecografia).

**Tratamento:** endodôntico convencional e, nos casos de insucesso, a indicação é de cirurgia perirradicular.



**Atenção!** Para se certificar de que a questão trata de um cisto ou granuloma, é sempre necessário realizar exame histopatológico. Somente pelas características clínicas ou radiográficas não é possível determinar a qual patologia se refere.



(VUNESP/ESFCEX/2022) Em relação ao cisto perirradicular, é correto afirmar que

A) se a loja cística não tem qualquer contato com a luz do canal, sendo completamente envolvida por epitélio, o cisto é conhecido como “em bolsa”.

(B) se origina em dentes que apresentam vitalidade pulpar.

(C) se origina de um granuloma que se tornou epiteliado.

(D) se a loja cística está imediatamente contígua ao canal, o cisto é conhecido como “verdadeiro”.

(E) histologicamente verifica-se a presença de reação inflamatória aguda intensa, localizada e adjacente ao forame apical, caracterizada pela presença de exsudato purulento.

#### Comentários:

Conforme estudamos, o cisto perirradicular se origina de um granuloma que se tornou epiteliado. Portanto o gabarito é **letra C**. Vejamos as demais que estão incorretas:

A- cisto verdadeiro

B- desvitalizados

D- se a loja cística está imediatamente contígua ao canal, o cisto é conhecido como “em bolsa” ou baía

E- **Características Histopatológicas:** cavidade patológica que contém fluido ou semissólido, composto principalmente por células epiteliais degeneradas. Esta loja é revestida por epitélio estratificado pavimentoso, escamoso, de espessura variável. Pode ser um **cisto “verdadeiro”** (sem contato com o forame) ou um **cisto “em bolsa”** (ou “baía”, quando está imediatamente contíguo ao canal). Em contato com o epitélio, há um **tecido granulomatoso**. Eventualmente, **cristais de colesterol** podem ser encontrados em seu interior. Mais externamente, encontra-se uma cápsula de tecido conjuntivo denso, composto basicamente de colágeno, que separa a lesão do osso. A razão mais provável e aceita é a sua formação através do sistema imune.

### Abcesso perirradicular crônico (periodontite apical supurativa)

Essa patologia resulta do regresso gradual de irritantes do canal radicular para os tecidos perirradiculares, com consequente **formação de exsudato purulento no interior de um granuloma. Também pode se originar da cronificação do abscesso perirradicular agudo.**

**Características Histopatológicas:** zonas de necrose de liquefação, contendo neutrófilos PMNs desintegrados, circundadas por macrófagos e neutrófilos.

Diagnóstico - geralmente assintomático, com drenagem intermitente ou contínua por meio de **fístula**, intra ou extraoral. Inspeção: presença de cárie e/ou restauração extensa. Uma fístula, ativa ou não, sendo seu trajeto rastreável por meio do cone de guta-percha e radiografia periapical. Testes pulpares e perirradiculares negativos. Achados radiográficos: apresenta área de destruição óssea perirradicular assim como granuloma e cisto.



*Preste atenção! As questões sobre o assunto costumam relatar um caso clínico e, no decorrer da questão, será apresentado o fato da presença da fístula! Esse é um sinal patognomônico (que define) dessa doença.*

**Tratamento:** endodôntico convencional, utilizando da remissão da fístula (7-30 dias) após medicação intracanal como medida de eficácia de eliminação do agente infeccioso antes de obturar.

## Osteíte condensante (Osteomielite Esclerosante Focal)

Refere-se a uma resposta inflamatória subclínica, de **intensidade muito baixa e longa duração**, que pode levar a um aumento na densidade óssea. Para tal, deve existir uma causa para a alteração pulpar, pois é de origem endodôntica.

**Características Histopatológicas:** apresenta moderado infiltrado inflamatório nos espaços medulares. Sinais e sintomas: clinicamente assintomático ou apresenta leve sintomatologia pulpar. Radiograficamente apresenta densidade óssea e **radiopacidade aumentada** na região apical, com acentuação das trabéculas ósseas.

**Tratamento:** endodôntico convencional.

Se o dente envolvido se apresentar hígido ou com polpa normal, o diagnóstico é osteopetrose focal ou osteosclerose periapical e não necessita de tratamento endodôntico.



(VUNESP/ESFCEEx/2023) Paciente de 22 anos, sexo masculino, saudável, apresenta restauração coronária profunda no dente 46, portador de necrose pulpar. No exame radiográfico se observa massa densa radiopaca e uniforme e vaga transição para o osso circunjacente, combinada com perda apical da lâmina dura e ampliação do espaço do ligamento periodontal. A lesão não apresenta uma margem radiolúcida, e não se verifica uma radiopacidade separada do ápice. Uma hipótese de diagnóstico plausível para o caso clínico descrito é:

- (A) granuloma perirradicular.
- (B) osteíte condensante.
- (C) cisto perirradicular.
- (D) displasia cemento-óssea focal.
- (E) esclerose óssea idiopática.

Comentários:



Conforme estudamos, a osteíte condensante refere-se a uma resposta inflamatória subclínica, de intensidade muito baixa e longa duração, que pode levar a um aumento na densidade óssea. Para tal, deve existir uma causa para a alteração pulpar, pois é de origem endodôntica. Características Histopatológicas: apresenta moderado infiltrado inflamatório nos espaços medulares. Sinais e sintomas: clinicamente assintomático ou apresenta leve sintomatologia pulpar. Radiograficamente apresenta densidade óssea e radiopacidade aumentada na região apical, com acentuação das trabéculas ósseas. Portanto, **o gabarito é letra B.**



**(Prova da Marinha/2017) Um paciente com 18 anos de idade apresenta lesão cariosa extensa no primeiro molar inferior (46). Esse dente encontra-se assintomático e com resposta negativa aos testes térmicos. Além disso, ao exame radiográfico, foi observada área de radiopacidade aumentada ao redor dos ápices do dente em questão. Sendo assim, qual o provável diagnóstico e o tratamento indicado para o caso clínico descrito acima?**

- a) Osteíte alveolar – tratamento endodôntico.
- b) Osteíte alveolar – Remoção da cárie, tratamento restaurador e acompanhamento clínico e radiográfico.
- c) Periorite Proliferativa – tratamento endodôntico
- d) Osteíte condensante – tratamento endodôntico
- e) Osteomielite esclerosante focal – remoção da cárie, tratamento restaurador e acompanhamento clínico e radiográfico.

#### **Comentários:**

Por se tratar de um caso de lesão de cárie extensa, que não foi tratada e está assintomática, podemos deduzir que se trata uma resposta inflamatória subclínica, de intensidade muito baixa e longa duração. É de causa endodôntica, pois o dente respondeu negativamente aos testes de sensibilidade pulpar. Isso resultou em um aumento na densidade óssea, com radiopacidade, tratando-se de um caso de osteíte condensante, necessitando de tratamento endodôntico. Portanto, o gabarito é **letra D.**

# RESUMO: DOENÇAS DA POLPA E DO PERIÁPICE + QUESTÕES COMENTADAS!



Condição	Características principais
<b>Pulpite reversível</b>	<ul style="list-style-type: none"><li>• Assintomática ou associada dor <b>aguda, rápida, localizada e fugaz</b></li><li>• A dor ao frio é a queixa mais comum</li><li>• <b>Sem exposição pulpar</b></li><li>• Frio: evoca <b>dor aguda, rápida, localizada, que passa logo ou poucos segundos após a remoção</b></li><li>• Apresenta <b>vitalidade pulpar</b></li><li>• Removendo o <b>estímulo causador, a dor cessa.</b></li><li>• <b>Não exige tratamento endodôntico</b></li></ul>
<b>Pulpite irreversível</b>	<ul style="list-style-type: none"><li>• Alterações pulpares irreversíveis</li><li>• O calor exacerba a dor e o frio alivia (pode variar conforme o autor)</li><li>• Segundo Lopes e Siqueira "a dor é considerada exceção e não regra", mas as questões cobram muito a questão de dor: <b>pulsátil, excruciante, lenta, lancinante e espontânea.</b></li><li>• Uso de analgésicos não alivia a dor, decúbito piora.</li><li>• <b>Tratamento: endodôntico.</b></li></ul>
<b>Necrose pulpar</b>	<ul style="list-style-type: none"><li>• Morte celular da polpa, "<b>coroa escurecida</b>"</li><li>• <b>Geralmente assintomático</b></li><li>• Frio: negativo.</li><li>• Cavidade: Negativo.</li><li>• Testes Perirradiculares: Percussão e palpação podem ser + ou - (Dependendo do estágio de doença periapical)</li><li>• Espaço do Ligamento Periodontal: normal, espessado ou com lesão perirradicular.</li><li>• <b>Pode ser: coagulação, liquefação e gangrenosa.</b></li></ul>
<b>Periodontite apical aguda</b>	<ul style="list-style-type: none"><li>• Agressão de <b>alta intensidade, edema, pressão;</b></li><li>• <b>"sensação de dente crescendo".</b></li><li>• Mastigação geralmente provoca ou exacerba a dor.</li><li>• Testes <b>sensibilidade pulpar negativo (necrose pulpar).</b></li><li>• <b>Percussão positiva</b>, podendo ser <b>extremamente dolorosa</b></li></ul>
<b>Periodontite apical crônica</b>	<ul style="list-style-type: none"><li>• cronificação da periodontite apical aguda.</li><li>• Geralmente, <b>assintomático;</b></li><li>• <b>Percussão e palpação negativos</b></li></ul>



<b>Granuloma periapical</b>	<ul style="list-style-type: none"><li>• <b>Área radiolúcida associada ao ápice radicular</b> ou lateralmente à raiz, com perda da integridade da lâmina dura.</li><li>• <b>Não há como diferenciá-lo, clinicamente, do cisto.</b> Somente com exame histopatológico.</li></ul>
<b>Cisto periapical</b>	<ul style="list-style-type: none"><li>• <b>Se origina de um granuloma que se tornou epiteliado</b>, embora nem todo granuloma necessariamente progrida para um cisto.</li><li>• <b>Cisto verdadeiro (não se comunica com a luz do canal) x cisto em baía (cisto se abre para a luz do canal)</b></li><li>• Radiograficamente, é similar ao granuloma</li></ul>
<b>Abscesso perirradicular agudo</b>	<ul style="list-style-type: none"><li>• reação <b>intensa, localizada</b></li><li>• presença de <b>exsudato purulento</b>.</li><li>• Dor <b>espontânea, pulsátil, localizada</b>.</li><li>• <b>Pode ou não haver comprometimento sistêmico</b></li><li>• Um dramático alívio da dor ocorre após a ruptura do perióstio pelo exsudato</li><li>• Testes pulparem negativos.</li><li>• <b>Percussão e palpação geralmente são positivas.</b></li><li>• <b>Estágios: abscesso inicial, em evolução e evoluído.</b></li><li>• <b>Inicial: Sem edema (tumefação)</b></li><li>• <b>Em evolução: edema consistente</b></li><li>• <b>Evoluído: edema flutuante</b></li></ul>
<b>Abscesso perirradicular crônico</b>	<ul style="list-style-type: none"><li>• Pode se originar da <b>cronificação do abscesso perirradicular agudo</b>.</li><li>• Geralmente assintomático, com drenagem intermitente ou contínua por meio de fístula, intra ou extraoral.</li><li>• <b>Palavra-chave: fístula!</b></li></ul>
<b>Osteíte condensante</b>	<ul style="list-style-type: none"><li>• <b>Resposta inflamatória subclínica, de intensidade muito baixa</b> e longa duração, que pode levar a um aumento na densidade óssea</li><li>• Sempre associado a causa pulpar (origem endodôntica)</li><li>• Radiograficamente, apresenta <b>densidade óssea e radiopacidade aumentada</b> na <b>região apical</b>, com acentuação das trabéculas ósseas.</li><li>• Mais comum na <b>região de molares inferiores</b></li><li>• <b>Palavra-chave: radiopacidade aumentada na região apical</b></li></ul>



## QUESTÕES COMENTADAS:



**1. (Instituto Darwin – Prefeitura de Lagoa de Itaenga – PE – Cirurgião-dentista da Estratégia da saúde, 2023) Referente a pulpite crônica hiperplásica é INCORRETO afirmar:**

- A) É um tipo de inflamação aguda da polpa com características clínicas e histológicas bem definidas
- B) Usualmente ocorre em pacientes com boa resposta imunológica, especialmente em primeiros molares de crianças ou jovens.
- C) É uma condição normalmente assintomática.
- D) É comum a presença de calcificações pulpareas na parte radicular e coronal.
- E) O pólipulo pulpar pode ser visualizado a olho nu e tem aspecto flácido, vermelho e sangrante ao toque

### Comentários:

**A alternativa A está incorreta e é o gabarito da questão.**

A pulpite crônica hiperplásica é um tipo de inflamação crônica da polpa com características clínicas e histopatológicas bem definidas.

**2. (OBJETIVA/Prefeitura de Esperança do Sul - RS - Odontólogo/ 2023) Primavera do Leste/Cirurgião-dentista Bucomaxilo - 2023) Quando o paciente relatar dor intensa na mastigação e sensação de “dente crescido”, das seguintes, é mais provável que o cirurgião-dentista esteja diante de um quadro de:**

- A) Pulpite irreversível.
- B) Abscesso perirradicular agudo.
- C) Necrose pulpar com periodontite apical aguda.
- D) Pulpite reversível.

### Comentários:

**A alternativa C está correta e é o gabarito da questão.**

Sensação de dente crescido e dor à mastigação é clássico de uma necrose pulpar com periodontite apical aguda. Cuidado! A Questão vai te tentar confundir com abscesso agudo.

A **alternativa A** está incorreta. Não está associada a queixa de dente crescido.



A **alternativa B** está incorreta. Geralmente, as questões que tratam de abscesso agudo vão trazer outros sinais e sintomas clínicos associados: dor, tumefação, edema, comprometimento sistêmico, drenagem, etc.

A **alternativa D** está incorreta. A dor, na pulpíte reversível, é provocada. Não está associada à sensação de dente crescido.

**3. (FGV/Prefeitura de São José dos Campos - SP/ Assistente técnico em saúde - Técnico em saúde bucal) Primavera do Leste/Cirurgião-dentista Bucomaxilo - 2023) Atualmente, o teste de vitalidade pulpar mais utilizado no caso de suspeita de necrose de um dente é o teste**

- A) de sensibilidade ao frio
- B) elétrico.
- C) de anestesia.
- D) de cavidade.
- E) de percussão.

#### Comentários:

**A alternativa A está correta e é o gabarito da questão.**

O teste de sensibilidade ao frio é comumente utilizado para diagnosticar casos de necrose pulpar. Trata-se do teste clínico disponível de maior confiabilidade.

A **alternativa B** está incorreta. É menos confiável em comparação ao teste de sensibilidade ao frio pois pode gerar falsos positivos ou negativos

A **alternativa C** está incorreta. É um teste mais utilizado quando há "dúvida" em relação ao dente/arcada responsável pela dor.

A **alternativa D** está incorreta. Tem melhor indicação para diagnóstico de alterações periapicais.

**4. (SELECON/Prefeitura de Primavera do Leste/Cirurgião-dentista Endodontista - 2023) Paciente compareceu ao consultório para consulta de rotina, relatando dor na região dos pré-molares superiores do lado direito ao beber água gelada. Ao realizar o exame radiográfico, foi possível identificar cárie extensa em região mesial do elemento 14, sem acometimento pulpar e sem lesão periapical. Após a remoção do estímulo, logo cessou a dor e respondeu de forma positiva no teste térmico ao frio. No mesmo raio X, foi possível observar cárie extensa no dente 16 em região distal, com acometimento pulpar e com lesão periapical. No teste térmico ao frio, respondeu de forma negativa. O diagnóstico correto e a melhor conduta para ser realizada em cada elemento dentário são:**

- A) Dente 14 - pulpíte reversível/restauração; dente 16 - necrose pulpar/tratamento endodôntico
- B) Dente 14 - pulpíte irreversível/restauração; dente 16 - necrose pulpar/tratamento endodôntico





C) Dente 14 - pulpite reversível/restauração; dente 16 - pulpite irreversível sintomática/tratamento endodôntico

D) Dente 14 - pulpite irreversível sintomática/tratamento endodôntico; dente 16 - pulpite irreversível assintomática/ tratamento endodôntico

#### Comentários:

**A alternativa A está correta e é o gabarito da questão.**

O primeiro caso caracteriza-se como pulpite reversível, considerando que houve queixa álgica ao estímulo frio que cessou logo após a remoção do estímulo e tem como opção de tratamento a realização da restauração.

Já a segunda situação, caracteriza-se como necrose pulpar, uma vez que não houve respostas ao estímulo térmico, além de apresentar os sinais radiográficos de presença de lesão periapical e comprometimento pulpar. Nesse caso, o tratamento indicado é o tratamento endodôntico.

**5. (SELECON/Prefeitura de Primavera do Leste/Cirurgião-dentista Endodontista - 2023) O diagnóstico endodôntico deve ser realizado com atenção antes do início do tratamento. Ao avaliar um paciente para a realização de diagnóstico e tratamento endodôntico, o profissional precisa observar que:**

A) a pulpite hiperplásica acomete apenas dentes decíduos

B) o abscesso apical agudo tem evolução lenta, apresenta dor a palpação, mas não dor à percussão

C) a pulpite irreversível causa sensibilidade térmica aumentada que cessa rapidamente ao remover o estímulo

D) o abscesso apical crônico geralmente não apresenta sintomas clínicos e não responde aos testes de vitalidade

#### Comentários:

**A alternativa D está correta e é o gabarito da questão.**

Abscesso apical agudo tem como características uma lenta evolução, além de dor à palpação e ausência de dor à percussão. Pode ser uma evolução de um abscesso agudo.

A **alternativa A** está incorreta. A pulpite hiperplásica pode acometer elementos dentários decíduos e permanentes (pólipo pular), mas geralmente está associada aos indivíduos jovens.

A **alternativa B** está incorreta. Nos casos de pulpite irreversível a maioria dos pacientes não se queixa de dor, por isso a dor é considerada exceção e não regra (de acordo com Lopes e Siqueira, mas as questões normalmente trazem a presença de dor excruciante). Quando presente, em estágios intermediários, pode ser provocada, aguda e localizada e persiste por um longo período após remoção do estímulo. Pacientes



relatam o uso prévio de analgésico. Nos casos mais avançados, a dor relatada pode ser pulsátil, excruciante, lancinante, contínua e espontânea e o analgésico normalmente não faz efeito.

A **alternativa C** está incorreta. Abscesso apical crônico está associado a uma fístula onde ocorre drenagem de secreção purulenta.

**6. (SELECON/Prefeitura de Primavera do Leste/Cirurgião-dentista Bucomaxilo - 2023) Testes de vitalidade pulpar são realizados com o objetivo de determinar se o dente está inflamado, lesionado ou se há a necessidade de tratamento endodôntico. Um paciente, após a realização desses testes, com resposta negativa, fez o exame radiográfico, que detectou que a coroa dental de determinado dente apresentava-se hígida e com discreto espessamento em ligamento periodontal. Na inspeção clínico-visual, o dentista também identificou coroa dental levemente escurecida. Essa avaliação caracteriza a seguinte alteração odontológica:**

- A) necrose pulpar
- B) pulpite reversível
- C) pulpite irreversível hiperplásica
- D) pulpite irreversível causada por cárie dental

**Comentários:**

**A alternativa A está correta e é o gabarito da questão.**

Teste de vitalidade negativo, coroa escurecida e espessamento do ligamento periodontal, geralmente, estão associados aos casos de necrose pulpar.

**7. (CS-UFG/IF Goiano - Odontólogo/ 2023) Prefeitura de Primavera do Leste/Cirurgião-dentista Bucomaxilo - 2023) Um paciente se queixa de dor intensa, espontânea, pulsátil, contínua e localizada no dente 15, relatando sensação de dente crescido. Também apresentou dor à palpação apical e à percussão; e resposta negativa ao exame de vitalidade pulpar. Há presença de edema e mobilidade dentária. Radiograficamente, observou-se aumento do espaço do ligamento periodontal. Qual é o diagnóstico desse caso clínico?**

- A) Pulpite sintomática.
- B) Necrose pulpar.
- C) Pulpalgia hiper-reativa.
- D) Abscesso periapical sem fístula.

**Comentários:**

**A alternativa D está correta e é o gabarito da questão.**



A questão descreve um quadro de abscesso periapical agudo, onde não há presença de fístula (se apresentasse, seria crônico, provavelmente, assintomático).

**8. (ADVISE/Prefeitura de Serra da Raiz - PB/Odontólogo - 2024) Granuloma é tecido conjuntivo neoformado com inflamação crônica. Radiograficamente, apresenta-se da seguinte forma:**

- A) extensa rarefação óssea periapical circunscrita, associada ao ápice de um dente em geral com deslocamento dos dentes vizinhos
- B) Pequena rarefação óssea periapical circunscrita, associada ao ápice de um dente.
- C) Reabsorção da parede externa radicular.
- D) Reabsorção das paredes do interior do canal.
- E) Calcificação pulpar na câmara pulpar.

**Comentários:**

**A alternativa B está correta e é o gabarito da questão.**

O granuloma representa uma área radiolúcida associada ao ápice radicular ou lateralmente à raiz, com perda da integridade da lâmina dura.

**9. (ADVISE/Prefeitura de Serra da Raiz - PB/Odontólogo - 2024) Sobre as doenças periapicais de polpa morta, analise os itens sobre os aspectos radiográficos:**

**I. Radiograficamente, apresenta rarefação óssea periapical difusa ou circunscrita;**

**II. Radiograficamente, pode apresentar aumento do espaço perirradicular e/ou rompimento da lâmina dura (ou imagem apical de “esfumaçamento”).**

**Os itens acima referem-se à seguinte alternativa:**

- A) I - periodontite apical crônica. II – abscesso apical agudo.
- B) I - abscesso apical agudo. II - periodontite apical aguda.
- C) I - periodontite apical aguda. II - periodontite apical crônica.
- D) I - abscesso apical agudo. II - abscesso apical crônico.
- E) I - abscesso apical crônico. II - periodontite apical crônica.

**Comentários:**

**A alternativa A está correta e é o gabarito da questão.**



A periodontite apical crônica apresenta-se radiograficamente como uma rarefação óssea periapical difusa ou circunscrita, enquanto o abscesso apical agudo apresenta-se como um aumento do espaço perirradicular e/ou rompimento da lâmina dura.

**10. (ADVISE/Prefeitura de Serra da Raiz - PB/Odontólogo - 2024) NÃO é característica da periodontite apical aguda (sintomática):**

- A) dor moderada a intensa.
- B) dor provocada, localizada.
- C) pode ter a sensação de dente extruído.
- D) mais sensível à percussão vertical.
- E) edema evidente.

**Comentários:**

**A alternativa E está correta e é o gabarito da questão.**

A periodontite apical aguda não apresenta como característica primária a presença de edema visível, sendo, em muitos casos, mínimo ou ausente.

Questão um pouco controversa, uma vez que a dor também não parece ser provocada. (passível de anulação).



## SIMULADO



Olá, **Corujas**, tudo bem?

Esta é uma novidade muito especial que trago para vocês!

A partir de agora, você poderá resolver alguns **simulados ao final das aulas da disciplina de Endodontia**.

Ao final de algumas aulas teóricas, iremos disponibilizar **gradativamente**, questões elaboradas para que você simule o dia da sua prova!

Perceba que as questões foram elaboradas com base nos nossos materiais didáticos (PDFs e Videoaulas). O Objetivo final é a fixação do conteúdo e a simulação de como eles podem aparecer na sua prova!

Com isso, a ideia é que você pratique muitas questões e consiga reconhecer seus pontos fortes e fracos, sempre em busca da aprovação!

As questões contarão com **gabarito comentado escrito ao final do arquivo**, ok?

Então, mãos à obra e boa sorte!

Ah, e depois **me conte se gostou da novidade**.

Um abraço e bons estudos!

## SIMULADO PATOLOGIA PULPAR E PERIRRADICULAR

1- Quando a agressão persiste e não se resolve pelos mecanismos de defesa inespecíficos do hospedeiro, pode-se instalar um processo crônico que envolve a participação de qual tipo de resposta imunológica?

- a) Imunidade inata.
- b) Imunidade adaptativa.
- c) Resposta inflamatória.
- d) Resposta imunológica inespecífica.
- e) Reparação tecidual.

2- Qual é a principal função da resposta inflamatória nos tecidos perirradiculares?

- a) Propagação da infecção ao osso.
- b) Reabsorção óssea.
- c) Limitação da infecção ao canal radicular.
- d) Eliminação das bactérias do corpo da lesão.
- e) Prevenção da osteomielite.

3- Qual é o tipo de fibra nervosa responsável por transmitir dor provocada, fugaz, aguda e momentânea?

- a) Fibras tipo A-Beta.
- b) Fibras tipo A-Delta.
- c) Fibras tipo C.
- d) Fibras mielinizadas.
- e) Fibras amielínicas.

4- Após deixar o plexo nervoso de Rashkow, as fibras A- $\delta$  perdem os envoltórios de células de Schwann e acabam como terminações nervosas livres em qual região?

- a) Camada odontoblástica.
- b) Polpa radicular.
- c) Junção dentina-polpa.
- d) Extremidade do corno pulpar.
- e) Limite entre a polpa e a dentina.

5- Qual é o tipo de fibra nervosa responsável pela dor "inesperada" que o paciente pode sentir ao instrumentar um canal necrosado?

- a) Fibras tipo A-Beta.
- b) Fibras tipo A-Delta.
- c) Fibras tipo C.
- d) Fibras mielinizadas.
- e) Fibras amielínicas.



6- Qual é o tipo de fibra nervosa relacionada a estímulos de vibração, e não de dor?

- a) Fibras tipo A-Beta.
- b) Fibras tipo A-Delta.
- c) Fibras tipo C.
- d) Fibras mielinizadas.
- e) Fibras amielínicas.

7- Qual é o tipo de fibra nervosa mais numerosa na polpa coronária em comparação com a polpa radicular?

- a) Fibras tipo A-Beta.
- b) Fibras tipo A-Delta.
- c) Fibras tipo C.
- d) Fibras mielinizadas.
- e) Fibras amielínicas

8- Qual é o diagnóstico pulpar que se refere a uma leve alteração inflamatória da polpa, em que a reparação tecidual ocorre uma vez que a causa seja removida?

- (A) Pericementite infecciosa
- (B) Pulpite reversível
- (C) Pulpite irreversível sintomática
- (D) Pulpite irreversível assintomática
- (E) Necrose pulpar

9- Em relação à pulpite irreversível, assinale a alternativa correta sobre os sinais e sintomas característicos dessa condição.

- (A) Geralmente é assintomática, mas em determinadas situações pode causar dor aguda e rápida em resposta a estímulos que normalmente não evocam dor.
- (B) Provoca dor pulsátil, excruciante, lenta e lancinante, que é aliviada pelo frio.
- (C) Apresenta-se como uma leve alteração inflamatória da polpa, com dor aguda e rápida em resposta a estímulos.
- (D) Não é acompanhada de infiltrado de células inflamatórias.
- (E) Sempre é caracterizada por uma área de contato direto com os microrganismos da cárie, resultando em dor espontânea e pulsátil.

10- Dentre os testes abaixo, qual é o teste mais confiável para determinar a necrose pulpar?

- (A) Teste de calor
- (B) Teste de frio
- (C) Teste elétrico
- (D) Teste de percussão
- (E) Teste de palpação



11- Em relação ao diagnóstico pulpar, qual é a condição que resulta na formação de um pólip, caracterizada pela proliferação de um tecido granulomatoso que se projeta a partir da câmara pulpar?

- (A) Polpa normal
- (B) Periodontite apical sintomática
- (C) Pulpite aguda hiperplásica
- (D) Abscesso apical agudo
- (E) Pulpite crônica hiperplásica

12- Qual a causa mais provável da necrose de liquefação em tecido pulpar?

- a) Infecção bacteriana
- b) Lesões traumáticas
- c) Isquemia tecidual
- d) Coexistência de necrose de coagulação e necrose de liquefação
- e) Enzimas hidrolíticas de origem endógena

13- Em qual tipo de lesões a necrose de coagulação é geralmente observada?

- a) Infecção bacteriana
- b) Lesões traumáticas
- c) Isquemia tecidual
- d) Coexistência de necrose de coagulação e necrose de liquefação
- e) Lesões de cárie

14- Qual é o resultado da coexistência entre a necrose de coagulação e a necrose de liquefação?

- a) Necrose gangrenosa
- b) Necrose de liquefação
- c) Necrose de coagulação
- d) Periodontite apical aguda
- e) Abscesso perirradicular agudo

15- Para a infecção drenar para a região do vestibulo inferior, onde o ápice radicular deverá estar localizado?

- a) Acima da inserção do músculo bucinador
- b) Abaixo da inserção do músculo bucinador
- c) Acima da inserção do músculo milohióideo
- d) Abaixo da inserção do músculo mentoniano

16- Qual é o provável diagnóstico quando os espaços submentoniano, sublingual e submandibular estão envolvidos simultaneamente em uma infecção?

- a) Angina de Ludwig
- b) Trombose do seio cavernoso
- c) Infecção periorbital





d) Obstrução das vias aéreas

17- Quais são as células presentes na cronificação da periodontite apical aguda, representando o início de uma resposta imunológica adaptativa específica?

- a) Neutrófilos e macrófagos, exclusivamente
- b) Linfócitos e neutrófilos, exclusivamente
- c) Linfócitos e plasmócitos, exclusivamente
- d) Plasmócitos e macrófagos, exclusivamente
- e) Linfócitos, plasmócitos e macrófagos

18- Qual é a classificação histopatológica utilizada para descrever os estágios de evolução da lesão da periodontite apical crônica?

- a) Periodontite apical inicial, granuloma periapical e cisto periapical
- b) Periodontite apical crônica, granuloma periapical e cisto radicular
- c) Periodontite apical aguda, granuloma periapical e cisto periapical
- d) Periodontite apical aguda, abscesso periapical e cisto radicular
- e) Periodontite apical inicial, abscesso periapical e cisto periapical

19- Como é feito o diagnóstico diferencial entre periodontite apical inicial, granuloma periapical e cisto periapical?

- a) Através de sinais e sintomas específicos
- b) Por meio de exames radiográficos
- c) Mediante a realização de testes pulpares
- d) Pela tomografia computadorizada de feixe cônico
- e) Somente pelo exame histopatológico

20- Qual é o tratamento primário indicado para um abscesso dentoalveolar agudo, sem comprometimento sistêmico do paciente?

- a) Extração do dente afetado
- b) Tratamento endodôntico convencional
- c) Antibioticoterapia isolada
- d) Cirurgia perirradicular
- e) Incisão extraoral



## GABARITO COMENTADO

1- Resposta: b) Imunidade adaptativa.

Comentário: Em casos de agressão persistente, pode ocorrer uma resposta imunológica adaptativa, que é de caráter específico. Essa resposta envolve a participação do sistema imunológico na tentativa de controlar o agente agressor, mesmo que não seja capaz de eliminá-lo completamente.

2- Resposta: c) Limitação da infecção ao canal radicular.

Comentário: A resposta inflamatória nos tecidos perirradiculares tem como principal função limitar a propagação da infecção ao osso e a outros locais do corpo. Isso ocorre por meio de mecanismos de defesa que confinam a infecção ao canal radicular.

3- Resposta: b) Fibras tipo A Delta.

Comentário: As fibras tipo A Delta são mielinizadas e têm a função de transmitir dor provocada. Elas possuem velocidade de condução rápida e limiar de estimulação relativamente baixo.

4- Resposta: e) Limite entre a polpa e a dentina.

Comentário: Após deixar o plexo nervoso de Rashkow, as fibras A- $\delta$  perdem os envoltórios de células de Schwann e acabam como terminações nervosas livres no limite entre a polpa e a dentina.

5- Resposta: c) Fibras tipo C.

Comentário: As fibras tipo C são amielínicas e estão relacionadas à dor. Elas possuem velocidade de condução lenta e são mais resistentes à hipóxia tecidual/necrose, o que pode causar sensações dolorosas "inesperadas" ao instrumentar um canal necrosado.

6- Resposta: a) Fibras tipo A-Beta.

Comentário: As fibras tipo A-Beta são fibras mielinizadas e de rápida velocidade de condução. Embora estejam presentes em baixo percentual na polpa, parece que estão relacionadas a estímulos de vibração, não de dor.

7- **As Fibras tipo A $\delta$  são mielinizadas**, localizadas na junção dentina-polpa (periféricamente). Suas ramificações formam o plexo de Rashkow. Essas fibras estão relacionadas com a Teoria hidrodinâmica do movimento do fluido dentinário nos túbulos e são mais numerosas na polpa coronária do que na polpa radicular.

8- A resposta correta é a opção (B) Pulpite reversível.

Comentário: A pulpite reversível é uma condição pulpar caracterizada por uma leve alteração inflamatória da polpa. Nessa condição, a reparação tecidual é possível desde que a causa da inflamação seja removida,



como a remoção da cárie ou o tratamento da irritação pulpar. Os sintomas são leves e transitórios. As outras opções de resposta não descrevem corretamente esse tipo de diagnóstico pulpar.

9- A resposta correta é a opção (B) Provoca dor pulsátil, excruciante, lenta e lancinante, que pode ser aliviada pelo frio, nos estágios finais.

Comentário: A pulpíte irreversível é caracterizada por dor intensa e contínua, de caráter pulsátil, excruciante, lenta e lancinante. A dor é aliviada pelo frio, pois a resposta do tecido pulpar necrótico é reduzida a baixas temperaturas. As outras opções de resposta não descrevem corretamente os sinais e sintomas característicos da pulpíte irreversível.

10- A resposta correta é a opção (B) Teste de frio.

Comentário: O teste de frio é considerado o teste mais confiável para determinar a necrose pulpar. Quando um dente possui necrose pulpar, não há resposta à aplicação de um estímulo frio. Os outros testes mencionados nas opções de resposta podem fornecer informações adicionais, mas o teste de frio é o mais indicado para determinar a vitalidade pulpar.

11- A resposta correta é a opção (E) Pulpíte crônica hiperplásica

Comentário: A pulpíte crônica hiperplásica é a formação de um pólipolo caracterizado pela proliferação de um tecido granulomatoso que se projeta a partir da câmara pulpar.

12- Gabarito: a) Infecção bacteriana

Comentário: A necrose de liquefação ocorre em áreas de infecção bacteriana, sendo resultado de enzimas hidrolíticas de origem bacteriana e/ou endógena (neutrófilos) que causam destruição tecidual.

13- Gabarito: b) Lesões traumáticas

Comentário: A necrose de coagulação é geralmente observada em lesões traumáticas, com interrupção do suprimento sanguíneo pulpar, pelo rompimento do feixe vasculonervoso. A isquemia tecidual resulta em extensa desnaturação proteica.

14- Gabarito: a) Necrose gangrenosa

Comentário: A necrose gangrenosa ocorre no tecido que previamente sofreu necrose de coagulação, sendo num primeiro momento asséptica e posteriormente se torna infectada. Ela é o resultado da coexistência entre a necrose de coagulação mais a necrose de liquefação.

15- Gabarito: a) Acima da inserção do músculo bucinador

Comentário: Para que a infecção drene para a região do vestíbulo inferior, o ápice radicular do dente em questão deverá estar localizado acima da inserção do músculo bucinador (dentes posteriores) ou mentoniano (dentes anteriores).



16- Gabarito: a) Angina de Ludwig

Comentário: Quando os espaços submentoniano, sublingual e submandibular estão envolvidos ao mesmo tempo em uma infecção, o diagnóstico é Angina de Ludwig. Essa condição pode avançar para os espaços faríngeo e cervical, resultando em obstrução das vias aéreas e representando um risco à vida do paciente.

17- Gabarito: e) Linfócitos, plasmócitos e macrófagos

Comentário: Na cronificação da periodontite apical aguda, células como linfócitos, plasmócitos e macrófagos estão presentes, representando o início de uma resposta imunológica adaptativa específica.

18- Gabarito: a) Periodontite apical inicial, granuloma periapical e cisto periapical

Comentário: A classificação histopatológica da periodontite apical crônica envolve os estágios de periodontite apical inicial, granuloma periapical e cisto periapical, de acordo com a evolução da lesão.

19- Gabarito: e) Somente pelo exame histopatológico

Comentário: Clinicamente, as características da periodontite apical inicial, granuloma periapical e cisto periapical são indistinguíveis. O diagnóstico definitivo dessas patologias só pode ser confirmado por meio do exame histopatológico, identificando as características específicas de cada uma delas.

20- Gabarito: b) Tratamento endodôntico convencional

Comentário: O tratamento indicado para um abscesso dentoalveolar agudo é o tratamento endodôntico convencional. Essa patologia, que resulta do regresso gradual de irritantes do canal radicular para os tecidos perirradiculares, requer a eliminação do agente infeccioso através do tratamento endodôntico. A remissão da fístula, se presente, é utilizada como medida de eficácia de eliminação do agente infeccioso antes da obturação do canal radicular.



## DIAGNÓSTICO EM ENDODONTIA

Do latim “*dia*”: por intermédio de + “*gonoticu*”: conhecimento. Para realizar um correto diagnóstico em Endodontia, devemos abordar o paciente de forma sistemática, incluindo exames como **anamnese (exame subjetivo)**, **exame físico (objetivo)**, e **exames complementares**. Devemos, a partir dos exames mencionados, interpretar e cruzar as informações coletadas.

A **anamnese** está relacionada principalmente aos **sintomas, que são as manifestações subjetivas referidas pelo paciente**. Deve ser realizada em um momento oportuno e com anotações sucintas, de modo a não interromper o fluxo desta importante etapa da relação profissional/paciente.

Já em relação à queixa principal do paciente, devemos cruzar os dados com a **história médica e odontológica** relatada. Deve ser feito um esclarecimento sobre os aspectos relativos à dor, como o seu surgimento, duração, se fez uso ou não de analgésicos ou anti-inflamatórios.

Outro aspecto importante a ser avaliado é o **tipo de dor**: localizada ou irradiada (dor referida); Se há alteração na intensidade da dor com algum tipo de postura ou atitude (ao deitar-se, aumento ou diminuição da dor com frio/quente); se está associada a sinais de edema e aumento da temperatura sistêmica (para descartar casos mais graves).



O **exame objetivo** é constituído por vários exames: **inspeção bucal e facial, palpação dos tecidos bucais e da face, palpação da região apical (que pode produzir resposta dolorosa pelo tato e alterações patológicas, como edema periapical, aumento de volume endurecido, perda de continuidade na integridade do osso), percussão vertical**.

A **percussão** deve ser realizada inicialmente com o indicador. Após, se a manobra for negativa, deve-se lançar mão do cabo de espelho percutindo na coroa do paciente. A percussão vertical tem sido associada à inflamação de origem endodôntica; enquanto a dor relacionada com percussão horizontal está associada a problemas periodontais.

Para o exame de **mobilidade dentária**, dois instrumentos metálicos devem ser apoiados com firmeza ou um instrumento metálico e um dedo. Aplica-se uma força no dente, na intenção de movimentá-lo.

A **mobilidade** é classificada da seguinte forma:

- **Grau 1:** ligeiramente maior que a normal;
- **Grau 2:** moderadamente maior que a normal;



- **Grau 3:** mobilidade grave vestibulolingual e mesiodistal, combinada com deslocamento vertical.



É importante mencionarmos também o exame de **fistulografia**, que consiste **na introdução de um cone de guta percha *medium*, delicadamente através do trajeto fistuloso, desde a sua saída (parúlide), até onde se encontra resistência**. Após, realiza-se um exame de Raio X. Esse exame é útil para lesões periapicais que envolvem mais de um dente, quando não se consegue identificar a qual dente está relacionada.

Quanto aos **exames complementares** que podem ser de grande valia em endodontia, destacamos o **exame radiográfico**, hematológico, provas bioquímicas do sangue e biópsia. O exame radiográfico é o mais utilizado, especialmente radiografias periapicais e bite-wing.

Atualmente, a **tomografia computadorizada de feixe cônico (ou tomografia *cone beam*)** assume um papel importante na determinação do diagnóstico. Não se preocupe, falaremos detalhadamente sobre aula na aula sobre aspectos radiográficos.

Podemos lançar mão da exploração cirúrgica, sendo o último recurso em situações obscuras, com paciente informado de uma tentativa de esclarecimento. É especialmente útil nos casos de fraturas verticais não visualizadas radiograficamente.



Por fim, iremos abordar os **testes clínicos pulpare**s, que classicamente são conhecidos como “testes de vitalidade pulpar”. No entanto, a nomenclatura mais adequada seria “**testes de sensibilidade pulpar**”. Estes testes incluem testes térmicos (ao frio e ao calor), teste elétrico, testes de anestesia seletiva, teste de cavidade e transiluminação.

É importante ressaltar, por exemplo, que **um resultado negativo com a estimulação ao frio não significa exatamente que a polpa esteja necrosada**. Esses testes não podem ser utilizados como único método para diagnóstico. São **testes auxiliares**, que utilizados isoladamente não são capazes de determinar com 100% de precisão o estágio da polpa.



Iniciaremos com o **teste pelo frio**:

Ele é realizado pelo profissional com o uso de **gelo ou neve carbônica (gelo seco), gases refrigerantes (butano, diclorodifluormetano, tetrafluoretano, ou ainda uma mistura de butano e propano)**.

O **teste térmico a frio é muito útil para pacientes com coroa de porcelana ou coroa metalocerâmica**, onde nenhuma superfície natural do dente está acessível. A mecha de algodão deve ser grande, aplicada no terço médio-vestibular do dente ou coroa.



(TRT-AL/Inst. AOCB/2022) Os testes da polpa indicam a capacidade de resposta dos neurônios sensitivos pulpares. Vários métodos e materiais são utilizados para testar a resposta da polpa aos estímulos térmicos. A esse respeito, qual é o primeiro teste a ser considerado quando o elemento dental em questão apresenta coroa total de porcelana onde nenhuma superfície natural do dente está acessível?

- A) Teste com spray refrigerante.
- (B) Guta percha aquecida.
- (C) Teste elétrico.
- (D) Teste da cavidade.
- (E) Transiluminação.

**Comentários:**

Conforme estudamos, para Hargreaves, o teste térmico a frio é muito útil para pacientes com coroa de porcelana ou coroa metalocerâmica, onde nenhuma superfície natural do dente está acessível. A mecha de algodão deve ser grande, aplicada no terço médio-vestibular do dente ou coroa. Portanto, **o gabarito é letra A.**

Quanto à **técnica de aplicação** do frio, sabe-se que primeiramente deve ser realizado isolamento do dente (relativo ou absoluto). Após, procede-se a **aplicação do gás sobre o cotonete ou pelota de algodão**



**apreendida com a pinça.** Fique atento: o tempo de aplicação não deve exceder 5 segundos e em caso de necessidade de repetição do teste, deve-se **aguardar pelo menos 5 minutos** para nova realização.

Já o **teste pelo calor**, é realizado através da água morna, aquecimento da superfície com taça de borracha ou através de um bastão de guta-percha aquecida (mais usado). Quanto à técnica, sabe-se que devemos primeiramente realizar o isolamento do dente, aplicação de gel isolante na superfície dentária, aquecimento e plastificação do bastão na lamparina, aplicação no bastão na superfície do dente enquanto ainda estiver brilhosa.

O **teste da anestesia seletiva** é bastante útil **na detecção de dor difusa ou reflexa, quando o paciente não consegue determinar precisamente qual o dente responsável pela dor.** Para tal, deve-se anestésiar o dente suspeito no sulco distal, intraligamentar; ou anestésiar o arco maxilar, no dente mais posterior. Ele é um teste útil para diagnosticar a qual arcada se refere a dor.

O **teste de cavidade** é considerado **invasivo, pois envolve desgaste dentinário.** É realizado sem anestesia, com uso de broca de alta rotação. Inicia-se a abertura coronária e persistindo a resposta negativa, deve-se avançar até que a trepanação seja atingida. É o **último recurso!**



O **teste elétrico** é um teste bastante útil, mas envolve um custo maior. Quanto à técnica, deve-se primeiramente apresentar ao paciente, evitando assustá-lo; proceder isolamento relativo ou absoluto, para que o dente esteja seco. Se o isolamento for relativo, devemos interpor pedaços de lençol de borracha, para isolar dos dentes vizinhos. A ponteira do eletrodo do aparelho deve ser untada com creme de concentração salina (creme dental, por exemplo). Nos dentes anteriores, deve ser realizado na superfície incisal e nos posteriores, na vestibular.

Quanto à **resposta** esperada em dentes com **polpa normal**, observa-se **resposta discreta, suave e bastante suportável de formigamento.** Respostas **positivas** serão consideradas normais dentro de uma escala fornecida pelo fabricante. **Anormalidades** poderão ocorrer com estímulo abaixo do esperado (polpa hiperativa) ou acima (polpa hipoativa), ou ainda negativo nos casos de necrose. Quando removido o eletrodo, deve ser anotado o valor numérico (padrão).

Para Hargreaves, deve-se testar pelo menos duas vezes o dente suspeito e a vitalidade pulpar é determinada pela saúde e preservação do suprimento vascular e não pelo estado das fibras nervosas pulpares.





Para o referido autor, a resposta do teste elétrico não reflete a saúde histológica ou estado evolutivo da doença da polpa, somente denota que existem fibras viáveis.

Vejamos:

**Boxe 1.4** Potenciais erros de interpretação comuns das reações obtidas a partir do teste pulpar elétrico.

**Reações falso-positivas**

Necrose pulpar parcial  
Alta ansiedade do paciente  
Isolamento dentário ineficaz  
Contato com restaurações metálicas

**Reações falso-negativas**

Obliteraões calcificadas nos canais radiculares  
Dentes recentemente traumatizados  
Ápice imaturo  
Medicamentos que aumentam o limiar de dor do paciente  
Contato deficiente do testador pulpar com o dente

Figura 1- Hargreaves, 2022.



**Qual é o teste com a maior precisão diagnóstica?**

O teste ao **frio** possui uma **precisão de 86%**, o teste pulpar **elétrico 81%** e o teste **ao calor 71%**. Com isso, podemos concluir que o teste ao frio é considerado o teste mais confiável.

O **oxímetro de pulso** monitora a taxa de pulso e o grau de oxigenação sanguínea. Para Hargreaves, ele funciona através da transmissão de comprimentos de luz vermelho e infravermelho e realiza o cálculo com base na diferença de luz transmitida e recebida, a taxa de pulsação e O<sub>2</sub>.

Já a **fluxometria Laser Doppler** é um método eletro-óptico, que avalia a microcirculação sanguínea de um determinado tecido. O disparo de luz infravermelha desvia quando atinge hemácias em movimento. É considerado um método não invasivo, bastante caro.

E quanto ao **diagnóstico das fraturas radiculares**, como podemos identificá-las?

Esse é um desafio de diagnóstico, sendo para isso proposto a **técnica de mordida** (rolete de algodão, cotonete, palito de madeira, sugador plástico, ou ainda o aparato específico chamado **Tooth Slooth**<sup>®</sup>, ou **FracFinder** (descrito por Hargreaves); ou ainda a técnica com **uso de corantes** (azul de metileno de 1% a 2%, removendo seu excesso com ácido fosfórico 37%).

Auxiliar também para o correto diagnóstico, a **Microscopia Operatória** possui algumas características muito importantes, tais quais:

- **Produz aumento do objeto visualizado**
- **Melhora a iluminação do campo operatório**
- **Melhora a resolução do objeto ampliado**
- **Mantém o profissional em uma posição ergométrica**
- **Possibilita maior biossegurança, em função da maior distância profissional-paciente.**
- **Possibilita registro e documentação**
- **Menor desgaste do dente a ser restaurado.**
- **Melhora o prognóstico nos casos de reintervenção (remoção de limas fraturadas, áreas de perfuração, desobstrução).**

Vamos dar uma "pincelada" em alguns aspectos que serão discutidos em maior profundidade em outros capítulos. No entanto, vamos nos familiarizando com o assunto, desde já!

Devemos levar em consideração o **perfil psicológico do paciente**, a fim de individualizar e humanizar o atendimento. Para tal, o comportamento do paciente divide-se em três grupos:

- **paciente colaborador:** facilitam o diagnóstico e o tratamento;
- **paciente refratário:** apresentam fobias específicas, nervosismo, ansiedade. Tem grande dificuldade de fornecer respostas proporcionais ao estímulo;
- **paciente simulador:** simulam doença existente ou ocultam doença real. Hipocondríacos, desejam obter atestados.

Alguns cuidados são exigidos no atendimento de **pacientes com necessidades especiais**, a exemplo dos **pacientes cardiopatas**.



Uma vez identificado o paciente portador de doença do sistema cardiovascular, **ele será considerado compensado ou controlado, quando se enquadrar em uma das seguintes condições**, com uma boa margem de segurança, segundo Andrade.

- Período mínimo de **6 meses após o infarto do miocárdio ou acidente vascular cerebral (AVC)**
- Período mínimo **de 3 meses após cirurgia de revascularização do miocárdio com ponte de veia de safena ou artéria mamária**
- **Angina pectoris estável** (a medicação prescrita pelo médico deve ser suficiente para evitar episódios constantes de dor no peito)
- Tomar a pressão arterial e avaliar o pulso carotídeo antes e durante a sessão de atendimento
- **Insuficiência cardíaca congestiva estável** (avaliação médica)
- **Hipertensão arterial controlada-pressão diastólica até 100 mmHg**
- Frequência cardíaca em repouso menor que **100 batimentos/minuto**
- Paciente que estiver fazendo **uso de vasodilatador coronariano** deverá receber uma dose profilática, por via sublingual, **1 a 2 minutos antes do procedimento, sob orientação médica**
- Pacientes que fazem uso de **anticoagulantes e antiagregadores** plaquetários: deve-se **entrar em contato com o médico antes de realizar procedimentos que envolvam sangramento**, para saber se há necessidade ou não de suspender ou diminuir a dose da medicação, enquanto durar o tratamento
- Pacientes com **insuficiência cardíaca congestiva**: deve-se procurar uma **posição mais confortável na cadeira odontológica, com o encosto menos reclinado**, para evitar dispneia
- Nenhuma mudança recente quanto aos medicamentos ou à orientação médica
- A avaliação dos sinais vitais deve fazer parte do exame físico desde a consulta inicial e nas consultas subsequentes. Os valores relativos a pulso carotídeo, frequência respiratória, pressão sanguínea arterial e temperatura, devem constar no prontuário odontológico

As **principais doenças cardíacas encontradas na população adulta** são:

- **Doenças orovalvulares**
- **Cardiopatias congênitas**
- **Doença arterial coronariana: angina pectoris (estável x instável)**
- **Infarto agudo do miocárdio**
- **Insuficiência cardíaca**
- **Arritmias cardíacas.**



- Anestesia local: injeção lenta, precedida de aspiração previa, **máximo de 0,04 mg de epinefrina (2 tubetes), epinefrina 1:100.000 ou 1:200.000 ou felipressina 0,03UI/ml**. Caso haja contraindicação absoluta ao vasoconstritor: **mepivacaína 3% sem vaso**.
- Controle de ansiedade: Diazepam 5 a 10 mg ou 0,5 a 0,75 mg de Alprazolam em dose única, 30 a 45 minutos antes do atendimento/ Lorazepam 1 a 2 mg, dose única, 2 horas antes do atendimento.



Já para o atendimento dos **pacientes que apresentam hipertensão arterial**, para segurança do paciente e profissional, o paciente deve estar com a pressão controlada, abaixo de 140/90 mmHg, mas os procedimentos podem ser realizados com valores até 160/110 mmHg (Estágio 2 de hipertensão). Valores de 180/110 mmHg são os limites para intervir em um tratamento de URGÊNCIA sem avaliação médica. PA superior a 210/120 mmHg devem ser encaminhados para avaliação médica e o procedimento não deve ser realizado.

Pacientes portadores de **diabetes melito**, devem ser **atendidos preferencialmente pela manhã, o tempo de trabalho e estresse devem ser reduzidos** (Diazepam, Lorazepam), adiar o tratamento dos pacientes com níveis de glicose inferior a 70 mg/dl e superior a 200 mg/dl. Em pacientes instáveis ou não compensados, o uso de vasoconstritores catecolaminas deve ser evitado e a utilização de Citanest/Citocaína 3% + felipressina está indicada. AINES devem ser evitados e **profilaxia ATB somente em casos descompensados, apresentando cetoacidose e cetonúria**.

Para o atendimento de **pacientes gestantes**, deve ser **preferencialmente realizado no segundo trimestre**, atendimentos pela manhã, curta duração, realizar RX somente se for imprescindível (mesmo com risco baixo ao feto). Evitar AINES e ácido acetilsalicílico. Discutiremos as soluções anestésicas mais indicadas no capítulo que versa sobre Anestesia em Endodontia, ok?



(Prova da Marinha/2023) Segundo Lopes e Siqueira (2020), um paciente portador de doença do sistema cardiovascular será considerado compensado ou controlado quando se enquadrar em algumas condições, com uma boa margem de segurança. Nesse contexto, assinale a opção que apresenta uma dessas condições:

- A) hipertensão arterial controlada - pressão diastólica até 120 mmHg
- B) paciente em uso de vasodilatador coronariano deverá receber dose profilática, sublingual, antes do procedimento sob orientação médica
- C) Período mínimo de 6 meses após cirurgia de revascularização do miocárdio, com "ponte de veia" safena ou artéria mamária
- D) Frequência cardíaca em repouso menor que 110/batimentos por minuto
- E) Paciente com insuficiência cardíaca congestiva deve ser posicionado na cadeira odontológica, com encosto mais reclinado, para evitar dispneia.

Comentários:

Conforme estudamos, Paciente que estiver fazendo uso de vasodilatador coronariano deverá receber uma dose profilática, por via sublingual, 1 a 2 minutos antes do procedimento, sob orientação médica. Portanto, **o gabarito é letra B.**



## SIMULADO



Olá, **Corujas**, tudo bem?

Esta é uma novidade muito especial que trago para vocês!

A partir de agora, você poderá resolver alguns **simulados ao final das aulas da disciplina de Endodontia**.

Ao final de algumas aulas teóricas, iremos disponibilizar **gradativamente**, questões elaboradas para que você simule o dia da sua prova!

Perceba que as questões foram elaboradas com base nos nossos materiais didáticos (PDFs e Videoaulas). O Objetivo final é a fixação do conteúdo e a simulação de como eles podem aparecer na sua prova!

Com isso, a ideia é que você pratique muitas questões e consiga reconhecer seus pontos fortes e fracos, sempre em busca da aprovação!

As questões contarão com **gabarito comentado escrito ao final do arquivo**, ok?

Então, mãos à obra e boa sorte!

Ah, e depois **me conte se gostou da novidade**.

Um abraço e bons estudos!

## SIMULADO DIAGNÓSTICO EM ENDODONTIA

1- Qual é o teste com a maior precisão diagnóstica para avaliação pulpar?

- a) Teste ao frio
- b) Teste pulpar elétrico
- c) Teste ao calor
- d) Oxímetro de pulso
- e) Fluxometria Laser Doppler

2- Qual método não é utilizado com o objetivo de identificar fraturas radiculares?

- a) Técnica de mordida
- b) Técnica com uso de corantes
- c) Microscopia Operatória
- d) Teste pulpar elétrico
- e) Tomografia Cone Beam

3- Quais são os grupos de comportamento do paciente em relação ao diagnóstico e tratamento?

- a) Paciente colaborador, paciente refratário, paciente simulador
- b) Paciente ansioso, paciente cooperativo, paciente resistente
- c) Paciente comprometido, paciente despreocupado, paciente ambivalente
- d) Paciente atento, paciente desinteressado, paciente confuso
- e) Paciente confiante, paciente desconfiado, paciente indiferente

4- O teste de sensibilidade dental pela técnica de anestesia seletiva é útil para:

- a) Avaliar a resposta ao frio em dentes com polpa normal.
- b) Identificar dentes responsáveis por dor difusa ou reflexa.
- c) Realizar o desgaste dentinário utilizando broca de alta rotação.
- d) Determinar a resposta esperada em dentes com polpa necrosada.
- e) Testar a sensibilidade elétrica em dentes posteriores.

5- O oxímetro de pulso funciona através da transmissão de comprimentos de luz vermelho e infravermelho e realiza o cálculo com base na diferença de luz transmitida e recebida, a taxa de pulsação e O<sub>2</sub>.

- a) Verdadeiro
- b) Falso



6- A fluxometria Laser Doppler é um método invasivo para avaliar a microcirculação sanguínea de um determinado tecido.

- a) Verdadeiro
- b) Falso





## GABARITO COMENTADO SIMULADO

1- Resposta: a) Teste ao frio

Comentário: O teste ao frio possui a maior precisão diagnóstica, com uma taxa de precisão de 86%, conforme mencionado na descrição. Os outros testes mencionados possuem taxas de precisão inferiores.

2- Resposta: d) Teste pulpar elétrico

Comentário: O objetivo do teste é avaliar sensibilidade pulpar/resposta pulpar. Todos os demais métodos podem ser utilizados para tentativa de identificação de fraturas radiculares.

3- Resposta: a) Paciente colaborador, paciente refratário, paciente simulador

Comentário: O comportamento do paciente pode ser dividido em três grupos: paciente colaborador, paciente refratário e paciente simulador, conforme mencionado na descrição. Esses grupos têm influência no diagnóstico e no tratamento.

4- Resposta: b) Identificar dentes responsáveis por dor difusa ou reflexa.

Comentário: O teste de sensibilidade dental pela técnica de anestesia seletiva é útil para identificar dentes responsáveis por dor difusa ou reflexa, quando o paciente não consegue determinar precisamente qual o dente responsável pela dor.

5- Resposta: a) Verdadeiro

Comentário: O oxímetro de pulso é um dispositivo que monitora a taxa de pulso e o grau de oxigenação sanguínea. Ele utiliza a transmissão de comprimentos de luz vermelho e infravermelho através do tecido do paciente. Com base na diferença de luz transmitida e recebida, juntamente com a taxa de pulsação, o oxímetro de pulso calcula a saturação de oxigênio no sangue.

6- Resposta: b) Falso

Comentário: A fluxometria Laser Doppler é um método não invasivo para avaliar a microcirculação sanguínea de um determinado tecido. Utiliza um disparo de luz infravermelha que desvia quando atinge as hemácias em movimento. Esse método é considerado não invasivo e é utilizado para monitorar o fluxo sanguíneo em áreas específicas do corpo. No entanto, vale ressaltar que a fluxometria Laser Doppler pode ser um método relativamente caro.



## DIAGNÓSTICO DIFERENCIAL DAS LESÕES PERIRRADICULARES INFLAMATÓRIAS



Esse capítulo refere-se a Lopes e Siqueira, ok?

Digo isto, pois temos um capítulo exclusivo sobre esse assunto na Aula 3 de Endodontia, professor Hargreaves, edição 2021/2022.

Você sabia que diversas doenças podem manifestar-se na região perirradicular sem ter de fato relação etiológica com a inflamação pulpar ou periodontal? Por essa razão devemos ter conhecimento para que seja feito o **diagnóstico diferencial** das alterações perirradiculares.

Em virtude de sua origem não inflamatória, seu tratamento diverge das terapias habituais das lesões perirradiculares inflamatórias, reforçando a necessidade da **anamnese completa**, **avaliação clínica** minuciosa e da correta indicação e interpretação dos **exames complementares** laboratoriais e de imagem.

Os testes complementares de **sensibilidade pulpar** são **imprescindíveis, quando indicados, no diagnóstico do comprometimento pulpar e perirradicular**. Cabe ressaltar que, mesmo que determinado elemento dentário não responda aos testes de sensibilidade pulpar, este achado isoladamente não permite a conclusão quanto a sua participação etiológica no quadro em questão.

Além dos testes de sensibilidade, as radiografias convencionais, principalmente as **radiografias periapicais**, são componentes imprescindíveis do processo diagnóstico. Já as **tomografias computadorizadas** obtidas pela técnica volumétrica trouxeram valiosa contribuição ao estudo particular de alguns casos, mas as técnicas radiográficas convencionais ainda representam o pilar do diagnóstico endodôntico.

Para que você compreenda melhor, as condições serão divididas em alterações que possam produzir imagens radiográficas **radiolúcidas** ou **radiopacas**, de forma a facilitar o estabelecimento do diagnóstico diferencial entre as diferentes doenças perirradiculares. Você também encontrará um tópico sobre as condições que podem **simular doenças inflamatórias agudas** (como os abscessos perirradiculares).

Tudo pronto? Vamos lá!

## Alterações de origem não pulpar que podem simular abscessos perirradiculares

A **sialolitíase** trata-se de um processo inflamatório associado à presença de cálculo salivar, causando aumento de volume doloroso na glândula afetada. Estes depósitos provocam obstrução parcial ou total do fluxo salivar, podendo ocasionar **aumento de volume doloroso na glândula afetada ou na porção ductal obstruída**, que pode estar associado à infecção retrógrada e drenagem de secreção purulenta. As glândulas **submandibulares** são as mais envolvidas e os sialolitos apresentam-se mais **comumente na porção lateral do assoalho de boca, em associação ao duto da glândula**.

As sialolitíases são **mais frequentes em adultos jovens**. Seu tratamento é variável e pode incluir a estimulação do fluxo salivar (aumento da ingestão de líquidos, sucos de frutas cítricas, chicletes sem açúcar, sialogogos como a pilocarpina etc.), calor úmido local, ordenha ductal e massagem da glândula, sialolitotripsia e a remoção cirúrgica do sialolito, associada ou não à remoção da glândula associada.

Já a **tuberculose ganglionar** trata-se de uma infecção bacteriana causada pelo *Mycobacterium tuberculosis*. O envolvimento oral pela tuberculose é bastante incomum, sendo geralmente associado à disseminação da doença pulmonar pelo escarro ou por via hematogênica. Entretanto, o *M. tuberculosis* e o *M. bovis* podem também causar doença nos linfonodos cervicais, no quadro clínico conhecido como tuberculose ganglionar.

## Áreas radiolúcidas (diagnóstico diferencial de granuloma, cistos e cicatrizes fibrosas periapicais)

A **lesão central de células gigantes**, embora seja considerada uma entidade não neoplásica, provoca **grande destruição tecidual local, durante as primeiras décadas de vida. Ocorre mais em dentes anteriores aos pré-molares, mais em mandíbula**. Seu tratamento é cirúrgico, com **alta taxa de recidiva**.



O **Cisto do ducto nasopalatino** trata-se do **cisto não odontogênico intraósseo mais comum**, localizado na linha média união das duas maxilas, causando aumento de volume na região da papila palatina. Sua **imagem radiográfica** se assemelha a um **coração**.

Já o **cisto nasolabial** é um **cisto não odontogênico dos tecidos moles**, que produz **aumento de volume no fundo do vestíbulo superior, na região entre incisivo lateral e canino**. Resulta em **elevação da asa do nariz** e seu crescimento é lento e progressivo.

O **Cisto paradentário** acredita-se que é resultado de **uma inflamação localizada entre a coroa/face lateral da raiz do dente semierupcionado e o epitélio do capuz pericoronário ou do sulco gengival**, correspondendo a uma bolsa periodontal inflamada, produzindo destruição do osso alveolar na face lateral da raiz, provocando a formação de uma cavidade na região.

Este cisto apresenta **predileção pelos terceiros molares inferiores**, em especial pela região distal de sua porção radicular, mas também pode surgir em associação à face vestibular dos molares, especialmente primeiros molares inferiores, sendo denominado nesta situação de cisto da bifurcação vestibular.

Quanto ao **cisto dentígeno**, é o **segundo cisto odontogênico mais comum**, sendo apenas menos frequente que o cisto periapical. Corresponde a uma área radiolúcida unilocular, que **envolve a coroa de um dente não erupcionado**.

Os **queratocistos** são comuns, sendo considerados menos frequentes apenas que os cistos perirradiculares/residuais e cistos dentígenos. Podem acometer uma ampla faixa etária, mas são mais comuns em **adultos jovens, apresentando discreta predileção pelo gênero masculino**. Cerca de 60% a 80% dos casos envolvem a **região posterior da mandíbula**, podendo estender-se ao ramo mandibular, mas podem ser encontrados em qualquer região dos ossos maxilares.

Em geral, são assintomáticos e não promovem abaulamento das corticais, mas lesões grandes podem produzir aumento de volume local, assim como afastamento dentário. Apresentam imagem radiolúcida, **unilocular ou multilocular bem delimitada** por uma cortical de esclerose, estando comumente em íntima associação às raízes dos elementos dentários da região. O tratamento dos queratocistos pode incluir a enucleação, a descompressão e a marsupialização, a curetagem associada à osteotomia periférica e até mesmo as ressecções cirúrgicas.

O **Cisto periodontal lateral** é um **cisto odontogênico incomum**, que surge **lateralmente à raiz** de dentes erupcionados. Acomete mais **mandíbula e sua região de predileção é entre canino e pré-molar**.



(Prova da Marinha/2023) Paciente do sexo masculino, compareceu para realizar exame de rotina. Após exame radiográfico, foi constatada lesão radiolúcida unilocular, bem delimitada, com 1 cm de em seu maior diâmetro, localizada entre o canino inferior e pré-molar inferior direito. Espaço correspondente ao ligamento periodontal encontra-se preservado. Clinicamente, encontra-se assintomático e com teste de sensibilidade pulpar positivo. Segundo Lopes e Siqueira (2020), qual tratamento deve ser realizado?

- A) Tratamento endodôntico em sessão única
- B) Tratamento endodôntico em mais de uma sessão, utilizando medicação intracanal
- C) Tratamento endodôntico com enucleação cirúrgica conservadora
- D) Enucleação cirúrgica conservadora

## (E) Proservação radiográfica

### Comentários:

Segundo Lopes e Siqueira, o provável diagnóstico trata-se de cisto periodontal lateral. Portanto, o tratamento seria enucleação cirúrgica conservadora e o gabarito é **letra D**.

O **Cisto odontogênico calcificante** também conhecido como **cisto de Gorlin**, foi reclassificado em duas variantes: o tumor odontogênico cístico calcificante e o tumor dentinogênico de células fantasmas. Acometem a região anterior dos maxilares em até dois terços dos casos, sem mostrar predileção pela mandíbula ou pela maxila. Embora sua imagem radiográfica mais comum seja uma **área radiolúcida unilocular**, com focos radiopacos no interior, encontrada na metade dos casos, lesões iniciais podem apresentar imagem exclusivamente radiolúcida.

Por fim, o **ameloblastoma: tumor odontogênico relativamente frequente**, ocorrendo mais em região posterior de mandíbula. Seu aspecto radiográfico é de áreas radiolúcidas e **multiloculares** (aspecto de **favos de mel ou de bolhas de sabão**).

## Áreas mistas (radiolúcidas e radiopacas)

**Lesões fibro-ósseas benignas:** o maior exemplo para diagnóstico diferencial são as displasias fibrosas (**cemento-óssea florida é a mais comum**). Produz **imagem radiográfica radiolúcida, mista ou radiopaca, com aspecto de vidro fosco, vidro despolido**.

**Exostoses:** são **protuberâncias e crescimentos originados a partir da porção cortical do osso**, comumente encontrados na mandíbula e na maxila. Sua etiologia é desconhecida, mas acredita-se que fatores genéticos e ambientais participem em conjunto. Diversos autores têm sugerido que o trauma local pode produzir resposta proliferativa no osso subjacente. São usualmente encontradas em pacientes adultos, sem predileção por gênero, sendo assintomáticas e recobertas por mucosa normal. Um exemplo é o tórus palatino e mandibular.

**Cementoblastoma:** são **neoplasias odontogênicas benignas incomuns, caracterizadas pela proliferação de tecido mineralizado de origem cementária unido à raiz de um ou mais elementos dentários**. Em geral, acometem pacientes jovens na segunda e na terceira décadas de vida, sem predileção por gênero. A mandíbula posterior é a região de predileção e o primeiro molar inferior é o dente mais associado ao desenvolvimento destas lesões.

Ao exame radiográfico, observa-se uma **massa de tecido misto ou radiopaco unido à raiz do dente associado**, circundada por um halo radiolúcido, podendo produzir reabsorção radicular, proliferação de tecido mineralizado de origem cementária unido à raiz de um ou mais elementos dentários.

**Osteonecrose associada aos bisfosfonatos:** esses medicamentos, análogos do pirofosfato, são internalizados pelos **osteoclastos, inibindo a sua função e, conseqüentemente, o turnover do tecido ósseo**. São utilizados principalmente no **tratamento da osteoporose e no controle da progressão do envolvimento ósseo por cânceres**. Nessas situações, a forma de utilização destas drogas pode ser oral (alendronato) ou



intravenosa (pamidronato e o zolendronato), sendo que Zolendronato e o pamidronato apresentam maior risco.

Na avaliação radiográfica, as áreas acometidas podem variar de alterações precoces, como espessamento da lâmina dura do osso alveolar, **alargamento do espaço correspondente ao ligamento periodontal** e áreas discretas de lise óssea, até extensas áreas radiolúcidas e radiopacas mal delimitadas, com formação de sequestros, simulando osteomielites.



## QUESTÕES COMENTADAS



1. (Prova da Marinha/2017) De acordo com Cohen (2011), como é denominada, em dentes permanentes, a dentina mais antiga produzida adjacente ao esmalte, por odontoblastos que ainda não se diferenciaram completamente?

- a) Pré-dentina
- b) Dentina do Manto
- c) Dentina circumpulpar
- d) Dentina interglobular
- e) Dentina peritubular

### Comentários:

A **alternativa B** está correta e é o gabarito da questão. A dentina do manto é a primeira dentina a ser produzida, a primordial, a mais antiga, localizada abaixo do esmalte ou cimento.

A **alternativa A** está incorreta. A pré dentina é uma camada não mineralizada, que protege contra a reabsorção, localizada entre a dentina e a camada odontoblástica.

A **alternativa C** está incorreta. Dentina circumpulpar é uma dentina mais acinzentada, próxima do espaço pulpar. Era descrita anteriormente na edição antiga do livro do Cohen. É mais mineralizada que a anterior e sofre mineralização globular, através dos calcosferitos.

A **alternativa D** está incorreta. A questão tentou confundir a nomenclatura: a dentina que reveste o interior dos túbulos é denominada dentina intratubular (peritubular). A dentina que circunda a dentina intratubular e constitui grande parte da massa dentinária, é denominada dentina intertubular.

A **alternativa E** está incorreta. A dentina que reveste o interior dos túbulos é denominada dentina intratubular, ou peritubular.



2. (Prova do Exército/2017) Segundo COHEN (2011), alguns autores classificaram o sistema de canais radiculares em oito configurações, de acordo com a morfologia do sistema de canais radiculares. Dentre os tipos de canais, o tipo que um canal deixa a câmara pulpar e divide-se em dois, que então se fundem no corpo da raiz, onde o canal, finalmente, se divide novamente em dois distintos próximo ao ápice, é classificado como um sistema de canais tipo:

- a) IV
- b) V
- c) VI
- d) VII

#### Comentários:

A **alternativa D** está correta e é o gabarito da questão. Configuração Tipo VII acontece quando um canal deixa a câmara pulpar e se divide em dois, que então se fundem, no corpo da raiz, e se divide novamente em dois canais distintos próximos ao ápice (configuração 1-2-1-2).

A **alternativa A** está incorreta. Configuração Tipo IV são dois canais distintos se estendem da câmara pulpar ao ápice (configuração 2-2).

A **alternativa B** está incorreta. Configuração Tipo V é um canal deixa a câmara pulpar e se divide próximo ao ápice em dois canais distintos (configuração 1-2).

A **alternativa C** está incorreta. Configuração Tipo VI são dois canais distintos deixam a câmara pulpar, fundem-se no corpo da raiz e se dividem novamente em dois canais próximo ao ápice (configuração 2-1-2).

3. (ESSEX/2015) Segundo LOPES (2010), das zonas da polpa, a que contém o plexo capilar subodontoblástico e o plexo nervoso de Rashkow é:

- a) Zona pobre em células.
- b) A camada odontoblástica.
- c) Zona rica em células.
- d) Zona central da polpa.

#### Comentários:





A **alternativa A** está correta e é o gabarito da questão. A zona pobre em células, por sua vez, contém capilares sanguíneos, uma rica rede de fibras nervosas (formando o plexo nervoso de Rashkow) e processos fibroblásticos.

A **alternativa B** está incorreta. A camada odontoblástica é a zona mais periférica da polpa e se encontra adjacente à pré-dentina.

A **alternativa C** está incorreta. Uma alta densidade celular, incluindo fibroblastos, células-tronco indiferenciadas e células imunes, é observada na região pulpar denominada zona rica em células.

A **alternativa D** está incorreta. A zona central da polpa é a polpa propriamente dita, contendo os maiores nervos, vasos e a maior quantidade de células.

**4. (Prova da Marinha/2004) A área que anatomicamente compreende o canal radicular apical, o forame apical e as ramificações apicais próprias, situado no interior dos 3 a 4 milímetros da raiz apical ou ápice radicular é denominada:**

- a) Junção cementodentinária apical
- b) Zona crítica apical
- c) Polpa radicular apical
- d) Zona de controle apical
- e) Limite terminal apical

#### Comentários:

A **alternativa B** está correta e é o gabarito da questão. Vejamos por quê:

O segmento apical pode ser considerado a região mais crítica do sistema de canais radiculares, no que se refere à necessidade de limpeza e desinfecção. Esta região contém o segmento apical do canal principal, o forame apical e uma maior incidência de ramificações, que permitem uma íntima relação com os tecidos perirradiculares.

Corresponde, em média, a um valor de 3 a 4mm mais apicais do canal radicular.

**5. (CPSI/UFPEL – Odontólogo - 2006) Paciente do sexo feminino, 47 anos de idade, apresenta o seguinte quadro clínico: febre, tumefação acentuada no lado esquerdo da face, com dor à palpação, elevação e mobilidade do dente 27 com extrema sensibilidade à percussão. No exame clínico, é observada extensa**



lesão cariosa com fratura das cúspides mesial, vestibular e lingual, sem a presença de fístula. Nos testes térmicos, a dor nesse dente é exacerbada pelo calor, ocorrendo um ligeiro alívio com o estímulo frio. O exame radiográfico mostrou um discreto aumento do espaço periodontal apical. O diagnóstico e o tratamento imediato são:

- a) abscesso periapical crônico; terapia endodôntica e curetagem periapical.
- b) abscesso fênix; terapia endodôntica associada à cirurgia periapical.
- c) osteomielite aguda; terapia endodôntica e uso de antibiótico e analgésico.
- d) abscesso periapical agudo; drenagem, uso de antibiótico, analgésico e curativo intracanal.
- e) pericementite apical aguda; eliminação do trauma, drenagem e uso de antiinflamatório.

#### Comentários:

A **alternativa D** está correta e é o gabarito da questão. O abscesso em questão é o abscesso periapical agudo, que exige drenagem via canal ou extraoral. O uso de antibióticos está indicado pelo comprometimento sistêmico que a paciente apresenta: febre/tumefação. O analgésico está indicado para o controle da dor e posteriormente, o tratamento endodôntico, com uso de medicação intracanal.

A **alternativa A** está incorreta. Abscesso periapical crônico geralmente é assintomático. Seu sinal mais característico é a fístula, necessitando de tratamento endodôntico e não de curetagem periapical.

A **alternativa B** está incorreta. Abscesso fênix é a reagudização de um abscesso crônico, estimulado por algum fator de ordem microbiana ou relacionado à imunidade do paciente. Se fosse o caso, seria indicado tratamento endodôntico e não cirurgia periapical.

A **alternativa C** está incorreta. Osteomielite aguda é um caso grave de infecção e nesse caso, não exigiria terapia endodôntica.

A **alternativa E** está incorreta. Não se trata de um caso de pericementite aguda, pois não houve extrusão de debris contaminados via canal radicular, nem há a presença de uma restauração em sobrecarga oclusal.

**6. (FUNDATEC/ Cirurgião Dentista Pref. Gramado - 2019) Para que seja feita a avaliação diagnóstica correta do estado pulpar e periapical, é necessário lançar mão de recursos semiotécnicos, como testes de sensibilidade pulpar, de percussão, de mobilidade e exame radiográfico. Analise as assertivas abaixo sobre o resultado dos testes e as alterações pulpares e/ou periapicais correspondentes:**

**I. Na pulpalgia hiper-reativa, a utilização de gás refrigerante para o teste de frio provocará no usuário uma dor (resposta positiva) que será localizada e rápida, e que passará após a remoção do estímulo.**



II. O teste de sensibilidade pulpar ao frio será fundamental para a diferenciação entre pericementite apical traumática e infecciosa: na traumática, o dente responderá negativamente enquanto, na infecciosa, o resultado será positivo.

III. No abscesso periapical agudo em fase inicial, a sensibilidade pulpar ao frio será negativa, o teste de percussão apresentará resultado positivo e, geralmente, haverá também dor na palpação em fundo de sulco vestibular do dente afetado.

Quais estão corretas?

- a) Apenas I.
- b) Apenas II.
- c) Apenas III.
- d) Apenas I e II.
- e) Apenas I e III.

**Comentários:**

A **alternativa E** está correta (I e III) e é o gabarito da questão. Vejamos por quê.

A afirmativa I está correta, pois afirma que na pulpite hiperreativa (sinônimo de pulpite reversível), a utilização de gás refrigerante para o teste de frio provocará no usuário uma resposta positiva, localizada e rápida, e que passará após a remoção do estímulo. É exatamente isso o que ocorre nos casos de pulpite reversível.

A afirmativa II está incorreta, pois afirma que o teste de sensibilidade pulpar ao frio na pericementite traumática responderá negativamente, e o correto seria positivamente. Já nos casos de pericementite infecciosa, o resultado será negativo.

A afirmativa III está correta, pois no abscesso periapical agudo em fase inicial, a sensibilidade pulpar ao frio será negativa e o teste de percussão apresentará resultado positivo. Tratando-se de um caso agudo e bastante dolorido, geralmente haverá também dor na palpação em fundo de sulco vestibular do dente afetado. Será necessária a drenagem do abscesso e posterior tratamento endodôntico.

7. (Prova da Aeronáutica/Endodontista- 2019) Para o atendimento das urgências endodônticas, a elaboração de um correto diagnóstico envolve, entre outros fatores, a aplicação prática do conhecimento sobre a fisiologia da dor de origem pulpar. Sobre as fibras nervosas sensitivas pulpares, assinale a alternativa correta.



- a) As fibras A-delta são responsáveis pela dor de origem dentinária.
- b) A resposta dolorosa da polpa é pulsátil quando transmitida pelas fibras mielinizadas A-delta.
- c) As fibras C da porção pulpar possuem baixo limiar de excitabilidade e são responsáveis pela dor difusa.
- d) O teste de sensibilidade pulpar elétrico em dentes jovens tende a ser inconclusivo, apesar do desenvolvimento precoce do plexo de Raschow e de sua localização central no tecido pulpar.

#### Comentários:

A **alternativa A** está correta e é o gabarito da questão. As fibras A-delta são fibras mielinizadas, responsáveis pela dor de origem dentinária, aguda, fugaz.

A **alternativa B** está incorreta. A resposta dolorosa da polpa é pulsátil quando transmitida pelas fibras do tipo C.

A **alternativa C** está incorreta. As fibras C da porção pulpar possuem alto limiar de excitabilidade e são responsáveis pela dor difusa.

A **alternativa D** está incorreta. O teste de sensibilidade pulpar elétrico em jovens tende a ser inconclusivo, porque não há o completo desenvolvimento do plexo de Raschow e sua localização é mais na periferia do tecido pulpar.

**8. (Prova do Exército/2011) O dente invaginado é uma profunda invaginação da superfície para dentro da coroa ou raiz. De acordo com Hélio P. Lopes e Siqueira Jr, quais são os dentes mais afetados, nesse caso?**

- a) Pré-molares permanentes.
- b) Molares decíduos.
- c) Caninos decíduos.
- d) Incisivos laterais permanentes.

#### Comentários:

A **alternativa D** está correta e é o gabarito da questão. O Incisivo Lateral Superior (ILS) possui dimensões menores do que o incisivo central, sendo mais largo no sentido mesio-distal. Possui curvatura radicular no sentido disto-palatino e uma grande incidência de anomalias: raízes múltiplas, fusão, geminação, sulcos



radiculares, dens invaginatus, cúspide talão, canais em C ou S, coroa cônica e porção apical delgada). Seu comprimento médio é de 22mm (Hargreaves); 23,1mm (LOPES).

A **alternativa A** está incorreta. O primeiro pré molar inferior normalmente apresenta raiz única com um canal de seção transversal mais ampla na direção vestibulolingual. Um segundo canal pode ser identificado em 30% destes dentes e três canais também pode ocorrer (2 V e 1 L). Canais em forma de C representam 14% das raízes. A sua proximidade com o forame mentoniano deve ser considerada, em caso de cirurgia parodontológica. Hargreaves afirma que são dentes muito difíceis de tratar, apresentando alto índice de *flare-ups* (explicaremos mais sobre o assunto na aula de emergências endodônticas). Seu comprimento médio é de 21,6mm (Hargreaves); 22,9mm (LOPES).

Já o segundo pré molar inferior geralmente apresenta raiz única, quase sempre cônica, com um canal. Seção reta geralmente oval com maior diâmetro no sentido V-L. Seu comprimento médio é de 22,3mm para os dois autores.

A **alternativa B** está incorreta. Os molares decíduos não apresentam grande incidência de dens invaginatus, conforme o enunciado da questão.

A **alternativa C** está incorreta. Os caninos decíduos não apresentam grande incidência de dens invaginatus, conforme o enunciado da questão.

**9. (Polícia Militar do Rio de Janeiro/ 2010) A polpa dentária é um tecido conjuntivo frouxo especializado, ricamente vascularizado e inervado. Em relação à histologia pulpar, é correto afirmar que**

- a) as células ectomesenquimais localizadas na zona rica em células da polpa podem se diferenciar em odontoblastos.
- b) os odontoblastos são as células mais numerosas da polpa.
- c) as fibras elásticas se distribuem em grande quantidade no tecido pulpar.
- d) as fibras nervosas tipo A são amielinizadas e são responsáveis por estímulos de condução lenta.

#### Comentários:

A **alternativa A** está correta e é o gabarito da questão. As células ectomesenquimais localizadas na zona rica em células da polpa podem se diferenciar em odontoblastos.

A **alternativa B** está incorreta. As células mais numerosas da polpa são os fibroblastos.

A **alternativa C** está incorreta. A polpa não contém quantidades significativas de fibras elásticas.



A **alternativa D** está incorreta. As fibras do tipo A são mielinizadas, responsáveis por estímulos de condução rápida.

10. (Prova da Aeronáutica/2019) O estabelecimento de um diagnóstico correto é de extrema relevância para a resolução das alterações pulpares e perirradiculares. Qual característica melhor se aplica às pulpites reversíveis?

- a) Uma exposição pulpar pode estar presente.
- b) A dor, quando presente, é sempre provocada.
- c) A dor é intermitente nos estágios mais avançados.
- d) O tipo de dor não se assemelha à descrita para a hipersensibilidade dentinária.

#### Comentários:

A **alternativa B** está correta e é o gabarito da questão. A dor, quando presente nos casos de pulpite reversível, será provocada por estímulos osmóticos, físicos ou químicos.

A **alternativa A** está incorreta. Nos casos de pulpite reversível não há exposição pulpar.

A **alternativa C** está incorreta. Nos estágios mais avançados, a dor é contínua, evoluindo para um caso de pulpite irreversível.

A **alternativa D** está incorreta. O tipo de dor se assemelha bastante à descrita para a hipersensibilidade dentinária.

11. (Prova da Marinha/ 2017) De acordo com Cohen (2011), em relação às características da periodontite apical sintomática, marque a opção correta.

- a) A necrose total da polpa é um pré-requisito para o seu desenvolvimento.
- b) Esses dentes, geralmente respondem negativamente à percussão.
- c) O exame radiográfico, geralmente mostra destruição óssea apical do dente envolvido.
- d) É uma forma de resposta imune adaptativa que requer especificidade e memória apuradas.
- e) Pode resultar em formação de abscesso se ocorrer invasão acentuada de bactérias piogênicas nos tecidos periapicais.



### Comentários:

A **alternativa E** está correta e é o gabarito da questão. A periodontite apical sintomática pode resultar em formação de abscesso se ocorrer invasão acentuada de bactérias piogênicas nos tecidos periapicais e por isso causar dor.

A **alternativa A** está incorreta. Pode ocorrer periodontite apical sintomática, ou pericementite, em casos com polpa viva. Um exemplo são os casos em que o dente fica em contato prematuro, em razão de uma restauração alta.

A **alternativa B** está incorreta. Esses dentes geralmente respondem positivamente ao teste de percussão.

A **alternativa C** está incorreta. O exame radiográfico pode evidenciar espessamento do espaço do ligamento periodontal, mas extensa destruição óssea apical é incomum.

A **alternativa D** está incorreta. Não se trata de resposta imune adaptativa, pois essa resposta não requer especificidade e memória apuradas.

**12. (Prova da Aeronáutica/2020) As calcificações pulpares possuem significância clínica, uma vez que podem dificultar o tratamento do canal radicular. Sobre as calcificações pulpares, é incorreto afirmar que**

**a) a calcificação pulpar é uma ocorrência comum.**

**b) na polpa radicular, a calcificação geralmente assume a forma de cálculos pulpares discretos e concêntricos.**

**c) a calcificação pode ocorrer ao redor de células em degeneração, trombos sanguíneos ou fibras colágenas.**

**d) os cálculos pulpares variam em tamanho, de pequenas partículas microscópicas a crescimentos que ocupam quase toda câmara pulpar.**

### Comentários:

A **alternativa B** está incorreta e é o gabarito da questão. Na polpa coronária, a calcificação geralmente assume a forma de cálculos pulpares discretos e concêntricos.

A **alternativa A** está correta. A calcificação pulpar é comum e ocorre em pelo menos 50% dos dentes.

A **alternativa B** está correta. A calcificação pode ocorrer ao redor de células em degeneração, trombos sanguíneos ou fibras colágenas.



A **alternativa D** está correta. Os cálculos pulpares variam em tamanho, de pequenas partículas microscópicas a crescimentos que ocupam quase toda câmara pulpar.

13. (Prova da Marinha/ 2017) Segundo Lopes e Siqueira (2015), com relação à microcirculação pulpar é correto afirmar que

- a) Capilares são vasos com calibre abaixo de 100 $\mu$ m e pressão sanguínea de 43 mmHg.
- b) Vênulas são vasos com calibre aproximado de 10 $\mu$ m e pressão de 35 mmHg.
- c) Arteriolas são vasos com calibre abaixo de 200  $\mu$ m e pressão de 19 mmHg.
- d) A pressão tecidual na polpa normal é em torno de 6 a 11 mmHg.
- e) O percentual do volume de tecido pulpar ocupado por vasos sanguíneos é de aproximadamente 60%.

#### Comentários:

A **alternativa D** está correta e é o gabarito da questão. A pressão tecidual na polpa normal é em torno de 6 a 11 mmHg.

A **alternativa A** está incorreta. Capilares são vasos até 10 $\mu$ m, com pressão de 35mmHg.

A **alternativa B** está incorreta. Vênulas são vasos até 200 $\mu$ m, com pressão de 19mmHg.

A **alternativa C** está incorreta. Arteriolas são vasos até 100 $\mu$ m ou menos, com pressão de 43mmHg;

A **alternativa E** está incorreta. O percentual do volume de tecido pulpar ocupado por vasos sanguíneos é de aproximadamente é de 14%.

14. (FCC /TRT 15- 2015) Paciente com 42 anos de idade, sexo feminino, tem histórico clínico de úlcera péptica e relata dor aguda espontânea na região do dente 24, não conseguindo dormir à noite, devido a esta dor. O exame clínico mostra uma restauração fraturada no dente 24, que apresenta a lâmina dura intacta, ao exame radiográfico. Os testes de sensibilidade ao frio e ao calor mostram vitalidade pulpar. Este quadro é compatível com o diagnóstico clínico de:

- a) abscesso periodontal.
- b) pulpite aguda irreversível.
- c) granuloma apical.





- d) abscesso dentoalveolar.
- e) periodontite apical aguda.

#### Comentários:

A **alternativa B** está correta e é o gabarito da questão. Conforme visto em aula, trata-se de um típico caso de pulpíte irreversível, quando a polpa responde positivamente aos testes clínicos, a lâmina dura apresenta-se intacta e o paciente apresenta um quadro de dor espontânea, não conseguindo dormir à noite.

A **alternativa A** está incorreta. Não se trata de um caso de abscesso periodontal, pois não há relato de edema gengival. O quadro clínico está mais voltado para a restauração fraturada e sua repercussão pulpar.

A **alternativa C** está incorreta. Granuloma periapical trata-se de uma patologia perirradicular, não apresentando resposta positiva para os testes pulpares.

A **alternativa D** está incorreta. Não se trata de um caso de abscesso dentoalveolar, pois não há edema/tumefação e a polpa responde positivamente aos testes de sensibilidade.

A **alternativa E** está incorreta. Não se trata de periodontite apical aguda, pois claramente a alteração é intrapulpar, devido à restauração fraturada e os testes clínicos de sensibilidade responderam positivamente.

**15. (CONSULPLAN/ Dentista BH - 2018) De acordo com Lopes & Siqueira Jr (2010), a pulpíte reversível é por definição uma leve alteração inflamatória da polpa, em fase inicial, em que a reparação tecidual advém, uma vez removido o agente desencadeador do processo. Do ponto de vista histopatológico, é INCORRETO afirmar que:**

- a) Neste estágio a polpa encontra-se usualmente organizada.
- b) Nestes casos os vasos sanguíneos da polpa se tornam dilatados o que é conhecido como hiperemia.
- c) A vasodilatação prolongada predispõe ao edema, como resultado da elevação da pressão capilar e do aumento de permeabilidade vascular.
- d) A formação de edema nesta fase é exacerbada fazendo pressão sobre as fibras delta A, o que impede a condução do impulso nervoso e a consequente ocorrência de dor espontânea.

#### Comentários:

A **alternativa D** está incorreta e é o gabarito da questão. Na pulpíte reversível, histopatologicamente, a formação de edema é muito discreta, não ocasionando dor espontânea nas fibras A-delta. Essas fibras são responsáveis pela dor aguda, fugaz, de origem dentinária.



A **alternativa A** está correta, uma vez que nesse estágio inicial, a polpa se encontra organizada.

A **alternativa B** está correta. Nesse estágio, os vasos sanguíneos apresentam hiperemia.

A **alternativa C** está correta. A vasodilatação prolongada predispõe ao edema, mesmo discreto, como resultado da elevação da pressão capilar e do aumento de permeabilidade vascular.

**16. (Prova do Exército/2010) Uma cavidade patológica revestida por epitélio que se abre para o canal radicular do dente recebe o nome de:**

- a) Cisto de Stafne.
- b) Cisto periapical em bolsa.
- c) Cisto periodontal lateral.
- d) Cisto verdadeiro.

#### Comentários:

A **alternativa B** está correta e é o gabarito da questão. No cisto periapical em bolsa há a comunicação com a luz do canal.

A **alternativa A** está incorreta. Cisto de Stafne é escrito como uma lesão radiolúcida assintomática, localizada próximo ao ângulo da mandíbula.

A **alternativa C** está incorreta. Cisto periodontal lateral é um cisto odontogênico incomum, que surge lateralmente à raiz de dentes erupcionados. Acomete mais mandíbula e sua região de predileção é entre canino e pré-molar.

A **alternativa D** está incorreta. No cisto verdadeiro não há comunicação com a luz do canal.

**17. (CEFET/Pref. Amargosa – BA/Endodontista – 2015) Sobre as lesões periapicais é correto afirmar que**

- a) A inflamação periapical é uma extensão da inflamação pulpar, podendo iniciar antes da necrose pulpar.
- b) O granuloma periapical apresenta-se com inúmeros capilares, fibras conjuntivas e sempre epiteliado.



- c) As características clínicas do abscesso em fase inicial são: dor leve, provocada por estímulo mecânico e difusa.
- d) O suprimento vascular do ligamento periodontal é abundante, sendo mais desenvolvido próximo da superfície radicular do que no osso alveolar.
- e) A osteíte condensante é uma inflamação periapical aguda, de grande intensidade e imagem radiopaca na radiografia periapical.

#### Comentários:

A **alternativa A** está correta e é o gabarito da questão. Os eventos de agressão bacteriana, inflamação, necrose e infecção ocorrem na polpa por incrementos de tecido que se aglutinam e migram apicalmente, até que toda a polpa esteja necrosada e infectada. Isso significa que os eventos ocorrem em uma cascata, de forma gradual.

A **alternativa B** está incorreta. O granuloma periapical apresenta um infiltrado inflamatório crônico, que em sua periferia é composto basicamente por fibras colágenas. Macrófagos predominam, seguido pelos linfócitos, plasmócitos e neutrófilos, mas os corpúsculos de Russel também podem ser encontrados. O osso reabsorvido é substituído por tecido granulomatoso e não epiteliado.

A **alternativa C** está incorreta. As características do abscesso em fase inicial são: ausência de tumefação, a dor pode ser excruciante, localizada, dor à palpação, percussão e mobilidade dentária.

A **alternativa D** está incorreta. O suprimento vascular do ligamento periodontal é abundante, sendo mais desenvolvido próximo do osso alveolar do que da superfície radicular.

A **alternativa E** está incorreta. A osteíte condensante é uma inflamação periapical crônica, de baixa intensidade e imagem radiopaca na radiografia periapical.

**18. (Prova da Marinha/ 2015) Segundo Lopes e Siqueira Junior (2010) qual é a forma mais comum de infecção extrarradicular?**

- a) Periodontite apical aguda
- b) Periodontite apical crônica
- c) Cisto perirradicular
- d) Abscesso perirradicular agudo
- e) Granuloma perirradicular



### Comentários:

A **alternativa D** está correta e é o gabarito da questão. Conforme o autor Lopes e Siqueira afirma em seu livro, o abscesso perirradicular agudo é a forma mais comum de infecção extrarradicular. Ele pode ser dividido em três estágios de evolução: abscesso em fase inicial, em evolução e abscesso evoluído.

É importante diferenciá-lo da patologia perirradicular mais comumente encontrada: o granuloma perirradicular.

**19. (Prova da Aeronáutica/2020) A necrose pulpar refere-se a um diagnóstico clínico que indica a morte da polpa dentária. Qual característica se aplica a um dente diagnosticado com necrose pulpar?**

- a) O dente necrosado geralmente responde à estimulação ao frio.
- b) O dente necrosado geralmente não responde ao teste elétrico da polpa.
- c) Ocorre o fornecimento de sangue pulpar, mas os nervos não estão funcionais.
- d) Uma área radiolúcida apical está sempre relacionada com esse diagnóstico em radiografias periapicais.

### Comentários:

A **alternativa B** está correta e é o gabarito da questão. O dente necrosado geralmente não responde ao teste elétrico da polpa, pois não existe mais circulação sanguínea e fibras viáveis.

A **alternativa A** está incorreta. O dente necrosado geralmente não responde a estimulação ao frio, pois não existe mais circulação sanguínea e fibras viáveis para fazer a condução do estímulo osmótico que o frio provoca.

A **alternativa C** está incorreta. Não ocorre mais o fornecimento de sangue pulpar e os nervos não estão funcionais.

A **alternativa D** está incorreta. Pode ocorrer necrose pulpar sem apresentar lesão periapical radiolúcida.

**20. (Prova da Aeronáutica/2020) Os sinais e os sintomas dessa patologia caracterizam-se por processo inflamatório em que a formação de pus se dá lentamente, sem desconforto importante para o paciente, muitas vezes acompanhado de fístula. Considerando o exposto, o diagnóstico correto é de**

- a) osteíte condensante.



- b) abscesso apical agudo.
- c) abscesso apical crônico.
- d) periodontite apical assintomática.

#### Comentários:

A **alternativa C** está correta e é o gabarito da questão. O abscesso apical crônico é geralmente assintomático, com drenagem intermitente ou contínua por meio de fístula, intra ou extraoral. Inspeção: presença de cárie e/ou restauração extensa. Testes pulpares e perirradiculares negativos. Achados radiográficos: apresenta área de destruição óssea perirradicular assim como granuloma e cisto.

A **alternativa A** está incorreta. A osteíte condensante refere-se a uma resposta inflamatória subclínica, de intensidade muito baixa e longa duração, que pode levar a um aumento na densidade óssea. Para tal, deve existir uma causa para a alteração pulpar, pois é de origem endodôntica. Tem como características Histopatológicas um moderado infiltrado inflamatório nos espaços medulares. Sinais e sintomas: clinicamente assintomático ou apresenta leve sintomatologia pulpar. Radiograficamente apresenta densidade óssea e radiopacidade aumentada na região apical, com acentuação das trabéculas ósseas.

A **alternativa B** está incorreta. O abscesso apical agudo caracteriza-se por uma reação intensa, localizada, adjacente ao forame apical, com presença de exsudato purulento. As células inflamatórias (principalmente neutrófilos) se encontram em combate franco contra bactérias, em estado de degeneração ou já deterioradas. As fibras periodontais são dilaceradas pelo edema. Diagnóstico: dor espontânea, pulsátil. Localizada. Pode ou não haver comprometimento sistêmico (linfadenite, febre e mal-estar). A dor é pronunciada quando ainda intraósseo. Um dramático alívio da dor ocorre após a ruptura do periosteio pelo exsudato. Inspeção: tumefação intra e/ou extraoral, flutuante ou não (estágio da evolução). Início apenas no LP, sem tumefação. Em alguns casos pode apresentar mobilidade e ligeira extrusão dentária.

A **alternativa D** está incorreta. Na periodontite apical sintomática, a dor é intensa, espontânea e localizada. Extrema sensibilidade ao toque pode ser relatada, além da "sensação de dente crescido". A mastigação geralmente provoca ou exacerba a dor. Não apresenta fístula.

#### 21. (Prova do Exército/2015) Segundo Lopes, podemos afirmar que o cisto nasopalatino:

- a) É um cisto não odontogênico intraósseo mais comum dos maxilares. Sua origem está associada às proliferações epiteliais do ducto nasopalatino.
- b) Também conhecido como cisto de Gorlin.
- c) É um cisto odontogênico incomum, havendo uma predileção para surgimento desse cisto na mandíbula.
- d) É considerado um cisto odontogênico de origem inflamatória.



### Comentários:

A **alternativa A** está correta. O Cisto do ducto nasopalatino trata-se do cisto não odontogênico intraósseo mais comum, localizado na linha média união das duas maxilas, causando aumento de volume na região da papila palatina. Sua imagem radiográfica se assemelha a um coração.

A **alternativa B** está incorreta. Cisto odontogênico calcificante é sinônimo de cisto de Gorlin.

A **alternativa C** está incorreta. É um cisto não odontogênico bastante comum.

A **alternativa D** está incorreta. Trata-se de um cisto não odontogênico.

**22. (Prova da Aeronáutica/2019) Sobre alguns elementos envolvidos na etiologia e patogenia de uma doença perirradicular inflamatória de origem endodôntica, qual das alternativas abaixo está incorreta?**

a) O desenvolvimento das respostas inflamatória e imunológica nos tecidos periapicais se inicia após a polpa se tornar infectada.

b) Os mecanismos de defesa do hospedeiro que impedem o avanço da infecção endodôntica estão representados por uma resposta inflamatória inespecífica ou por uma resposta imunológica adaptativa.

c) As interleucinas 1 beta e 6, o fator de necrose tumoral alfa e as prostaglandinas destacam-se dentre os fatores locais que ativam a reabsorção óssea concomitante à formação das lesões periapicais inflamatórias de origem endodôntica.

d) Os micro-organismos desempenham importante papel nesse processo, exercendo um efeito destrutivo de forma direta por ativar elementos de defesa do hospedeiro, fator de relevante importância na indução do dano tecidual associado às lesões periradiculares.

### Comentários:

A **alternativa D** está incorreta e é o gabarito da questão. Vejamos porquê:

Os micro-organismos desempenham importante papel nesse processo, exercendo um efeito destrutivo de forma indireta por ativar elementos de defesa do hospedeiro e não de forma direta, como relata na questão. Os danos ao hospedeiro podem ser de forma direta e indireta e o relatado na questão ocorre por ativação de elementos de defesa do hospedeiro, logo: forma indireta.



23. (Prova da Aeronáutica/2013) Como resultado da presença de micro-organismos na dentina, uma variedade de células imunocompetentes é recrutada para a polpa dental. São células que, inicialmente, participam do processo inflamatório crônico pulpar, exceto:

- a) Linfócitos.
- b) Macrófagos.
- c) Plasmócitos.
- d) Fibroblastos.

#### Comentários:

A **alternativa D** está incorreta e é o gabarito da questão. Os fibroblastos não são células que participam do processo inflamatório crônico.

As **alternativas A, B, C** estão corretas pois todas essas células estão presentes nos processos inflamatórios crônicos pulpares.

24. (Prova da Aeronáutica/2016) Segundo Lopes e Siqueira Jr. (2010), as situações clínicas citadas nas alternativas abaixo necessitam de prescrição de antibiótico, exceto:

- a) abscesso seguido de febre.
- b) abscesso com dor excruciante.
- c) abscesso com linfadenite regional.
- d) abscesso com edema generalizado, difuso.

#### Comentários:

A **alternativa B** está incorreta e é o gabarito da questão. Abscesso com dor excruciante, porém sem comprometimento sistêmico não necessita de prescrição de antibiótico e sim, analgésico e antiinflamatório.

A **alternativa A** está correta. Febre é um sinal de envolvimento sistêmico, necessitando intervenção antibiótica.

A **alternativa C** está correta. Linfadenite regional é um sinal de envolvimento sistêmico, necessitando intervenção antibiótica.



A **alternativa D** está correta. Edema generalizado, difuso são sinais de envolvimento sistêmico, necessitando intervenção antibiótica.

**25. (Prova do Exército/2017) Segundo COHEN (2011), a descrição de Kuttler da anatomia do ápice radicular apresenta uma conicidade do canal radicular, do orifício do canal até CA (constricção apical), a qual é geralmente de:**

- a) 0,5 a 1,5 mm coronal ao forame apical
- b) 0,5 a 1,0 mm coronal ao forame apical
- c) 1,0 a 1,5 mm coronal ao forame apical
- d) 1,0 a 2,0 mm coronal ao forame apical

**Comentários:**

A **alternativa A** está correta e é o gabarito da questão. Segundo o estudo de Kutler, referido no livro de Hargreaves, a distância do orifício do canal até a constricção apical é de 0,5 a 1,5 mm coronal ao forame apical.

**26. (Prova do Exército/2019) Alguns conceitos espaciais se aplicam à avaliação tridimensional da anatomia da câmara pulpar e podem ajudar o clínico a determinar o número e a localização dos orifícios no assoalho. De acordo com COHEN (2017), assinale a alternativa que apresenta o conceito incorreto:**

- a) **Centralidade:** O assoalho da câmara pulpar nem sempre está localizado no centro do dente, à altura da JCE.
- b) **Localização do orifício:** Os orifícios do canal estão sempre localizados na junção das paredes com o assoalho; sempre localizados nos ângulos dessa junção; e sempre localizados no término das linhas de fusão do desenvolvimento radicular.
- c) **Concentricidade:** As paredes da câmara pulpar são sempre concêntricas em relação à superfície externa do dente à altura da JCE; ou seja, a anatomia da superfície externa da raiz reflete a anatomia interna da câmara pulpar.
- d) **Localização da JCE:** A distância entre a superfície externa da coroa clínica à parede da câmara pulpar é a mesma em toda a circunferência do dente ao nível da JCE, o que faz com que essa estrutura seja a referência mais consistentemente reprodutível para se localizar a posição da câmara pulpar.

**Comentários:**





A **alternativa A** está incorreta e é o gabarito da questão. Centralidade: O assoalho pulpar está sempre localizado ao centro do dente; as paredes da câmara são sempre concêntricas em relação à superfície externa do dente; a distância da superfície externa da coroa à parede da câmara é a mesma em toda a circunferência do dente.

**27. (Prova do Exército/2019) Segundo LOPES (2015), a polpa dental responde à injúria tecidual por meio de inflamação. As bactérias do biofilme cárie representam a forma mais comum de antígenos e agressão à polpa. Quanto à resposta imune da polpa, todas as afirmações abaixo estão corretas, exceto:**

**a) Os odontoblastos podem reconhecer produtos bacterianos e liberar moléculas pró-inflamatórias que recrutam células dendríticas para a região pulpar subjacente à dentina afetada.**

**b) A inflamação neurogênica na polpa faz com que os neurônios aferentes liberem neuropeptídeos, que são mediadores que podem atrair células de defesa do hospedeiro e induzir mudanças vasculares características da inflamação.**

**c) Em relação à profundidade da lesão cariosa, verifica-se que quando a distância entre o biofilme da cárie e a polpa é de 1,5mm, a intensidade da inflamação é bem significativa.**

**d) As células dendríticas, assim como os macrófagos pulpares, participam ativamente do processo inflamatório pulpar, capturando antígenos.**

#### **Comentários:**

A **alternativa C** está incorreta e é o gabarito da questão. 1,5 mm é considerado ainda uma distância segura. Valores abaixo disso, como 0,5 mm são considerados críticos para a polpa. Veja: quando a distância entre o biofilme da cárie à polpa for de 0,5 mm da polpa, a inflamação aumenta e se torna ainda mais severa e as bactérias podem alcançar a polpa através dos túbulos, mesmo sem exposição pulpar real.

**28. (Prova do Exército/2019) Segundo COHEN (2017), a avaliação das respostas neurais da polpa pode ser realizada com o teste elétrico. A resposta a este teste indica somente que algumas fibras nervosas viáveis estão presentes na polpa e são capazes de responder. Além disso, respostas falso-positivas e falso-negativas podem ocorrer, e o dentista deve levar isso em consideração quando formular o diagnóstico final. Dentre as alternativas abaixo, aponte aquela que pode induzir a uma resposta falso-positiva quando do uso do teste elétrico:**

**a) Obliteraões calcíficas nos canais radiculares.**

**b) Ápice imaturo.**

**c) Necrose parcial da polpa.**

**d) Medicamentos que aumentam o limiar do paciente à dor.**



### Comentários:

A **alternativa C** está correta e é o gabarito da questão. Quando há necrose parcial da polpa, ainda restam algumas fibras do tipo C viáveis, pois elas são mais resistentes à hipóxia tecidual. Dessa forma, ao teste elétrico elas podem responder como falso-positivo.

**29. (Prova do Exército/2018) Segundo LOPES (2015), a polpa dental tem o maior valor de fluxo sanguíneo por unidade de peso entre os tecidos orais. As medições da pressão de arteríolas, capilares e vênulas na polpa revelaram, respectivamente, os valores de:**

- a) 45 mmHg, 35 mmHg e 18 mmHg.
- b) 40 mmHg, 30 mmHg e 19 mmHg.
- c) 43 mmHg, 35 mmHg e 19 mmHg.
- d) 45 mmHg, 30 mmHg e 18 mmHg.

### Comentários:

A **alternativa C** está correta e é o gabarito da questão. Lembre-se:

- **ARTERÍOLAS:** até 100µm ou menos. Pressão: 43mmHg;
- **VÊNULAS:** até 200µm. Pressão 19mmHg;
- **CAPILARES:** até 10µm. Pressão 35mmHg;

**30. (Prova do Exército/2018) O istmo é uma área estreita, em forma de fita, que conecta dois ou mais canais radiculares. Usando micro-TC, foram descritas 4 diferentes configurações para os istmos na raiz mesial dos molares inferiores. Segundo LOPES (2015), em relação à configuração de Fan et al., o tipo de istmo que apresenta conexão estreita, mas incompleta, existente entre os canais, sendo conexão dividida é do tipo:**

- a) I.
- b) II.
- c) III.
- d) IV.



### Comentários:

A **alternativa B** está correta e é o gabarito da questão.

### Istmos:

- **Tipo I:** dois canais sem comunicação evidente.
- **Tipo II:** conexão extremamente estreita entre dois canais principais.
- **Tipo III:** difere do tipo II pela presença de três canais.
- **Tipo IV:** canais principais se estendem para a área do istmo.
- **Tipo V:** conexão mais larga entre os dois canais principais.

**31. (Prova do Exército/2018) Segundo LOPES (2015), os tecidos perirradiculares compreendem o cemento, o ligamento periodontal e o osso alveolar. A região perirradicular que circunda o terço apical da raiz é usualmente referida como “periápice” ou “tecido periapical. A espessura do ligamento periodontal normal pode variar entre \_\_\_\_\_, com a porção mais delgada geralmente localizada no terço médio da raiz. A largura do cemento geralmente é maior na porção apical da raiz (média, \_\_\_\_\_) que na junção amelocementária (\_\_\_\_\_), e pode variar com a idade. O cemento é composto por cerca de \_\_\_\_\_ de matéria inorgânica. Preencha as lacunas e, em seguida, assinale a alternativa correta.**

a) 150-380µm; 150 - 200µm; 20 - 50µm e 50%.

b) 150-380µm; 150 - 200µm; 15 - 20µm e 30%.

c) 20-50µm; 150 - 200µm; 20 - 50µm e 30%.

d) 20-50µm; 100 - 150µm; 15 - 20µm e 50%.

### Comentários:

A **alternativa A** está correta e é o gabarito da questão.

**Ligamento Periodontal (LP):** possui espessura de 150-380 µm, com sua porção mais delgada localizada em terço médio da raiz. Funções: sustentar o dente no alvéolo e é receptor sensorial. Colágeno tipo I é seu principal componente e fibroblastos são as células predominantes. Apresenta inervação sensorial (nociceptores e mecanorreceptores) e autônoma.

**Cemento:** é um tecido conjuntivo duro, que não possui vascularização própria (feita pelo LP), sendo mais resistente à reabsorção. É dividido em: cemento celular (terço apical e região interradicular) e acelular. É recoberto por uma camada de pré-cemento (3 a 5µm de espessura). Sua largura é geralmente maior na porção apical da raiz, em média 150-200 µm. Tem deposição contínua em fases alternadas de atividade e repouso. A matriz extracelular do cemento contém 50% de matéria inorgânica, 22% de matéria orgânica e 32% de água.



**32. (Prova do Exército/2018) Em relação à função básica dos mediadores químicos, segundo LOPES (2015), é incorreto afirmar que:**

- a) Prostaglandinas estão envolvidas em vasodilatação, dano tecidual, febre e dor.
- b) A vasodilatação é mediada por prostaglandinas, histamina, óxido nítrico e neuropeptídeos.
- c) A dor é mediada por bradicinina, prostaglandinas, histamina e leucotrieno B4.
- d) Febre é mediada por IL-1, TNF e prostaglandinas.

#### Comentários:

A **alternativa C** está incorreta e é o gabarito da questão. Mediadores químicos, como bradicinina e histamina, podem causar dor por ação direta sobre as fibras do tipo C. Prostaglandinas reduzem o limiar destas fibras, tornando-as mais suscetíveis aos efeitos estimulatórios da bradicinina e da histamina, mas não causam dor diretamente. Leucotrieno B4 é um importante mediador químico da inflamação, mas não necessariamente é responsável direto pela dor.

**33. (Prova do Exército/2016) De acordo com COHEN (2011), em um estudo feito por Krasner e Rankow, foi descoberto que a junção amelocementária era a referência anatômica mais importante para se determinar a localização das câmaras pulpares e os orifícios do canal radicular. Esses autores propuseram nove orientações ou leis da anatomia da câmara pulpar. Dentre as alternativas, marque a incorreta:**

- a) Lei da Concentricidade
- b) Lei da Junção amelocementária
- c) Lei da Assimetria
- d) Lei da Mudança de Cor

#### Comentários:

A **alternativa C** está incorreta e é o gabarito da questão. O correto seria: lei da simetria dos orifícios.

**Leis da centralidade e concentricidade - ao nível da Junção Cimento Esmalte (JCE):**

- O assoalho pulpar está sempre localizado ao centro do dente;
- As paredes da câmara são sempre concêntricas em relação à superfície externa do dente;



- A distância da superfície externa da coroa à parede da câmara é a mesma em toda a circunferência do dente.

#### Leis da simetria dos orifícios dos canais (com exceção dos molares superiores):

- Estão equidistantes de uma linha média imaginária que atravessa o dente no sentido méso-distal;
- Estão alinhados a uma reta imaginária que passa perpendicularmente a esta linha méso-distal.

#### Lei da mudança de cor:

- A cor do assoalho pulpar é sempre mais escura do que a das paredes e do teto.

#### Leis da localização. Os orifícios estão sempre localizados:

- Na junção das paredes com o assoalho pulpar;
- Nos ângulos da junção entre o assoalho e as paredes da câmara;
- No término das linhas de fusão do desenvolvimento radicular.

**34. (Prova do Exército/2016) Dois tipos de proteínas estruturais são encontrados da polpa: o colágeno e a elastina. Na polpa humana, a quantidade de colágeno é relatada como sendo de 26% a 32% do peso seco em pré-molares e molares. Constituem os principais tipos de colágeno encontrados na polpa, de acordo com COHEN (2011), os colágenos tipo:**

- a) I e III
- b) IV e VII
- c) II e VII
- d) IV e V

#### Comentários:

A **alternativa A** está correta e é o gabarito da questão. Fibroblastos são consideradas, por Hargreaves, células tronco mesenquimais indiferenciadas (já vimos que são células capazes de dar origem a outras células). São as células mais numerosas da polpa, capazes de sintetizar colágeno tipo I e III, GAGs e proteoglicanos.

**35. (Prova da Marinha/2020) Segundo Lopes e Siqueira (2015), a cavidade pulpar pode ser definida como um espaço que abriga a polpa dentária, estando normalmente situada na porção central dos dentes. Didaticamente, ela pode ser dividida em câmara pulpar e canal(is) radicular(es). De acordo com Vertucci et al, como se classifica o canal que deixa a câmara pulpar, dividindo-se em dois no corpo da raiz, para então os dois se fundirem, formando um novo canal?**



- A) Tipo II
- B) Tipo III
- C) Tipo IV
- D) Tipo V
- E) Tipo VI

**Comentários:**

A **alternativa B** está correta e é o gabarito da questão.

**Configurações de Vertucci:**

**Tipo III:** um canal deixa a câmara e se divide em dois no corpo da raiz; então, os dois se fundem para formar um canal.

**36. (Prova da Marinha/2020) Segundo Hargreaves e Berman (2017), a osteomielite esclerosante focal crônica aparece clinicamente, em pacientes jovens, em dentes vitais ou não, com lesões cariosas extensas e é mais prevalente no:**

- A) Segundo pré-molar superior
- B) Primeiro pré molar inferior
- C) Primeiro molar inferior
- D) Primeiro molar superior
- E) Segundo molar inferior

**Comentários:**

A **alternativa C** está correta e é o gabarito da questão.

Refere-se a uma resposta inflamatória subclínica, de intensidade muito baixa e longa duração, que pode levar a um aumento na densidade óssea. Para tal, deve existir uma causa para a alteração pulpar, pois é de origem endodôntica. Apresenta moderado infiltrado inflamatório nos espaços medulares. Sinais e sintomas:



cl clinicamente assintomático ou apresenta leve sintomatologia pulpar. Radiograficamente apresenta densidade óssea e radiopacidade aumentada na região apical, com acentuação das trabéculas ósseas. Segundo Hargreaves, acomete mais o primeiro molar inferior e a lâmina dura geralmente permanece intacta.

**37. (Prova da Marinha/2020) Correlacione as células de defesa às suas funções, em relação às lesões perirradiculares, de acordo com Lopes e Siqueira Jr (2015), e assinale a opção que apresenta a sequência correta.**

### CÉLULAS

I- linfócitos TCD8

II- macrófagos

III- plasmócitos

IV- linfócitos B

V- células NK

### FUNÇÕES

( ) Diferenciam-se em plasmócitos, apresentação de antígenos para os linfócitos T, baixa produção de anticorpos.

( ) Citotoxicidade, supressão da resposta imune.

( ) Grande produção de anticorpos

( ) Fagocitose, apresentação de antígenos para linfócitos T, produção de citocinas e outros mediadores.

( ) Citotoxicidade celular e produção de citocinas.

A) II, IV, III, I, V

B) I, IV, V, II, III

C) IV, II, I, III, V

D) IV, I, III, II, V



E) II, I, III, V, IV

#### Comentários:

A **alternativa D** está correta e é o gabarito da questão.

- *Neutrófilos: fagocitose e produção de citocinas;*
- *Macrófagos: fagocitose e apresentação de antígenos para linfócitos T;*
- *Linfócitos B: diferenciação de plasmócitos e apresentação de antígeno;*
- *Plasmócitos: grande produção de anticorpos;*
- *Linfócitos TCD4: ativação de macrófagos e produção de citocinas;*
- *Linfócitos TCD8: citotoxicidade;*
- *Células NK: citotoxicidade;*

**38. (Prova do Exército/2020)** Os túbulos dentinários se estendem por toda a espessura da dentina e apresentam conformação cônica, com o diâmetro maior voltado para a polpa (média de 2,5  $\mu\text{m}$ ) e o diâmetro menor voltado para a periferia, próximo ao esmalte ou cimento (0,9  $\mu\text{m}$ ). De acordo com Lopes (2015), a estrutura tubular garante à dentina duas propriedades importantes. Assinale a alternativa que apresenta essas propriedades.

A) Permeabilidade e sensibilidade

B) Nutritiva e protetiva

C) Formativa e impermeabilidade

D) Defensiva e formativa

#### Comentários:

A **alternativa A** está correta e é o gabarito da questão.

Os túbulos dentinários se estendem por toda a espessura da dentina e apresentam conformação cônica, com o **diâmetro maior voltado para a polpa (média de 2,5  $\mu\text{m}$ )** e o **diâmetro menor voltado para a periferia, próximo ao esmalte ou cimento (média de 0,9  $\mu\text{m}$ )**.

Essa informação é especialmente relevante quando pensamos a respeito da **permeabilidade dentinária**, que é maior no centro da polpa em função do maior diâmetro e quantidade de túbulos.





A **densidade tubular** também é maior próximo à polpa, com aproximadamente **65.000 túbulos/mm<sup>2</sup>**, quando comparada com aproximadamente **15.000 túbulos/mm<sup>2</sup>** na junção amelodentinária (JAD). De fato, a área ocupada pelos túbulos dentinários varia de 1% (na JAD) a 30% (próximo à polpa).

A questão da **sensibilidade dentinária** também está relacionada com a presença dos túbulos e a **teoria hidrodinâmica** é a mais aceita atualmente. Ela considera que estímulos externos atuam na dentina, induzindo o movimento abrupto do fluido dentinário no interior dos túbulos, seja em direção à polpa ou em direção à periferia, dependendo do estímulo.

**39. (Prova do Exército/2020) Segundo LOPES (2015), assinale a alternativa que apresenta a neoplasia odontogênica benigna incomum que, em geral, acomete pacientes jovens na segunda e na terceira décadas de vida, sem predileção por gênero. A mandíbula posterior é a região de predileção e, o primeiro molar inferior é o dente mais associado ao desenvolvimento destas lesões.**

A) Osteoma

B) Cementoblastoma

C) Displasia cemento-óssea florida

D) Fibroma ossificante central

#### Comentários:

A **alternativa B** está correta e é o gabarito da questão.

Cementoblastoma: são neoplasias odontogênicas benignas incomuns, caracterizadas pela proliferação de tecido mineralizado de origem cementária unido à raiz de um ou mais elementos dentários. Em geral, acometem pacientes jovens na segunda e na terceira décadas de vida, sem predileção por gênero. A mandíbula posterior é a região de predileção e o primeiro molar inferior é o dente mais associado ao desenvolvimento destas lesões.

Ao exame radiográfico, observa-se uma massa de tecido misto ou radiopaco unido à raiz do dente associado, circundada por um halo radiolúcido, podendo produzir reabsorção radicular, proliferação de tecido mineralizado de origem cementária unido à raiz de um ou mais elementos dentários.

**40. (Prova do Exército/2020) Após a deposição da primeira camada de dentina da raiz, a membrana basal abaixo da bainha epitelial de Hertwig se fragmenta. Em seguida, as células da camada mais interna da bainha secretam um material hialino sobre a dentina recém-formada, formando a camada hialina de \_\_\_\_\_.** Essa camada será importante para auxiliar a adesão do cimento à dentina radicular. De acordo com LOPES (2015), assinale a alternativa que contempla corretamente a lacuna acima.



- A) Howship
- B) Hopewell-Smith
- C) Sharpey
- D) Witlockite

**Comentários:**

A **alternativa B** está correta e é o gabarito da questão.

As células da camada mais interna da bainha secretam um material hialino sobre a dentina recém-formada, formando a camada hialina de Hopewell-Smith. Esta camada será importante para auxiliar a adesão do cimento à dentina radicular.

**41. (VUNESP/Prova do Exército/2021) O estudo da cavidade pulpar deve ser tridimensional, pois a morfologia dentária apresenta características variáveis. Assim, pode-se afirmar que**

- (A) o incisivo lateral superior possui uma morfologia diferenciada, com curvatura disto lingual, que muitas vezes não aparece no Rx.
- (B) a câmara pulpar dos dentes anteriores possui paredes, teto (parede oclusal) e o assoalho ou soalho.
- (C) o canino superior apresenta maior variabilidade anatômica, como dens invaginatus e fusão.
- (D) o primeiro pré-molar superior geralmente apresenta duas raízes com achatamento coronário vestibulolingual.
- (E) quanto mais anterior for o dente, maior a variabilidade da anatomia interna.

**Comentários:**

A **alternativa A** está correta e é o gabarito da questão.

O incisivo lateral superior possui uma morfologia diferenciada, com curvatura disto lingual, que muitas vezes não aparece no Rx, podendo ocasionar desvios e perfurações.

A **alternativa B** está incorreta. A câmara pulpar dos dentes anteriores possui paredes, teto (parede oclusal) mas não possui assoalho.



A **alternativa C** está incorreta. O incisivo lateral superior apresenta maior variabilidade anatômica, como dens invaginatus e fusão.

A **alternativa D** está incorreta. O primeiro pré-molar superior geralmente apresenta duas raízes com achatamento coronário mesiodistal.

A **alternativa E** está incorreta. Quanto mais posterior for o dente, maior a variabilidade da anatomia interna.

**42. (VUNESP/Prova do Exército/2021) Embora saiba-se da variabilidade anatômica dos dentes, dentre os estudos mais úteis para a clínica Endodôntica encontram-se os de comprimentos médios e números de canais dos grupos dentais, que na sua maioria apresentam os**

**(A) caninos superiores com uma raiz e um canal em 100% dos casos e comprimento médio de 31 mm.**

**(B) terceiros molares superiores com maior variabilidade, podendo apresentar mais de 5 canais em 57% dos casos.**

**(C) incisivos centrais inferiores com 1 raiz 100%, 2 canais em 50% dos casos e comprimento médio de 21 mm.**

**(D) primeiros molares inferiores com 2 raízes (86,9%), comprimento médio de 20,9 mm.**

**(E) primeiros molares superiores com 3 raízes, 3 canais e comprimento médio de 22,5 mm.**

#### Comentários:

A **alternativa D** está correta e é o gabarito da questão.

Segundo Lopes e Siqueira 2020, os primeiros molares inferiores com 2 raízes (86,9%) tem comprimento médio de 20,9 mm.

A **alternativa A** está incorreta. Caninos superiores tem uma raiz (100%) e um canal em (97%) dos casos e comprimento médio de 26,4 mm.

A **alternativa B** está incorreta. Terceiros molares superiores com maior variabilidade, podendo apresentar mais de 5 canais em, no máximo, 4.7% dos casos.

A **alternativa C** está incorreta. Incisivos centrais inferiores com 1 raiz 100%, 2 canais em 14.4% dos casos e comprimento médio de 20.8 mm.

A **alternativa E** está incorreta. Primeiros molares superiores com 3 raízes, 3 canais e comprimento médio de 20,1 mm.



43. (VUNESP/Prova do Exército/2021) O canal em forma de C ou C-shaped canal é uma configuração em forma de fenda ou fita que, quando seccionado horizontalmente, apresenta a forma de C. Esta morfologia sugere que

- (A) o padrão anatômico do canal em C é fator facilitador para os passos do tratamento.
- (B) por ser canal único, apresenta maior facilidade de limpeza e obturação.
- (C) pode ter mais de um canal, mas terminam no mesmo forame apicalmente.
- (D) esta morfologia comumente aparece em pré-molares e segundos molares inferiores.
- (E) o diagnóstico radiográfico pré-operatório é fácil e previsível.

#### Comentários:

A **alternativa D** está correta e é o gabarito da questão.

**Formato semelhante a letra "C" no corte transversal** da raiz. Sua principal característica anatômica é a presença de um ou mais istmos conectando canais individuais ao longo da raiz.

Segundo Lopes e Siqueira, trata-se de uma variação anatômica **mais comumente encontrada em dentes com raízes fusionadas, principalmente primeiros pré-molares e segundos molares inferiores, sendo mais comum em asiáticos.**

Mesmo sendo menos frequente ocorrer em dentes superiores, um estudo com micro-TC identificou essa configuração em 22% dos segundos molares superiores com raízes fusionadas.

Se trata de uma variabilidade anatômica que **dificulta todas as etapas do tratamento endodôntico e não necessariamente terminam em um mesmo forame.**

44. (VUNESP/Prova do Exército/2021) A polpa e a dentina formam uma unidade biológica conhecida como complexo dentinopulpar. Por isso são consideradas uma estrutura integrada. Assim, deve-se afirmar que

- (A) a primeira camada de dentina que os odontoblastos formam é a dentina primária.
- (B) os fibroblastos são as células mais abundantes na polpa dental.
- (C) os processos citoplasmáticos encontram-se no interior dos túbulos dentinários, e os corpos dos odontoblastos encontram-se no interior da polpa.
- (D) o tecido pulpar se defende das infecções formando dentina secundária.
- (E) embrionariamente a dentina e a polpa originam-se do epitélio interno.



### Comentários:

A **alternativa B** está correta e é o gabarito da questão.

Os fibroblastos são as células mais abundantes na polpa dental.

A **alternativa A** está incorreta. A primeira camada de dentina a ser formado é a do manto.

A **alternativa C** está incorreta. Corpo celular localizado adjacente à pré-dentina. Processo odontoblástico se estende para dentro dos túbulos.

A **alternativa D** está incorreta. O tecido pulpar se defende das infecções formando dentina terciária.

A **alternativa E** está incorreta. O ectomesênquima, derivado da crista neural, origina a dentina, a polpa e os tecidos periodontais.

**45. (Prova da Marinha/2021) Segundo Lopes e Siqueira (2015), de acordo com as considerações clínicas relacionadas com a anatomia do sistema de canais radiculares dos pré-molares superiores, é correto afirmar que:**

**(A) primeiro pré-molar: apresenta normalmente raiz única com um canal de seção transversal mais ampla na direção vestibulolingual.**

**(B) segundo pré-molar: em geral, morfologicamente é similar ao primeiro pré-molar superior. Em sua configuração típica, apresenta uma raiz com um único canal de seção transversal ovalada e maior diâmetro na direção vestibulo-palatina.**

**(C) primeiro pré-molar: geralmente apresenta raiz única, quase sempre cônica, com um canal.**

**(D) segundo pré-molar: o canal palatino, quando presente, tende a divergir do canal principal em um ângulo agudo, exigindo adequação na forma de conveniência de abertura coronária.**

**(E) primeiro pré-molar: a prevalência de pré-molares superiores trirradiculares (duas raízes vestibulares e uma palatina) tem sido reportada em 30% dos casos estudados.**

### Comentários:

A **alternativa B** está correta e é o gabarito da questão.

O segundo pré-molar: em geral, morfologicamente é similar ao primeiro pré-molar superior. Em sua configuração típica, apresenta uma raiz com um único canal de seção transversal ovalada e maior diâmetro na direção vestibulo-palatina, sendo achatado mesiodistal.



46. (Prova da Marinha/2021) Segundo Lopes e Siqueira (2015), e de acordo com as regras de Krasner e Rankow para auxiliar na localização dos orifícios dos canais radiculares, marque a opção correta.

- (A) Lei da mudança de cor: a cor do assoalho pulpar é sempre mais clara que as das paredes e do teto.
- (B) Leis da localização: os orifícios estão sempre localizados nos terminos das linhas de fusão das paredes da câmara pulpar.
- (C) Leis da centralidade e concentricidade: o assoalho pulpar está sempre localizado no centro do dente.
- (D) Leis da simetria dos orifícios dos canais (com exceção dos molares superiores): estão equidistantes de uma linha média imaginária que atravessa o dente no sentido vestibulo-lingual.
- (E) Leis da centralidade e concentricidade: a distância da superfície externa da coroa à parede da câmara varia de acordo com o dente analisado.

#### Comentários:

A alternativa C está correta e é o gabarito da questão.

#### Leis da centralidade e concentricidade - ao nível da Junção Cimento Esmalte (JCE):

- O assoalho pulpar está sempre localizado ao centro do dente;
- As paredes da câmara são sempre concêntricas em relação à superfície externa do dente;
- A distância da superfície externa da coroa à parede da câmara é a mesma em toda a circunferência do dente.

#### Leis da simetria dos orifícios dos canais (com exceção dos molares superiores):

- Estão equidistantes de uma linha média imaginária que atravessa o dente no sentido mesio-distal;
- Estão alinhados a uma reta imaginária que passa perpendicularmente a esta linha mesio-distal.

#### Lei da mudança de cor:

- A cor do assoalho pulpar é sempre mais escura do que a das paredes e do teto.

#### Leis da localização. Os orifícios estão sempre localizados:

- Na junção das paredes com o assoalho pulpar;
- Nos ângulos da junção entre o assoalho e as paredes da câmara;
- No término das linhas de fusão do desenvolvimento radicular.



47. (Prova da Marinha/2021) Em relação às funções básicas dos mediadores químicos na resposta imune à infecção, de acordo com Lopes e Siqueira (2020), é INCORRETO afirmar que:

- (A) bradicinina, prostaglandinas e histamina são mediadores envolvidos no processo de dor.
- (B) na presença de febre, há presença da IL-1, TNF (fator de necrose tumoral) e prostaglandinas.
- (C) C3a e C5a estão envolvidas diretamente no processo de vasodilatação.
- (D) no aumento da permeabilidade vascular, podem estar presentes os mediadores químicos bradicina, leucotrienos e histamina.
- (E) três mediadores químicos que podem estar envolvidos no dano tecidual são óxido nítrico, citocinas e prostaglandinas.

Comentários:

A alternativa C está incorreta e é o gabarito da questão.

Veja esse mapa mental que vai te auxiliar!

(Lopes e Siqueira, Cohen)

## MEDIADORES QUÍMICOS

Vasodilatação	Aumento da permeabilidade vascular	Quimiotaxia	Febre	Dor	Dano tecidual
Prostaglandinas	Histamina	C5A			
Histamina	Bradicinina	Leucotrieno B4	IL1, IL6	Bradicinina	Radicais oxigenados
Óxido nítrico	C3A e C5A	Citocina	TNF	Histamina	Enzimas lisossomais
Neuropeptídeos	Leucotrienos (C4, D4, E4)	PAF	Prostaglandinas	Prostaglandinas	MMP
	PAF	Fibrinopeptídeos			Óxido nítrico
	Neuropeptídeos	Produtos bacterianos			Citocinas
	Radicais oxigenados				Prostaglandinas

@mirelasangoibarreto



48. (Prova da Marinha/2021) Em relação à anatomia interna dos sistemas de canais radiculares dos primeiros molares superiores, de acordo com Lopes e Siqueira (2020), é correto afirmar que:

(A) é comum a ocorrência de fusões radiculares.

(B) o orifício do canal distovestibular normalmente se localiza equidistante do orifício do canal palatino em relação ao orifício do canal mesiovestibular.

(C) a presença de convexidade no aspecto distal da raiz mesiovestibular favorece a ocorrência de perfuração em caso de preparo excessivo da porção coronária desses canais.

(D) a raiz palatina em sua porção apical frequentemente se curva no sentido vestibular.

(E) a raiz distovestibular é cônica, geralmente curva e normalmente possui apenas um canal.

#### Comentários:

A alternativa D está correta e é o gabarito da questão.

A raiz palatina do primeiro molar superior, em sua porção apical, frequentemente se curva no sentido vestibular.

49. (Prova da Marinha/2021) Segundo Lopes e Siqueira (2020), o abscesso perirradicular agudo é resultado da evolução da lesão perirradicular sintomática, sendo caracterizado por uma resposta mais dramática e com formação de pus. Assim, coloque V (verdadeiro) e F (falso) nas afirmativas abaixo, em relação às características de um abscesso perirradicular agudo e marque a opção correta.

( ) A análise do exoproteoma humano do pus de abscessos perirradiculares agudos revelou alta frequência de imunoglobulinas, alarminas, componentes do sistema complemento e proteínas relacionadas com o estresse celular.

( ) O processo agudo, geralmente, dura de 48h a 72h, sendo bastante eficaz na redução da agressão bacteriana, embora isso possa custar a destruição da arquitetura residual.

( ) A dor é espontânea, pulsátil, lancinante e disseminada.

( ) Em relação ao tratamento, muitas vezes há necessidade de tratamento emergencial para aliviar os sintomas, consistindo na eliminação do agente agressor por meio de instrumentação, irrigação e obturação do canal, por vezes em sessão única.

( ) Em relação às vias de disseminação e drenagem dos abscessos dos dentes inferiores com ápices mais próximos da cortical lingual, a via de disseminação poderá ser o espaço sublingual, se o ápice do dente envolvido estiver localizado acima da inserção do músculo milohióideo.





- (A) (F) (V) (V) (F) (F)
- (B) (V) (V) (V) (F) (F)
- (C) (F) (V) (V) (V) (F)
- (D) (V) (F) (F) (F) (V)
- (E) (V) (V) (F) (F) (V)

#### Comentários:

A **alternativa D** está correta e é o gabarito da questão.

(V) A análise do exoproteoma humano do pus de abscessos perirradiculares agudos revelou alta frequência de imunoglobulinas, alarminas, componentes do sistema complemento e proteínas relacionadas com o estresse celular.

(F) O processo agudo, geralmente, não dura mais de 72 a 96 horas, sendo bastante eficaz na redução da agressão bacteriana, embora isso possa custar a destruição da arquitetura residual.

(F) A dor é espontânea, pulsátil, lancinante e localizada.

(F) Em relação ao tratamento, muitas vezes há necessidade de tratamento emergencial para aliviar os sintomas, consistindo na eliminação do agente agressor por meio de instrumentação, irrigação e medicação intracanal (sessão única não está indicada).

(V) Em relação às vias de disseminação e drenagem dos abscessos dos dentes inferiores com ápices mais próximos da cortical lingual, a via de disseminação poderá ser o espaço sublingual, se o ápice do dente envolvido estiver localizado acima da inserção do músculo milohióideo.

**50. (Prova da Marinha/2021) Segundo Hargreaves e Berman (2017), marque a opção que apresenta uma célula raramente encontrada na polpa normal.**

- (A) mastócito.
- (B) fibroblasto.
- (C) macrófago.
- (D) célula dendrítica.
- (E) linfócito.



### Comentários:

A **alternativa A** está correta e é o gabarito da questão.

Os **mastócitos** raramente são encontrados na polpa normal (somente com inflamação crônica). Os grânulos dos mastócitos contêm heparina, um anticoagulante, e histamina, um importante mediador inflamatório, assim como muitos outros fatores químicos

**51. (Prova da Marinha/2021) Segundo Lopes e Siqueira (2020), a necrose pulpar é caracterizada pelo somatório de alterações morfológicas que acompanham a morte celular em um tecido. Em relação às características de um processo de necrose pulpar, marque a opção correta.**

**(A) nem sempre a resposta à aplicação de frio é negativa.**

**(B) nos testes pulpares com aplicação de calor, as fibras do tipo C, por serem mais resistentes à hipóxia tecidual, podem permanecer responsivas em raras situações por determinado período após a necrose pulpar.**

**(C) pela radiografia de diagnóstico, o espaço do ligamento periodontal sempre se encontra espessado ou com lesão perirradicular caracterizada por reabsorção óssea.**

**(D) as respostas aos testes de palpação e percussão são sempre positivas.**

**(E) a necrose de coagulação é comum em áreas de infecção bacteriana.**

### Comentários:

A **alternativa B** está correta e é o gabarito da questão.

Nos testes pulpares com aplicação de calor, as fibras do tipo C, por serem mais resistentes à hipóxia tecidual, podem permanecer responsivas em raras situações por determinado período após a necrose pulpar.

A **alternativa A** está incorreta. A resposta à aplicação de frio é negativa.

A **alternativa C** está incorreta. Pela radiografia de diagnóstico, o espaço do ligamento periodontal pode se encontrar espessado ou com lesão perirradicular, mas a reabsorção óssea nesse estágio não é comum.

A **alternativa D** está incorreta. As respostas aos testes de palpação e percussão podem ser positivas.

A **alternativa E** está incorreta. A **necrose de liquefação** ocorre em áreas de infecção bacteriana, sendo o resultado de enzimas hidrolíticas de origem bacteriana e/ou endógena (neutrófilos), que causam destruição tecidual.



52. (CADAR/2022) Paciente A.F.O., 32 anos, sexo feminino, compareceu ao consultório odontológico relatando dor aguda e fugaz no segundo pré-molar inferior direito. A dor é provocada por alimentos frios e doces. O exame radiográfico revela restauração extensa e profunda com recidiva de cárie. A paciente informa não ter sentido necessidade de buscar medicação analgésica para o desconforto. No caso descrito, é correto afirmar que o diagnóstico endodôntico e o plano de tratamento dessa alteração pulpar são, respectivamente,

- a) necrose / necropulpectomia.
- b) pulpite reversível / biopulpectomia.
- c) pulpite irreversível / biopulpectomia.
- d) pulpite reversível / capeamento pulpar.

**Comentários:**

A **alternativa D** está correta e é o gabarito da questão.

Como o caso trata de uma dor provocada (não é espontânea), sem alterações periapicais, com lesão de cárie profunda não necessita de tratamento endodôntico e sim remoção da causa (restauração), através de capeamento -indireto, pois não há exposição (poderia ser melhor descrito por tratamento restaurador, curativo com OZE + restauração).

53. (CADAR/2022) Os sinais e os sintomas dessa patologia caracterizam-se por dor intensa à mastigação, teste positivo de percussão e, às vezes, de palpação. O paciente tem sensação de “dente crescido” por causa da ligeira extrusão do dente, no alvéolo, em decorrência do edema no ligamento periodontal apical. Considerando o exposto, o diagnóstico perirradicular correto é de

- a) abscesso apical agudo.
- b) abscesso apical crônico.
- c) periodontite apical aguda.
- d) periodontite apical crônica.

**Comentários:**

A **alternativa C** está correta e é o gabarito da questão.



Periodontite apical aguda:

Essa patologia refere-se a uma **agressão de alta intensidade**, edema, pressão em fibras nervosas, principalmente pela ação de bradicinina, prostaglandina e histamina.

**Características Histopatológicas:** hiperemia, infiltrado inflamatório polimorfonuclear (PMN) no Ligamento Periodontal.

**Diagnóstico:** dor intensa, espontânea e localizada. Extrema sensibilidade ao toque pode ser relatada, além da **"sensação de dente crescido"**. A mastigação geralmente provoca ou exacerba a dor.

**Testes pulpares:** sempre negativos. Testes perirradiculares: a percussão é sempre positiva, podendo ser extremamente dolorosa. Se necessário, realizá-la com leve pressão digital ao invés de usar o cabo do espelho. Palpação: pode ou não ter sensibilidade. Achados radiográficos: espessamento do ELP apical. Quando se observa extensa área de destruição óssea perirradicular associada à periodontite apical aguda, esta se encontra associada à reagudização de um processo crônico, como um granuloma ou cisto.

**Tratamento:** eliminação do agente agressor, instrumentação, irrigação e medicação, com obturação em consulta posterior. O dente deve ser retirado de oclusão e deve-se prescrever analgésico/anti-inflamatório.

54. (CADAR/2022) Preencha corretamente as lacunas do texto sobre o diagnóstico das urgências endodônticas. A ocorrência de dor em casos de pulpíte \_\_\_\_\_ não é regra, mas sim exceção. Clinicamente, o profissional sabe que uma polpa está inflamada, \_\_\_\_\_, quando há exposição dela por cárie e/ou o dente apresenta dor severa, contínua, excruciante, fastidiosa, espontânea e, às vezes, difusa. O paciente comumente relata uso de analgésico, o qual pode ou não ser eficaz, dependendo do estágio da inflamação. A sequência que preenche corretamente as lacunas é

- a) reversível / reversivelmente
- b) reversível / irreversivelmente
- c) irreversível / reversivelmente
- d) irreversível / irreversivelmente

**Comentários:**

A **alternativa D** está correta e é o gabarito da questão.

Segundo Lopes e Siqueira, a dor nos casos de pulpíte irreversível é considerada exceção e não regra. Quando presente, a dor é severa, contínua, excruciante, fastidiosa, espontânea e, às vezes, difusa. O paciente comumente relata uso de analgésico, o qual pode ou não ser eficaz, dependendo do estágio da inflamação.



55. (CADAR/2022) O diagnóstico (do latim dia: por intermédio de + gnosticu: conhecimento) é a etapa das atividades clínicas de um profissional da área de saúde em que se busca obter informações sobre os sinais e sintomas das doenças, constituindo uma verdadeira arte com o objetivo de identificá-las. Em endodontia, o diagnóstico correto é fundamental para a resolução do problema, visto que influenciará a tomada de decisão para o tratamento. A sequência que indica os exames que devem ser realizados, sistematicamente, para chegar a um diagnóstico correto é

- a) exame subjetivo / anamnese / exame radiográfico.
- b) exame objetivo / exame clínico / exame radiográfico.
- c) anamnese / exame clínico / tomografia computadorizada.
- d) exame subjetivo / exame objetivo / exames complementares.

#### Comentários:

A **alternativa D** está correta e é o gabarito da questão.

Exame subjetivo (o que o paciente relata que está sentindo) + exame objetivo (inspeção, palpação, percussão) + exames complementares (Raio X, TCFC).

56. (FGV/SEMSA/2022) O processo inflamatório intenso, que persiste mesmo após a remoção do agente irritante e progride, lenta ou rapidamente, para um estado de necrose pulpar, é chamado de

- A) hiperemia pulpar.
- B) pulpíte irreversível.
- C) pulpíte reversível.
- D) nódulo pulpar.
- E) hiperplasia pulpar.

#### Comentários:

A **alternativa B** está correta e é o gabarito da questão.

Os casos de pulpíte irreversível necessitam de tratamento endodôntico, pois trata-se de um processo inflamatório extenso, que invariavelmente irá progredir para necrose.



57. (FGV/SEMSA PNE/2022) A remoção de toda a polpa da câmara pulpar, com consequente conservação de sua porção radicular, por meio da aplicação de substâncias ou fármacos que mantenham a vitalidade pulpar é chamada de

- A) capeamento pulpar direto.
- B) apicificação.
- C) pulpotomia.
- D) pulpectomia.
- E) rizogênese.

**Comentários:**

A **alternativa B** está correta e é o gabarito da questão.

Pulpotomia é a remoção de toda polpa coronária, mantendo-se a polpa radicular.

58. (FGV/SEMSA/2022) Com relação às patologias pulpares e periapicais, analise as afirmativas a seguir.

- I. A lesão periapical de origem inflamatória mais frequente é a periodontite apical crônica.
- II. A necrose por coagulação ocorre em consequência de uma lesão traumática com interrupção do suprimento sanguíneo para o dente.
- III. A exacerbação aguda de uma lesão inflamatória crônica é chamada de abscesso fênix.

Está correto o que se afirma em

- A) I e II, apenas.
- B) I e III, apenas.
- C) II e III, apenas.
- D) I, II e III.
- E) I, apenas.



**Comentários:**

A **alternativa D** está correta e é o gabarito da questão.

Todas as afirmativas estão corretas.

**59. (FGV/Pref. Paulínia-SP/2021) As opções a seguir apresentam aspectos clínicos e terapêuticos associados à pulpíte reversível, à exceção de uma. Assinale-a.**

- A) O diagnóstico clínico baseia-se em dados objetivos e subjetivos.
- B) Após a remoção da causa, a polpa volta ao normal.
- C) Apresenta dor aguda provocada, que não ultrapassa 1 minuto.
- D) O tratamento indicado é a endodontia conservadora.
- E) Demanda a realização de biopulpectomia.

**Comentários:**

A **alternativa E** está incorreta e é o gabarito da questão.

A pulpíte reversível não demanda tratamento endodôntico e sim remoção do estímulo causador. Ex: restauração.

**60. (FGV/Pref. Paulínia-SP/2021) O tratamento endodôntico de um caso de pulpíte irreversível sintomática é um exemplo de situação clínica na qual realiza-se**

- A) tratamento paliativo.
- B) exodontia.
- C) biopulpectomia.
- D) tratamento expectante.
- E) necropulpectomia.



### Comentários:

A **alternativa C** está incorreta e é o gabarito da questão.

Pulpite irreversível demanda tratamento endodôntico radical, com remoção da polpa coronária e radicular (em dentes que tenham completado a sua formação radicular). Portanto, necessita de biopulpectomia (já que se trata de polpa vital irreversivelmente inflamada).

**61. (FGV/Pref. Paulínia-SP/2021) Com relação ao preparo biomecânico do sistema de canais radiculares, analise as afirmativas a seguir.**

**I. Visa obter um acesso direto e franco ao limite CDC.**

**II. É realizado por meio da limpeza químico-mecânica e da modelagem do canal.**

**III. Dispensa a realização do batente apical.**

Está correto o que se afirma em

**A) I, somente.**

**B) II, somente.**

**C) III, somente.**

**D) I e II, somente.**

**E) II e III, somente.**

### Comentários:

A **alternativa D** está correta e é o gabarito da questão.

I. Visa obter um acesso direto e franco ao limite CDC.

II. É realizado por meio da limpeza químico-mecânica e da modelagem do canal.

III. Necessita a realização do batente apical, através da determinação correta do CRT e procedimentos posteriores.





62. (Prova da Marinha/2022) De acordo com Lopes e Siqueira (2020) a dor de origem pulpar pode ser resultado da estimulação de 2 tipos de fibras nervosas sensoriais oriundas do gânglio trigeminal: as fibras A-delta e as do tipo C. Assim, sobre os tipos de fibras nervosas, assinale a opção correta:

A) Fibras nervosas A-delta são amielínicas, com rápida velocidade de condução e baixo limiar de excitabilidade.

B) Fibras nervosas do tipo C são mielínicas, apresentam diâmetro entre 1 e 5µm e baixo limiar de excitabilidade.

C) Fibras nervosas tipo C são responsáveis pela dor de origem dentinária.

D) Fibras C, ao deixarem o plexo nervoso de Rashcow, perdem seu envoltório de células de Schwann, apresentando-se como terminações nervosas livres, na camada odontoblástica e na porção pulpar da dentina.

E) A dor oriunda da estimulação das fibras A-delta é provocada, rápida e de curta duração, desaparecendo após a remoção do estímulo.

#### Comentários:

A **alternativa E** está correta e é o gabarito da questão.

As fibras **Aδ** são **mielinizadas**, rápida velocidade de condução e baixo limiar de excitabilidade. Mediam dor aguda e transitória, característica da sensibilidade dentinária.

As fibras do **tipo C** são **amielínicas**, com velocidade de condução lenta e alto limiar de excitabilidade. A dor se caracteriza por ser lenta, excruciante e difusa, característica de pulpite irreversível sintomática.

Após deixar o plexo nervoso de Rashkow, as fibras A-δ perdem os envoltórios de células de Schwann e acabam como terminações nervosas livres na camada odontoblástica e no limite entre a polpa e a dentina. Estas fibras podem penetrar em alguns túbulos e se estender por não mais que 100 µm de profundidade, principalmente na dentina coronária e raramente na dentina radicular. 27 As fibras nervosas sensoriais são especialmente numerosas na região próxima à extremidade do corno pulpar e, conseqüentemente, esta área pode ser a região mais sensível da dentina.

63. (Prova da Marinha/2022) Coloque F (falso) ou V (verdadeiro) nas afirmativas abaixo, com relação à dentina, segundo Lopes e Siqueira (2020) assinalando a seguir a opção correta:

( ) A dentina é constituída por 70% de material inorgânico, principalmente cristais de hidroxiapatita, 10% de água e 20% de matriz orgânica composta, principalmente, por colágeno tipo I.



( ) A dentina primária é a primeira a ser formada e está localizada imediatamente abaixo do esmalte ou cimento.

( ) Durante a dentinogênese, os odontoblastos se movem em direção centrípeta, deixando seus processos celulares na dentina para formar os túbulos dentinários. O processo odontoblástico se estende de um terço até metade do túbulo dentinário.

( ) A dentina intertubular é mais calcificada e rígida que a dentina peritubular.

( ) A dentina reacional exhibe túbulos dentinários que são contínuos aos túbulos da dentina secundária. Na dentina reparadora, os túbulos quando presentes, não são contínuos aos túbulos da dentina secundária.

A) FVVVV

B) VFVVF

C) VVVFF

D) FFFVF

E) VFVVF

#### Comentários:

A **alternativa B** está correta e é o gabarito da questão.

(V) A dentina é constituída por 70% de material inorgânico, principalmente cristais de hidroxiapatita, 10% de água e 20% de matriz orgânica composta, principalmente, por colágeno tipo I.

(F) A dentina do manto é a primeira a ser formada.

(V) Durante a dentinogênese, os odontoblastos se movem em direção centrípeta, deixando seus processos celulares na dentina para formar os túbulos dentinários. O processo odontoblástico se estende de um terço até metade do túbulo dentinário.

( F) A dentina peritubular é mais calcificada e rígida que a dentina intertubular.

(V) A dentina reacional exhibe túbulos dentinários que são contínuos aos túbulos da dentina secundária. Na dentina reparadora, os túbulos quando presentes, não são contínuos aos túbulos da dentina secundária.

**64- (VUNESP/ESFCEX/2023) Paciente de 25 anos, sexo feminino, saudável, se queixa de dor intensa, espontânea e localizada e extrema sensibilidade ao toque do dente 44 e a sensação de este estar “crescido”. Clinicamente se observa cárie profunda no dente referido. Os resultados dos testes pulpares**

44



são negativos. A resposta ao teste de percussão é positiva. A radiografia revela espessamento do espaço do ligamento periodontal apical. A análise histopatológica evidencia hiperemia e presença de um infiltrado inflamatório no ligamento periodontal contendo, predominantemente, neutrófilos polimorfonucleares, sem a presença de exsudato purulento. Uma hipótese de diagnóstico plausível para o caso clínico descrito é:

- (A) cisto perirradicular.
- (B) periodontite apical crônica.
- (C) periodontite apical aguda.
- (D) abscesso perirradicular crônico.
- (E) abscesso perirradicular agudo.

#### Comentários:

A **alternativa C** está correta e é o gabarito da questão.

A periodontite apical aguda sintomática refere-se a uma **agressão de alta intensidade**, edema, pressão em fibras nervosas, principalmente pela ação de bradicinina, prostaglandina e histamina. **Características Histopatológicas:** hiperemia, infiltrado inflamatório polimorfonuclear (PMN) no Ligamento Periodontal. **Diagnóstico:** dor intensa, espontânea e localizada. Extrema sensibilidade ao toque pode ser relatada, além da "**sensação de dente crescido**". A mastigação geralmente provoca ou exacerba a dor. A **percussão é sempre positiva**, podendo ser **extremamente dolorosa**. Se necessário, realizá-la com leve pressão digital ao invés de usar o cabo do espelho. Palpação: pode ou não ter sensibilidade. Achados radiográficos: espessamento do ELP apical. Quando se observa extensa área de destruição óssea perirradicular associada à periodontite apical aguda, esta se encontra associada à reagudização de um processo crônico, como um granuloma ou cisto.

65 - (CADAR/2024) A dor da pulpíte irreversível sintomática é muitas vezes uma condição de emergência que requer tratamento imediato. Estes dentes apresentam dor intermitente ou \_\_\_\_\_, em que a exposição a temperaturas extremas, especialmente ao \_\_\_\_\_, provoca episódios intensos e prolongados de dor, mesmo após a fonte do estímulo ser removida. O tratamento nessa situação clínica é o \_\_\_\_\_. A opção que contém os termos que preenchem corretamente as lacunas acima é:

- A) espontânea/calor/capeamento pulpar direto
- B) provocada/frio/endodôntico
- C) provocada/calor/capeamento pulpar indireto



## D) espontânea/frio/endodôntico

### Comentários:

A **alternativa D** está correta e é o gabarito da questão.

A dor na pulpite irreversível sintomática pode ser intermitente ou espontânea, onde o frio pode provocar episódios intensos de dor. O tratamento para o caso é o tratamento endodôntico.

**66 - (CADAR/2024) Analise as assertivas abaixo quanto às características das infecções endodônticas sintomáticas como o abscesso apical agudo**

**I- A infecção está localizada no canal, mas também atinge os tecidos perirradiculares, podendo se disseminar para outros espaços anatômicos.**

**II - O abscesso apical agudo é causado por bactérias que saem do canal radiculares infectado e invadem os tecidos perirradiculares para estabelecer uma infecção extrarradicular e originar uma inflamação purulenta.**

**III - A microbiota envolvida é mista, dominada por bactérias anaeróbias.**

**IV- Os filotipos não cultivados constituem aproximadamente 90% das espécies encontradas em abscessos.**

**V- Clinicamente, a doença não causa dor, apenas edema e tem potencial de se disseminar para formar celulite ou outras complicações.**

**Estão corretas apenas as assertivas:**

**A) I e II**

**B) IV e V**

**C) I, II, III**

**D) III, IV, V**

### Comentários:

A **alternativa C** está correta e é o gabarito da questão.

**I- CORRETA**



II - CORRETA

III - CORRETA

IV- INCORRETA. 45 A 50%

V- INCORRETA. Clinicamente, a dor está presente.



## RESUMO



### Biologia Pulpar e Perirradicular

Polpa e Dentina: origem embrionária semelhante;

- Isolada do ambiente oral pelo revestimento de esmalte, na coroa, e de cimento, na raiz.
- Polpa coronária (câmara pulpar) + polpa radicular (porção presente no canal radicular)
- Conecta-se ao LP através dos forames apicais e laterais.

#### A. Embriologia do Complexo Dentinopulpar:

- O dente deriva de 2 tecidos embrionários básicos: o ectoderma (esmalte) e o ectomesênquima, derivado da crista neural, que origina a dentina, polpa e os tecidos periodontais.
- Início da formação do dente: 6ª semana,
- 1ª etapa: espessamento (Lâmina Dentária) localizado do ectoderma oral, associado aos processos embrionários maxilar e mandibular.
- 2ª etapa é dividida em 3 estágios sequenciais, de acordo com a morfologia do desenvolvimento do germe dentário: botão (broto), capuz e campânula (sino).
- O tecido localizado dentro a invaginação é conhecido como papila dentária, responsável por originar a dentina e a polpa.
- Durante o estágio de campânula, células da camada interior do órgão do esmalte se diferenciam em ameloblastos.
- A seguir, as células da camada exterior da papila dentária se diferenciam em odontoblastos (processo modulado pelas células do epitélio interno do esmalte).
- Odontoblastos iniciam deposição da matriz dentinária;
- A formação radicular inicia quando as células do epitélio interno e externo do esmalte convergem para formar a alça cervical, término anatômico da coroa – início da raiz. Essa fusão: Bainha epitelial de Hertwig (BEH).
- A união entre a dentina e o cimento ocorre graças à camada hialina de Hopewell- Smith, produzida pela BEH.
- Tecidos periodontais são originários do ectomesênquima que envolve o órgão do esmalte e a papila dentária e forma o folículo (ou saco) dentário. Células mais internas do saco se diferenciam em cementoblastos, e as mais externas em osteoblastos. Células da porção central do folículo fibroblastos produzem feixes de colágeno, que serão incorporados ao cimento em formação, fibras de Sharpey. Do outro lado dos feixes se ancorarão ao osso formado pelos osteoblastos.
- Células-tronco mesenquimais indiferenciadas, abundantes no LP, são capazes de se diferenciar nas principais células produtoras (cementoblastos, fibroblastos e osteoblastos).



## B. Dentina:

- 70% inorgânico, 10% água e 20% de matriz orgânica (colágeno 90%, sendo tipo I, o mais abundante).
- Fatores de crescimento: TGF- $\beta$  (fator de crescimento transformante beta), PDGF (fator de crescimento derivado de plaquetas), IGF (fatores de crescimento semelhantes à insulina) e BPM (proteínas morfogenéticas ósseas): Dentinogênese, dentina reparadora.

### Tipos de dentina:

- Dentina do manto: primeira a ser formada.
- Dentina primária: depositada durante a formação fisiológica.
- Dentina secundária: depositada fisiologicamente, após a raiz estar completamente formada e o ápice ter alcançado estágio final de formação.
- Dentina terciária: não fisiológica, produzida em resposta a estímulo, podendo ser reacional (quando produzida pelos odontoblastos existentes) ou reparadora (quando produzida pelos odontoblastos recém indiferenciados)
- Pré-dentina: estreita zona de 10 a 40 $\mu$ m, não mineralizada, localizada entre a zona odontoblástica e a dentina mineralizada.
- Dentina intratubular (peritubular) x dentina intertubular
- Dentina esclerosada: obliteração total dos túbulos.
- Dentina intratubular = peritubular;
- Dentina intratubular é mais calcificada que a intertubular;
- Dentina intertubular tem maior massa.

### Túbulos dentinários:

- Estendem-se por toda a espessura da dentina, formação cônica, com maior diâmetro voltado para a polpa (2,5 $\mu$ m) e menor próximo ao esmalte/cemento (0,9 $\mu$ m). Densidade tubular maior junto à polpa, 65.000 túbulos/m<sup>3</sup> x 15.000 túbulos/m<sup>3</sup>, na JAD. Área ocupada varia de 30% x 1%.

## C. Polpa:

- Funções: formativa, sensitiva, nutritiva e defensiva.
- Composição: o odontoblasto é a célula mais característica do complexo dentinopulpar. Corpo celular localizado adjacente à pré-dentina. Processo odontoblástico se estende para dentro dos túbulos. Apresentam formato colunar e são mais numerosas na polpa coronária e achatadas e menos numerosas na radicular.
- Outras células: fibroblastos (+ abundante célula da polpa), células tronco mesenquimais indiferenciadas e células de defesa (macrófagos, células dendríticas, linfócitos).
- A matriz extracelular é produzida pelos fibroblastos e consiste de proteínas colagenosas (colágenos tipo I e III são os mais importantes) e não colagenosas (laminina, fibronectina, tenascina e proteoglicanas).
- Praticamente, não há fibras elásticas na polpa.

### Zonas da polpa:

Camada odontoblástica > zona livre de células (zona de Weil, contém capilares, rica rede de fibras nervosas – Plexo de Rashkow) > zona rica em células > polpa propriamente dita (maiores vasos e nervos).



**Inervação:** aproximadamente 100-2000 nervos penetram em um único dente – 80% são amielinizados e 20% mielinizados.

**Fibras nervosas trigeminas: A $\beta$ , A $\delta$  (mielínicas) e C (amielínicas).**

As fibras **A $\delta$**  são **mielinizadas**, rápida velocidade de condução e baixo limiar de excitabilidade. Mediam dor aguda e transitória, característica da sensibilidade dentinária.

As fibras do **tipo C** são **amielínicas**, com velocidade de condução lenta e alto limiar de excitabilidade. A dor se caracteriza por ser lenta, excurriante e difusa, característica de pulpite irreversível sintomática.

A pressão tecidual na polpa normal (sadia) é de **6-11mmHg**;

A polpa não contém suprimento sanguíneo colateral; Fluxo sanguíneo pulpar: 40-50ml/min.

**Calibre x pressão:**

ARTERÍOLAS: até 100 $\mu$ m ou menos. Pressão: 43mmHg; VÊNULAS: até 200 $\mu$ m. Pressão 19mmHg; CAPILARES: até 10 $\mu$ m. Pressão 35mmHg; OBS: O AUMENTO DA PRESSÃO EXERCE MAIOR EFEITO SOBRE AS VÊNULAS.

### Reação do Complexo dentinopulpar à cárie

- redução da permeabilidade dentinária;
- formação de dentina terciária (tratos mortos);
- resposta imune.

### Diagnóstico em Endodontia

**A. Anamnese:** sintomas, manifestações subjetivas referidas pelo paciente. Deve ser feito num momento oportuno e com anotações sucintas, de modo a não interromper o fluxo desta importante etapa da relação profissional/paciente.

Queixa principal: História Médica e Odontológica

**B. Exame objetivo:** Inspeção; Inspeção bucal; Palpação; Palpação Apical

Percussão Vertical

- Dedo indicador inicialmente.
- Após, se a manobra for negativa, lançar mão do cabo de espelho percutindo na coroa do paciente.
- Vertical (+endodôntica) x Horizontal (+periodontal).

**Registro dos defeitos de furcação:**





- Defeito de furca classe I – furca pode ser sondada, mas sem profundidade significativa;
- Defeito de furca classe II – furca pode ser entrada, mas não até o lado oposto.
- Defeito de furca classe III - a furca pode ser sondada até o lado oposto.

**C. Exames complementares:** Radiográfico, hematológicos, provas bioquímicas do sangue e biópsia.

Exame radiográfico: Especialmente periapical e bite-wing.

**D. Exploração cirúrgica:** Último recurso em situações obscuras, com paciente informado de uma tentativa de esclarecimento. Fraturas verticais não visualizadas radiograficamente.

**E. Testes Clínicos Pulpares:** Classicamente conhecido como “teste de vitalidade” (melhor denominados “testes de sensibilidade”). Testes térmicos (ao frio - mais confiável- e pelo calor) e teste elétrico. Testes de anestesia seletiva, teste de cavidade e transluminação.

- Oxímetro de pulso: monitora a taxa de pulso e o grau de oxigenação sanguínea. Funciona através da transmissão de comprimentos de luz vermelho e infravermelho e calcula com base na diferença de luz transmitida e recebida, a taxa de pulsação e O<sub>2</sub>.
- Fluxometria Laser Doppler: método eletro-óptico. Avalia a microcirculação sanguínea de um determinado tecido. Disparo de luz infravermelha, que desvia quando atinge hemácias em movimento. Não invasivo, caro.

#### Patologia pulpar e perirradicular:

- **Fibras tipo A $\delta$ :** Mielinizadas, Localizadas na junção dentina-polpa (periféricamente). Suas ramificações formam o plexo de Rashkow, São fibras sensitivas constituídas pelos aferentes sensoriais do Trigêmio, cuja função é transmitir dor, Condução rápida (6-30 m/s), Limiar de estimulação é relativamente baixo, Dor provocada, fugaz, aguda, momentânea. Removendo o estímulo, ela cessa. Teoria hidrodinâmica do movimento do fluido dentinário nos túbulos. Mais numerosas na polpa coronária do que radicular.
- **Fibras tipo C:** Amielínicas, Localizadas profundamente na polpa, Característica da dor: excruciante e difusa, menos tolerável do que as provocadas pela fibra A $\delta$ . Condução lenta (0,5-2 m/s), Limiar de estimulação alto (relativamente associado a uma injúria do tecido). Mais resistentes à hipóxia tecidual/necrose.

Fibra	Função	Diâmetro ( $\mu$ m)	Velocidade (m/s)
AB	Pressão, toque	5-12	30-70
A $\delta$	Dor, temperatura, toque	1-5	6-30
C	Dor	0,4-1	0,5-2
SIMPÁTICA	Simpática pós-ganglionar	0,3-1,3	0,7-2,3

#### Diagnóstico Pulpar:



- Polpa normal
- Pulpite reversível
- Pulpite irreversível sintomática
- Pulpite irreversível assintomática
- Necrose pulpar
- Previamente tratado
- Terapia previamente iniciada

### Diagnóstico Perirradicular:

- Tecidos apicais normais
- Periodontite apical sintomática
- Periodontite apical assintomática
- Abscesso apical crônico
- Abscesso apical agudo
- Osteíte condensante

As principais alterações patológicas que acometem a polpa e os tecidos perirradiculares são de natureza inflamatória e de etiologia infecciosa. A intensidade da resposta inflamatória irá variar conforme o tipo de agressão e, principalmente a sua intensidade.

Defesas do hospedeiro contra a infecção - Resposta imune pode ser:

1. Inata: primeira linha de defesa
2. Imunidade adaptativa: resposta mais sofisticada e eficaz (reconhecimento de antígenos, combate à infecção e prevenção da reinfecção)

Imunidade adaptativa pode ser dividida em dois ramos:

- A. Imunidade Humoral: produção de anticorpos específicos (IgG, IgM, IgA);
- B. Imunidade Celular: é ativada no linfonodo, demora vários dias para se desenvolver. Relacionada com a ação das células T CD4+, que quando ativadas produzem citocinas capazes de:

### Abcesso Perirradicular Agudo

- Em resposta à agressão, células inflamatórias, principalmente neutrófilos PMN e macrófagos, são atraídas para o local. Há exacerbação, caracterizada por inflamação purulenta. Bactérias altamente virulentas liberam enzimas proteolíticas que associadas a enzimas lisossomais e radicais oxigenados, descarregados por neutrófilos resultando numa liquefação tecidual (pus). Não dura mais de 72 a 96 horas e a sua disseminação para espaços anatômicos da cabeça e pescoço pode provocar quadros clínicos graves, inclusive com risco de vida.
- Diagnóstico: dor espontânea, pulsátil. Localizada. Pode ou não haver comprometimento sistêmico (linfadenite, febre e mal-estar). A dor é pronunciada quando ainda intraósseo. Um dramático alívio da dor ocorre após a ruptura do periósteo pelo exsudato. Inspeção: tumefação intra e/ou extraoral, flutuante ou não. Testes pulpares: negativo. Raras ocasiões calor e elétrico podem acusar. Testes de cavidade e frio são mais seguros. Testes perirradiculares: percussão positiva (extrema cautela) e

5



palpação geralmente positiva. Ao RX: se causado por uma agudização de um granuloma ou cisto preexistente, observa-se a presença de destruição óssea perirradicular (radiolucidez). Se for uma extensão direta da necrose, apenas um espessamento do ELP apical. Destruição da coroa, restauração extensa e profunda.

- Tratamento: drenagem da coleção purulenta (via canal radicular, por incisão da mucosa ou ambos) e eliminação do agente agressor. Canal limpo e desinfetado. Obturação em sessão posterior. Analgésicos/anti-inflamatório. Antibióticos em casos especiais.

### Diagnóstico diferencial das lesões perirradiculares inflamatórias

#### Alterações de origem não pulpar que podem simular abscessos perirradiculares:

- Sialolitíase: processo inflamatório associado à presença de cálculo salivar, causando aumento de volume doloroso na glândula afetada (+ submandibular).
- Tuberculose ganglionar: *Mycobacterium tuberculosis*.

#### Áreas radiolúcidas (diagnóstico diferencial de granuloma, cistos e cicatrizes fibrosas periapicais):

- Lesão central de células gigantes: grande destruição tecidual local, durante as primeiras décadas de vida. + anterior aos PM, + mandíbula. Tratamento: cirúrgico, com alta taxa de recidiva.
- Cisto do ducto nasopalatino: cisto não odontogênico intraósseo mais comum, localizado na linha média união das duas maxilas, causando aumento de volume na região da papila palatina. Imagem radiográfica semelhante a um coração.
- Cisto nasolabial: cisto não odontogênico dos tecidos moles. Aumento de volume no fundo do vestíbulo superior na região entre incisivo lateral e canino. Elevação da asa do nariz, crescimento lento e progressivo.
- Cisto paradentário: predileção por terceiro molar inferior semierupcionado.
- Cisto dentígero: segundo cisto odontogênico mais comum, sendo apenas menos frequente que o cisto periapical. Área radiolúcida, unilocular que envolve a coroa de um dente não erupcionado.
- Cisto periodontal lateral: incomum. Lateralmente à raiz de dentes erupcionados. Mandíbula, entre canino e pré-molar.
- Cisto odontogênico calcificante
- Ameloblastoma: tumor relativamente frequente, região posterior de mandíbula, com áreas radiolúcidas e multiloculares.

#### Áreas mistas (radiolúcidas e radiopacas):

- Lesões fibro-ósseas benignas. Ex: displasia fibrosa (cimento-ossea florida é a mais comum). Imagem radiográfica radiolúcida, mista ou radiopaca – vidro fosco, vidro despolido.
- Exostoses. Ex: torus palatino, mandibular.
- Cementoblastoma: pacientes jovens, proliferação de tecido mineralizado de origem cementária unido à raiz de um ou mais elementos dentários.
- Osteonecrose associada a Bisfosfonatos: alendronato (oral), pamidronato e zolendronato (intravenosa).

#### Topografia da cavidade pulpar:



- **Câmara pulpar:** Cavidade única. Nos dentes anteriores é contígua ao canal radicular. Apresenta as 4 paredes (mesial, distal, vestibular e lingual ou palatina), um soalho e um teto.
- **Canal radicular:** Forma cônica e secção transversal oval no canal principal. Pode ser dividido em terços: cervical, médio e apical. Difícilmente apresenta secção arredondada, exceto nas proximidades do ápice radicular. A presença de um canal reto com forame único é exceção.

### Configurações de Vertucci:

**Tipo I:** um canal se estende da câmara pulpar ao ápice.

**Tipo II:** dois canais distintos deixam a câmara pulpar, mas convergem perto do ápice para formar um canal radicular.

**Tipo III:** um canal deixa a câmara e se divide em dois no corpo da raiz; então, os dois se fundem para formar um canal.

**Tipo IV:** dois canais distintos se estendem da câmara pulpar ao ápice.

**Tipo V:** um canal deixa a câmara pulpar e se divide, próximo ao ápice, em dois canais distintos.

**Tipo VI:** dois canais distintos deixam a câmara pulpar, fundem-se no corpo da raiz e se dividem novamente em dois canais próximo ao ápice.

**Tipo VII:** um canal deixa a câmara pulpar e se divide em dois, que então se fundem, no corpo da raiz, e se divide novamente em dois canais distintos próximo ao ápice.

**Tipo VIII:** três canais distintos que se estendem da câmara pulpar ao ápice.

### Istmos:

- **Tipo I:** dois canais sem comunicação evidente.
- **Tipo II:** conexão extremamente estreita entre dois canais principais.
- **Tipo III:** difere do tipo II pela presença de três canais.
- **Tipo IV:** canais principais se estendem para a área do istmo.
- **Tipo V:** conexão mais larga entre os dois canais principais.

### Anomalias com impacto na Endodontia:

- **Fusão:** dois germes se unem parcial ou totalmente formando um dente com coroa dupla, duas cavidades pulpares separadas e dois canais radiculares.
- **Geminação:** o germe dentário sofre uma divisão por invaginação, dando origem a um dente com coroa dupla, mas com cavidade pulpar única e canal radicular único.
- **Canal em C:** a forma da secção transversal da raiz e do canal é similar à letra C.
- **Radix entomolaris:** raiz supranumerária localizada na posição distolingual dos molares inferiores.
- **Radix paramolaris:** raiz supranumerária localizada na porção mesiovestibular dos molares inferiores.



- **Taurodontismo:** desenvolvimento avantajado da porção coronária da cavidade pulpar, o soalho pulpar está deslocado apicalmente.
- **Sulco radicular:** depressão radicular que pode se iniciar na coroa, estendendo-se em direção apical e que predispõe problemas sérios.
- **Dens invaginatus (*dens in dente*):** anomalia de desenvolvimento resultante de invaginação na superfície da coroa do dente antes da calcificação ocorrer.
- **Dens evaginatus (Cúspide talão):** protuberância na face palatina dos dentes anteriores ou oclusal dos posteriores. Pode expor a polpa se desgastado.



## 9- REFERÊNCIAS BIBLIOGRÁFICAS

Endodontia: Biologia e técnica. LOPES, H. P., SIQUEIRA, J. F. 2015, 2020.

Cohen Caminhos da polpa. HARGREAVES, K M; BERMAN, L. 2022



# ESSA LEI TODO MUNDO CONHECE: PIRATARIA É CRIME.

Mas é sempre bom revisar o porquê e como você pode ser prejudicado com essa prática.



**1** Professor investe seu tempo para elaborar os cursos e o site os coloca à venda.



**2** Pirata divulga ilicitamente (grupos de rateio), utilizando-se do anonimato, nomes falsos ou laranjas (geralmente o pirata se anuncia como formador de "grupos solidários" de rateio que não visam lucro).



**3** Pirata cria alunos fake praticando falsidade ideológica, comprando cursos do site em nome de pessoas aleatórias (usando nome, CPF, endereço e telefone de terceiros sem autorização).



**4** Pirata compra, muitas vezes, clonando cartões de crédito (por vezes o sistema anti-fraude não consegue identificar o golpe a tempo).



**5** Pirata fere os Termos de Uso, adultera as aulas e retira a identificação dos arquivos PDF (justamente porque a atividade é ilegal e ele não quer que seus fakes sejam identificados).



**6** Pirata revende as aulas protegidas por direitos autorais, praticando concorrência desleal e em flagrante desrespeito à Lei de Direitos Autorais (Lei 9.610/98).



**7** Concurseiro(a) desinformado participa de rateio, achando que nada disso está acontecendo e esperando se tornar servidor público para exigir o cumprimento das leis.



**8** O professor que elaborou o curso não ganha nada, o site não recebe nada, e a pessoa que praticou todos os ilícitos anteriores (pirata) fica com o lucro.



Deixando de lado esse mar de sujeira, aproveitamos para agradecer a todos que adquirem os cursos honestamente e permitem que o site continue existindo.