

## **Aula 00 - Prof.<sup>a</sup> Mirela Barreto**

*Hemocentro de Brasília (Analista de  
Atividades - Odontologia) Conhecimentos  
Específicos*

Autor:

**Cássia Reginato, Larissa Oliveira  
Ramos Silva, Mirela Sangoi  
Barreto, Renata Pereira de Sousa  
Barbosa, Stefania Maria Bernardi**  
03 de Junho de 2024  
**Possamai Marques**

# Índice

|  |     |
|--|-----|
| 1) Folha de rosto Endodontia .....                                 | 3   |
| 2) Biologia pulpar e perirradicular .....                          | 4   |
| 3) Diagnóstico em Endodontia - completo .....                      | 20  |
| 4) Alterações da polpa e periápice .....                           | 29  |
| 5) Resumo doenças da polpa e periápice e Questões comentadas ..... | 66  |
| 6) Anatomia e topografia .....                                     | 74  |
| 7) Aspectos radiográficos de interesse endodôntico .....           | 92  |
| 8) Microbiologia Endodôntica .....                                 | 104 |
| 9) Urgência e Emergência .....                                     | 124 |
| 10) Soluções irrigadoras .....                                     | 129 |
| 11) Questões comentadas Endodontia - Parte I .....                 | 139 |
| 12) Lista de Questões Endodontia - Parte I .....                   | 196 |
| 13) Resumo Endodontia - parte I .....                              | 231 |
| 14) Bibliografia Endodontia - prefeituras .....                    | 242 |



## Olá, Estrategista, tudo bem?

Hoje iremos estudar os temas mais importantes de Endodontia para concursos!

É importante e essencial que você tenha em mente que as **videoaulas e os livros eletrônicos (PDFs)** são **ferramentas complementares**. Sugiro que o estudo ativo seja realizado por meio do livro eletrônico (mais completo e amplo) e que o apoio seja realizado pela videoaula. Ou ainda: quando você estiver com dificuldade em determinado assunto ou estiver cansado, utilize a ferramenta videoaula a seu favor.

Mas é importante que você saiba: **AS VIDEOAULAS NÃO CONTEMPLAM TODOS OS ASSUNTOS ABORDADOS DE FORMA APROFUNDADA NOS NOSSOS LIVROS ELETRÔNICOS.**

Por vezes, haverá aulas com maior quantidade de vídeos, outras com menor quantidade e, outras ainda, que não conterão vídeos. Nosso foco é o **ESTUDO ATIVO!**

Para que você compreenda como os assuntos são cobrados na prática, ao final do livro eletrônico você encontrará questões comentadas de várias bancas.

É preciso ressaltar que eventuais ajustes e complementações poderão ser realizados ao longo das aulas, de modo a integrar o estudo de Odontologia como um todo, abordando os conteúdos de forma mais detalhada possível.

Dito isto, já podemos partir para a nossa aula.

Um grande abraço.

Profª Mirela!



## BIOLOGIA PULPAR E PERIRRADICULAR

Primeiramente, vamos apresentar os tecidos principais que iremos estudar nesse tópico: **polpa e dentina**.

A dentina e a polpa apresentam **origem embrionária semelhante** e estão intimamente integrados em relação à anatomia e à sua fisiologia. São frequentemente considerados como um complexo: **complexo dentinopulpar**. Este complexo encontra-se geralmente isolado do ambiente oral pelo revestimento de esmalte, na coroa, e de cimento, na raiz.

A presença de **túbulos dentinários** assegura que o estímulo aplicado à dentina também exerça com frequência efeito sobre a polpa. Por esta razão, o complexo responde a estímulos externos de forma integrada.



### Considerações anatômicas

A **polpa dental** pode ser anatomicamente dividida como **coronária** (porção do tecido presente na câmara pulpar) e **radicular** (porção presente no canal radicular). A polpa radicular se conecta com o **ligamento periodontal** diretamente através do **forame apical**.

Por essa razão, alterações patológicas no tecido pulpar podem afetar os tecidos perirradiculares (ligamento periodontal, osso alveolar e cimento).

### Embriologia do complexo dentinopulpar



O dente deriva de dois tipos de tecidos embrionários básicos: o **ectoderma**, que **origina o esmalte**, e o **ectomesênquima**, derivado da crista neural, que **origina a dentina, a polpa e os tecidos periodontais**.

O início da formação do dente ocorre durante a **sexta semana de vida embrionária** e se caracteriza por um espessamento localizado do ectoderma oral, associado aos processos embrionários maxilar e mandibular. Este crescimento epitelial ocasiona a formação da lâmina dentária.

Quais são as etapas do desenvolvimento dentário?

O desenvolvimento dentário é dividido em três estágios sequenciais: **(a) botão, (b) capuz e (c) campânula.**

Durante o estágio de campânula, as células da camada interior do órgão do esmalte se diferenciam em ameloblastos. A seguir, as células da camada exterior da papila dentária se diferenciam em odontoblastos por meio de um processo iniciado e modulado por fatores de crescimento e moléculas sinalizadoras, que são liberados por células do epitélio interno de esmalte.

Os **odontoblastos iniciam a deposição da matriz de dentina** e a **primeira dentina** a ser formada é denominada **dentina do manto.**

A formação radicular inicia quando as células do epitélio interno e externo do esmalte convergem para formar a **alça cervical**, que demarca o **término anatômico da coroa** e o **início da raiz.**



A fusão epitelial origina a **bainha epitelial de Hertwig**, que tem por função que **orientar e iniciar a formação radicular fornecendo sinais para a diferenciação dos odontoblastos.** Após a deposição da primeira camada de dentina da raiz, a membrana basal abaixo da bainha epitelial de Hertwig se fragmenta.

Em seguida, as células da camada mais interna da bainha secretam um **material hialino** sobre a dentina recém formada, formando a **camada hialina de Hopewell-Smith.** Esta camada será importante para **auxiliar a adesão do cimento à dentina radicular.**

Os **tecidos periodontais** são originários do ectomesênquima condensado que envolve o órgão do esmalte e a papila dentária e forma o folículo (ou saco) dentário.

Os **fibroblastos** (em breve falaremos mais sobre eles) **produzem uma quantidade maior de colágeno** para originar as principais fibras do ligamento periodontal.

Você já deve ter ouvido falar em **células tronco**, não é? Essas células não são nada mais (mas são muito importantes) do que células mesenquimais indiferenciadas, abundantes no ligamento periodontal. Isso significa que elas são **capazes de se diferenciar** nas principais células produtoras de matriz do tecido perirradicular, ou seja, fibroblastos, cementoblastos e osteoblastos.

Ufa! Quantas informações importantes, não é mesmo?

Agora vamos abordar mais profundamente os tecidos que compõe o complexo dentinopulpar. Iniciaremos com o estudo da dentina.

## Dentina

A **dentina** é o tecido responsável pelo **maior volume do dente**. Ela é constituída por:

- **70%** de **material inorgânico**, principalmente **cristais de hidroxiapatita**;
- **10%** de **água**;
- **20%** de **matriz orgânica** (**colágeno do tipo I**, porém o tipo V também pode ser encontrado em menor proporção).

### Quais são os principais tipos de dentina?



A **dentina do manto** é a **primeira a ser formada** e está localizada imediatamente abaixo do esmalte ou cimento.

Já a **dentina primária** é **depositada durante a formação fisiológica da dentina pelos odontoblastos** e constitui grande parte do elemento dentário.

A **pré-dentina**, por sua vez, é uma zona estreita com espessura de 10 a 40  $\mu$  m de dentina **não mineralizada**, localizada entre a camada odontoblástica e a dentina mineralizada, que **previne a reabsorção pelo contato**.

A dentina que reveste o interior dos túbulos é denominada **dentina intratubular (peritubular)**.

A dentina que circunda a dentina intratubular e constitui grande parte da massa dentinária, é denominada **dentina intertubular**. A dentina intratubular é mais calcificada e rígida que a dentina intertubular.

A **dentina secundária** é **depositada fisiologicamente após a raiz estar completamente formada** e o ápice ter alcançado o estágio final de desenvolvimento. Ela é depositada por odontoblastos originais em taxa menor que a primária.



Já a **dentina terciária** é formada em **resposta a estímulos externos**. É depositada logo abaixo do local de injúria. A taxa de deposição é proporcional ao grau de agressão. Ela pode ser categorizada como **reacional ou reparadora**.

A **dentina reacional** é formada por **odontoblastos que sobreviveram à injúria** e exibem túbulos que são contínuos aos túbulos da dentina secundária.

A **dentina reparadora**, por sua vez, é formada por **células recém-diferenciadas semelhantes aos odontoblastos, que se originam a partir de células-tronco mesenquimais da polpa**, que substituem os odontoblastos originais destruídos pelo estímulo.

A **dentina esclerosada (ou esclerótica)** é caracterizada pela **obliteração total ou parcial dos túbulos dentinários e pode resultar tanto do aumento da produção de dentina intratubular como da deposição de hidroxapatita e de cristais de whitlockite na luz tubular**.

As dentinas terciária e esclerosada podem ser importantes mecanismos de defesa do complexo dentinopulpar contra injúrias externas



As questões costumam abordar a espessura x densidade dos túbulos dentinários.

Os túbulos dentinários se estendem por toda a espessura da dentina e apresentam conformação cônica, com o **diâmetro maior voltado para a polpa (média de 2,5  $\mu$  m)** e o **diâmetro menor voltado para a periferia, próximo ao esmalte ou cimento (média de 0,9  $\mu$  m)**.

Essa informação é especialmente relevante quando pensamos a respeito da **permeabilidade dentinária**, que é maior no centro da polpa em função do maior diâmetro e quantidade de túbulos.

A **densidade tubular** também é maior próximo à polpa, com aproximadamente **65.000 túbulos/mm<sup>2</sup>**, quando comparada com aproximadamente **15.000 túbulos/mm<sup>2</sup>** na junção amelodentinária (JAD). De fato, a área ocupada pelos túbulos dentinários varia de 1% (na JAD) a 30% (próximo à polpa).

A questão da **sensibilidade dentinária** também está relacionada com a presença dos túbulos e a **teoria hidrodinâmica** é a mais aceita atualmente. Ela considera que estímulos externos atuam na dentina,

induzindo o movimento abrupto do fluido dentinário no interior dos túbulos, seja em direção à polpa ou em direção à periferia, dependendo do estímulo.

O rápido **deslocamento do fluido dentinário** por estímulos que provocam dor, como os estímulos térmicos (calor e frio), mecânicos (mastigação e sondagem), osmóticos (doces) e evaporativos (jato de ar) provocam o deslocamento de odontoblastos e a deformação mecânica direta das terminações nervosas sensoriais de baixo limiar, as **fibras A-delta**, que se encontram em contato próximo com odontoblastos nos túbulos ou na camada odontoblástica adjacente.



(VUNESP/ESFCEEx/2022) Dentina caracterizada pela obliteração total ou parcial dos túbulos dentinários e pode resultar tanto do aumento da produção de dentina intratubular quanto da deposição de hidroxiapatita e de cristais de Whitlockite na luz tubular. A descrição refere-se à dentina

- A) secundária.
- (B) terciária reparadora.
- (C) esclerosada.
- (D) terciária reacional.
- (E) primária.

Conforme estudamos, a dentina esclerosada (ou esclerótica) é caracterizada pela obliteração total ou parcial dos túbulos dentinários e pode resultar tanto do aumento da produção de dentina intratubular como da deposição de hidroxiapatita e de cristais de whitlockite na luz tubular. Portanto, o gabarito é **letra C**.

(CSM/2022) Coloque F (falso) ou V (verdadeiro) nas afirmativas abaixo, com relação à dentina, segundo Lopes e Siqueira (2020), assinalando a seguir a opção correta:

- ( ) A dentina é constituída por 70% de material inorgânico, principalmente cristais de hidroxiapatita, 10% de água e 20% de matriz orgânica composta, principalmente, por colágeno tipo 1.
- ( ) A dentina primária é a primeira a ser formada e está localizada imediatamente abaixo do esmalte ou cimento.
- ( ) Durante a dentinogênese, os odontoblastos se movem em direção centrípeta, deixando seus processos celulares na dentina para formar os túbulos dentinários. O processo odontoblástico se estende de um terço até a metade do túbulo dentinário.
- ( ) A dentina intertubular é mais calcificada e rígida que a dentina peritubular.





( ) A dentina reacional exibe túbulos dentinários que são contínuos aos túbulos da dentina secundária. Na dentina reparadora os túbulos, quando presentes, não são contínuos aos túbulos da dentina secundária.

(A) F V V V V

(B) V F V F V

(C) V V V F F

(D) F F F V F

(E) V F V V F

#### Comentários:

A dentina é constituída por 70% de material inorgânico, principalmente cristais de hidroxiapatita, 10% de água e 20% de matriz orgânica composta, principalmente, por colágeno tipo 1; A dentina do manto é a primeira a ser formada; Durante a dentinogênese, os odontoblastos se movem em direção centrípeta, deixando seus processos celulares na dentina para formar os túbulos dentinários. O processo odontoblástico se estende de um terço até a metade do túbulo dentinário. A dentina intratubular é mais calcificada e rígida que a dentina intertubular. A dentina reacional exibe túbulos dentinários que são contínuos aos túbulos da dentina secundária. Na dentina reparadora os túbulos, quando presentes, não são contínuos aos túbulos da dentina secundária. **Portanto, o gabarito é letra B.**

## Polpa



A polpa dentária é um **tecido conjuntivo frouxo**, altamente especializado, que acumula as seguintes **funções: formativa, sensitiva, nutritiva e defensiva.**

A fim de compreender melhor o assunto, vamos abordar as funções separadamente?

- **Formativa:** os odontoblastos do tecido pulpar são responsáveis pela dentinogênese;
- **Sensitiva:** a inervação sensorial pulpar atua como um sistema de alarme eficaz, indicando alterações na normalidade. Por exemplo, em um dente despolpado, a sensação dolorosa não será percebida até que eventuais estímulos nocivos afetem os tecidos ao redor da raiz;



- **Nutritiva:** a vascularização pulpar fornece oxigênio e nutrientes, que são essenciais para a formação de dentina e para a própria sobrevivência pulpar;
- **Defensiva:** o tecido pulpar pode se defender contra infecções microbianas por meio da produção de dentina esclerosada e/ou terciária e da ativação da resposta imune. Dentes com polpas saudáveis, que apresentam vascularização abundante, são muito mais resistentes à infecção bacteriana e não desenvolvem lesão perirradicular. Consequentemente, a **manutenção da vitalidade pulpar** pode ser considerada a melhor forma de prevenção da lesão perirradicular.

Quais são as células que fazem parte do complexo dentinopulpar?



Quanto às células que fazem parte do complexo dentinopulpar, sabemos que o **odontoblasto** é a **célula mais característica** desse complexo. Apresenta formato colunar e são mais numerosos na polpa coronária e achatados e menos numerosos na radicular. Quando estão na parte mais externa da polpa, próximo à pré dentina, estão dispostos em uma camada denominada **camada odontoblástica**.

**Segundo Hargreaves**, o odontoblasto é considerado uma **célula pós-mitótica fixa**, completamente diferenciada e que, aparentemente, **não pode mais sofrer divisão celular**. Se isso for realmente o caso, a vida útil do odontoblasto coincide com a vida útil da polpa viável. Entretanto, sua atividade metabólica pode ser alterada dinamicamente.

É a **célula mais característica e especializada, responsável pela dentinogênese**. Devem ser capazes de reconhecer os componentes bacterianos e responder a eles, com funções de barreira imune e dentinopulpar.



Os odontoblastos podem **reconhecer produtos bacterianos e liberar moléculas pró-inflamatórias, que recrutam células dendríticas para a região pulpar subjacente à dentina afetada**. As células dendríticas, assim como os macrófagos pulpares, participam ativamente do processo inflamatório pulpar, capturando antígenos.

Um túbulo dentinário se forma ao redor de cada processo odontoblástico principal. O processo odontoblástico ocupa a maior parte do espaço dentro do túbulo e coordena a formação da dentina peritubular.



No entanto, a polpa dentária apresenta outras células além do odontoblastos.

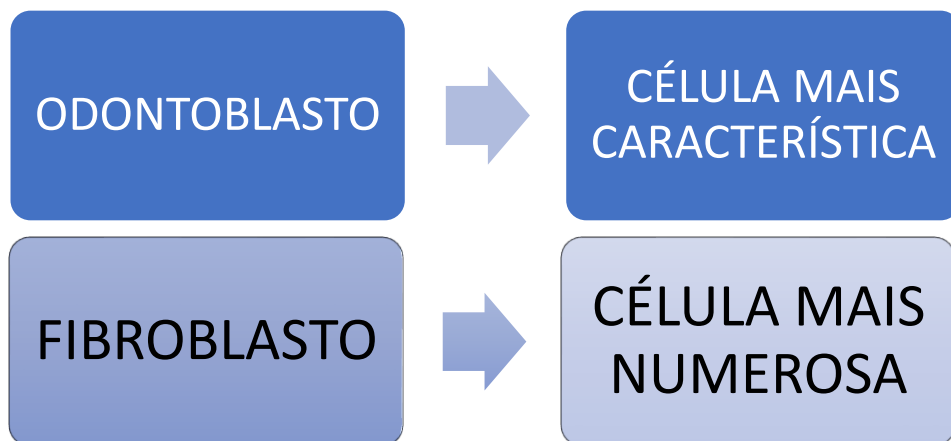
Vejamos:

**Fibroblastos** são consideradas, por Hargreaves, células tronco mesenquimais indiferenciadas (já vimos que são células capazes de dar origem a outras células). São as **células mais numerosas da polpa**, capazes de sintetizar colágeno tipo I e III, GAGs e proteoglicanos. São capazes de fagocitar e digerir colágeno, transformando-o na polpa. São abundantes na zona rica em célula da polpa (vamos ver a seguir as camadas topográficas da polpa), quando assume um formato poligonal.

**Os fibroblastos são responsáveis pelo turnover do colágeno na polpa.**

**Fique esperto, pois algumas questões "adoram" trocar as funções e características dos odontoblastos e fibroblastos.**

Para fixar, de uma vez por todas, rs:



**Quais são as principais células de defesa da polpa?**

Os **macrófagos** são monócitos que deixaram a corrente sanguínea, entraram nos tecidos e se diferenciaram em várias subpopulações. São responsáveis pela **fagocitose, limpeza da célula, varredura, processamento de antígeno e apresentação dele aos linfócitos-T de memória.**

As **células dendríticas** (célula de Langherans) são células **apresentadoras de antígeno**, localizadas na periferia da polpa coronária – próximas à pré dentina. No desafio antigênico (quando alguma proteína estranha á polpa tenta invadi-la), elas migram centralmente na polpa, **engolfando proteínas antigênicas.**

Os linfócitos principais são o T e B. Vejamos!

**Linfócito T:** presente na polpa saudável – **inicia resposta imune** juntamente com macrófagos e células dendríticas.

**Linfócito B:** são **escassos na polpa saudável (mais encontrados na polpa inflamada).**

Os **mastócitos raramente são encontrados na polpa normal** (somente com inflamação crônica). Os grânulos dos mastócitos contêm heparina, um anticoagulante, e histamina, um importante mediador inflamatório, assim como muitos outros fatores químicos.



Quais as estruturas/células que não são encontradas em uma polpa sadia?

Já caiu em prova, **fique atento!**

- **Fibras elásticas (quantidade insignificante);**
- **Mastócitos;**
- **Circulação colateral (e por isso a regeneração pulpar não é um evento simples);**
- **Linfócitos B.**



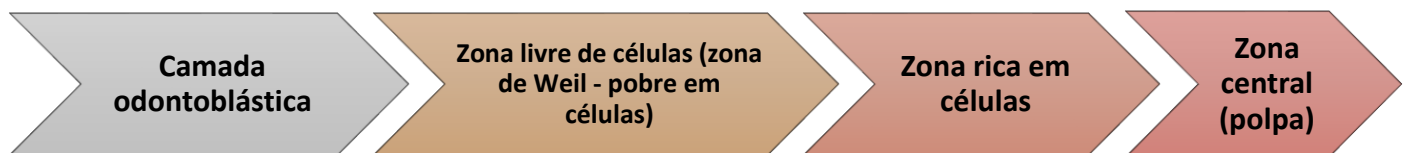


## DESPENCA NA PROVA!

Quanto às **zonas da polpa**, podemos perceber várias camadas distintas em uma polpa sadia.

Imagine um corte histológico visto "de fora para dentro" da polpa, ou seja, da camada mais externa até a mais interna.

Vamos esquematizar?



A **camada odontoblástica** é a **zona mais periférica da polpa e se encontra adjacente à pré-dentina**.

Uma **alta densidade celular, incluindo fibroblastos, células-tronco indiferenciadas e células imunes**, é observada na região pulpar denominada **zona rica em células**, que é separada da camada odontoblástica pela **zona pobre em células** (ou zona de Weil).

A **zona rica em células** é **mais proeminente na polpa coronária que na polpa radicular, contém células ectomesenquimais que podem se diferenciar em odontoblastos**.

A **zona pobre em células**, por sua vez, **contém capilares sanguíneos, uma rica rede de fibras nervosas (formando o plexo nervoso de Rashkow)** e processos fibroblásticos.

A polpa também possui uma região denominada **polpa propriamente dita**, que é a **zona central da polpa e contém os maiores vasos sanguíneos e nervos, junto a fibroblastos e outras células**.



## HORA DE PRATICAR!

(ESFCEX/VUNESP/2022) A polpa dental é um tecido conjuntivo frouxo, constituído de células, matriz extracelular, vasos sanguíneos e nervos. Em relação às células da polpa, assinale a alternativa que apresenta a informação correta.

- (A) Os odontoblastos são organizados em várias camadas de células, no limite entre a dentina e a polpa.
- (B) As células tronco-mesenquimais indiferenciadas se encontram por todo o tecido pulpar, sendo mais abundante na zona de Weil.
- (C) Os odontoblastos apresentam formato colunar, são mais numerosos na região radicular da polpa e são achatados e menos numerosos na região coronária.
- (D) Os odontoblastos são o tipo de célula mais abundante da polpa.
- (E) Os odontoblastos maduros são células altamente diferenciadas que perdem a capacidade de realizar mitose.

O odontoblasto é considerado uma célula pós-mitótica fixa, completamente diferenciada e que, aparentemente, não pode mais sofrer divisão celular. Portanto, o gabarito é letra E.

Quanto às demais alternativas, vejamos:

A- Camada única, entre a polpa e a pré dentina

B- A zona pobre em células, por sua vez, contém capilares sanguíneos, uma rica rede de fibras nervosas (formando o plexo nervoso de Rashkow) e processos fibroblásticos.

C- Mais numerosos na região coronária e mais achatados na região radicular.

D- Fibroblastos são os mais abundantes.



(Prova da Marinha/2023) De acordo com Lopes e Siqueira (2020), capilares sanguíneos, uma rica rede de fibras nervosas (formando o plexo nervoso de Rashkow) e processos fibroblásticos estão presentes na:

- A) Pré dentina
- B) polpa propriamente dita
- C) camada odontoblástica
- D) zona pobre em células
- E) zona rica em células

Comentários:



Conforme estudamos, a zona pobre em células, por sua vez, contém capilares sanguíneos, uma rica rede de fibras nervosas (formando o plexo nervoso de Rashkow) e processos fibroblásticos. Portanto, **o gabarito é letra D.**



Uma ocorrência bastante comum é a presença de **calcificações pulpares**. Elas possuem causa desconhecida, mas sabe-se que sua porção mineral consiste em hidroxiapatita, estando presente em pelo menos **50% de todos os dentes**.

Segundo Hargreaves, na **polpa coronal**, os cálculos pulpares são discretos e concêntricos. Já na **polpa radicular**, os cálculos são difusos. Eles podem se formar ao redor de células epiteliais, ao redor de um ninho de células em degeneração, trombos sanguíneos ou fibras colágenas. Os cálculos pulpares variam em tamanho, de pequenas partículas microscópicas a crescimentos que ocupam quase toda câmara pulpar.

Quanto à **inervação**, sabe-se que aproximadamente 100-2000 nervos penetram em um único dente – 80% são amielinizados e 20% mielinizados.

A polpa apresenta **inervação sensorial (trigêmeo) e autônoma (fibras nervosas simpáticas**, provenientes do gânglio cervical superior). Apresenta fibras nervosas trigeminas: **A $\beta$ , A $\delta$  (mielínicas) e C (amielínicas)**.

**Segundo Hargreaves**, a existência de neurônios sensoriais nociceptivos forma a base para a dor e as sensações dolorosas. Os estímulos nocivos nos dentes são transmitidos por neurônios aferentes primários, localizados no gânglio do trigêmeo. Porém, nem todos os neurônios aferentes que inervam a polpa são nociceptores.

Isso porque a inervação da polpa inclui neurônios **aferentes** (conduzem impulsos sensoriais) e neurônios **autônomos ou eferentes**, responsáveis pela modulação da microcirculação, reação inflamatória e talvez dentinogênese.

Já a **inervação simpática** dos dentes, deriva do gânglio cervical superior, que vão se unir ao Trigêmeo. As fibras simpáticas vão se unir aos vasos sanguíneos, localizadas nas partes profundas da polpa. Fique atento!



- A pressão tecidual na polpa normal (sadia) é de **6-11mmHg**;
- A polpa não contém suprimento sanguíneo colateral;
- Fluxo sanguíneo pulpar: **40-50ml/min.**
- O percentual do volume de tecido pulpar ocupado por vasos sanguíneos é de aproximadamente 14%.
- **Calibre x pressão:**
- **ARTERÍOLAS:** até 100µm ou menos. Pressão: 43mmHg;
- **VÊNULAS:** até 200µm. Pressão 19mmHg;
- **CAPILARES:** até 10µm. Pressão 35mmHg;
- O aumento da pressão exerce maior efeito sobre as vênulas.

Não se preocupe, falaremos mais sobre elas nos próximos tópicos, mas para introduzir o assunto, veja:



As fibras **A $\beta$**  são **mielinizadas, rápida velocidade de condução** e função desconhecida no tecido pulpar (para Lopes e Siqueira). Já para Hargreaves, elas parecem estar relacionadas à estímulos de **choque e vibração** (mas não a estímulos de dor, certo?)

As fibras **A $\delta$**  são **mielinizadas, rápida velocidade de condução e baixo limiar de excitabilidade**. Mediam **dor aguda e transitória**, característica da **sensibilidade dentinária**.

As fibras do tipo **C** são **amielínicas, com velocidade de condução lenta e alto limiar de excitabilidade**. A dor se caracteriza por ser lenta, excruciante e difusa, característica de **pulpite irreversível sintomática**.

Segundo Hargreaves (2022):





**Tabela 13.1** Classificação das fibras nervosas.

| Tipo de fibra | Função                       | Diâmetro ( $\mu\text{m}$ ) | Velocidade de condução (m/s) |
|---------------|------------------------------|----------------------------|------------------------------|
| A- $\alpha$   | Motora, propriocepção        | 12 a 20                    | 70 a 120                     |
| A- $\beta$    | Pressão, toque               | 5 a 12                     | 30 a 70                      |
| A- $\gamma$   | Motora, aos eixos musculares | 3 a 6                      | 15 a 30                      |
| A- $\delta$   | Dor, temperatura, toque      | 1 a 5                      | 6 a 30                       |
| B             | Pré-gangliônica, autonômica  | < 3                        | 3 a 15                       |
| C raiz dorsal | Dor                          | 0,4 a 1                    | 0,5 a 2                      |
| Simpática     | Pós-gangliônica simpática    | 0,3 a 1,3                  | 0,7 a 2,3                    |

## Reação do complexo dentinopulpar à carie

A **cárie** é a causa mais comum de **agressão** ao complexo dentinopulpar. Por continuidade biológica, a dentina e a polpa respondem ao estímulo bacteriano da cárie basicamente através de três mecanismos principais:

- **redução da permeabilidade dentinária;**
- **formação de dentina terciária (tratos mortos);**
- **resposta imune.**

Todas essas reações podem ocorrer de forma simultânea, com intensidade diretamente proporcional à agressão.

Vamos detalhar cada uma delas:

- **Redução da permeabilidade dentinária:** a polpa pode fazer com que a dentina se torne ainda menos permeável, por meio do aumento do fluxo de fluidos para o exterior, da indução do revestimento dos túbulos com proteínas plasmáticas e da deposição de dentina esclerosada.
- **Formação de dentina terciária:** Dentina reacional: formada abaixo de cáries superficiais ou de progressão lenta, produzida por odontoblastos primários, sobreviventes. Dentina reparadora: células semelhantes aos odontoblastos recém-formados.
- **Resposta imune:** Os odontoblastos podem reconhecer produtos bacterianos e liberar moléculas pró-inflamatórias, que recrutam células dendríticas para a região afetada. Quando a distância entre o biofilme da cárie à polpa for de 0,5 mm da polpa, a inflamação aumenta e se torna ainda mais severa e as bactérias podem alcançar a polpa através dos túbulos, mesmo sem exposição pulpar real.



## Os tecidos perirradiculares normais

Os tecidos perirradiculares compreendem o **cemento, o ligamento periodontal e o osso alveolar**. A região perirradicular que circunda o terço apical da raiz é usualmente referida como **periápice**.

Para que você compreenda melhor, vamos sintetizar as principais características dos tecidos que compõe o periápice:



**Ligamento Periodontal (LP):** possui espessura de 150-380  $\mu\text{m}$ , com sua porção mais delgada localizada em terço médio da raiz. Funções: sustentar o dente no alvéolo e é receptor sensorial. Colágeno tipo I é seu principal componente (mas também apresenta colágeno tipo III e XII) e fibroblastos são as células predominantes. Apresenta inervação sensorial (nociceptores e mecanorreceptores) e autônoma.

**Cemento:** é um tecido conjuntivo duro, que não possui vascularização própria (feita pelo LP), sendo mais resistente à reabsorção. É dividido em: cemento celular (terço apical e região interradicular) e acelular. É recoberto por uma camada de pré-cemento (3 a 5  $\mu\text{m}$  de espessura). Sua largura é geralmente maior na porção apical da raiz, em média 150-200  $\mu\text{m}$ . Tem deposição contínua em fases alternadas de atividade e repouso.

A matriz extracelular do cemento contém 50% de matéria orgânica (principalmente colágeno tipo I) e 50% de matéria inorgânica.

**Ossos:** trata-se de um tecido conjuntivo especializado, continuamente renovado e remodelado, para regular a concentração de cálcio no sangue. É constituído por matriz orgânica (30% - fibras colágenas - tipo I) e inorgânica (70% - hidroxiapatita).

Macroscopicamente, dois tipos de osso podem ser distinguidos: osso trabecular (esponjoso) e osso cortical (ou compacto). Esses dois tipos diferem somente na disposição das lamelas ósseas.

Já as células presentes são: osteócitos, osteoblastos e osteoclastos (que ficam alojados em escavações, denominadas lacunas de Howship).

Vasos e nervos penetram através do endóstio e do perióstio nos canais de Volkmann, e destes, para os canais haversianos.

O osso que reveste o alvéolo é o **osso alveolar**, também conhecido como lâmina cribiforme. Sua principal função é sustentar o dente.



## DIAGNÓSTICO EM ENDODONTIA

Do latim “*dia*”: por intermédio de + “*gonoticu*”: conhecimento. Para realizar um correto diagnóstico em Endodontia, devemos abordar o paciente de forma sistemática, incluindo exames como **anamnese (exame subjetivo)**, **exame físico (objetivo)**, e **exames complementares**. Devemos, a partir dos exames mencionados, interpretar e cruzar as informações coletadas.

A **anamnese** está relacionada principalmente aos **sintomas, que são as manifestações subjetivas referidas pelo paciente**. Deve ser realizada em um momento oportuno e com anotações sucintas, de modo a não interromper o fluxo desta importante etapa da relação profissional/paciente.

Já em relação à queixa principal do paciente, devemos cruzar os dados com a **história médica e odontológica** relatada. Deve ser feito um esclarecimento sobre os aspectos relativos à dor, como o seu surgimento, duração, se fez uso ou não de analgésicos ou anti-inflamatórios.

Outro aspecto importante a ser avaliado é o **tipo de dor**: localizada ou irradiada (dor referida); Se há alteração na intensidade da dor com algum tipo de postura ou atitude (ao deitar-se, aumento ou diminuição da dor com frio/quente); se está associada a sinais de edema e aumento da temperatura sistêmica (para descartar casos mais graves).



O **exame objetivo** é constituído por vários exames: **inspeção bucal e facial, palpação dos tecidos bucais e da face, palpação da região apical (que pode produzir resposta dolorosa pelo tato e alterações patológicas, como edema periapical, aumento de volume endurecido, perda de continuidade na integridade do osso), percussão vertical**.

A **percussão** deve ser realizada inicialmente com o indicador. Após, se a manobra for negativa, deve-se lançar mão do cabo de espelho percutindo na coroa do paciente. A percussão vertical tem sido associada à inflamação de origem endodôntica; enquanto a dor relacionada com percussão horizontal está associada a problemas periodontais.

Para o exame de **mobilidade dentária**, dois instrumentos metálicos devem ser apoiados com firmeza ou um instrumento metálico e um dedo. Aplica-se uma força no dente, na intenção de movimentá-lo.

A **mobilidade** é classificada da seguinte forma:

- **Grau 1:** ligeiramente maior que a normal;
- **Grau 2:** moderadamente maior que a normal;



- **Grau 3:** mobilidade grave vestibulolingual e mesiodistal, combinada com deslocamento vertical.



É importante mencionarmos também o exame de **fistulografia**, que consiste **na introdução de um cone de guta percha *medium*, delicadamente através do trajeto fistuloso, desde a sua saída (parúlide), até onde se encontra resistência**. Após, realiza-se um exame de Raio X. Esse exame é útil para lesões periapicais que envolvem mais de um dente, quando não se consegue identificar a qual dente está relacionada.

Quanto aos **exames complementares** que podem ser de grande valia em endodontia, destacamos o **exame radiográfico**, hematológico, provas bioquímicas do sangue e biópsia. O exame radiográfico é o mais utilizado, especialmente radiografias periapicais e bite-wing.

Atualmente, a **tomografia computadorizada de feixe cônico (ou tomografia *cone beam*)** assume um papel importante na determinação do diagnóstico. Não se preocupe, falaremos detalhadamente sobre aula na aula sobre aspectos radiográficos.

Podemos lançar mão da exploração cirúrgica, sendo o último recurso em situações obscuras, com paciente informado de uma tentativa de esclarecimento. É especialmente útil nos casos de fraturas verticais não visualizadas radiograficamente.



Por fim, iremos abordar os **testes clínicos pulpares**, que classicamente são conhecidos como “testes de vitalidade pulpar”. No entanto, a nomenclatura mais adequada seria “**testes de sensibilidade pulpar**”. Estes testes incluem testes térmicos (ao frio e ao calor), teste elétrico, testes de anestesia seletiva, teste de cavidade e transiluminação.

É importante ressaltar, por exemplo, que **um resultado negativo com a estimulação ao frio não significa exatamente que a polpa esteja necrosada**. Esses testes não podem ser utilizados como único método para diagnóstico. São **testes auxiliares**, que utilizados isoladamente não são capazes de determinar com 100% de precisão o estágio da polpa.



Iniciaremos com o **teste pelo frio**:

Ele é realizado pelo profissional com o uso de **gelo ou neve carbônica (gelo seco), gases refrigerantes (butano, diclorodifluormetano, tetrafluoretano, ou ainda uma mistura de butano e propano)**.

O **teste térmico a frio é muito útil para pacientes com coroa de porcelana ou coroa metalocerâmica**, onde nenhuma superfície natural do dente está acessível. A mecha de algodão deve ser grande, aplicada no terço médio-vestibular do dente ou coroa.



(TRT-AL/Inst. AOCB/2022) Os testes da polpa indicam a capacidade de resposta dos neurônios sensitivos pulpares. Vários métodos e materiais são utilizados para testar a resposta da polpa aos estímulos térmicos. A esse respeito, qual é o primeiro teste a ser considerado quando o elemento dental em questão apresenta coroa total de porcelana onde nenhuma superfície natural do dente está acessível?

- A) Teste com spray refrigerante.
- (B) Guta percha aquecida.
- (C) Teste elétrico.
- (D) Teste da cavidade.
- (E) Transiluminação.

**Comentários:**

Conforme estudamos, para Hargreaves, o teste térmico a frio é muito útil para pacientes com coroa de porcelana ou coroa metalocerâmica, onde nenhuma superfície natural do dente está acessível. A mecha de algodão deve ser grande, aplicada no terço médio-vestibular do dente ou coroa. Portanto, **o gabarito é letra A**.

Quanto à **técnica de aplicação** do frio, sabe-se que primeiramente deve ser realizado isolamento do dente (relativo ou absoluto). Após, procede-se a **aplicação do gás sobre o cotonete ou pelota de algodão**

**apreendida com a pinça.** Fique atento: o tempo de aplicação não deve exceder 5 segundos e em caso de necessidade de repetição do teste, deve-se **aguardar pelo menos 5 minutos** para nova realização.

Já o **teste pelo calor**, é realizado através da água morna, aquecimento da superfície com taça de borracha ou através de um bastão de guta-percha aquecida (mais usado). Quanto à técnica, sabe-se que devemos primeiramente realizar o isolamento do dente, aplicação de gel isolante na superfície dentária, aquecimento e plastificação do bastão na lamparina, aplicação no bastão na superfície do dente enquanto ainda estiver brilhosa.

O **teste da anestesia seletiva** é bastante útil **na detecção de dor difusa ou reflexa, quando o paciente não consegue determinar precisamente qual o dente responsável pela dor.** Para tal, deve-se anestésiar o dente suspeito no sulco distal, intraligamentar; ou anestésiar o arco maxilar, no dente mais posterior. Ele é um teste útil para diagnosticar a qual arcada se refere a dor.

O **teste de cavidade** é considerado **invasivo, pois envolve desgaste dentinário.** É realizado sem anestesia, com uso de broca de alta rotação. Inicia-se a abertura coronária e persistindo a resposta negativa, deve-se avançar até que a trepanação seja atingida. É o **último recurso!**



O **teste elétrico** é um teste bastante útil, mas envolve um custo maior. Quanto à técnica, deve-se primeiramente apresentar ao paciente, evitando assustá-lo; proceder isolamento relativo ou absoluto, para que o dente esteja seco. Se o isolamento for relativo, devemos interpor pedaços de lençol de borracha, para isolar dos dentes vizinhos. A ponteira do eletrodo do aparelho deve ser untada com creme de concentração salina (creme dental, por exemplo). Nos dentes anteriores, deve ser realizado na superfície incisal e nos posteriores, na vestibular.

Quanto à **resposta** esperada em dentes com **polpa normal**, observa-se **resposta discreta, suave e bastante suportável de formigamento.** Respostas **positivas** serão consideradas normais dentro de uma escala fornecida pelo fabricante. **Anormalidades** poderão ocorrer com estímulo abaixo do esperado (polpa hiperativa) ou acima (polpa hipoativa), ou ainda negativo nos casos de necrose. Quando removido o eletrodo, deve ser anotado o valor numérico (padrão).

Para Hargreaves, deve-se testar pelo menos duas vezes o dente suspeito e a vitalidade pulpar é determinada pela saúde e preservação do suprimento vascular e não pelo estado das fibras nervosas pulpares.



Para o referido autor, a resposta do teste elétrico não reflete a saúde histológica ou estado evolutivo da doença da polpa, somente denota que existem fibras viáveis.

Vejamos:

**Boxe 1.4** Potenciais erros de interpretação comuns das reações obtidas a partir do teste pulpar elétrico.

**Reações falso-positivas**

Necrose pulpar parcial  
Alta ansiedade do paciente  
Isolamento dentário ineficaz  
Contato com restaurações metálicas

**Reações falso-negativas**

Obliteraões calcificadas nos canais radiculares  
Dentes recentemente traumatizados  
Ápice imaturo  
Medicamentos que aumentam o limiar de dor do paciente  
Contato deficiente do testador pulpar com o dente

Figura 1- Hargreaves, 2022.



**Qual é o teste com a maior precisão diagnóstica?**

O teste ao **frio** possui uma **precisão de 86%**, o teste pulpar **elétrico 81%** e o teste **ao calor 71%**. Com isso, podemos concluir que o teste ao frio é considerado o teste mais confiável.

O **oxímetro de pulso** monitora a taxa de pulso e o grau de oxigenação sanguínea. Para Hargreaves, ele funciona através da transmissão de comprimentos de luz vermelho e infravermelho e realiza o cálculo com base na diferença de luz transmitida e recebida, a taxa de pulsação e O<sub>2</sub>.

Já a **fluxometria Laser Doppler** é um método eletro-óptico, que avalia a microcirculação sanguínea de um determinado tecido. O disparo de luz infravermelha desvia quando atinge hemácias em movimento. É considerado um método não invasivo, bastante caro.



E quanto ao **diagnóstico das fraturas radiculares**, como podemos identificá-las?

Esse é um desafio de diagnóstico, sendo para isso proposto a **técnica de mordida** (rolete de algodão, cotonete, palito de madeira, sugador plástico, ou ainda o aparato específico chamado **Tooth Slooth**<sup>®</sup>, ou **FracFinder** (descrito por Hargreaves); ou ainda a técnica com **uso de corantes** (azul de metileno de 1% a 2%, removendo seu excesso com ácido fosfórico 37%).

Auxiliar também para o correto diagnóstico, a **Microscopia Operatória** possui algumas características muito importantes, tais quais:

- **Produz aumento do objeto visualizado**
- **Melhora a iluminação do campo operatório**
- **Melhora a resolução do objeto ampliado**
- **Mantém o profissional em uma posição ergométrica**
- **Possibilita maior biossegurança, em função da maior distância profissional-paciente.**
- **Possibilita registro e documentação**
- **Menor desgaste do dente a ser restaurado.**
- **Melhora o prognóstico nos casos de reintervenção (remoção de limas fraturadas, áreas de perfuração, desobstrução).**

Vamos dar uma "pincelada" em alguns aspectos que serão discutidos em maior profundidade em outros capítulos. No entanto, vamos nos familiarizando com o assunto, desde já!

Devemos levar em consideração o **perfil psicológico do paciente**, a fim de individualizar e humanizar o atendimento. Para tal, o comportamento do paciente divide-se em três grupos:

- **paciente colaborador:** facilitam o diagnóstico e o tratamento;
- **paciente refratário:** apresentam fobias específicas, nervosismo, ansiedade. Tem grande dificuldade de fornecer respostas proporcionais ao estímulo;
- **paciente simulador:** simulam doença existente ou ocultam doença real. Hipocondríacos, desejam obter atestados.

Alguns cuidados são exigidos no atendimento de **pacientes com necessidades especiais**, a exemplo dos **pacientes cardiopatas**.



Uma vez identificado o paciente portador de doença do sistema cardiovascular, **ele será considerado compensado ou controlado, quando se enquadrar em uma das seguintes condições**, com uma boa margem de segurança, segundo Andrade.

- Período mínimo de **6 meses após o infarto do miocárdio ou acidente vascular cerebral (AVC)**
- Período mínimo **de 3 meses após cirurgia de revascularização do miocárdio com ponte de veia de safena ou artéria mamária**
- **Angina pectoris estável** (a medicação prescrita pelo médico deve ser suficiente para evitar episódios constantes de dor no peito)
- Tomar a pressão arterial e avaliar o pulso carotídeo antes e durante a sessão de atendimento
- **Insuficiência cardíaca congestiva estável** (avaliação médica)
- **Hipertensão arterial controlada-pressão diastólica até 100 mmHg**
- Frequência cardíaca em repouso menor que **100 batimentos/minuto**
- Paciente que estiver fazendo **uso de vasodilatador coronariano** deverá receber uma dose profilática, por via sublingual, **1 a 2 minutos antes do procedimento, sob orientação médica**
- Pacientes que fazem uso de **anticoagulantes e antiagregadores** plaquetários: deve-se **entrar em contato com o médico antes de realizar procedimentos que envolvam sangramento**, para saber se há necessidade ou não de suspender ou diminuir a dose da medicação, enquanto durar o tratamento
- Pacientes com **insuficiência cardíaca congestiva**: deve-se procurar uma **posição mais confortável na cadeira odontológica, com o encosto menos reclinado**, para evitar dispneia
- Nenhuma mudança recente quanto aos medicamentos ou à orientação médica
- A avaliação dos sinais vitais deve fazer parte do exame físico desde a consulta inicial e nas consultas subsequentes. Os valores relativos a pulso carotídeo, frequência respiratória, pressão sanguínea arterial e temperatura, devem constar no prontuário odontológico

As **principais doenças cardíacas encontradas na população adulta** são:

- **Doenças orovalvulares**
- **Cardiopatias congênitas**
- **Doença arterial coronariana: angina pectoris (estável x instável)**
- **Infarto agudo do miocárdio**
- **Insuficiência cardíaca**
- **Arritmias cardíacas.**



- Anestesia local: injeção lenta, precedida de aspiração previa, **máximo de 0,04 mg de epinefrina (2 tubetes), epinefrina 1:100.000 ou 1:200.000 ou felipressina 0,03UI/ml**. Caso haja contraindicação absoluta ao vasoconstritor: **mepivacaína 3% sem vaso**.
- Controle de ansiedade: Diazepam 5 a 10 mg ou 0,5 a 0,75 mg de Alprazolam em dose única, 30 a 45 minutos antes do atendimento/ Lorazepam 1 a 2 mg, dose única, 2 horas antes do atendimento.



Já para o atendimento dos **pacientes que apresentam hipertensão arterial**, para segurança do paciente e profissional, o paciente deve estar com a pressão controlada, abaixo de 140/90 mmHg, mas os procedimentos podem ser realizados com valores até 160/110 mmHg (Estágio 2 de hipertensão). Valores de 180/110 mmHg são os limites para intervir em um tratamento de URGÊNCIA sem avaliação médica. PA superior a 210/120 mmHg devem ser encaminhados para avaliação médica e o procedimento não deve ser realizado.

Pacientes portadores de **diabetes melito**, devem ser **atendidos preferencialmente pela manhã, o tempo de trabalho e estresse devem ser reduzidos** (Diazepam, Lorazepam), adiar o tratamento dos pacientes com níveis de glicose inferior a 70 mg/dl e superior a 200 mg/dl. Em pacientes instáveis ou não compensados, o uso de vasoconstritores catecolaminas deve ser evitado e a utilização de Citanest/Citocaína 3% + felipressina está indicada. AINES devem ser evitados e **profilaxia ATB somente em casos descompensados, apresentando cetoacidose e cetonúria**.

Para o atendimento de **pacientes gestantes**, deve ser **preferencialmente realizado no segundo trimestre**, atendimentos pela manhã, curta duração, realizar RX somente se for imprescindível (mesmo com risco baixo ao feto). Evitar AINES e ácido acetilsalicílico. Discutiremos as soluções anestésicas mais indicadas no capítulo que versa sobre Anestesia em Endodontia, ok?



(Prova da Marinha/2023) Segundo Lopes e Siqueira (2020), um paciente portador de doença do sistema cardiovascular será considerado compensado ou controlado quando se enquadrar em algumas condições, com uma boa margem de segurança. Nesse contexto, assinale a opção que apresenta uma dessas condições:

- A) hipertensão arterial controlada - pressão diastólica até 120 mmHg
- B) paciente em uso de vasodilatador coronariano deverá receber dose profilática, sublingual, antes do procedimento sob orientação médica
- C) Período mínimo de 6 meses após cirurgia de revascularização do miocárdio, com "ponte de veia" safena ou artéria mamária
- D) Frequência cardíaca em repouso menor que 110/batimentos por minuto
- E) Paciente com insuficiência cardíaca congestiva deve ser posicionado na cadeira odontológica, com encosto mais reclinado, para evitar dispneia.

Comentários:

Conforme estudamos, Paciente que estiver fazendo uso de vasodilatador coronariano deverá receber uma dose profilática, por via sublingual, 1 a 2 minutos antes do procedimento, sob orientação médica. Portanto, **o gabarito é letra B.**



## ALTERAÇÕES DA POLPA E DO PERIÁPICE

### Considerações Iniciais

Após recuperamos o fôlego, vamos dar início ao estudo das **patologias relacionadas à polpa e ao periápice**.

Esse assunto é um dos preferidos das bancas, quando relacionados ao diagnóstico e tratamento das doenças pulpares e periapicais. Fique atento à nomenclatura das patologias, características clínicas e tratamentos indicados para cada caso.

Tudo pronto? Vamos começar!

### Patologia pulpar e perirradicular

As principais alterações patológicas que acometem a polpa e os tecidos perirradiculares são de **natureza inflamatória e de etiologia infecciosa**.

As alterações que envolvem polpa e periápice são consequências diretas dos estímulos nocivos que os tecidos pulpares podem sofrer.

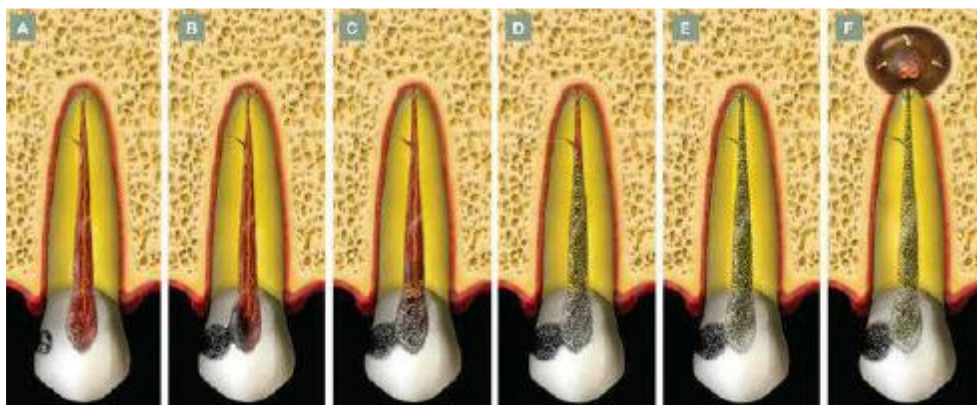


Figura 1 - Dinâmica dos processos patológicos pulpares e perirradiculares, tendo como início um processo de cárie. Lopes e Siqueira, 2015.

A **inflamação** é a principal **resposta da polpa e dos tecidos perirradiculares** a uma gama variada de estímulos que causam injúria tecidual. A intensidade da resposta inflamatória irá variar conforme o tipo de agressão e, principalmente, a sua intensidade. Uma vez que a agressão rompe a integridade tecidual, a resposta inflamatória visa localizar e preparar os tecidos alterados para a reparação da região afetada.

Muitas vezes, quando a agressão é persistente e não se resolve pela mobilização dos mecanismos inespecíficos de defesa do hospedeiro, instala-se um **processo crônico**, caracterizado pela participação da

resposta imunológica adaptativa, de caráter específico. Neste caso, se a resposta imunológica não consegue eliminar o agente agressor, ela, pelo menos e na grande maioria das vezes, consegue controlá-lo, confinando-o ao local da agressão.

Na persistência do estímulo agressor, as próprias respostas de defesa do hospedeiro, específicas ou inespecíficas, podem gerar o dano tecidual. No caso das **doenças pulpares e perirradiculares**, a destruição tecidual causada pelas defesas do hospedeiro em resposta a uma agressão persistente parece ser mais significativa que os próprios efeitos diretos proporcionados pelos microrganismos, embora estes sejam os principais agentes desencadeadores de todo o fenômeno.

**A agressão à polpa e ao ligamento periodontal apical e lateral pode ser de origem biológica, física (térmica ou mecânica) ou química.**

Apesar de a agressão física e química serem capazes de induzir a inflamação pulpar e perirradicular, esses tipos de **lesões geralmente são transitórios**, o que significa que a inflamação se desenvolve, mas não persiste.



Uma vez que os microrganismos representam uma agressão biológica que é frequentemente persistente, a resposta inflamatória à agressão microbiana também é persistente. Por esta razão, os **microrganismos** são essenciais para o **desenvolvimento e a perpetuação** das patologias pulpares e perirradiculares. Apenas os microrganismos que deixam o canal para atingir os tecidos perirradiculares inflamados são efetivamente combatidos e eliminados.

A resposta inflamatória nos tecidos perirradiculares limita a propagação da infecção ao osso e a outros locais do corpo. A lesão perirradicular geralmente é caracterizada por reabsorção óssea, que permite ao osso recuar estrategicamente para longe da zona infectada, sendo substituído por um tecido inflamado. A eficácia desses mecanismos para limitar a infecção ao canal radicular é atestada por observações de que **bactérias raramente são encontradas no corpo da lesão** (exceto nos abscessos agudos) e que a osteomielite é uma complicação extremamente rara em casos de infecções endodônticas.

## ***Defesas do hospedeiro contra a infecção***

Vimos então que a agressão existe, mas e o que podemos falar sobre o nosso **sistema de defesa** frente a essas agressões?

A **resposta imune** contra bactérias que penetram e proliferam nos tecidos do hospedeiro pode ser dividida em dois ramos: **imunidade inata**, que é a **primeira linha de defesa**; e **imunidade adaptativa**, que é uma



**resposta mais sofisticada e eficaz em termos de reconhecimento de antígenos** bacterianos, combate à infecção e prevenção da reinfecção.

A **imunidade inata** serve como uma defesa inicial atuando imediatamente após a invasão bacteriana dos tecidos. Os principais mecanismos de imunidade inata contra bactérias são a **ativação do sistema complemento, a fagocitose e a resposta inflamatória**.

Na imunidade inata, a ativação do complemento pode ocorrer pela via alternativa, induzida por componentes estruturais bacterianos (p. ex., peptidoglicano, lipopolissacarídeos ou LPS e ácido lipoteicoico ou LTA) ou pela via da lectina, induzida por bactérias que expressam manose na superfície da célula.

A ativação do sistema complemento gera **subprodutos** envolvidos com:



## EXEMPLIFICANDO

Opsonização: torna mais eficaz a fagocitose de bactérias por neutrófilos e macrófagos;

Formação do complexo de ataque à membrana que lisa a célula bacteriana;

Estimulação da resposta inflamatória.

Já a **imunidade adaptativa** irá desenvolver-se apenas quando as defesas inatas forem evitadas ou superadas pela infecção. Ela está envolvida com **a ativação e geração de células efectoras específicas (contra antígenos dos agentes patogênicos) e com o desenvolvimento de células de memória** (prevenção da reinfecção). A imunidade adaptativa pode ser dividida em dois ramos: imunidade humoral e imunidade celular.

Vejamos!

A **Imunidade Humoral** envolve a produção de anticorpos específicos (IgG, IgM, IgA) que são responsáveis por neutralizar fatores de virulência, favorecer a **opsonização** para aumentar a fagocitose de células bacterianas e ativar o sistema complemento (pela via Clássica).





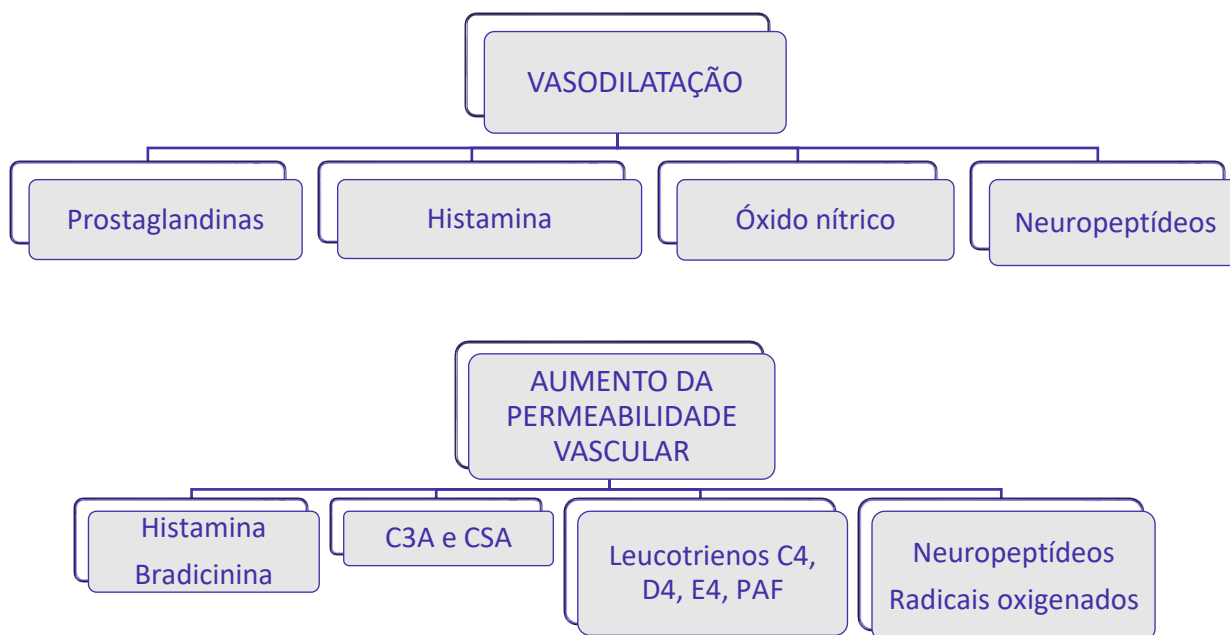


*Mas o que é opsonização?*

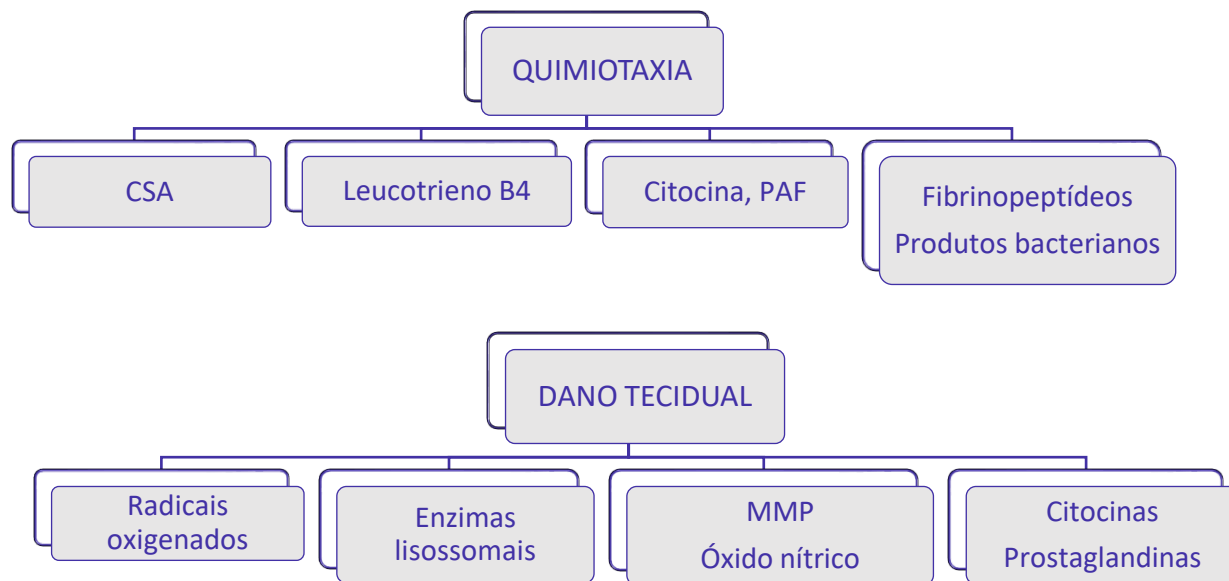
Oponizar é tornar mais eficaz a fagocitose de bactérias por neutrófilos e macrófagos. É como se fosse uma "fagocitose melhorada", certo?

A **Imunidade celular**, por sua vez, é ativada no linfonodo e demora vários dias para se desenvolver. Está relacionada com a ação das **células T CD4+**, que quando ativadas produzem citocinas capazes de estimular a produção de anticorpos, induzir inflamação local e aumentar a fagocitose e os efeitos bactericidas de macrófagos e neutrófilos.

Para que você fixe melhor, esquematizamos **as funções básicas dos mediadores químicos da inflamação** da seguinte maneira: primeiro estará descrito o evento e, ligado a ele, estarão os principais mediadores químicos responsáveis pelo evento.







## Fisiologia da dor pulpar

Através do que já foi exposto podemos perceber que todos os eventos estudados até o momento estão intimamente ligados à fisiologia da dor pulpar. A condução de estímulos dolorosos está relacionada com a **presença de fibras sensoriais**.

Vamos agora detalhar os **tipos de fibras, mielinização, velocidade de condução** e a que tipo de estímulo se referem. Parece complicado, mas ao final tenho certeza de que você saberá resolver as questões propostas.



*A inervação sensorial da polpa é realizada por três tipos principais de fibras: **Fibras tipo A $\delta$** , **Fibras tipo C** e **Fibras A-Beta**. É importante ressaltarmos que a inervação por essas fibras é mais numerosa na polpa coronária do que na polpa radicular.*

As **Fibras tipo A $\delta$**  são **mielinizadas**, localizadas na junção dentina-polpa (periféricamente). Suas ramificações formam o plexo de Rashkow. São fibras sensitivas constituídas pelos aferentes sensoriais do Trigêmio, cuja função é transmitir dor. Sua velocidade de **condução é rápida (6-30 m/s)** e seu limiar de estimulação é relativamente baixo. Responsável pelo estímulo de dor provocada, fugaz, aguda,

momentânea. Removendo o estímulo, ela cessa. Essas fibras estão relacionadas com a Teoria hidrodinâmica do movimento do fluido dentinário nos túbulos e são mais numerosas na polpa coronária do que na polpa radicular.

Já as **Fibras tipo C** são **amielínicas**, localizadas profundamente na polpa. A característica do estímulo doloroso é excruciante e difuso, menos tolerável do que as provocadas pela fibra A $\delta$ . São fibras nervosas de **condução lenta (0,5-2 m/s)** e seu limiar de estimulação alto (relativamente associado a uma injúria do tecido). São fibras mais **resistentes à hipóxia tecidual/necrose**. Essas são as fibras responsáveis pela dor "inesperada" que o paciente pode sentir ao instrumentar um canal necrosado, uma vez que são mais resistentes à hipóxia tecidual elas podem sobreviver mesmo em condições menos favoráveis.

As **Fibras A-Beta**, por sua vez, são fibras **mielinizadas, de rápida velocidade de condução**. Porém, estão presentes em percentual muito baixo na polpa. Sua função não está completamente elucidada, mas parece que estão relacionadas a **estímulos de vibração e não de dor**.

*Cuidado! As bancas costumam tentar confundir os conceitos das fibras **tipo A $\delta$** , **A-Beta** e **tipo C**.*

Vamos traçar um comparativo entre as fibras que acabamos de estudar.

A tabela a seguir correlaciona o tipo de fibra, sua função, diâmetro e sua velocidade de condução do estímulo. É importante ressaltar que na polpa dentária são encontradas apenas fibras do tipo A $\delta$  e do tipo C com função definidas, porém existem outras fibras responsáveis pela condução do estímulo doloroso.



| Fibra      | Função                   | Diâmetro ( $\mu\text{m}$ ) | Velocidade (m/s) |
|------------|--------------------------|----------------------------|------------------|
| AB         | Pressão, toque           | 5-12                       | 30-70            |
| A $\delta$ | Dor, temperatura, toque  | 1-5                        | 6-30             |
| C          | Dor                      | 0,4-1                      | 0,5-2            |
| SIMPÁTICA  | Simpática pós-ganglionar | 0,3-1,3                    | 0,7-2,3          |



(ESFCEX/VUNESP/2023) Apesar de existirem várias teorias que tentam explicar os mecanismos de sensibilidade dentinária, a teoria hidrodinâmica é a mais aceita atualmente. Essa teoria considera que estímulos externos atuam na dentina, induzindo o movimento abrupto do fluido dentinário no interior dos túbulos. O rápido deslocamento do fluido dentinário por estímulos que provocam dor, promovem o deslocamento de odontoblastos e a deformação mecânica direta das terminações nervosas sensoriais de baixo limiar, que se encontram em contato próximo com odontoblastos nos túbulos ou na camada odontoblástica adjacente. Em decorrência da deformação, essas fibras são ativadas, provocando dor. O texto refere-se às fibras

- (A) amielínicas A- $\delta$ .
- (B) amielínicas A- $\beta$ .
- (C) mielinizadas A- $\beta$ .
- (D) mielinizadas C.
- (E) mielinizadas A- $\delta$

#### Comentários:

Conforme estudamos, as Fibras tipo A-delta são mielinizadas, localizadas na junção dentina-polpa (periféricamente). Suas ramificações formam o plexo de Rashkow. São fibras sensitivas constituídas pelos aferentes sensoriais do Trígêmio, cuja função é transmitir dor. Sua velocidade de condução é rápida (6-30 m/s) e seu limiar de estimulação é relativamente baixo. Responsável pelo estímulo de dor provocada, fugaz, aguda, momentânea. Removendo o estímulo, ela cessa. Essas fibras estão relacionadas com a Teoria hidrodinâmica do movimento do fluido dentinário nos túbulos e são mais numerosas na polpa coronária do que na polpa radicular. Portanto, **o gabarito é letra E.**



(ESFCEX/VUNESP/2022) Fibras nervosas mielinizadas, com rápida velocidade de condução e baixo limiar de excitabilidade. Mediam a dor aguda e transitória característica da sensibilidade dentinária. Após deixar o plexo nervoso de Rashkow, perdem os envoltórios de células de Schwann e acabam como terminações nervosas livres na camada odontoblástica e no limite entre a polpa e a dentina. A inflamação pulpar severa pode causar aumento da pressão tecidual e redução nos níveis de oxigênio, sendo capaz de comprometer a função condutora dessas fibras. A descrição refere-se à fibra nervosa:

- A) A- $\gamma$  (gama).
- B) A- $\delta$  (delta).
- C) B.
- D) A- $\beta$  (beta).
- E) C.

#### Comentários:

Conforme visto em nossa aula, após deixar o plexo nervoso de Rashkow, as fibras A- $\delta$  perdem os envoltórios de células de Schwann e acabam como terminações nervosas livres na camada odontoblástica e no limite entre a polpa e a dentina. Estas fibras podem penetrar em alguns túbulos e se estender por não mais que 100  $\mu\text{m}$  de profundidade, principalmente na dentina coronária e raramente na dentina radicular. As fibras nervosas sensoriais são especialmente numerosas na região próxima à extremidade do corno pulpar e, conseqüentemente, esta área pode ser a região mais sensível da dentina. Portanto, o gabarito é **letra B**.

Vamos praticar com mais uma questão?



(CSM/2022) De acordo com Lopes e Siqueira (2020), a dor de origem pulpar pode ser resultado da estimulação de 2 tipos de fibras nervosas sensoriais oriundas do gânglio trigeminal: as fibras A-Delta (Ao) e as do tipo C. Assim, sobre os tipos de fibras nervosas, assinale a opção correta.

- (A) Fibras nervosas A-delta são amielínicas, com rápida velocidade de condução baixo limiar de excitabilidade.
- (B) Fibras nervosas do tipo C são mielínicas, apresentam diâmetro entre 1 e 5  $\mu\text{m}$  e baixo limiar de excitabilidade.
- (C) Fibras nervosas tipo C são as responsáveis pela dor de origem dentinária.
- (D) Fibras C, ao deixarem o plexo nervoso de Rashcow, perdem seu envoltório de células de Schwann, apresentando-se como terminações nervosas livres na camada odontoblástica e na porção pulpar da dentina.
- (E) A dor oriunda da estimulação das fibras A-delta é provocada, rápida e de curta duração, desaparecendo após a remoção do estímulo.

#### Comentários:



Conforme visto em nossa aula, as fibras tipo A-delta são mielinizadas, responsáveis pela dor de origem dentinária. Enquanto as do tipo C são não mielínicas, responsáveis pela dor excruciante e difusa, característica da pulpíte irreversível. Após deixar o plexo nervoso de Rashkow, as fibras A- $\delta$  perdem os envoltórios de células de Schwann e acabam como terminações nervosas livres na camada odontoblástica e no limite entre a polpa e a dentina. A dor oriunda da estimulação das fibras A-delta é provocada, rápida e de curta duração, desaparecendo após a remoção do estímulo. Portanto, o gabarito é **letra E**.

## Diagnóstico pulpar e perirradicular

Para fins de terminologia diagnóstica, adotaremos a classificação descrita por **Lopes e Siqueira**, pois normalmente as bancas examinadoras utilizam esses autores para a elaboração de suas questões.

Primeiramente, para termos uma visão global dessa classificação, vamos elencar os **possíveis diagnósticos** pulpares e perirradiculares. Após, iremos detalhar cada uma das patologias, correlacionando seus achados clínicos, radiográficos, histológicos e o tratamento indicado para cada caso.

A partir do exposto, o **diagnóstico pulpar** se divide em:

- *Polpa normal;*
- *Pulpíte reversível;*
- *Pulpíte irreversível sintomática;*
- *Pulpíte irreversível assintomática;*
- *Necrose pulpar*

Dentro dessa classificação, o diagnóstico pode incluir ainda os conceitos de:

- Dente Previamente tratado: elemento que recebeu tratamento, os canais foram preenchidos com algum material definitivo e não somente medicação intracanal;
- Terapia previamente iniciada: somente foi realizada uma terapêutica parcial - pulpotomia ou pulpectomia.

Já o **diagnóstico periapical** divide-se em:

- *Tecidos apicais normais;*
- *Periodontite apical sintomática;*
- *Periodontite apical assintomática;*
- *Abcesso apical agudo;*
- *Granuloma Perirradicular*
- *Cisto Perirradicular;*
- *Abscesso apical crônico;*
- *Osteíte condensante.*





Esse conteúdo é importante, pois é muito cobrado pelas bancas examinadoras. Normalmente, a questão irá trazer um caso clínico, correlacionando com o provável diagnóstico e/ou tratamento.

Iniciaremos abordando os aspectos relacionados à **Patologia Pulpar**.

Nesta patologia, a fonte mais comum de **agressão** e antígenos na polpa são as **bactérias**. A inflamação normalmente não se torna tão severa a ponto de ser considerada irreversível até que a polpa seja exposta. Quando a polpa se torna exposta, desenvolve uma inflamação severa, seguida de necrose e infecção.

A polpa responde com eventos vasculares típicos da inflamação: **vasodilatação e aumento da permeabilidade vascular**, o que resulta em exsudação. Com isso, ocorre aumento da pressão intratecidual, podendo ser crítico para a polpa, uma vez que ela está contida em paredes duras e inextensíveis de dentina. Produtos bacterianos, enzimas e produtos derivados do oxigênio liberados pelos neutrófilos (primeiras células a chegarem para combater a infecção) contribuem para o dano tecidual.

Os eventos de **agressão bacteriana, inflamação, necrose e infecção** ocorrem na polpa por incrementos de tecido que se aglutinam e migram apicalmente, até que toda a polpa esteja necrosada e infectada. Isso significa que os eventos ocorrem em uma cascata, de forma gradual.

### ***Pulpite reversível***

Refere-se a uma leve alteração inflamatória da polpa, em que **a reparação tecidual advém uma vez que a causa seja removida. Antigamente, também era chamada de pulpite hiper-reativa**. Não se trata de uma alteração grave da polpa dentária. Porém, se os irritantes persistem ou aumentarem, a inflamação se intensifica, podendo levar à pulpite irreversível.

**Características histopatológicas:** uma lesão cáriosa profunda que ainda não tenha causado exposição é encontrada e os vasos sanguíneos tornam-se dilatados, apresentando **hiperemia**. Pode ser acompanhada de infiltrado de leve a moderado de células inflamatórias.

**Diagnóstico - Sinais e sintomas:** geralmente é assintomática, contudo, em determinadas situações pode **acusar dor aguda, rápida, localizada e fugaz**, em resposta a estímulos que normalmente não evocam dor. A dor ao frio é a queixa mais comum. Vasodilatação prolongada gera edema, que por sua vez pressiona as fibras A $\delta$ , responsáveis pela inervação e dor dentinária. A dor oriunda da estimulação das fibras A $\delta$  é resultado da hidrodinâmica do fluido dentinário, sendo aguda rápida e fugaz, passando rapidamente após a remoção do estímulo. Prostaglandina e Serotonina diminuem o limiar das fibras A $\delta$ . Não há dor espontânea nesta fase do processo inflamatório.

**Inspeção:** Restauração ou lesão de cárie extensa, não apresentando exposição pulpar.



**Testes pulpares:** Calor: pode ser aplicado por meio de bastão de guta percha aquecido (76°C) ou pela fricção de uma taça de borracha. Frio: bastões de gelo, neve carbônica ou gelo seco, ou spray refrigerante, como o tetrafluoretano ou diclorodifluormetano, evoca dor aguda, rápida, localizada, que passa logo ou poucos segundos após a remoção. A dentina é normalmente mais sensível ao frio do que ao calor → **Movimento dos fluidos nos túbulos dentinários.** Cavidade: brocas, sonda exploradora ou colher de dentina evoca dor, indicando a presença de vitalidade pulpar. **Os testes térmicos ao frio e elétrico são mais confiáveis que ao calor.** Palpação e Percussão: negativo. Achados radiográficos: lesões cariosas, próximo à câmara pulpar ou restaurações extensas.

**Tratamento:** remoção da cárie ou da restauração, aplicação de curativo à base de OZE. Sete dias após, pelo menos, deve ser realizada uma reavaliação e se possível restaurar definitivamente.

## *Pulpite irreversível*

A polpa exposta ocasiona uma área de contato direto com os microrganismos da cárie. Pela sua característica anatômica, a polpa sofre **alterações irreversíveis**, caracterizada por **inflamação severa**. Nessa patologia, a remoção de irritantes não é suficiente para reverter o quadro, que **invariavelmente progride para necrose**. A polpa radicular pode permanecer viável por dias e até anos, podendo se instalar mesmo sem haver exposição da polpa à cavidade oral.

**Características Histopatológicas:** há a presença de neutrófilos Polimorfonucleares (PMN), liberação de enzimas proteolíticas e radicais oxigenados por estas células inflamatórias, promovendo destruição tecidual, na maioria das vezes caracterizada por micro abscessos.



**Diagnóstico - Sinais e sintomas:** Elevação significativa da pressão hidrostática tecidual, podendo exceder o limiar de excitabilidade das **fibras amielínicas do tipo C**. Provocando **dor pulsátil, excruciante, lenta, lancinante e espontânea**. Em estágios mais avançados, o fluxo sanguíneo reduzido faz com que as fibras Aδ parem de responder, degenerando-se. O calor exacerba a dor e o frio alivia, graças a seu efeito vasoconstrictor e anestésico.

Como já mencionado, as fibras tipo C são mais resistentes à hipóxia tecidual, podendo sobreviver por períodos prolongados na área de necrose. Mediadores químicos como a bradicinina e histamina podem causar dor por ação direta sobre fibras tipo C e a prostaglandina é responsável por diminuir o limiar à dor. Vale salientar que nem sempre a dor está presente, **podendo ser considerada exceção e não regra**.





Apesar de Lopes e Siqueira afirmarem em seu livro que a dor em casos de pulpíte irreversível é considerada **exceção e não regra**, as questões das bancas examinadoras costumam trazer a associação com a dor estando presente.

As questões costumam relatar a evolução clínica do paciente, com histórico de uso de analgésico sem sucesso, elevado nível de dor principalmente quando o paciente se encontra em decúbito dorsal (deitado).

A sequência de eventos em cada compartimento pode ser assim definida: **agressão, inflamação, necrose, infecção**.

Em determinadas situações, a inflamação aguda pode tornar-se crônica, sem progredir diretamente para a necrose, quando a intensidade da agressão bacteriana é reduzida e/ou quando há drenagem satisfatória do exsudato inflamatório. **Alterações degenerativas da polpa, como fibrose e reabsorção interna**, podem eventualmente se desenvolver durante o curso de um processo inflamatório crônico na polpa.



Em dentes jovens, a inflamação crônica da polpa pode resultar na formação de um **pólipo**, condição conhecida como **pulpíte hiperplásica**. É uma **forma de pulpíte irreversível, caracterizada pela proliferação de um tecido granulomatoso que se projeta a partir da câmara pulpar**. Esse tecido torna-se epiteliado, proveniente das células epiteliais descamadas da mucosa oral.

**Diagnóstico - Sinais e sintomas:** a maioria dos pacientes não se queixa de dor, por isso a dor é considerada exceção e não regra. Poucos pacientes relatam episódio de dor prévia. Quando presente, em estágios intermediários, pode ser provocada, aguda e localizada e persiste por um longo período após remoção do estímulo. Pacientes relatam o **uso prévio de analgésico**. Nos casos mais avançados, a dor relatada pode ser pulsátil, excruciante, lancinante, contínua e espontânea. E nesses casos, o emprego de um analgésico comum, pelo paciente, geralmente não apresenta eficácia para debelar os sintomas.

**Inspeção:** a exposição pulpar na grande maioria das vezes é observada tanto por cárie quanto após a remoção de uma restauração infiltrada. Porém, não é condição determinante para se estabelecer o diagnóstico de pulpíte irreversível. Em outros casos, mesmo que não se observe a inflamação pulpar, mas o





paciente relate dor lancinante, espontânea, pulsátil e contínua, há fortes indícios que existe uma condição irreversível.

**Testes pulpares:** Frio: Nos estágios iniciais, pode haver resposta positiva. Entretanto, nos estágios mais avançados, geralmente, não há resposta positiva em virtude da perda de atividade por hipóxia e degeneração das fibras A $\delta$ . Elétrico: Em geral, responde apenas com altas correntes. Cavidade: Resposta geralmente é positiva. Testes perirradiculares: Percussão: Geralmente negativo, contudo, podem apresentar alodinia mecânica em alguns pacientes. Palpação: Negativa. Achados radiográficos: Lesões cariosas e/ou restaurações extensas, geralmente sugerindo exposição pulpar. O espaço do Ligamento Periodontal encontra-se normal ou, algumas vezes, ligeiramente espessado.

**Tratamento:** remoção do tecido pulpar total, ou parcial (tratamento conservador da polpa).

## Necrose pulpar

A necrose pulpar é caracterizada pelo somatório das alterações morfológicas que acompanham a **morte celular em um tecido**. Dependendo da sua causa, ela pode ser classificada como necrose de liquefação, necrose de coagulação, necrose gangrenosa.



A **necrose de liquefação** ocorre em **áreas de infecção bacteriana**, sendo o resultado de enzimas hidrolíticas de origem bacteriana e/ou endógena (neutrófilos), que causam destruição tecidual.

Já a **necrose de coagulação** geralmente é observada em **lesões traumáticas**, com interrupção do suprimento sanguíneo pulpar, pelo **rompimento do feixe vasculonervoso**. A isquemia tecidual resulta em extensa desnaturação proteica.

Por fim, a **necrose gangrenosa** ocorre no tecido que previamente sofreu necrose de coagulação, sendo num primeiro momento asséptica e posteriormente se torna infectada. Ela é o **resultado da coexistência entre a necrose de coagulação mais a necrose de liquefação**.

**Diagnóstico:** geralmente é assintomático, possível episódio prévio de dor. A dor está presente nos casos de periodontite apical aguda ou abscesso perirradicular agudo. **Inspeção:** Cáries e/ou restaurações extensas. Nos casos traumáticos pode haver coroa hígida ou escurecida.

**Testes pulpares:** Calor: na maioria não evoca dor, podendo em raras ocasiões acusar sensibilidade, em virtude das fibras C, por serem mais resistentes à hipóxia tecidual (falso positivo). Frio: negativo, sendo um dos testes mais confiáveis. Cavidade: Negativo. Testes Perirradiculares: Percussão e palpação podem ser



positivos ou negativos, dependendo do status dos tecidos perirradiculares. Achados radiográficos: lesão de cárie, presença de coroa fraturada e/ou restaurações extensas. Já o Espaço do Ligamento Periodontal pode estar normal, espessado ou uma lesão perirradicular pode estar presente.

**Tratamento:** Remoção de todo tecido cariado, e possivelmente infectado, medicação intracanal e obturação do sistema de canais radiculares.

Vamos testar nossos conhecimentos resolvendo uma questão para fixação do conteúdo?



**VUNESP/ESFCEEx/2022) Paciente de 21 anos, gênero masculino, leucoderma, saudável, apresenta necrose pulpar no dente 24. Em relação ao diagnóstico de necrose, assinale a alternativa que apresenta a informação correta.**

**(A) A resposta ao teste elétrico é negativa, mas em raras ocasiões, se ainda houver fibras tipo C viáveis ou a polpa apresentar necrose de liquefação, altas correntes podem evocar uma resposta positiva (resultado falso).**

**(B) A resposta à aplicação de frio, na maioria das vezes, não evoca dor, mas há situações raras em que o paciente pode acusar sensibilidade, em virtude da presença de fibras do tipo B, que por serem mais resistentes à hipóxia tecidual, podem permanecer responsivas por determinado período após a necrose pulpar.**

**(C) O tratamento da necrose pulpar, para esse paciente, consiste na apicificação, a fim de promover a deposição de tecido duro mineralizado na região do forame apical da raiz.**

**(D) A resposta à aplicação de calor é negativa, não oferecendo resultados falso positivos, o que torna este um dos testes mais confiáveis para determinar a necrose pulpar.**

**(E) A necrose de liquefação resulta de extensa desnaturação proteica, não apenas de proteínas estruturais, mas também de enzimas autolíticas, impedindo a proteólise e a total destruição da célula.**

#### **Comentários:**

Conforme estudamos, nos casos de necrose pulpar a resposta ao teste elétrico é negativa, mas em raras ocasiões, se ainda houver fibras tipo C viáveis ou a polpa apresentar necrose de liquefação, altas correntes podem evocar uma resposta positiva (resultado falso). **Portanto, o gabarito é letra A.** Vejamos as demais que estão incorretas:

B- Fibras do tipo C.



C- necropulpectomia

D- pode ter falso-positivo

E- A necrose de liquefação ocorre em áreas de infecção bacteriana, sendo o resultado de enzimas hidrolíticas de origem bacteriana e/ou endógena (neutrófilos), que causam destruição tecidual.

A partir de agora, iremos abordar as patologias que acometem os tecidos perirradiculares.

## Diagnóstico perirradicular



As bactérias estão localizadas em uma posição privilegiada dentro do Sistema de Canais Radiculares (SCR), pois os fagócitos têm acesso restrito a elas, uma vez que não existe mais circulação ativa na polpa. As bactérias que saem do canal são imediatamente combatidas, em geral, de forma eficaz pelos mecanismos de defesa. Sendo assim, consegue-se estabelecer um equilíbrio, muitas vezes caracterizado por uma **inflamação crônica**. Quando o canal radicular é tratado de forma adequada, promove um desequilíbrio a favor do hospedeiro e o reparo dos tecidos é iniciado.

O **processo inflamatório cronicado** resulta em **reabsorção óssea e dá origem ao granuloma perirradicular**. Posteriormente, os restos epiteliais de Malassez começam a proliferar nos granulomas, dando origem a um granuloma epiteliado. Com o passar do tempo e com a proliferação contínua do epitélio, uma cavidade revestida por epitélio pode se formar, dando origem a um cisto perirradicular.

**Osteoclastos e osteoblastos** quando em condições normais permanecem em equilíbrio. Diversos mediadores químicos equilibram a relação entre eles. (RANKL – estimulador; OPG Osteoprotegerina – inibidor). Numa inflamação, esse equilíbrio é quebrado, podendo pender para a formação excessiva (Osteíte condensante) ou reabsorção óssea (osteoporose, doença periodontal e lesão perirradicular). Além dos osteoblastos, fibroblastos e células T e B, também produzem RANKL.

Os osteoclastos reabsorvem o osso através de uma ligação direta com o tecido mineralizado, em um compartimento conhecido como **Lacuna de Howship**. Nessas lacunas, ocorre a ação conjunta da bomba de prótons e dos canais de cloreto na região das bordas pregueadas que acidificam o compartimento de reabsorção (em especial o ácido clorídrico deixando o pH em cerca de 4,5).

Os **macrófagos, seguidos pelos linfócitos**, são as principais células inflamatórias presentes em lesões perirradiculares. Linfócitos T em maior número do que B. Nas lesões em expansão, linfócitos T CD4+ (Helper) predominam. Já nas fases de estabilização, os T CD8+ (supressor) estão em maior número.



Em relação às funções das **células de defesa**, temos a seguinte associação célula-função:



- *Neutrófilos: fagocitose e produção de citocinas;*
- *Macrófagos: fagocitose e apresentação de antígenos para linfócitos T;*
- *Linfócitos B: diferenciação de plasmócitos e apresentação de antígeno;*
- *Plasmócitos: grande produção de anticorpos;*
- *Linfócitos TCD4: ativação de macrófagos e produção de citocinas;*
- *Linfócitos TCD8: citotoxicidade;*
- *Células NK: citotoxicidade;*

Agora vamos abordar as funções de células e moléculas de defesa presentes em lesões perirradiculares. Preste muita atenção, pois ambas são consideradas estruturas importantes para o nosso sistema de defesa.

**As células de defesa** são compostas basicamente por **neutrófilos, macrófagos, linfócitos B, plasmócitos, linfócitos TCD4, linfócitos TCD8, células NK.**

Os neutrófilos são responsáveis pela fagocitose e produção de citocinas; os macrófagos fagocitam e apresentam antígenos para linfócitos T; Já os linfócitos B são responsáveis pela diferenciação de plasmócitos e apresentação de antígeno; Os plasmócitos produzem grande quantidade de anticorpos; Linfócitos TCD4 ativam a ação dos macrófagos e a produção de citocinas; Linfócitos TCD8 e Células NK são responsáveis pela citotoxicidade.

Já as **moléculas de defesa** são compostas por **anticorpos, sistema complemento, citocinas e outros mediadores químicos.** Dessa classe, vale destacarmos a função dos anticorpos: a imunoglobulina G (IgG) é responsável pela opsonização e pela formação de complexos imunes, bem como ativação do sistema complemento. A imunoglobulina M (IgM) é responsável pela ativação do sistema complemento. Já a imunoglobulina A (IgA) é responsável pela inibição de adesão microbiana e a imunoglobulina E (IgE) parece estar relacionada com fenômenos de anafilaxia.

### ***Periodontite apical aguda (periodontite sintomática)***

Essa patologia refere-se a uma **agressão de alta intensidade**, edema, pressão em fibras nervosas, principalmente pela ação de bradicinina, prostaglandina e histamina.

**Características Histopatológicas:** hiperemia, infiltrado inflamatório polimorfonuclear (PMN) no Ligamento Periodontal.





**Diagnóstico:** dor intensa, espontânea e localizada. Extrema sensibilidade ao toque pode ser relatada, além da "**sensação de dente crescido**". A mastigação geralmente provoca ou exacerba a dor.

**Testes pulpares:** sempre negativos. Testes perirradiculares: a **percussão é sempre positiva**, podendo ser **extremamente dolorosa**. Se necessário, realizá-la com leve pressão digital ao invés de usar o cabo do espelho. Palpação: pode ou não ter sensibilidade. Achados radiográficos: espessamento do ELP apical. Quando se observa extensa área de destruição óssea perirradicular associada à periodontite apical aguda, esta se encontra associada à reagudização de um processo crônico, como um granuloma ou cisto.

**Tratamento:** eliminação do agente agressor, instrumentação, irrigação e medicação, com obturação em consulta posterior. O dente deve ser retirado de oclusão e deve-se prescrever analgésico/anti-inflamatório.

### **Abcesso perirradicular agudo**



Também denominado **abcesso dentoalveolar agudo**.

Em resposta à agressão, células inflamatórias - principalmente neutrófilos PMN e macrófagos - são atraídas para o local.

Há exacerbação dessa agressão, caracterizada por **inflamação purulenta**.

Bactérias altamente virulentas liberam enzimas proteolíticas que associadas a enzimas lisossomais e radicais oxigenados, descarregados por neutrófilos resultando numa liquefação tecidual (pus). Não dura mais de 72 a 96 horas e a sua disseminação para espaços anatômicos da cabeça e pescoço pode provocar quadros clínicos graves, inclusive com risco de vida.

**Características Histopatológicas:** **reação intensa, localizada, adjacente ao forame apical, caracterizado pela presença de exsudato purulento**. As células inflamatórias (principalmente neutrófilos) encontram-se



em combate franco contra bactérias, em estado de degeneração ou já deterioradas. As fibras periodontais são dilaceradas pelo edema.

**Diagnóstico: dor espontânea, pulsátil.** Localizada. Pode ou não haver **comprometimento sistêmico** (linfadenite, febre e mal-estar). A dor é pronunciada quando ainda intraósseo. Um dramático alívio da dor ocorre após a ruptura do periósteo pelo exsudato. Inspeção: tumefação intra e/ou extraoral, flutuante ou não (estágio da evolução). Início apenas no LP, sem tumefação. Em alguns casos pode apresentar mobilidade e ligeira extrusão dentária.

O abscesso pode ser classificado conforme o seu **estágio de evolução** em abscesso estágio inicial, em evolução, evoluído.

No **abscesso em estágio inicial, não há tumefação e a dor pode ser excruciante.** O paciente relata dor intensa, localizada, dor à palpação, percussão e **mobilidade dentária.** O acúmulo de exsudato no espaço do ligamento periodontal promove a compressão da lâmina dura, o que acarreta extrusão dentária, compressão das fibras nervosas, além dos mediadores inflamatórios, o que intensifica a dor. O paciente pode apresentar febre e debilidade.

Seu **diagnóstico clínico pode ser confundido com periodontite apical aguda, mas só é confirmado quando há a drenagem de exsudato purulento pelo canal após a abertura coronária.** Ao exame radiográfico, pode não haver alterações ou pode apresentar alguma reabsorção a nível periapical. Depois que houver o acesso do canal e a drenagem acontecer, esperar de 15 a 30 minutos até que o exsudato se esvaia. Deve ser realizada instrumentação do canal e medicação intracanal com pasta à base de hidróxido de cálcio.

Já no **abscesso em evolução,** a dor é semelhante ao em estágio inicial, mas agora, há **tumefação consistente, não flutuante.** A dor é bastante pronunciada quando o abscesso já se localiza no espaço subperiosteal, por causa da rica inervação do periósteo. Quanto há a ruptura do periósteo, o paciente sente um dramático alívio da dor.

Deve-se fazer o **acesso coronário e instrumentar o dente.** Se a tumefação for intraoral, recomenda-se fazer a incisão da mucosa, mesmo se não houver a flutuação. Se houver a tumefação extraoral, não se recomenda fazer a incisão, prescrevendo a aplicação de calor intraoral (bochechos com solução aquecida) e frio externamente sobre a área de tumefação. Isso visa estimular a exteriorização intraoral do abscesso, o que vai facilitar o procedimento de incisão e drenagem em consulta posterior. Se não houver drenagem de pus pelo canal, pode-se ampliar ligeiramente o forame apical até uma lima manual #25, usando movimentos de alargamento ou de rotação alternada.

O último estágio trata-se do **abscesso evoluído.** As suas características são semelhantes aos quadros de abscesso anteriores, porém agora a **tumefação possui ponto de flutuação.** Deve-se fazer a anestesia, **incisão da área flutuante, fazer o isolamento absoluto, acesso coronário com drenagem de pus pelo canal radicular, instrumentação radicular e medicação intracanal.** Se a incisão for extraoral, deve-se colocar um dreno, se for intraoral, não é necessário o dreno. Prescrever bochechos com solução aquecida e analgésico/anti-inflamatório.

Vou facilitar a sua vida, lá vai um mapinha mental para você fixar:





(Lopes e Siqueira, Cohen)

# ABCESSO

| INICIAL   | EM EVOLUÇÃO  | EVOLUÍDO  |
|---|--|---|
| <ul style="list-style-type: none"> <li>• não há tumefação</li> <li>• drenagem via oral</li> <li>• tratamento completo:                             <ul style="list-style-type: none"> <li>◦ PQM</li> <li>◦ MIC</li> <li>◦ analgésico</li> <li>◦ AII</li> </ul> </li> <li>• trefinação (Cohen): na ausência de edema, perfuração cirúrgica da cortical alveolar para liberar exsudato</li> </ul> | <ul style="list-style-type: none"> <li>• tumefação consistente</li> <li>• tratamento:                             <ul style="list-style-type: none"> <li>◦ tumefação intraoral:                                     <ul style="list-style-type: none"> <li>▪ incisão</li> </ul> </li> <li>◦ tumefação extraoral:                                     <ul style="list-style-type: none"> <li>▪ não incisar</li> </ul> </li> </ul> </li> <li>• calor intraoral + frio externo</li> </ul> | <ul style="list-style-type: none"> <li>• tumefação flutuante</li> <li>• incisão intra/extraoral:                             <ul style="list-style-type: none"> <li>◦ extraoral: dreno</li> <li>◦ intraoral: sem dreno</li> </ul> </li> <li>• tratamento: PQM + MIC</li> <li>• prescrição:                             <ul style="list-style-type: none"> <li>◦ analgésico + AII</li> <li>◦ antibiótico (??)</li> </ul> </li> </ul> |

@mirelasangoibarreto



HORA DE PRATICAR!

(VUNESP/ESFCEX/2023) Paciente de 32 anos, sexo masculino, saudável, queixa-se de dor espontânea, pulsátil e à mastigação no dente 24. No exame clínico observa-se tumefação intraoral flutuante na mucosa vestibular do dente álgico. Os testes de percussão e palpação são positivos. Uma hipótese de diagnóstico para o caso clínico descrito é:

- (A) Periodontite apical crônica.
- (B) Abscesso perirradicular crônico.
- (C) Periodontite apical aguda.
- (D) Abscesso perirradicular agudo evoluído.
- (E) Abscesso perirradicular agudo estágio inicial



### Comentários:

Conforme estudamos, tumefação flutuante, com testes de percussão e palpação positivos se trata de abscesso dentoalveolar agudo evoluído. **Portanto, o gabarito é letra D.**



### *Em quais casos os antibióticos devem ser prescritos?*

Esse é um tema que gera muitas dúvidas, deixando os profissionais e pacientes inseguros. Então, vamos esclarecer!

Os antibióticos devem ser prescritos em casos de abscesso quando houver o desenvolvimento de **edema generalizado**, difuso (celulite). Também realizaremos a prescrição se houver o **envolvimento sistêmico** com **febre, mal-estar e linfadenite regional** e para aqueles **pacientes debilitados** e imunocomprometidos.

Quanto aos **testes pulpares** em casos de abscesso, sua resposta é negativa. Em raras ocasiões o calor e elétrico podem acusar positivamente, por isso testes de cavidade e frio são mais seguros. Testes perirradiculares: percussão positiva (extrema cautela) e palpação geralmente positiva. Achados radiográficos: se o abscesso tiver sido causado por uma reagudização de um granuloma ou cisto preexistente, observa-se a presença de destruição óssea perirradicular (radiolucidez). Se for uma extensão direta da necrose, apenas um espessamento do Espaço do Ligamento Periodontal apical. Clinicamente, pode ser observada destruição da coroa, restauração extensa e profunda.

Vale ressaltar que o abscesso agudo pode se disseminar para outros espaços da cabeça e pescoço. A infecção de origem endodôntica pode atingir grandes proporções e se difundir da área foco da infecção, que é a área periapical, para o interior dos espaços faciais.

A **disseminação da infecção** está relacionada com a localização do ápice radicular com relação à lâmina cortical vestibular ou lingual e ao relacionamento do ápice com a inserção muscular.

Abordaremos a seguir, os espaços faciais e o possível local de drenagem do abscesso.







**O Vestíbulo inferior** é uma área compreendida entre a cortical vestibular, a mucosa alveolar subjacente e o músculo bucinador (região posterior) e o músculo mentoniano (parte anterior). Neste caso, para a infecção drenar para a região do vestíbulo inferior, **o ápice radicular deverá estar acima da inserção dos músculos bucinador (posteriormente) ou do músculo mentoniano (anteriormente).**

**O Espaço mentoniano** é a área anatômica situada entre o músculo mentoniano (superiormente) e o músculo platisma (inferiormente). Para atingir esse espaço, a infecção deve vir de um **dente anterior inferior, romper a cortical óssea e o ápice estar localizado abaixo da inserção do músculo mentoniano.**

**O Espaço submentoniano** é a área anatômica situada entre o músculo Milohióideo (superiormente) e o músculo platisma (inferiormente). O dente em questão é um **dente inferior, que teve sua infecção drenada pelo rompimento da cortical lingual, e o ápice está localizado abaixo da inserção do músculo milohióideo.**

**O Espaço sublingual** é a área anatômica entre a mucosa oral e o assoalho da boca (superiormente) e o músculo milohióideo (inferiormente). O dente envolvido é um **dente inferior, que rompeu a cortical lingual e o ápice encontra-se acima da inserção do músculo milohióideo.**

**Já o Espaço submandibular** é o espaço que se situa entre o músculo milohióideo (superiormente) e o músculo platisma (inferiormente). Dente envolvido é um **dente inferior, onde o exsudato atravessa a cortical lingual e o ápice do dente em questão está abaixo da inserção do músculo milohióideo.**

Os segundos e terceiros molares inferiores também podem drenar para o **espaço pterigomandibular.**

**Dentes posteriores superiores, cortical vestibular:** a via de disseminação poderá ser o fundo de vestíbulo se o ápice do dente envolvido estiver localizado **abaixo da inserção do músculo bucinador.**

**Dentes superiores, cortical palatina:** a via de disseminação poderá ser o palato (comumente incisivo lateral superior, primeiro pré superior e os molares).

**Incisivo central superior, cortical vestibular:** a via de disseminação pode ser a base do lábio superior, **se o ápice do dente envolvido estiver acima da inserção do músculo orbicularis oris.**

**Canino e primeiro molar superior, cortical vestibular:** a via de disseminação poderá ser o espaço infraorbitário ou canino, se **o ápice do dente envolvido estiver localizado acima da inserção do músculo levantador do anguli oris.**



Se **espaços submentoniano, sublingual e** submandibular forem envolvidos ao mesmo tempo, o diagnóstico será **Angina de Ludwig**, podendo avançar para espaços faríngeo e cervical resultando em obstrução das vias aéreas, com risco à vida do paciente.

As infecções do espaço canino ou do fundo de vestibulo podem disseminar para espaço periorbital, e então o diagnóstico será **trombose do seio cavernoso**.

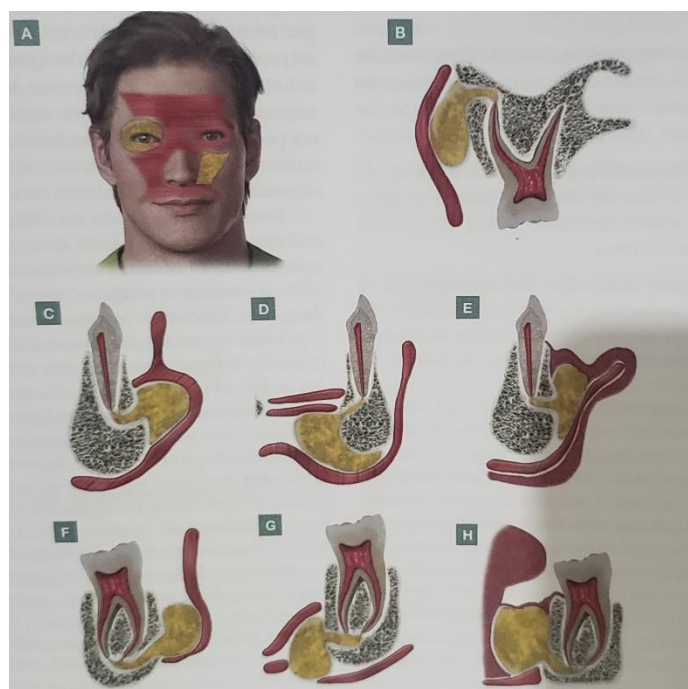


Figura 2 - Representação esquemática das vias de drenagem do abscesso perirradicular agudo. Lopes e Siqueira, 2015.



(VUNESP/ESFCEX/2023) As vias de disseminação e drenagem do abscesso perirradicular agudo dependem da relação anatômica do ápice do dente envolvido com as inserções musculares. Nos dentes posteriores inferiores a drenagem do abscesso pela cortical lingual, com via de disseminação pelo espaço submandibular, pode ocorrer se o ápice do dente envolvido estiver localizado



- (A) acima da inserção do músculo milo-hióideo.
- (B) abaixo da inserção do músculo mentoniano.
- (C) acima da inserção do músculo mentoniano.
- (D) abaixo da inserção do músculo milo-hióideo.
- (E) acima da inserção do músculo bucinador.

#### Comentários:

Conforme estudamos, o Espaço submandibular é o espaço que se situa entre o músculo milohióideo (superiormente) e o músculo platíma (inferiormente). Dente envolvido é um dente inferior, onde o exsudato atravessa a cortical lingual e o ápice do dente em questão está abaixo da inserção do músculo milohióideo. Portanto, o gabarito é letra D.



(VUNESP/ESFCEX/2022) Paciente de 36 anos, gênero feminino, melanoderma, saudável, apresenta abscesso perirradicular, na cortical lingual no dente 35, cujo ápice está localizado acima da inserção do músculo milo-hióideo. Nesse caso, a via de disseminação do abscesso poderá ser o espaço

- (A) submandibular.
- (B) sublingual.
- (C) pterigomandibular.
- (D) submentoniano.
- (E) mentoniano.

#### Comentários:

O Espaço sublingual é a área anatômica entre a mucosa oral e o assoalho da boca (superiormente) e o músculo milohióideo (inferiormente). O dente envolvido é um dente inferior, que rompeu a cortical lingual e o ápice encontra-se acima da inserção do músculo milohióideo. Portanto o gabarito é letra B.

### *Periodontite apical crônica (assintomática)*

Trata-se da **cronificação da periodontite apical aguda**. Células como linfócitos, plasmócitos e macrófagos estão presentes nessa patologia, representando o início de uma resposta imunológica adaptativa, de caráter específico. Quando não tratada, pode evoluir para um granuloma.



Classificada histopatologicamente como **periodontite apical crônica inicial, granuloma periapical e cisto periapical**, de acordo com os estágios da evolução da lesão.

**Clinicamente, são indistinguíveis e somente podemos afirmar que se trata de uma dessas patologias através do exame histopatológico.**

### **Periodontite apical inicial**

**Características Histopatológicas:** Infiltrado inflamatório do tipo crônico, linfócitos, plasmócitos, macrófagos e fibroblastos, fibras nervosas e vasos sanguíneos neoformados, bem como áreas de reabsorção óssea. Caso não seja tratada pode evoluir para formar um granuloma.

**Diagnóstico:** sinais e sintomas ausentes. Em sua inspeção, pode apresentar cárie profunda ou restauração extensa associada ou não à cárie recidivante. Testes pulpares: negativos. Testes perirradiculares de percussão e palpação também negativos. Achados radiográficos: Espaço do ligamento periodontal normal ou espessado.

**Tratamento:** eliminação do agente agressor, através do tratamento endodôntico.

### **Granuloma periapical**

É a **patologia perirradicular** mais comumente encontrada.



**Atenção!** As questões das bancas examinadoras tentarão confundir com os casos de abscesso dentoalveolar agudo. O caso de **infecção extrarradicular** mais comumente encontrado é o abscesso perirradicular agudo, mas a patologia é o granuloma!

**Histopatologia:** infiltrado inflamatório crônico. Na periferia cápsula composta basicamente de fibras colágenas. Macrófagos predominam, seguido pelos linfócitos, plasmócitos e neutrófilos, mas os corpúsculos de Russel também podem ser encontrados. O osso reabsorvido é substituído por tecido granulomatoso. O granuloma pode apresentar uma proliferação epitelial: resposta inflamatória sobre a Bainha Epitelial de Hertwig, fator de crescimento epidermal (macrófagos ativados), componentes bacterianos (LPS).

**Diagnóstico:** sinais e sintomas são geralmente assintomáticos. Em sua inspeção, pode apresentar cárie e/ou restauração extensa, dente escurecido. Testes pulpares: negativo. Testes perirradiculares: percussão e palpação negativas, apresentando em raras ocasiões ligeira sensibilidade. Achados Radiográficos: é o principal elemento de diagnóstico. Para o granuloma representa uma área radiolúcida associada ao ápice radicular ou lateralmente à raiz, com perda da integridade da lâmina dura.

**Tratamento:** tratamento endodôntico convencional.

## *Cisto periapical*

Sempre se **origina de um granuloma que se tornou epiteliado**, embora nem todo granuloma necessariamente progrida para um cisto.

**Características Histopatológicas:** cavidade patológica que contém fluido ou semissólido, composto principalmente por células epiteliais degeneradas. Esta loja é revestida por epitélio estratificado pavimentoso, escamoso, de espessura variável.



Pode ser um **cisto “verdadeiro”** (sem contato com o forame) ou um **cisto “em bolsa”** (ou “baía”, quando está imediatamente contíguo ao canal). Em contato com o epitélio, há um **tecido granulomatoso**. Eventualmente, **cristais de colesterol** podem ser encontrados em seu interior. Mais externamente, encontra-se uma cápsula de tecido conjuntivo denso, composto basicamente de colágeno, que separa a lesão do osso. A razão mais provável e aceita é a sua formação através do sistema imune.

**Diagnóstico:** similar ao do granuloma. Radiograficamente também é similar ao granuloma, sendo entidades diferenciadas clinicamente por meio de outros testes, tais como eletroforese do fluido da lesão, tomográfica computadorizada e ultrassonografia em tempo real (ecografia).

**Tratamento:** endodôntico convencional e, nos casos de insucesso, a indicação é de cirurgia perirradicular.



**Atenção!** Para se certificar de que a questão trata de um cisto ou granuloma, é sempre necessário realizar exame histopatológico. Somente pelas características clínicas ou radiográficas não é possível determinar a qual patologia se refere.



(VUNESP/ESFCEEx/2022) Em relação ao cisto perirradicular, é correto afirmar que

- A) se a loja cística não tem qualquer contato com a luz do canal, sendo completamente envolvida por epitélio, o cisto é conhecido como “em bolsa”.
- B) se origina em dentes que apresentam vitalidade pulpar.
- C) se origina de um granuloma que se tornou epiteliado.
- D) se a loja cística está imediatamente contígua ao canal, o cisto é conhecido como “verdadeiro”.
- E) histologicamente verifica-se a presença de reação inflamatória aguda intensa, localizada e adjacente ao forame apical, caracterizada pela presença de exsudato purulento.

#### Comentários:

Conforme estudamos, o cisto perirradicular se origina de um granuloma que se tornou epiteliado. Portanto o gabarito é **letra C**. Vejamos as demais que estão incorretas:

A- cisto verdadeiro

B- desvitalizados

D- se a loja cística está imediatamente contígua ao canal, o cisto é conhecido como “em bolsa” ou baía

E- **Características Histopatológicas:** cavidade patológica que contém fluido ou semissólido, composto principalmente por células epiteliais degeneradas. Esta loja é revestida por epitélio estratificado pavimentoso, escamoso, de espessura variável. Pode ser um **cisto “verdadeiro”** (sem contato com o forame) ou um **cisto “em bolsa”** (ou “baía”, quando está imediatamente contíguo ao canal). Em contato com o epitélio, há um **tecido granulomatoso**. Eventualmente, **crístais de colesterol** podem ser encontrados em seu interior. Mais externamente, encontra-se uma cápsula de tecido conjuntivo denso, composto basicamente de colágeno, que separa a lesão do osso. A razão mais provável e aceita é a sua formação através do sistema imune.

### **Abcesso perirradicular crônico (periodontite apical supurativa)**

Essa patologia resulta do regresso gradual de irritantes do canal radicular para os tecidos perirradiculares, com consequente **formação de exsudato purulento no interior de um granuloma. Também pode se originar da cronificação do abscesso perirradicular agudo.**

**Características Histopatológicas:** zonas de necrose de liquefação, contendo neutrófilos PMNs desintegrados, circundadas por macrófagos e neutrófilos.



Diagnóstico - geralmente assintomático, com drenagem intermitente ou contínua por meio de **fístula**, intra ou extraoral. Inspeção: presença de cárie e/ou restauração extensa. Uma fístula, ativa ou não, sendo seu trajeto rastreável por meio do cone de guta-percha e radiografia periapical. Testes pulpares e perirradiculares negativos. Achados radiográficos: apresenta área de destruição óssea perirradicular assim como granuloma e cisto.



*Preste atenção! As questões sobre o assunto costumam relatar um caso clínico e, no decorrer da questão, será apresentado o fato da presença da fístula! Esse é um sinal patognomônico (que define) dessa doença.*

**Tratamento:** endodôntico convencional, utilizando da remissão da fístula (7-30 dias) após medicação intracanal como medida de eficácia de eliminação do agente infeccioso antes de obturar.

### ***Osteíte condensante (Osteomielite Esclerosante Focal)***

Refere-se a uma resposta inflamatória subclínica, de **intensidade muito baixa e longa duração**, que pode levar a um aumento na densidade óssea. Para tal, deve existir uma causa para a alteração pulpar, pois é de origem endodôntica.

**Características Histopatológicas:** apresenta moderado infiltrado inflamatório nos espaços medulares. Sinais e sintomas: clinicamente assintomático ou apresenta leve sintomatologia pulpar. Radiograficamente apresenta densidade óssea e **radiopacidade aumentada** na região apical, com acentuação das trabéculas ósseas.

**Tratamento:** endodôntico convencional.

Se o dente envolvido se apresentar hígido ou com polpa normal, o diagnóstico é osteopetrose focal ou osteosclerose periapical e não necessita de tratamento endodôntico.



**HORA DE  
PRATICAR!**



(VUNESP/ESFCEX/2023) Paciente de 22 anos, sexo masculino, saudável, apresenta restauração coronária profunda no dente 46, portador de necrose pulpar. No exame radiográfico se observa massa densa radiopaca e uniforme e vaga transição para o osso circunjacente, combinada com perda apical da lâmina dura e ampliação do espaço do ligamento periodontal. A lesão não apresenta uma margem radiolúcida, e não se verifica uma radiopacidade separada do ápice. Uma hipótese de diagnóstico plausível para o caso clínico descrito é:

- (A) granuloma perirradicular.
- (B) osteíte condensante.
- (C) cisto perirradicular.
- (D) displasia cemento-óssea focal.
- (E) esclerose óssea idiopática.

#### Comentários:

Conforme estudamos, a osteíte condensante refere-se a uma resposta inflamatória subclínica, de intensidade muito baixa e longa duração, que pode levar a um aumento na densidade óssea. Para tal, deve existir uma causa para a alteração pulpar, pois é de origem endodôntica. Características Histopatológicas: apresenta moderado infiltrado inflamatório nos espaços medulares. Sinais e sintomas: clinicamente assintomático ou apresenta leve sintomatologia pulpar. Radiograficamente apresenta densidade óssea e radiopacidade aumentada na região apical, com acentuação das trabéculas ósseas. Portanto, **o gabarito é letra B.**



(Prova da Marinha/2017) Um paciente com 18 anos de idade apresenta lesão cáriosa extensa no primeiro molar inferior (46). Esse dente encontra-se assintomático e com resposta negativa aos testes térmicos. Além disso, ao exame radiográfico, foi observada área de radiopacidade aumentada ao redor dos ápices do dente em questão. Sendo assim, qual o provável diagnóstico e o tratamento indicado para o caso clínico descrito acima?

- a) Osteíte alveolar – tratamento endodôntico.
- b) Osteíte alveolar – Remoção da cárie, tratamento restaurador e acompanhamento clínico e radiográfico.
- c) Periostite Proliferativa – tratamento endodôntico
- d) Osteíte condensante – tratamento endodôntico
- e) Osteomielite esclerosante focal – remoção da cárie, tratamento restaurador e acompanhamento clínico e radiográfico.





### Comentários:

Por se tratar de um caso de lesão de cárie extensa, que não foi tratada e está assintomática, podemos deduzir que se trata uma resposta inflamatória subclínica, de intensidade muito baixa e longa duração. É de causa endodôntica, pois o dente respondeu negativamente aos testes de sensibilidade pulpar. Isso resultou em um aumento na densidade óssea, com radiopacidade, tratando-se de um caso de osteíte condensante, necessitando de tratamento endodôntico. Portanto, o gabarito é **letra D**.

A partir de agora, estudaremos a classificação das **doenças pulpares e periapicais, segundo Estrela (1999)**.

Essa é uma classificação mais antiga, porém, algumas bancas costumam cobrá-las em concursos.

Então, se liga:

### **Diagnóstico pulpar e perirradicular – Estrela (1999)**

Para fins de terminologia diagnóstica, adotaremos a classificação descrita por **Estrela (1999)**.

No entanto, é preciso ressaltar que essa bibliografia é antiga e baseada em **critérios histopatológicos** (e não necessariamente ao que enxergamos na clínica, como Lopes e Siqueira descrevem, por exemplo).

Primeiramente, para termos uma visão global dessa classificação, vamos elencar os **possíveis diagnósticos** pulpares e perirradiculares. Após, iremos detalhar cada uma das patologias, correlacionando seus achados clínicos, radiográficos, histológicos e o tratamento indicado para cada caso.

A partir do exposto, o **diagnóstico pulpar**, segundo **Estrela** se divide em:



| DIAGNÓSTICO CLÍNICO   | CARACTERÍSTICAS                                  | SINTOMATOLOGIA (DOR)   |
|-----------------------|--|--|
| Pulpalgia hiperrativa | Cavidade fechada - hiperemia, hipersensibilidade | Sintoma agudo provocado. Positivo no teste de sensibilidade pulpar |
| Pulpite sintomática   | Cavidade fechada - inflamação pulpar             | Sintoma espontâneo agudo   |
| Pulpite Assintomática | Cavidade aberta - hiperplasia, ulceração.        | Sintoma provocado crônico  |
| Necrose Pulpar        | Cavidade aberta ou fechada.                      | Ausência de sintomatologia   |

Vamos interpretar a tabela acima!



Observe que, segundo o autor, os quadros descritos como **pulpalgia hiperreativa (reversível)** são aqueles em que a cavidade se encontra fechada e o paciente apresenta sensibilidade dentinária. O estímulo é provocado (não gera dor espontânea) e a resposta ao teste de vitalidade é positiva. Nesses casos, a intervenção endodôntica não é indicada e somente com a remoção do estímulo que está causando a dor (cárie, restauração fraturada), ela tende a cessar.

Já nos casos em que a cavidade se encontra fechada, porém o paciente apresenta dor espontânea, o autor caracteriza como **pulpite sintomática aguda**. A resposta é positiva ao teste de vitalidade. Nesses casos, o tratamento endodôntico está indicado.

Nos casos em que a cavidade se encontra aberta, paciente exibe **sintoma provocado crônico** (praticamente sem dor, somente quando estimulado). Ex: **hiperplasia pulpar, ou pólipos pulpar**. Esse diagnóstico merece atenção, pois já foi muito cobrado em provas pela banca! A questão vai correlacionar pacientes jovens, com cavidades abertas e tecido granulomatoso evertendo pela câmara pulpar. Vai dizer que ao mastigar, o tecido sangra e provoca dor, no entanto não há dor espontânea, ok? O diagnóstico provável será de hiperplasia pulpar, ou pólipos pulpar!



Em dentes jovens, a inflamação crônica da polpa pode resultar na formação de um **pólipo**, condição conhecida como **pulpite hiperplásica**. É uma **forma de pulpite irreversível, caracterizada pela proliferação de um tecido granulomatoso** que se projeta a partir da câmara pulpar. Esse tecido torna-se epiteliado, proveniente das células epiteliais descamadas da mucosa oral.

**Diagnóstico - Sinais e sintomas:** a maioria dos pacientes não se queixa de dor, por isso a dor é considerada exceção e não regra. Poucos pacientes relatam episódio de dor prévia. Quando presente, em estágios intermediários, pode ser provocada, aguda e localizada e persiste por um longo período após remoção do estímulo. Pacientes relatam o **uso prévio de analgésico**. Nos casos mais avançados, a dor relatada pode ser pulsátil, excruciante, lancinante, contínua e espontânea. E nesses casos, o emprego de um analgésico comum, pelo paciente, geralmente não apresenta eficácia para debelar os sintomas.

**Inspeção:** a exposição pulpar na grande maioria das vezes é observada tanto por cárie quanto após a remoção de uma restauração infiltrada. Porém, não é condição determinante para se estabelecer o diagnóstico de pulpite irreversível. Em outros casos, mesmo que não se observe a inflamação pulpar, mas o paciente relate dor lancinante, espontânea, pulsátil e contínua, há fortes indícios que existe uma condição irreversível.

**Testes pulpares:** Frio: Nos estágios iniciais, pode haver resposta positiva. Entretanto, nos estágios mais avançados, geralmente, não há resposta positiva em virtude da perda de atividade por hipóxia e degeneração das fibras A $\delta$ . Elétrico: Em geral, responde apenas com altas correntes. Cavidade: Resposta geralmente é positiva. Testes perirradiculares:



Percussão: Geralmente negativo. Palpação: Negativa. Achados radiográficos: Lesões cáries e/ou restaurações extensas, geralmente sugerindo exposição pulpar. O espaço do Ligamento Periodontal encontra-se normal ou, algumas vezes, ligeiramente espessado.

**Tratamento:** remoção do tecido pulpar total, ou parcial (tratamento conservador da polpa).

Por fim, quando a cavidade estiver aberta/fechada, sem sintomas e ausência de resposta ao teste de vitalidade pulpar estaremos diante de um caso de **necrose pulpar**.

Vamos agora estudar o **diagnóstico periapical**, segundo **Estrela (1999)**:

- *Periodontite apical sintomática traumática;*
- *Periodontite apical sintomática infecciosa;*
- *Periodontite apical assintomática;*
- *Abcesso apical sem fístula em fase inicial;*
- *Abcesso apical sem fístula em evolução;*
- *Abcesso apical sem fístula em evolução;*
- *Abcesso apical sem fístula evoluído;*
- *Abcesso apical com fístula.*

Confira as **características** de cada classificação abaixo:



| DIAGNÓSTICO CLÍNICO                                      | CARACTERÍSTICAS CLÍNICAS   | ASPECTOS RADIOGRÁFICOS  |
|--|--|---|
| <b>Periodontite apical Sintomática (Traumática)</b>      | <ul style="list-style-type: none"> <li>▪ Contato prematuro, traumatismo dentário</li> <li>▪ Tratamento endodôntico em polpa viva</li> <li>▪ Dor pós-operatória, provocada, espontânea, palpação, percussão</li> <li>▪ Ausência ou discreta mobilidade dentária</li> <li>▪ Injúria traumática (presume-se “ausência de microrganismos”)</li> </ul>                          | <ul style="list-style-type: none"> <li>▪ Espaço periodontal normal, aumentado, ou com discreta rarefação óssea periapical difusa</li> </ul>   |
| <b>Periodontite apical Sintomática (Infecciosa)</b>      | <ul style="list-style-type: none"> <li>▪ Tratamento endodôntico em polpa viva, com evidência de contaminação</li> <li>▪ Tratamento endodôntico de necrose pulpar</li> <li>▪ Dor pós-operatória, espontânea, à palpação, à percussão</li> <li>▪ Ausência ou discreta mobilidade dentária</li> <li>▪ Injúria Infecciosa (“presume-se presença de microrganismos”)</li> </ul> | <ul style="list-style-type: none"> <li>▪ Espaço periodontal normal, aumentado, ou rarefação óssea periapical difusa/ circunscrita</li> </ul>  |
| <b>Periodontite apical Assintomática</b>                 | <ul style="list-style-type: none"> <li>▪ Evolução natural da necrose pulpar</li> <li>▪ Ausência de sintomas</li> </ul>   | <ul style="list-style-type: none"> <li>▪ Espaço periodontal aumentado, ou rarefação óssea periapical difusa/ circunscrita</li> <li>▪ O diagnóstico definitivo de granuloma ou cisto vincula-se ao exame de microscopia e não ao radiográfico</li> </ul> |
| <b>Abscesso Apical Sem Fístula Fase I – Inicial</b>      | <ul style="list-style-type: none"> <li>▪ Evolução da Periodontite apical Sintomática I.</li> <li>▪ Dor intensa, espontânea, pulsátil, localizada, dor à palpação apical e à percussão, sensação de dente crescido (T.V.P. negativo)</li> <li>▪ Coleção purulenta confinada ao espaço da membrana periodontal</li> </ul>  | <ul style="list-style-type: none"> <li>▪ Espaço periodontal normal ou aumentado</li> </ul>  |
| <b>Abscesso Apical Sem Fístula Fase II - Em evolução</b> | <ul style="list-style-type: none"> <li>▪ Dor espontânea, menor intensidade que a da Fase I, pulsátil, localizada.</li> <li>▪ Edema evidente sem ponto de flutuação</li> <li>▪ T.V.P. negativo</li> <li>▪ Coleção purulenta invadiu espaço medular e alcançou a região de subperiósteo</li> </ul>   | <ul style="list-style-type: none"> <li>▪ Espaço periodontal normal, ou aumentado, podendo aparecer área de rarefação difusa</li> </ul>  |
| <b>Abscesso Apical Sem Fístula Fase III - Evoluído</b>   | <ul style="list-style-type: none"> <li>▪ Dor espontânea, menor intensidade que a Fase inicial, pulsátil, localizada.</li> <li>▪ Edema evidente com ponto de flutuação, aumento volumétrico da área agredida</li> <li>▪ T.V.P. negativo</li> <li>▪ Coleção purulenta invadiu o espaço medular, alcançou a região de subperiósteo e submucosa</li> </ul>                     | <ul style="list-style-type: none"> <li>▪ Espaço periodontal aumentado, podendo aparecer área de rarefação óssea difusa, variando de aspecto difuso ao circunscrito.</li> </ul>  |
| <b>Abscesso Apical Com Fístula</b>                       | <ul style="list-style-type: none"> <li>▪ Evolução a partir de infecção do canal radicular</li> <li>▪ Presença de fístula, e processo assintomático</li> </ul>  | <ul style="list-style-type: none"> <li>▪ Rarefação óssea periapical</li> </ul>  |

adro 7.3 - Classificação Clínica da Inflamação Periodontal

Figura 3 - Estrela, 1999.





Que tal aprofundarmos o assunto?

## *Periodontite apical sintomática*

Essa patologia refere-se a uma **agressão de alta intensidade**, edema, pressão em fibras nervosas, principalmente pela ação de bradicinina, prostaglandina e histamina.

**Características Histopatológicas:** hiperemia, infiltrado inflamatório polimorfonuclear (PMN) no Ligamento Periodontal.



**Diagnóstico:** dor intensa, espontânea e localizada. Extrema sensibilidade ao toque pode ser relatada, além da "**sensação de dente crescido, extruído**". A mastigação geralmente provoca ou exacerba a dor.

**Testes pulpares:** sempre negativos. Testes perirradiculares: a percussão é sempre positiva, podendo ser extremamente dolorosa. Se necessário, realizá-la com leve pressão digital ao invés de usar o cabo do espelho. Palpação: pode ou não ter sensibilidade. Achados radiográficos: espessamento do ELP apical. Quando se observa extensa área de destruição óssea perirradicular associada à periodontite apical aguda, esta se encontra associada à reagudização de um processo crônico, como um granuloma ou cisto.

**Tratamento:** eliminação do agente agressor, instrumentação, irrigação e medicação, com obturação em consulta posterior. O dente deve ser retirado de oclusão e deve-se prescrever analgésico/anti-inflamatório.

## *Abcesso apical sem fístula*



Também denominado **abcesso dentoalveolar agudo**.

Em resposta à agressão, células inflamatórias - principalmente neutrófilos PMN e macrófagos - são atraídas para o local.

Há exacerbação dessa agressão, caracterizada por **inflamação purulenta**.

Bactérias altamente virulentas liberam enzimas proteolíticas que associadas a enzimas lisossomais e radicais oxigenados, descarregados por neutrófilos resultando numa liquefação tecidual (pus). Não dura mais de 72 a 96 horas e a sua disseminação para espaços anatômicos da cabeça e pescoço pode provocar quadros clínicos graves, inclusive com risco de vida.

**Características Histopatológicas:** reação intensa, localizada, adjacente ao forame apical, caracterizado pela presença de exsudato purulento. As células inflamatórias (principalmente neutrófilos) encontram-se em combate franco contra bactérias, em estado de degeneração ou já deterioradas. As fibras periodontais são dilaceradas pelo edema.

**Diagnóstico:** dor espontânea, pulsátil. Localizada. Pode ou não haver **comprometimento sistêmico** (linfadenite, febre e mal-estar). A dor é pronunciada quando ainda intraósseo. Um dramático alívio da dor ocorre após a ruptura do periósteo pelo exsudato. Inspeção: tumefação intra e/ou extraoral, flutuante ou não (estágio da evolução). Início apenas no LP, sem tumefação. Em alguns casos pode apresentar mobilidade e ligeira extrusão dentária.

O abscesso pode ser classificado conforme o seu **estágio de evolução** em abscesso estágio inicial, em evolução, evoluído.



No **abscesso em estágio inicial**, não há tumefação e a dor pode ser excruciante. O paciente relata dor intensa, localizada, dor à palpação, percussão e mobilidade dentária. O acúmulo de exsudato no espaço do ligamento periodontal promove a compressão da lâmina dura, o que acarreta extrusão dentária, compressão das fibras nervosas, além dos mediadores inflamatórios, o que intensifica a dor. O paciente pode apresentar febre e debilidade.

Seu diagnóstico clínico pode ser confundido com periodontite apical aguda, mas só é confirmado quando há a drenagem de exsudato purulento pelo canal após a abertura coronária. Ao exame radiográfico, pode não haver alterações ou pode apresentar alguma reabsorção a nível periapical. Depois que houver o acesso do canal e a drenagem acontecer, esperar de 15 a 30 minutos até que o exsudato se esvaia. Deve ser realizada instrumentação do canal e medicação intracanal com pasta à base de hidróxido de cálcio. Segundo Estrela, nesses casos o "problema" não está só situado no âmbito do canal. Portanto, ele indica a prescrição de anti-inflamatório + antibiótico nesses casos. **(DESTACO AQUI QUE É SEGUNDO O AUTOR ESTRELA (1999). CONFORME JÁ MENCIONADO, A BIBLIOGRAFIA É ANTIGA E DIVERGE EM MUITOS ASPECTOS DA ATUAL RECOMENDAÇÃO DE PRESCRIÇÃO DE ANTIBIÓTICOS).**



Já no **abcesso em evolução**, a dor é semelhante ao em estágio inicial, mas agora, há **tumefação consistente (EDEMA EVIDENTE SEM PONTO DE FLUTUAÇÃO)**. A dor é espontânea, com menor intensidade que na fase inicial. Deve-se considerar essa fase como uma das mais críticas do abscesso.

Deve-se fazer o acesso coronário e instrumentar o dente. Se a tumefação for intraoral, recomenda-se fazer a incisão da mucosa, mesmo se não houver a flutuação. Se houver a tumefação extraoral, não se recomenda fazer a incisão, prescrevendo a aplicação de calor intraoral (bochechos com água morna e sal) e frio externamente sobre a área de tumefação. Isso visa estimular a exteriorização intraoral do abscesso, o que vai facilitar o procedimento de incisão e drenagem em consulta posterior. Se não houver drenagem de pus pelo canal, pode-se ampliar ligeiramente o forame apical até uma lima manual #25. Novamente, indica a prescrição de anti-inflamatório + antibiótico.

O último estágio trata-se do **abcesso evoluído**. As suas características são semelhantes aos quadros de abscesso anteriores, porém agora a **tumefação possui ponto de flutuação**. Deve-se fazer a anestesia, incisão da área flutuante, fazer o isolamento absoluto, acesso coronário com drenagem de pus pelo canal radicular, instrumentação radicular e medicação intracanal. Se a incisão for extraoral, deve-se colocar um dreno, se for intraoral, não é necessário o dreno. Prescrever bochechos com solução aquecida, antibiótico e anti-inflamatório.

## **Abcesso apical com fístula**

Normalmente, o **processo é assintomático e há remissão do quadro com o correto tratamento endodôntico**.

Essa patologia resulta do regresso gradual de irritantes do canal radicular para os tecidos perirradiculares, com consequente formação de exsudato purulento no interior de um granuloma. Também pode se originar da cronificação do abscesso perirradicular agudo.

**Características Histopatológicas:** zonas de necrose de liquefação, contendo neutrófilos PMNs desintegrados, circundadas por macrófagos e neutrófilos.

Diagnóstico - geralmente assintomático, com drenagem intermitente ou contínua por meio de **fístula**, intra ou extraoral. Inspeção: presença de cárie e/ou restauração extensa. Testes pulpares e perirradiculares negativos. Achados radiográficos: apresenta área de destruição óssea perirradicular assim como granuloma e cisto.

O abscesso mostra áreas de reabsorção óssea, podendo ser mapeado radiograficamente com a introdução do cone na fístula e o RX (fistulografia).





## *Periodontite apical inicial*

**Características Histopatológicas:** Infiltrado inflamatório do tipo crônico, linfócitos, plasmócitos, macrófagos e fibroblastos, fibras nervosas e vasos sanguíneos neoformados, bem como áreas de reabsorção óssea. Caso não seja tratada pode evoluir para formar um granuloma.

**Diagnóstico:** sinais e sintomas ausentes. Em sua inspeção, pode apresentar cárie profunda ou restauração extensa associada ou não à cárie reincidente. Testes pulpares: negativos. Testes perirradiculares de percussão e palpação também negativos. Achados radiográficos: Espaço do ligamento periodontal normal ou espessado.

**Tratamento:** eliminação do agente agressor, através do tratamento endodôntico.

## *Granuloma periapical*

É a **patologia perirradicular** mais comumente encontrada.

**Histopatologia:** infiltrado inflamatório crônico. Na periferia cápsula composta basicamente de fibras colágenas. Macrófagos predominam, seguido pelos linfócitos, plasmócitos e neutrófilos, mas os corpúsculos de Russel também podem ser encontrados. O osso reabsorvido é substituído por tecido granulomatoso. O granuloma pode apresentar uma proliferação epitelial: resposta inflamatória sobre a Bainha Epitelial de Hertwig, fator de crescimento epidermal (macrófagos ativados), componentes bacterianos (LPS).

**Diagnóstico:** sinais e sintomas são geralmente assintomáticos. Em sua inspeção, pode apresentar cárie e/ou restauração extensa, dente escurecido. Testes pulpares: negativo. Testes perirradiculares: percussão e palpação negativas, apresentando em raras ocasiões ligeira sensibilidade. Achados Radiográficos: é o principal elemento de diagnóstico. Para o granuloma representa uma área radiolúcida associada ao ápice radicular ou lateralmente à raiz, com perda da integridade da lâmina dura.

**Tratamento:** tratamento endodôntico convencional.

## *Cisto periapical*

Sempre se origina de um granuloma que se tornou epiteliado, embora nem todo granuloma necessariamente progrida para um cisto.

**Características Histopatológicas:** cavidade patológica que contém fluido ou semissólido, composto principalmente por células epiteliais degeneradas. Esta loja é revestida por epitélio estratificado pavimentoso, escamoso, de espessura variável.

Pode ser um **cisto “verdadeiro”** (sem contato com o forame) ou um **cisto “em bolsa”** (ou “baía”, quando está imediatamente contíguo ao canal). Em contato com o epitélio, há um **tecido granulomatoso**. Eventualmente, **crístais de colesterol** podem ser encontrados em seu interior. Mais externamente,



encontra-se uma cápsula de tecido conjuntivo denso, composto basicamente de colágeno, que separa a lesão do osso. A razão mais provável e aceita é a sua formação através do sistema imune.

**Diagnóstico:** similar ao do granuloma. Radiograficamente também é similar ao granuloma, sendo entidades diferenciadas clinicamente por meio de outros testes, tais como eletroforese do fluido da lesão, tomográfica computadorizada e ultrassonografia em tempo real (ecografia).

**Tratamento:** endodôntico convencional e, nos casos de insucesso, a indicação é de cirurgia perirradicular.

### ***Osteíte condensante (Osteomielite Esclerosante Focal)***

Refere-se a uma resposta inflamatória subclínica, de **intensidade muito baixa e longa duração**, que pode levar a um aumento na densidade óssea. Para tal, deve existir uma causa para a alteração pulpar, pois é de origem endodôntica.

**Características Histopatológicas:** apresenta moderado infiltrado inflamatório nos espaços medulares. Sinais e sintomas: clinicamente assintomático ou apresenta leve sintomatologia pulpar. Radiograficamente apresenta densidade óssea e **radiopacidade aumentada** na região apical, com acentuação das trabéculas ósseas, ao redor de uma ou todas as raízes do dente.

**Tratamento:** endodôntico convencional.



# RESUMO: DOENÇAS DA POLPA E DO PERIÁPICE + QUESTÕES COMENTADAS!



| Condição                           | Características principais   |
|------------------------------------|--|
| <b>Pulpite reversível</b>          | <ul style="list-style-type: none"> <li>• Assintomática ou associada dor <b>aguda, rápida, localizada e fugaz</b></li> <li>• A dor ao frio é a queixa mais comum</li> <li>• <b>Sem exposição pulpar</b></li> <li>• Frio: evoca <b>dor aguda, rápida, localizada, que passa logo ou poucos segundos após a remoção</b></li> <li>• Apresenta <b>vitalidade pulpar</b></li> <li>• Removendo o <b>estímulo causador, a dor cessa.</b></li> <li>• <b>Não exige tratamento endodôntico</b></li> </ul> |
| <b>Pulpite irreversível</b>        | <ul style="list-style-type: none"> <li>• Alterações pulpares irreversíveis</li> <li>• O calor exacerba a dor e o frio alivia (pode variar conforme o autor)</li> <li>• Segundo Lopes e Siqueira "a dor é considerada exceção e não regra", mas as questões cobram muito a questão de dor: <b>pulsátil, excruciante, lenta, lancinante e espontânea.</b></li> <li>• Uso de analgésicos não alivia a dor, decúbito piora.</li> <li>• <b>Tratamento: endodôntico.</b></li> </ul>                  |
| <b>Necrose pulpar</b>              | <ul style="list-style-type: none"> <li>• Morte celular da polpa, "<b>coroa escurecida</b>"</li> <li>• <b>Geralmente assintomático</b></li> <li>• Frio: negativo.</li> <li>• Cavidade: Negativo.</li> <li>• Testes Perirradiculares: Percussão e palpação podem ser + ou - (Dependendo do estágio de doença periapical)</li> <li>• Espaço do Ligamento Periodontal: normal, espessado ou com lesão perirradicular.</li> <li>• <b>Pode ser: coagulação, liquefação e gangrenosa.</b></li> </ul>  |
| <b>Periodontite apical aguda</b>   | <ul style="list-style-type: none"> <li>• Agressão de <b>alta intensidade, edema, pressão;</b></li> <li>• <b>"sensação de dente crescendo".</b></li> <li>• Mastigação geralmente provoca ou exacerba a dor.</li> <li>• Testes <b>sensibilidade pulpar negativo (necrose pulpar).</b></li> <li>• <b>Percussão positiva</b>, podendo ser <b>extremamente dolorosa</b></li> </ul>  |
| <b>Periodontite apical crônica</b> | <ul style="list-style-type: none"> <li>• cronificação da periodontite apical aguda.</li> <li>• Geralmente, <b>assintomático;</b></li> <li>• <b>Percussão e palpação negativos</b></li> </ul>   |



|  |   |
|--|---|
| <b>Granuloma periapical</b>            | <ul style="list-style-type: none"><li>• <b>Área radiolúcida associada ao ápice radicular</b> ou lateralmente à raiz, com perda da integridade da lâmina dura.</li><li>• <b>Não há como diferenciá-lo, clinicamente, do cisto.</b> Somente com exame histopatológico.</li></ul>  |
| <b>Cisto periapical</b>                | <ul style="list-style-type: none"><li>• <b>Se origina de um granuloma que se tornou epiteliado</b>, embora nem todo granuloma necessariamente progrida para um cisto.</li><li>• <b>Cisto verdadeiro (não se comunica com a luz do canal) x cisto em bahía (cisto se abre para a luz do canal)</b></li><li>• Radiograficamente, é similar ao granuloma</li></ul>   |
| <b>Abscesso perirradicular agudo</b>   | <ul style="list-style-type: none"><li>• reação <b>intensa, localizada</b></li><li>• presença de <b>exsudato purulento</b>.</li><li>• Dor <b>espontânea, pulsátil, localizada</b>.</li><li>• <b>Pode ou não haver comprometimento sistêmico</b></li><li>• Um dramático alívio da dor ocorre após a ruptura do periósteo pelo exsudato</li><li>• Testes pulparem negativos.</li><li>• <b>Percussão e palpação geralmente são positivas.</b></li><li>• <b>Estágios: abscesso inicial, em evolução e evoluído.</b></li><li>• <b>Inicial: Sem edema (tumefação)</b></li><li>• <b>Em evolução: edema consistente</b></li><li>• <b>Evoluído: edema flutuante</b></li></ul> |
| <b>Abscesso perirradicular crônico</b> | <ul style="list-style-type: none"><li>• Pode se originar da <b>cronificação do abscesso perirradicular agudo</b>.</li><li>• Geralmente assintomático, com drenagem intermitente ou contínua por meio de fístula, intra ou extraoral.</li><li>• <b>Palavra-chave: fístula!</b></li></ul>   |
| <b>Osteíte condensante</b>             | <ul style="list-style-type: none"><li>• <b>Resposta inflamatória subclínica, de intensidade muito baixa</b> e longa duração, que pode levar a um aumento na densidade óssea</li><li>• Sempre associado a causa pulpar (origem endodôntica)</li><li>• Radiograficamente, apresenta <b>densidade óssea e radiopacidade aumentada</b> na <b>região apical</b>, com acentuação das trabéculas ósseas.</li><li>• Mais comum na <b>região de molares inferiores</b></li><li>• <b>Palavra-chave: radiopacidade aumentada na região apical</b></li></ul>  |



## QUESTÕES COMENTADAS:



HORA DE  
PRATICAR!

**1. (Instituto Darwin – Prefeitura de Lagoa de Itaenga – PE – Cirurgião-dentista da Estratégia da saúde, 2023) Referente a pulpite crônica hiperplásica é INCORRETO afirmar:**

- A) É um tipo de inflamação aguda da polpa com características clínicas e histológicas bem definidas
- B) Usualmente ocorre em pacientes com boa resposta imunológica, especialmente em primeiros molares de crianças ou jovens.
- C) É uma condição normalmente assintomática.
- D) É comum a presença de calcificações pulpareas na parte radicular e coronal.
- E) O pólipulo pulpar pode ser visualizado a olho nu e tem aspecto flácido, vermelho e sangrante ao toque

### Comentários:

**A alternativa A está incorreta e é o gabarito da questão.**

A pulpite crônica hiperplásica é um tipo de inflamação crônica da polpa com características clínicas e histopatológicas bem definidas.

**2. (OBJETIVA/Prefeitura de Esperança do Sul - RS - Odontólogo/ 2023) Primavera do Leste/Cirurgião-dentista Bucomaxilo - 2023) Quando o paciente relatar dor intensa na mastigação e sensação de “dente crescido”, das seguintes, é mais provável que o cirurgião-dentista esteja diante de um quadro de:**

- A) Pulpite irreversível.
- B) Abscesso perirradicular agudo.
- C) Necrose pulpar com periodontite apical aguda.
- D) Pulpite reversível.

### Comentários:

**A alternativa C está correta e é o gabarito da questão.**

Sensação de dente crescido e dor à mastigação é clássico de uma necrose pulpar com periodontite apical aguda. Cuidado! A Questão vai te tentar confundir com abscesso agudo.

A **alternativa A** está incorreta. Não está associada a queixa de dente crescido.



A **alternativa B** está incorreta. Geralmente, as questões que tratam de abscesso agudo vão trazer outros sinais e sintomas clínicos associados: dor, tumefação, edema, comprometimento sistêmico, drenagem, etc.

A **alternativa D** está incorreta. A dor, na pulpíte reversível, é provocada. Não está associada à sensação de dente crescido.

**3. (FGV/Prefeitura de São José dos Campos - SP/ Assistente técnico em saúde - Técnico em saúde bucal) Primavera do Leste/Cirurgião-dentista Bucomaxilo - 2023) Atualmente, o teste de vitalidade pulpar mais utilizado no caso de suspeita de necrose de um dente é o teste**

- A) de sensibilidade ao frio
- B) elétrico.
- C) de anestesia.
- D) de cavidade.
- E) de percussão.

**Comentários:**

**A alternativa A está correta e é o gabarito da questão.**

O teste de sensibilidade ao frio é comumente utilizado para diagnosticar casos de necrose pulpar. Trata-se do teste clínico disponível de maior confiabilidade.

A **alternativa B** está incorreta. É menos confiável em comparação ao teste de sensibilidade ao frio pois pode gerar falsos positivos ou negativos

A **alternativa C** está incorreta. É um teste mais utilizado quando há "dúvida" em relação ao dente/arcada responsável pela dor.

A **alternativa D** está incorreta. Tem melhor indicação para diagnóstico de alterações periapicais.

**4. (SELECON/Prefeitura de Primavera do Leste/Cirurgião-dentista Endodontista - 2023) Paciente compareceu ao consultório para consulta de rotina, relatando dor na região dos pré-molares superiores do lado direito ao beber água gelada. Ao realizar o exame radiográfico, foi possível identificar cárie extensa em região mesial do elemento 14, sem acometimento pulpar e sem lesão periapical. Após a remoção do estímulo, logo cessou a dor e respondeu de forma positiva no teste térmico ao frio. No mesmo raio X, foi possível observar cárie extensa no dente 16 em região distal, com acometimento pulpar e com lesão periapical. No teste térmico ao frio, respondeu de forma negativa. O diagnóstico correto e a melhor conduta para ser realizada em cada elemento dentário são:**

- A) Dente 14 - pulpíte reversível/restauração; dente 16 - necrose pulpar/tratamento endodôntico
- B) Dente 14 - pulpíte irreversível/restauração; dente 16 - necrose pulpar/tratamento endodôntico



C) Dente 14 - pulpite reversível/restauração; dente 16 - pulpite irreversível sintomática/tratamento endodôntico

D) Dente 14 - pulpite irreversível sintomática/tratamento endodôntico; dente 16 - pulpite irreversível assintomática/ tratamento endodôntico

### Comentários:

**A alternativa A está correta e é o gabarito da questão.**

O primeiro caso caracteriza-se como pulpite reversível, considerando que houve queixa álgica ao estímulo frio que cessou logo após a remoção do estímulo e tem como opção de tratamento a realização da restauração.

Já a segunda situação, caracteriza-se como necrose pulpar, uma vez que não houve respostas ao estímulo térmico, além de apresentar os sinais radiográficos de presença de lesão periapical e comprometimento pulpar. Nesse caso, o tratamento indicado é o tratamento endodôntico.

**5. (SELECON/Prefeitura de Primavera do Leste/Cirurgião-dentista Endodontista - 2023) O diagnóstico endodôntico deve ser realizado com atenção antes do início do tratamento. Ao avaliar um paciente para a realização de diagnóstico e tratamento endodôntico, o profissional precisa observar que:**

A) a pulpite hiperplásica acomete apenas dentes decíduos

B) o abscesso apical agudo tem evolução lenta, apresenta dor a palpação, mas não dor à percussão

C) a pulpite irreversível causa sensibilidade térmica aumentada que cessa rapidamente ao remover o estímulo

D) o abscesso apical crônico geralmente não apresenta sintomas clínicos e não responde aos testes de vitalidade

### Comentários:

**A alternativa D está correta e é o gabarito da questão.**

Abscesso apical agudo tem como características uma lenta evolução, além de dor à palpação e ausência de dor à percussão. Pode ser uma evolução de um abscesso agudo.

A **alternativa A** está incorreta. A pulpite hiperplásica pode acometer elementos dentários decíduos e permanentes (pólipo pular), mas geralmente está associada aos indivíduos jovens.

A **alternativa B** está incorreta. Nos casos de pulpite irreversível a maioria dos pacientes não se queixa de dor, por isso a dor é considerada exceção e não regra (de acordo com Lopes e Siqueira, mas as questões normalmente trazem a presença de dor excruciante). Quando presente, em estágios intermediários, pode ser provocada, aguda e localizada e persiste por um longo período após remoção do estímulo. Pacientes





relatam o uso prévio de analgésico. Nos casos mais avançados, a dor relatada pode ser pulsátil, excruciante, lancinante, contínua e espontânea e o analgésico normalmente não faz efeito.

A **alternativa C** está incorreta. Abscesso apical crônico está associado a uma fístula onde ocorre drenagem de secreção purulenta.

**6. (SELECON/Prefeitura de Primavera do Leste/Cirurgião-dentista Bucomaxilo - 2023) Testes de vitalidade pulpar são realizados com o objetivo de determinar se o dente está inflamado, lesionado ou se há a necessidade de tratamento endodôntico. Um paciente, após a realização desses testes, com resposta negativa, fez o exame radiográfico, que detectou que a coroa dental de determinado dente apresentava-se hígida e com discreto espessamento em ligamento periodontal. Na inspeção clínico-visual, o dentista também identificou coroa dental levemente escurecida. Essa avaliação caracteriza a seguinte alteração odontológica:**

- A) necrose pulpar
- B) pulpite reversível
- C) pulpite irreversível hiperplásica
- D) pulpite irreversível causada por cárie dental

**Comentários:**

**A alternativa A está correta e é o gabarito da questão.**

Teste de vitalidade negativo, coroa escurecida e espessamento do ligamento periodontal, geralmente, estão associados aos casos de necrose pulpar.

**7. (CS-UFG/IF Goiano - Odontólogo/ 2023) Prefeitura de Primavera do Leste/Cirurgião-dentista Bucomaxilo - 2023) Um paciente se queixa de dor intensa, espontânea, pulsátil, contínua e localizada no dente 15, relatando sensação de dente crescido. Também apresentou dor à palpação apical e à percussão; e resposta negativa ao exame de vitalidade pulpar. Há presença de edema e mobilidade dentária. Radiograficamente, observou-se aumento do espaço do ligamento periodontal. Qual é o diagnóstico desse caso clínico?**

- A) Pulpite sintomática.
- B) Necrose pulpar.
- C) Pulpalgia hiper-reativa.
- D) Abscesso periapical sem fístula.

**Comentários:**

**A alternativa D está correta e é o gabarito da questão.**



A questão descreve um quadro de abscesso periapical agudo, onde não há presença de fístula (se apresentasse, seria crônico, provavelmente, assintomático).

**8. (ADVISE/Prefeitura de Serra da Raiz - PB/Odontólogo - 2024) Granuloma é tecido conjuntivo neoformado com inflamação crônica. Radiograficamente, apresenta-se da seguinte forma:**

- A) extensa rarefação óssea periapical circunscrita, associada ao ápice de um dente em geral com deslocamento dos dentes vizinhos
- B) Pequena rarefação óssea periapical circunscrita, associada ao ápice de um dente.
- C) Reabsorção da parede externa radicular.
- D) Reabsorção das paredes do interior do canal.
- E) Calcificação pulpar na câmara pulpar.

**Comentários:**

**A alternativa B está correta e é o gabarito da questão.**

O granuloma representa uma área radiolúcida associada ao ápice radicular ou lateralmente à raiz, com perda da integridade da lâmina dura.

**9. (ADVISE/Prefeitura de Serra da Raiz - PB/Odontólogo - 2024) Sobre as doenças periapicais de polpa morta, analise os itens sobre os aspectos radiográficos:**

**I. Radiograficamente, apresenta rarefação óssea periapical difusa ou circunscrita;**

**II. Radiograficamente, pode apresentar aumento do espaço perirradicular e/ou rompimento da lâmina dura (ou imagem apical de “esfumaçamento”).**

**Os itens acima referem-se à seguinte alternativa:**

- A) I - periodontite apical crônica. II – abscesso apical agudo.
- B) I - abscesso apical agudo. II - periodontite apical aguda.
- C) I - periodontite apical aguda. II - periodontite apical crônica.
- D) I - abscesso apical agudo. II - abscesso apical crônico.
- E) I - abscesso apical crônico. II - periodontite apical crônica.

**Comentários:**

**A alternativa A está correta e é o gabarito da questão.**



A periodontite apical crônica apresenta-se radiograficamente como uma rarefação óssea periapical difusa ou circunscrita, enquanto o abscesso apical agudo apresenta-se como um aumento do espaço perirradicular e/ou rompimento da lâmina dura.

**10. (ADVISE/Prefeitura de Serra da Raiz - PB/Odontólogo - 2024) NÃO é característica da periodontite apical aguda (sintomática):**

- A) dor moderada a intensa.
- B) dor provocada, localizada.
- C) pode ter a sensação de dente extruído.
- D) mais sensível à percussão vertical.
- E) edema evidente.

**Comentários:**

**A alternativa E está correta e é o gabarito da questão.**

A periodontite apical aguda não apresenta como característica primária a presença de edema visível, sendo, em muitos casos, mínimo ou ausente.

Questão um pouco controversa, uma vez que a dor também não parece ser provocada. (passível de anulação).



## ANATOMIA DENTÁRIA EXTERNA E INTERNA – TOPOGRAFIA DA CAVIDADE PULPAR

O conhecimento da morfologia dos canais radiculares é essencial para se atingir os objetivos do preparo químico-mecânico: a completa remoção do tecido pulpar, dos microrganismos e da dentina infectada, além da adequada modelagem, propiciando condições ideais para o selamento e reparo dos tecidos perirradiculares.

No entanto, a **complexidade da anatomia dos canais** é um fator limitante durante o preparo químico-mecânico. Além disso, evidências indicam que o resultado do preparo químico-mecânico depende mais da anatomia original do canal radicular do que do instrumento ou da técnica utilizados.

Vamos iniciar o nosso estudo sobre a anatomia com a cavidade pulpar.

Coruja, fique atento, pois este é um conteúdo bastante denso, mas vamos descomplicá-lo para você.

### *Anatomia da cavidade pulpar*



A **cavidade pulpar** é o espaço que abriga a polpa dentária, situada na porção central dos dentes. Ela pode ser dividida em **câmara pulpar** e **canal radicular**.

Vamos estudar as principais características dessas estruturas tão importantes!

A **câmara pulpar** é uma cavidade única. Nos **dentes anteriores é contígua ao canal radicular e apresenta as quatro paredes (mesial, distal, vestibular e lingual ou palatina), um soalho e um teto.**

O **canal radicular** apresenta forma cônica e seção transversal oval em seu canal principal. Pode ser **dividido em terços: cervical, médio e apical**. Dificilmente apresenta seção arredondada, exceto nas proximidades do ápice radicular. A **presença de um canal reto com forame único é exceção.**

Muitas vezes na prática clínica, encontrar todos os canais de um dente multirradicular é uma tarefa complicada, especialmente naqueles molares mais calcificados, com raízes achatadas.

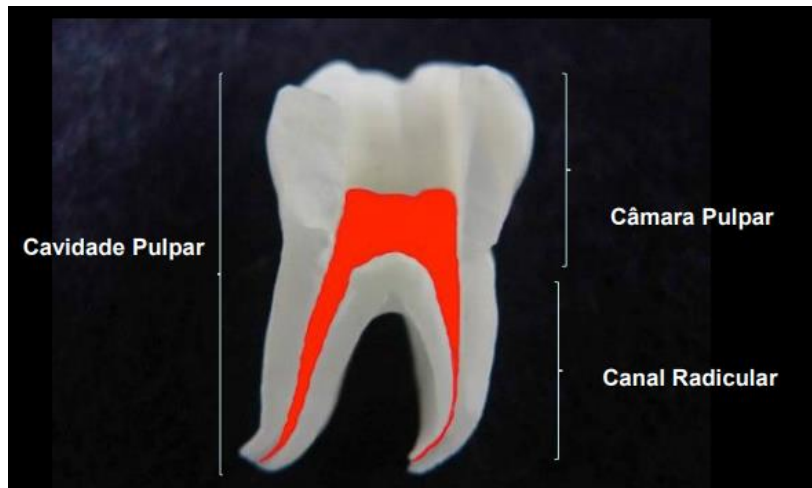

Figura 1- [http://www.endo-e.com/images/Anato\\_Interna/anato\\_interna\\_1.htm](http://www.endo-e.com/images/Anato_Interna/anato_interna_1.htm)

Didaticamente, o canal radicular é dividido em terços: **cervical, médio e apical**:

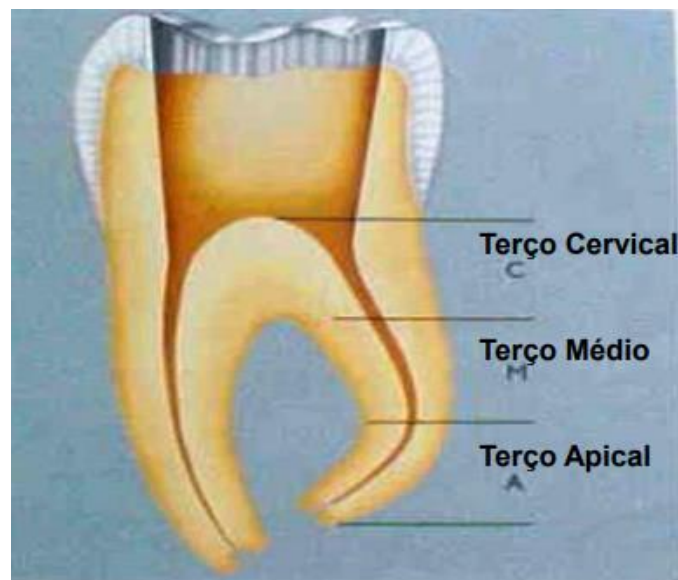


Figura 2- [http://www.endo-e.com/images/Anato\\_Interna/anato\\_interna\\_1.htm](http://www.endo-e.com/images/Anato_Interna/anato_interna_1.htm)

## Canais acessórios

O canal radicular pode apresentar **ramificações** que o comunicam à superfície externa da raiz, denominados canais acessórios.

Quando o **canal acessório está localizado no terço cervical ou médio da raiz**, geralmente estendendo-se horizontalmente a partir do espaço do canal principal, pode ser denominado **canal lateral**.

Esses canais contêm tecido conjuntivo e vasos, sendo formados pelo entrelaçamento de vasos de origem periodontal no epitélio da bainha epitelial de Hertwig durante o processo de calcificação radicular. Servem de via de passagem de irritantes, principalmente da polpa necrótica para o periodonto.

## Istmos

O istmo é uma **área estreita, em forma de fita**, que conecta dois ou mais canais radiculares, e em dentes posteriores **podem conter tecido necrótico e biofilme, mesmo após o preparo químico-mecânico dos canais radiculares**. Eles podem apresentar diferentes configurações e sua prevalência depende do grupo dentário, do nível da raiz e da idade do paciente.

## Canais em C

Formato semelhante a letra "C" no corte transversal da raiz. Sua principal característica anatômica é a **presença de um ou mais istmos** conectando canais individuais ao longo da raiz.



É uma variação anatômica **mais comumente encontrada em dentes com raízes fusionadas, principalmente primeiros pré-molares e segundos molares inferiores, sendo mais comum em asiáticos**.

Mesmo sendo menos frequente ocorrer em dentes superiores, um estudo com micro-TC identificou essa configuração em 22% dos segundos molares superiores com raízes fusionadas.

## Zona crítica apical

O **segmento apical** pode ser considerado a região mais **crítica** do sistema de canais radiculares, no que se refere à necessidade de limpeza e desinfecção. Esta região contém o segmento apical do canal principal, o forame apical e uma **maior incidência de ramificações**, que permitem uma íntima relação com os tecidos perirradiculares. Corresponde, em média, a um valor de 3 a 4mm mais apicais do canal radicular.

Irritantes presentes no interior do sistema de canais radiculares têm acesso aos tecidos perirradiculares, principalmente por estas vias e, por essa razão, esta área é conhecida como a **zona crítica apical**.

O canal radicular é formado pelo **canal dentinário** e pelo **canal cementário**, sendo o dentinário muito maior do que o cementário. A **junção cimento-dentinária (JCD)**, também denominada limite CDC (canal dentinocementário), é definida como a **região de transição onde o canal dentinário e cementário se unem**. É o local de maior constrição (menor diâmetro) do canal radicular, **onde a polpa termina e o periodonto começa**.



O canal cementário é cônico e se estende da junção cementodentinária (JCD) até o forame apical. Apresenta comprimento médio de 0,5 mm em pacientes jovens e de 0,7 mm em pacientes adultos. O **forame apical** localizado na superfície externa da raiz, apresenta contorno predominantemente circular e seu diâmetro mede aproximadamente **0,5 mm** em pacientes jovens e **0,7mm** em adultos.

Na maioria dos casos, **o canal cementário não segue a direção do canal dentinário e nem acaba no vértice apical (também chamado de ápice anatômico)**. Está localizado em média a 0,5 mm do ápice radicular. É importante ressaltar que a constrição apical está distante aproximadamente 0,5 mm do forame apical, ou seja, 1 mm do ápice radicular. Já o distanciamento das foraminas do ápice pode variar de 0,2 mm até 3,8 mm.

### Nomenclatura do sistema de canais radiculares

Frente ao exposto, merecem destaque as **ramificações encontradas na região da raiz dentária**, segundo Estrela (1999):

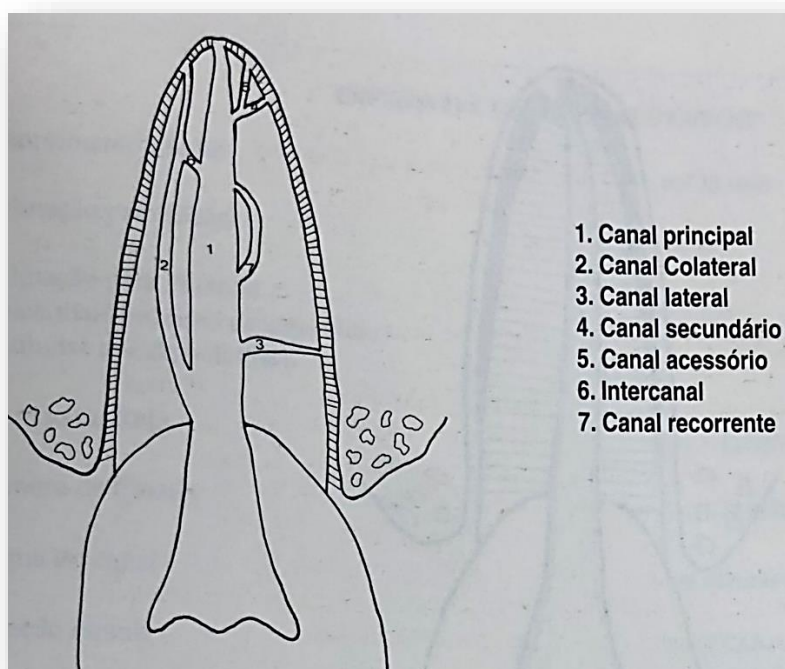


Figura 3- Estrela, 1999.





- 1- **CANAL PRINCIPAL**- É o **mais importante**, esse canal passa normalmente pelo eixo dental e pode alcançar sem interrupção o ápice radicular.
- 2- **CANAL COLATERAL**- Esse canal **segue um percurso paralelo ao canal principal, podendo alcançar independentemente o ápice**. Normalmente é menos calibroso que o canal principal.
- 3- **CANAL LATERAL**- Esse canal **liga o canal principal à superfície externa do dente**.
- 4- **CANAL SECUNDÁRIO**- Esse canal **sai do canal principal na sua porção apical e termina na região periapical do dente**.
- 5- **CANAL ACESSÓRIO**- É o **canal que deriva de um canal secundário e vai até à superfície externa do dente**.
- 6- **INTERCONDUTO OU INTERCANAL**- É um canal que **coloca em comunicação os canais principais. Esse canal fica localizado em dentina, não atinge a região de cimento**.
- 7- **CANAL RECORRENTE**- É aquele que **sai do canal principal e a ele volta**, o trajeto é feito só em dentina.

O autor ainda aborda o delta apical, que constitui derivações presentes na região do ápice dentário, semelhante a ramificações, partindo do canal principal em direção ao ligamento periodontal.

Veja uma outra abordagem, extraída do manual de **Endodontia da FOUSP**.



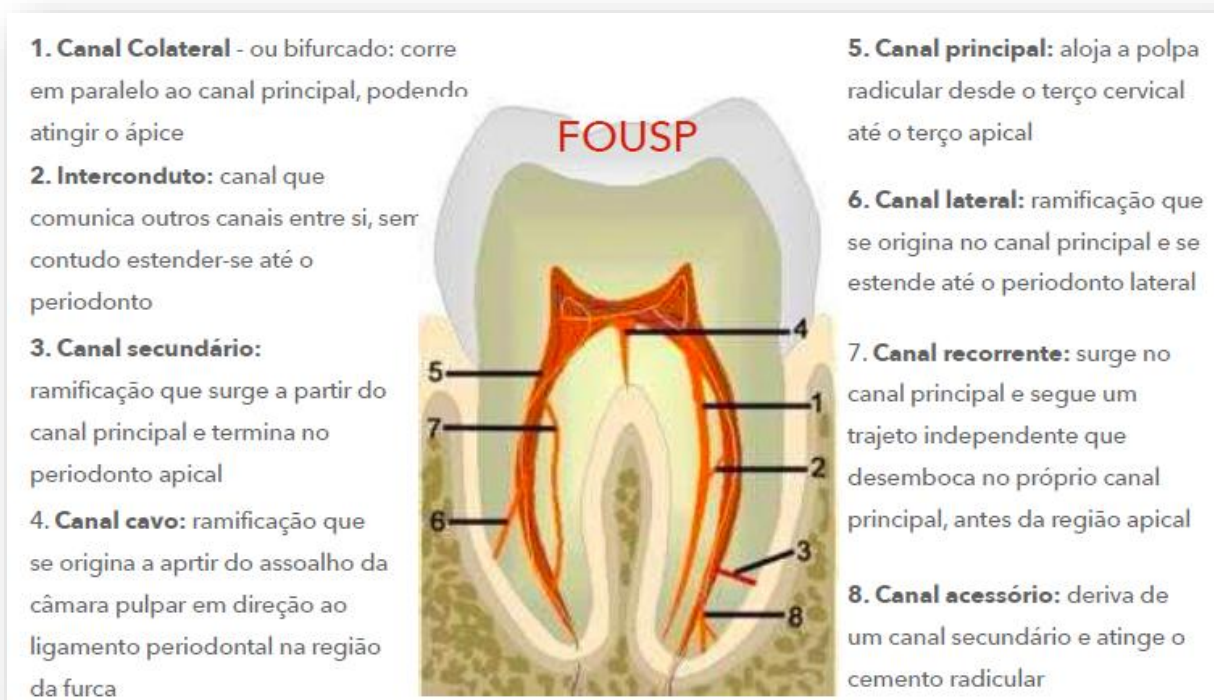


Figura 4- Manual de Endodontia, FOUSP, 2019.

Para auxiliar na determinação do **número e localização dos orifícios dos canais radiculares**, os professores Krasner e Rankow avaliaram 500 câmaras pulpares de dentes extraídos e observaram a existência de algumas características específicas em comum no assoalho de câmara, propondo algumas regras que estão esquematizadas a seguir:



### Leis de Krasner e Rankow

Leis da centralidade e concentricidade - ao nível da Junção Cimento Esmalte (JCE):

- O **assoalho pulpar está sempre localizado ao centro do dente**;
- As **paredes da câmara são sempre concêntricas** em relação à superfície externa do dente;
- A **distância da superfície externa da coroa à parede da câmara é a mesma em toda a circunferência do dente**.

### Leis da simetria dos orifícios dos canais (com exceção dos molares superiores):

- **Estão equidistantes de uma linha média imaginária que atravessa o dente no sentido méso-distal;**
- **Estão alinhados a uma reta imaginária que passa perpendicularmente a esta linha méso-distal.**

### Lei da mudança de cor:

- A **cor do assoalho pulpar é sempre mais escura** do que a das paredes e do teto.

### Leis da localização. Os orifícios estão sempre localizados:

- **Na junção das paredes com o assoalho pulpar;**
- **Nos ângulos da junção entre o assoalho e as paredes da câmara;**
- **No término das linhas de fusão do desenvolvimento radicular.**

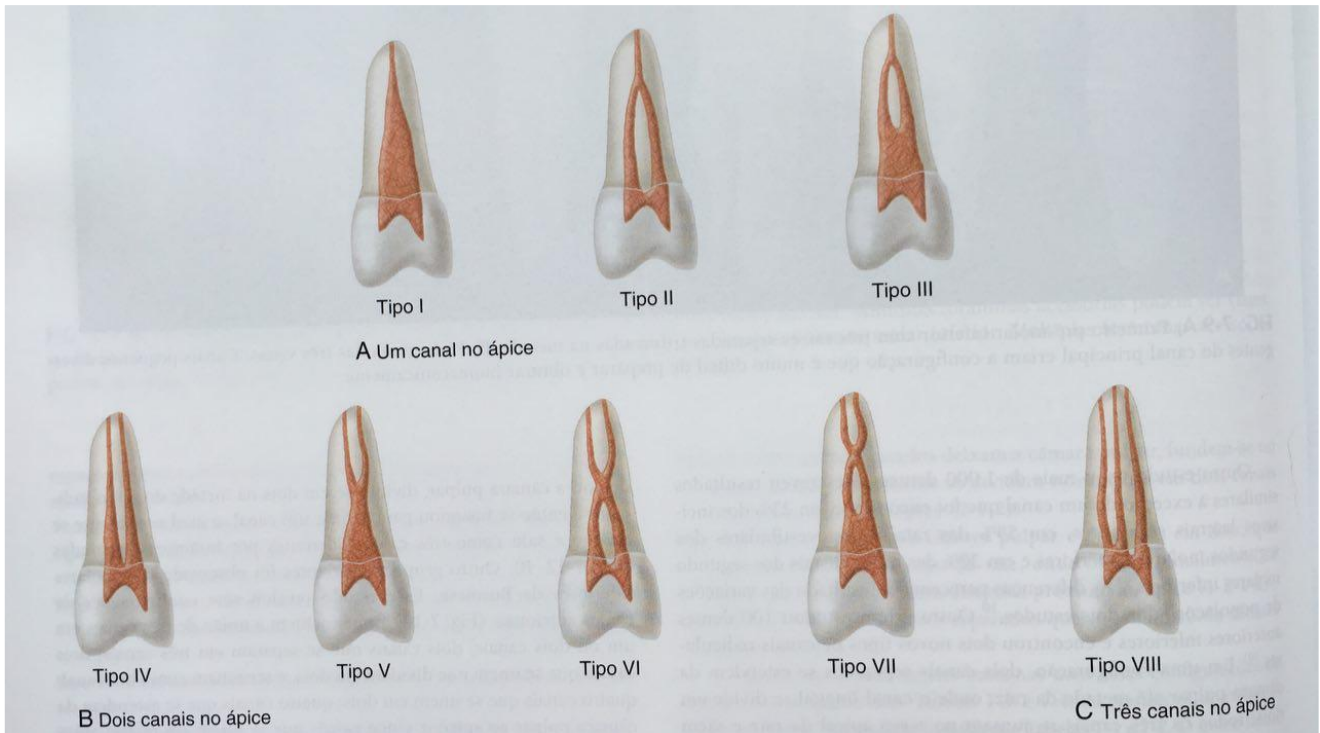
## Configurações de Vertucci

Já o professor **Vertucci** verificou uma maior complexidade do SCR a partir do estudo da anatomia interna de 200 pré-molares superiores, identificando oito diferentes tipos.

A partir disso, categorizou os dentes em configurações. Vejamos quais são:

- **Tipo I:** um canal se estende da câmara pulpar ao ápice (configuração 1).
- **Tipo II:** dois canais distintos deixam a câmara pulpar, mas convergem perto do ápice para formar um canal radicular (configuração 2-1).
- **Tipo III:** um canal deixa a câmara pulpar e se divide em dois no corpo da raiz; então, os dois se fundem para formar um canal (configuração 1-2-1).
- **Tipo IV:** dois canais distintos se estendem da câmara pulpar ao ápice (configuração 2-2).
- **Tipo V:** um canal deixa a câmara pulpar e se divide, próximo ao ápice, em dois canais distintos (configuração 1-2).
- **Tipo VI:** dois canais distintos deixam a câmara pulpar, fundem-se no corpo da raiz e se dividem novamente em dois canais próximo ao ápice (configuração 2-1-2).
- **Tipo VII:** um canal deixa a câmara pulpar e se divide em dois, que então se fundem, no corpo da raiz, e se divide novamente em dois canais distintos próximos ao ápice (configuração 1-2-1-2).
- **Tipo VIII:** três canais distintos que se estendem da câmara pulpar ao ápice (configuração 3).





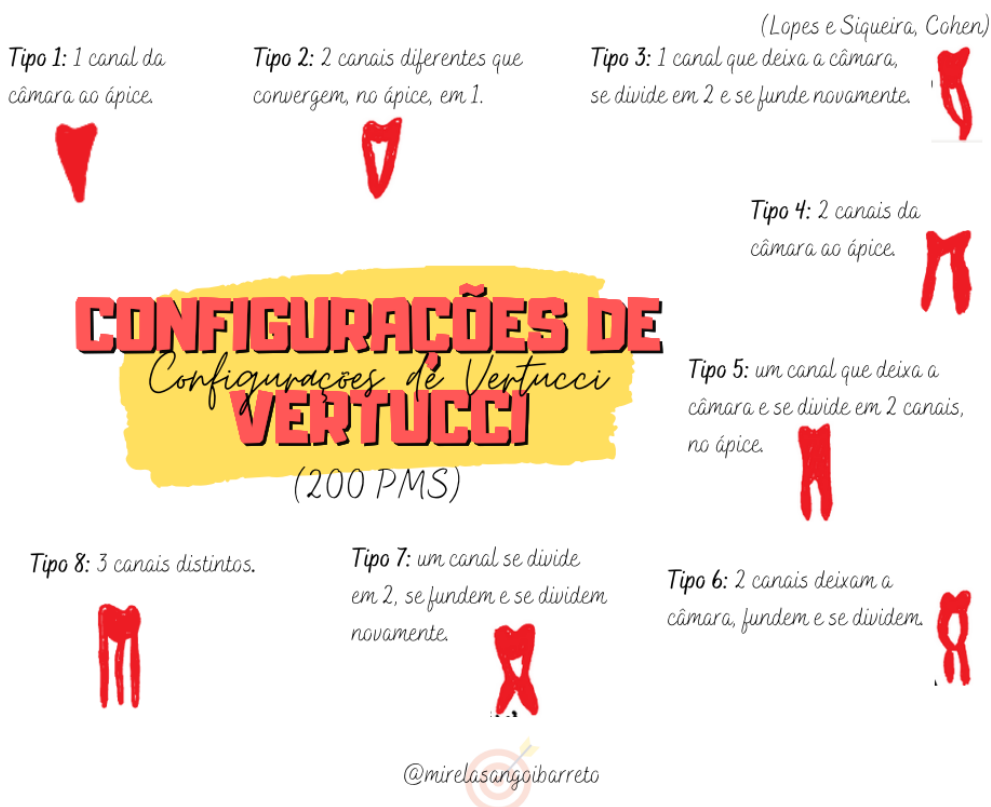Representação das variações das configurações dos canais em pré molares - Lopes e Siqueira, 2020.

Parece complicado?

Então vamos descomplicar...

Para você fixar melhor, preparei um mapinha mental.

Veja!



## Anomalias com impacto em Endodontia

A incapacidade de diagnosticar dentes com a anatomia anormal pode levar a erros de diagnóstico e um plano de tratamento que pode causar danos permanentes e perda de dentes. As **principais anomalias** com impacto na prática endodôntica incluem:

A **Fusão** refere-se a **dois germes se unem parcial ou totalmente formando um dente com coroa dupla**, mas com duas **cavidades pulpares separadas** e **dois canais radiculares distintos**.

A **Geminação**, por sua vez, ocorre quando o germe dentário sofre uma divisão por invaginação, dando origem a um dente com **coroa dupla**, mas com **cavidade pulpar única** e **canal radicular único**.

Uma anomalia bastante comum que ocorre em dentes posteriores é o **Canal em C**. A forma da secção transversal da raiz e do canal é similar à letra C.

Fique tranquilo, abordaremos canais em C logo na sequência da nossa aula.

**Radix entomolaris** é uma raiz supranumerária localizada na posição **distolingual dos molares inferiores**.

Não confunda com **Radix paramolaris**! Esta é uma raiz supranumerária localizada na porção **mesiovestibular dos molares inferiores**.

O **Taurodontismo** caracteriza-se por ser um **desenvolvimento avantajado da porção coronária da cavidade pulpar, quando o soalho pulpar está deslocado apicalmente.**

**Dens invaginatus** (*dens in dente*) é uma anomalia de desenvolvimento resultante de **invaginação na superfície da coroa do dente antes da calcificação ocorrer.**

E por fim, **Dens evaginatus** ou Cúspide talão é uma protuberância na face palatina dos dentes anteriores ou oclusal dos posteriores, podendo expor a polpa se desgastado.



(VUNESP/ESFCEX 2022) As anomalias dentais são defeitos de formação em função de distúrbios genéticos durante a morfogênese de dentes. A incapacidade de diagnosticar dentes com anatomia anormal pode levar a erros de diagnóstico e um plano de tratamento que pode causar danos permanentes e perda de dentes. A anomalia anatômica denominada radix entomolaris, refere-se à raiz supranumerária localizada na posição

- A) mesiovestibular dos molares inferiores.
- B) mesiopalatina dos molares superiores.
- C) distopalatina dos molares superiores.
- D) distolingual dos molares inferiores.
- E) mesiovestibular dos molares superiores.

**Comentários:**

*Radix entomolaris* é uma raiz supranumerária localizada na posição distolingual dos molares inferiores.

*Não confunda com Radix paramolaris!* Esta é uma raiz supranumerária localizada na porção mesiovestibular dos molares inferiores.

O gabarito é **letra D**.

## **Considerações clínicas relacionadas à anatomia dos diferentes grupos dentários**

Aqui você irá encontrar **características específicas** de cada grupo dentário, bem como as principais diferenças nos comprimentos dos dentes, descritas por **Lopes e Siqueira e por Hargreaves**.





É importante ressaltar que, mais importante do que saber o comprimento exato do canino superior - por exemplo- é saber identificar possíveis **alterações que descrevem o grupo dentário**. Para facilitar o seu estudo, reunimos as principais características dos grupos dentários, bem como fizemos algumas comparações entre os autores. Iniciaremos com o estudo do incisivo central superior:



**O Incisivo Central Superior (ICS)** possui raiz única com **canal reto e amplo**, e canais múltiplos são raros neste grupo dentário. Possui câmara estreita no sentido vestibulo-palatino, o que representa um risco de perfuração. Deve-se ter atenção especial no momento da abertura coronária, pois os **eixos da coroa e da raiz não coincidem** em função do grau de inclinação do dente na arcada maxilar. Seu comprimento médio é de 22,5mm (Hargreaves); 23,7mm (LOPES).

**O Incisivo Lateral Superior (ILS)** possui dimensões menores do que o incisivo central, sendo mais largo no sentido mesio-distal. Possui **curvatura radicular no sentido disto-palatino** e uma grande incidência de anomalias: raízes múltiplas, fusão, geminação, sulcos radiculares, dens invaginatus, cúspide talão, canais em C ou S, coroa cônica e porção apical delgada). Seu comprimento médio é de 22mm (Hargreaves); 23,1mm (LOPES).



Fique atento! As questões costumam tentar confundir em relação à direção da curvatura da raiz: ela é para **DISTO-PALATINA** e não DISTO-VESTIBULAR.

**Os incisivos inferiores (ICI e ILI)** são os **menores dentes permanentes** e normalmente apresentam raiz única. Pode haver canal único, contudo frequentemente apresentam dois canais (V e L), sendo mais frequente no incisivo lateral do que no central. Apresentam seção reta transversal oval ou achatada de sua raiz, com maior diâmetro no sentido V-L. Seu comprimento médio é de 21,8mm (ICI) 23,3mm (ILI).

**O canino superior (CS)** é o **maior dente permanente**, podendo ser necessário o uso de instrumentos acima de 25 mm para o seu preparo químico-mecânico. Apresenta seção reta oval e em função do tamanho, seu ápice se aproxima muito da cavidade nasal (atenção quando em procedimentos parodontológicos). Seu comprimento médio é de 26,5mm (Hargreaves); 27,3mm (LOPES).

Já o **canino inferior** possui raiz única, com um canal ou dupla, com dois canais - menos frequente. Apresenta formato similar ao superior, porém muito mais achatada na direção mesiodistal e mais alongada



na direção vestibulolingual. Suas dimensões são menores do que as do Canino Superior e o seu comprimento médio é de 25,6mm (Hargreaves); 26mm (LOPES)



Em todos os grupos dentários abordados até o momento faz-se necessária a remoção do **ombro palatino** (dentes superiores) ou ombro lingual (dentes inferiores). Essa estrutura é uma saliência dentinária que pode "esconder" um canal extra ou abrigar microrganismos.

O **primeiro pré molar superior** normalmente apresenta duas raízes (V e P) e dois canais independentes. Em 6% dos casos apresenta trirradicular (duas raízes vestibulares e uma palatina), quando é considerado um "mini-molar". Seu canal palatino é maior que o vestibular, razão pela qual é escolhido para cimentação de pinos. É um dente **susceptível à Fratura Vertical de Raiz (FVR)**, em virtude de sua porção apical se apresentar extremamente fina e curva, além de próxima ao seio maxilar. Seu comprimento médio é de 20,6mm (Hargreaves); 22,3mm (LOPES).

O **segundo pré molar superior** é um dente bastante **similar ao primeiro pré-molar superior**, apresentando curvatura apical. Em sua configuração típica, apresenta uma raiz com um único canal de seção reta ovalada e maior diâmetro na direção vestibulopalatina. Raramente pode apresentar dois ou três canais separados. Seu comprimento médio é de 21,5mm (Hargreaves); 22,3mm (LOPES).

O **primeiro pré molar inferior** normalmente apresenta raiz única com um canal de seção transversal mais ampla na direção vestibulolingual. Um segundo canal pode ser identificado em 30% destes dentes e três canais também pode ocorrer (2 V e 1 L). Canais em forma de C representam 14% das raízes.

A sua proximidade com o forame mentoniano deve ser considerada, em caso de cirurgia parodontológica. Hargreaves afirma que são **dentes muito difíceis de tratar**, apresentando alto índice de **flare-ups** (explicaremos mais sobre o assunto na aula de emergências endodônticas). Seu comprimento médio é de 21,6mm (Hargreaves); 22,9mm (LOPES).

O **segundo pré molar inferior**, por sua vez, geralmente apresenta raiz única, quase sempre cônica, com um canal. Seção reta geralmente oval com maior diâmetro no sentido V-L. Seu comprimento médio é de 22,3mm para os dois autores.

Vamos iniciar o estudo sobre os molares, com o **Primeiro molar superior**. Ele representa o maior dente em volume da nossa arcada dentária. Apresenta três raízes divergentes com 3 ou 4 canais. **A raiz palatina** apresenta o maior volume e acesso mais fácil, possuindo frequentemente uma curvatura no sentido vestibular (54,6%).

A **raiz distovestibular** é cônica, geralmente reta e possui apenas um canal, podendo apresentar dois. Já **raiz mesial** frequentemente apresenta dois canais (mesiovestibular e mesiopalatino) que se conectam por meio



de istmos, unindo-se ou não na porção apical. Instrumentação difícil. A posição do **quarto canal** (geralmente tortuoso) geralmente se encontra entre o orifício do MV e do palatino (verificar a presença do sulco saindo do canal mesiovestibular). Seu comprimento médio é de 20,8mm (Hargreaves); 22,3mm (LOPES).

O **segundo molar superior** apresenta morfologia externa semelhante ao primeiro, com a presença de três raízes menores e menos curvas que o 1ºMS. Uma característica importante é a sua tendência ao fusionamento. Apresenta também uma incidência relevante de dois canais (V e P). Seu comprimento médio é de 20mm (Hargreaves); 22,3mm (LOPES).

O **primeiro molar inferior** é o **maior dos molares inferiores**, normalmente com duas raízes (M e D). É o 1º dente permanente a erupcionar e por isso, está bastante relacionado à necessidade de tratamento endodôntico. Usualmente, apresenta 2 raízes com 3 ou 4 canais, com possibilidade de *Radix entomolaris (DL)* principalmente em pacientes asiáticos. Seu comprimento médio é de 21mm (Hargreaves); 22mm (LOPES).

O **segundo molar inferior** apresenta coroa menor e mais simétrica que 1ºMI. Normalmente possui duas raízes (M e D), mais próximas, com três ou quatro canais. Suas raízes são mais curtas, com ápices mais próximos e canais mais curvos, apresentando **alta prevalência de anomalias** como: **canais em forma de C** (não fusão da bainha de Hertwig); *radix entomolaris*, tendência ao fusionamento radicular total ou parcial. 19,8mm (COHEN); 21,7mm (LOPES).

## Acesso cavitário nos diferentes grupos dentários

A realização de um **correto acesso coronário** está relacionada ao sucesso da terapia endodôntica. O acesso coronário pode ser definido como o preparo de uma cavidade que inclui a porção da coroa do dente removida para se ter acesso à cavidade pulpar, representada pela câmara pulpar e canal radicular.

Algumas **medidas preliminares** devem ser realizadas antes de iniciar o acesso propriamente dito.

Vejamos!



- Verificar a inclinação do dente e das raízes no arco dentário.
- Remoção de toda dentina cariada e das restaurações que impeçam o adequado acesso aos canais radiculares.
- Alisar as superfícies pontiagudas dos dentes, que possam interferir na colocação do lençol de borracha e facilitar a realização do isolamento absoluto.
- Remover todos os planos inclinados da coroa que possam interferir no estabelecimento correto de referências externas, para a futura instrumentação e obturação dos canais radiculares.

- Estabelecer a área de eleição adequada de acordo com as características anatômicas do elemento dentário.

Vamos iniciar o nosso estudo **conceituando** área de eleição, direção de trepanação, forma de contorno e conveniência.



A **área de eleição** é **ponto escolhido para ser iniciado o desgaste do dente**.

Nos incisivos e caninos superiores, fica na face palatina, 1 a 2 mm abaixo do cingulo; nos inferiores, na face lingual, 1 a 2 mm acima do cingulo; nos pré-molares e molares, na face oclusal, junto à fossa central em ambos os arcos. Área mais central da superfície palatina, próximo do cingulo.

A **forma de contorno inicial** é a obtida partindo do ponto de eleição, normalmente utilizando brocas 1557 ou broca esférica diamantada de tamanho compatível com a cavidade (1011, 1012, 1013 e 1014). Antes de se remover o teto da câmara pulpar, toda dentina cariada deve ser removida mesmo que isto envolva outras faces do dente.

Após, deve-se atingir o teto e penetrar no interior da câmara pulpar, **preferencialmente em direção ao canal mais volumoso, no caso dos dentes multirradiculares (por exemplo: distal dos molares inferiores, palatino dos molares superiores)**. Esta manobra é conhecida como **direção de trepanação**. Após, realiza-se isolamento absoluto do campo operatório, com a colocação do grampo e lençol de borracha, para poder dar início ao preparo dos canais.

Após a colocação do isolamento absoluto, se dará o início da **preparação da câmara pulpar**. Essa etapa consiste na remoção de todo restante da parede do teto e no preparo das paredes laterais da câmara pulpar. Para esta manobra, podem ser utilizadas **brocas esféricas e troncas cônicas diamantadas** de pontas inativas (**Endo Z, 3081, 3082, 3083, ou 4081, 4083**).

Para os casos de peças protéticas, **Hargreaves** afirma que pontas diamantadas de granulação média e fina são capazes de cortar a zircônia de forma eficiente e segura para o acesso cavitário sem comprometer a peça protética.



Preferencialmente, devemos utilizar as brocas sem corte na ponta, que podem ser apoiadas no assoalho da câmara, sem o risco de causar danos. O uso de brocas esféricas de baixa rotação, broca tipo LN e de insertos ultrassônicos especiais de diferentes formas e tamanhos poderão ser úteis.

Dito isto, partimos para a **forma de conveniência**. Esta etapa operatória é realizada com a intensão de dar uma **conformidade à cavidade pulpar com a finalidade de facilitar outros procedimentos operatórios**. Poderão ser utilizadas brocas diamantadas em forma de vela, tipo 1111, brocas tronco-cônicas de ponta inativas (Endo Z, 3081, 3083, 4083) ou insertos ultrassônicos com ou sem diamantes.

O acesso coronário poderá sofrer alterações futuras na sua **forma de contorno** (formato da cavidade de acesso aos canais) e/ou configuração final à medida que o procedimento de instrumentação seja inicializado, visando melhorar e aprimorar a qualidade do acesso para facilitar a instrumentação e os futuros procedimentos de obturação.

Iremos agrupar os dentes com características semelhantes, quanto à área de eleição, direção de trepanação e forma de contorno.

Assim ficará muito mais fácil, veja!



### Dentes superiores

|                                       |   |
|---------------------------------------|---|
| <b>Incisivos e caninos superiores</b> | <b>Área de Eleição:</b> mais central da superfície palatina, próximo do cingulo.<br><b>Forma de Contorno Inicial:</b> triangular regular, com a base voltada para incisal e o vértice voltado para o cingulo.<br><b>Forma de conveniência:</b> remoção das anfractuosidades, regularização e alisamento dos ângulos mesial e distal do vértice da câmara pulpar, remoção da projeção dentinária na região do cingulo. |
| <b>Pré molares superiores</b>         | <b>Área de Eleição:</b> superfície oclusal, junto à fossa central.<br><b>Forma de Contorno Inicial:</b> cônico-ovoide, achatada no sentido mesiodistal.<br><b>Forma de conveniência:</b> desgastes compensatórios, a fim de permitir um acesso reto e direto ao canal ou canais radiculares.  |
| <b>Molares superiores</b>             | <b>Área de Eleição:</b> superfície oclusal, centro da fossa mesial.<br><b>Forma de Contorno Inicial:</b> triangular, com a base   |

15



|  |  |
|--|--|
|  | <p>voltada para vestibular e o vértice voltado para a palatina.</p> <p><b>Forma de conveniência:</b> deve-se reproduzir a anatomia da câmara pulpar e o número de canais dos molares superiores.</p> |
|--|--|



### Dentes inferiores

|                                       |  |
|---------------------------------------|--|
| <b>Incisivos e caninos inferiores</b> | <p><b>Área de Eleição:</b> mais central da superfície lingual, próximo do cíngulo.</p> <p><b>Forma de Contorno Inicial:</b> triangular, com a base voltada para incisal e o vértice voltado para o cíngulo. Estende-se até aproximadamente 2 mm da borda incisal e 1 a 2 mm acima do cíngulo.</p> <p><b>Forma de conveniência:</b> remoção das anfractuosidades, regularização e alisamento dos ângulos mesial e distal do vértice da câmara pulpar, remoção do ombro lingual.</p> |
| <b>Pré molares inferiores</b>         | <p><b>Área de Eleição:</b> superfície oclusal, junto à fossa central, com discreta tendência para mesial.</p> <p><b>Forma de Contorno Inicial:</b> cônico-ovoide.</p> <p><b>Forma de conveniência:</b> forma cônica, elíptica e achatada no sentido mesiodistal da cavidade pulpar.</p>  |
| <b>Molares inferiores</b>             | <p><b>Área de Eleição:</b> superfície oclusal, centro da fossa central.</p> <p><b>Forma de Contorno Inicial:</b> triangular, irregular ou trapezoidal, por causa da presença de dois canais na raiz distal.</p> <p><b>Forma de conveniência:</b> realiza-se desgaste compensatório, principalmente na parede mesial da câmara pulpar.</p>  |

Utilize essa informação para complementar o que já estudamos!





**Lopes e Siqueira 2020**

### *Acesso minimamente invasivo*



Também chamado de **cavidade endodôntica constricta, ou acesso "ninja"**, devido às suas características ultraconservadoras. Divergindo dos princípios gerais básicos da abertura coronária tradicional, esse acesso ultraconservador propõe **preservar uma parte significativa do teto da câmara pulpar e da dentina pericervical a área que está localizada 4 mm acima e 4 mm abaixo da crista óssea alveolar.**

No entanto, essa proposta ainda gera muitas controvérsias, uma vez que pretende "poupar" o desgaste dentário oferecendo uma preocupação quanto à eficiência do PQM (contaminação bacteriana). Além disso, sua execução resulta em diminuição substancial do espaço operatório e do alcance visual.

Portanto, o desenvolvimento de novas estratégias complementares de desinfecção endodôntica é necessário para que o acesso minimamente invasivo seja rotineiramente aplicado.

Segundo **Hargreaves 2022**, temos alguns outros sinônimos dessa técnica.

Veja!



Os objetivos são **preservar o máximo possível a estrutura dentária**, ao mesmo tempo que se procura localizar, desbridar, alargar, modelar e obturar o canal ou canais radiculares. Os acessos devem ser planejados para preservar a estrutura dentária saudável e prevenir a fratura do dente – denominadas **técnica endodôntica guiada, ou técnica microguiada,**

17



**cavidades constrictas, aberturas de acesso direcionado, e acesso com preservação de dentina dirigido pelo orifício de entrada do canal.**

Prevenir o desgaste cervicalmente, lateralmente ou em direção ao assoalho da câmara pulpar é especialmente importante. Contudo, acessos muito restritos podem ou não ter um impacto grande sobre o restante dos procedimentos endodônticos importantes. Embora a localização precisa do orifício de entrada e a penetração cuidadosa do canal sejam essenciais, devem-se empreender esforços para minimizar a remoção excessiva da estrutura dentária cervical.



(Prova do Exército/2021) Os acessos minimamente invasivos são uma tendência da Endodontia contemporânea e fundamentam-se na argumentação de proteger o dente contra a predisposição à fratura, divergindo dos princípios tradicionais de abertura coronária. Desta forma, pode-se afirmar que:

- (A) esses preparos propõem preservar a dentina pericervical e remoção completa do teto.
- (B) os estudos demonstram que acessos conservadores promovem resistência à fratura sem prejudicar a excelência do tratamento endodôntico.
- (C) os acessos “ninjas” apresentam características menos conservadoras da estrutura dental.
- (D) o efeito da irrigação permanece inalterado na sua eficácia em acessos conservadores.
- (E) esses conceitos estão atrelados às tecnologias, como microscópio, ultrassom e tomografia.

#### Comentários:

Conforme visto em aula, esse acesso ultraconservador propõe preservar uma parte significativa do teto da câmara pulpar e da dentina pericervical a área que está localizada 4 mm acima e 4 mm abaixo da crista óssea alveolar. No entanto, essa proposta ainda gera muitas controvérsias, uma vez que pretende "poupar" o desgaste dentário oferecendo uma preocupação quanto à eficiência do PQM (contaminação bacteriana). Além disso, sua execução resulta em diminuição substancial do espaço operatório e do alcance visual. Portanto, o desenvolvimento de novas estratégias complementares de desinfecção endodôntica é necessário para que o acesso minimamente invasivo seja rotineiramente aplicado. O gabarito é **letra E**.





## ASPECTOS RADIOGRÁFICOS DE INTERESSE ENDODÔNTICO

### Considerações iniciais

Cada vez mais tem se dado ênfase para as medidas protetivas ao paciente e a redução da dose de radiação durante o tratamento endodôntico é uma dessas medidas.

Por esse motivo, **somente as radiografias imprescindíveis devem ser realizadas**, uma vez que a exposição radiográfica consiste um procedimento irreversível e existe uma ênfase crescente, e muito justificável, em relação à proteção contra radiação.



Um princípio que deve ser sempre observado é o princípio da **ALARA** ("As Low As Reasonably Achievable"). O princípio básico da proteção radiológica ocupacional estabelece que **todas as exposições devem ser mantidas tão baixas quanto razoavelmente exequíveis**.

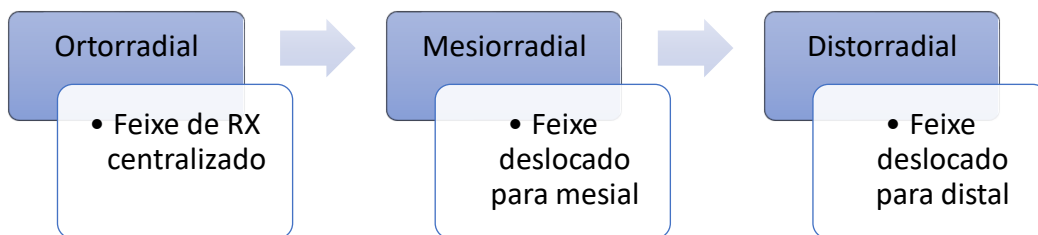
Além disso, existem outras **recomendações que devem sempre ser seguidas durante o uso do RX** em Endodontia, tais como: **utilização do método tempo-temperatura para revelação, análise das radiografias com uso de lupas, negatoscópio, sob iluminação**.

É importante ressaltarmos que todas as radiografias devem apresentar bom contraste, sem distorção (ou mínima), bem definida. Deve englobar áreas alveolares adjacentes (pelo menos 3mm de osso deve ser visualizado acima do ápice), conter coroas e raízes dos dentes investigados e sempre que possível, a tomada deve ser ortorradial, pois produz imagens mais nítidas.



O que é incidência ortorradial?

É uma tomada radiográfica de forma convencional, onde o **feixe central** de Raios X incide paralelamente às faces proximais dos dentes, **sem deslocar** o cabeçote do Raio X para mesial ou distal.



Apesar de ser um recurso auxiliar muito importante em Endodontia, o Raio-X apresenta algumas **limitações**, destacando-se:



- **Compressão das estruturas tridimensionais:** produz boa visualização no plano MD, porém ruim para o plano VL.
- **Ruído anatômico:** diferenciação de estruturas em relação à densidade é prejudicada. Elementos anatômicos maxilofaciais sobre ou internamente à área de interesse podem prejudicar a visualização do objeto sob a investigação e complicar a interpretação da radiografia. Essas interferências anatômicas podem variar de radiodensidade.
- **Perspectivas temporais:** Radiografias periapicais intraorais de determinada área ou dente devem ser comparadas ao longo do tempo para avaliar o desenvolvimento ou a progressão de uma doença. Mesmo quando posicionadores são utilizados para realizar radiografias em série, as imagens nunca serão idênticas. Radiografias mal posicionadas podem gerar má interpretação.
- **Distorção geométrica:** a geometria da área a ser avaliada raramente é reproduzida com precisão absoluta quando são utilizadas radiografias intraorais convencionais.

## Sensores digitais

Então vamos iniciar o estudo dos sensores digitais.

Tudo pronto? Vamos lá!



Cada vez mais tem se utilizado sensores digitais ao invés do Raio-X convencional. Mas é importante esclarecer que quanto á **interpretação radiográfica**, radiografias digitais são equivalentes às convencionais (Lopes e Siqueira).

Fique atento! Vamos listar a seguir, pois este conteúdo costuma ser bastante explorado nas provas.



- Redução da dose de exposição;
- Geração quase instantânea da imagem;
- Eliminação da variável do processamento radiográfico;
- Uso de prontuário eletrônico;
- Diminuição do impacto ambiental;
- Redução da exposição do pessoal a substâncias químicas perigosas.

Quanto à redução do **tempo de exposição**, podemos afirmar que o tempo de exposição à radiação utilizado para realizar o exame é **praticamente a metade quando comparado ao exame de RX convencional**. Isso se traduz em uma grande vantagem, não é mesmo?

A **imagem** gerada durante o exame com sensores digitais é quase que **instantânea** no software do computador acoplado. Além disso, caso o exame não tenha resultado em alta qualidade, é possível corrigi-lo pelo **pós-processamento** mesmo, no computador. Dessa forma, o exame não precisa ser refeito e o paciente não ficará exposto à dose em dobra da radiação.

O uso do Raio-X digital possibilita arquivar os exames em **prontuário eletrônico**, dispensando o uso de papel e arquivo. Também é vantajoso ao meio ambiente, pois elimina o descarte de películas de chumbo e dos líquidos de revelação e fixação, diminuindo o **impacto ambiental** e a exposição dos profissionais à substâncias químicas perigosas.



Agora, vamos à definição de dois conceitos importantes em radiologia:

- **Resolução espacial:** capacidade de exibir dois objetos próximos entre si como duas entidades separadas.
- **Resolução de contraste:** capacidade de diferenciar entre áreas em uma imagem com base na densidade.





### Quais as tarefas diagnósticas do Raio-X em Endodontia?

O Raio X pode ser utilizado para determinação do **Comprimento de Trabalho (CT)** durante a Odontometria. E para isso, o sistema digital funciona tão bem ou melhor do que filmes intrabucais.

Também é bastante utilizado para determinar o **diagnóstico e reparação**. Por exemplo, radiografia por subtração digital para detecção de preenchimento ósseo, em casos de reabsorção por exemplo. Como se fosse o "antes" e "depois" do tratamento endodôntico.

Por fim, e não menos importante, ele também é utilizado para **controle do tratamento endodôntico**, a exemplo da preservação do caso.

## Técnicas radiográficas



Agora iremos abordar as principais técnicas radiográficas que podem ser utilizadas no tratamento endodôntico. Iniciaremos com a técnica da Bisettriz.

Na **técnica da bisettriz (ou Ciezinsky, cone curto)**, o feixe de Raio-X deve passar **perpendicular à bisettriz** entre os planos formados pelos planos do filme e do dente. Erros durante a técnica podem produzir alongamento ou encurtamento; superposição da asa do grampo, ausência de nitidez.

Já na **técnica do paralelismo (cone longo)**, o feixe passa sobre o filme **paralelo ao plano do dente**. Essa técnica exige o uso de posicionadores do filme, resultando em uma necessidade de maior tempo de exposição, em função do **aumento da distância focal** em torno de 40 cm.



(Concurso da Aeronáutica/ 2020) A técnica radiográfica mais utilizada pelos endodontistas, por ser de fácil manipulação e rápida obtenção, é baseada na lei isométrica de Cieszinski. A respeito dessa técnica, é correto afirmar que a modificação do comprimento do cone e a angulação dos raios durante as tomadas radiográficas são, respectivamente,

- a) cone curto / paralelo.
- b) cone curto / bissetriz.
- c) cone longo / paralelo.
- d) cone longo / bissetriz.

#### Comentários:

Conforme estudamos, na Técnica da Bissetriz (ou Cieszinsky, cone curto), o feixe de Raio X deve passar perpendicular à bissetriz entre os planos formados pelos planos do filme e do dente. Portanto, o gabarito é **letra B**.



**A Variação Angular** é um recurso utilizado para se obter tridimensionalidade e possibilitar localização espacial mais perfeita de algumas estruturas em relação a outras, o que é especialmente importante para localizar em qual face da raiz ocorreu a perfuração, por exemplo. Ela foi primeiramente descrita por Clark em 1910 e modificada por Richards, em 1952 e 1980.

Nessa técnica de variação angular, segue-se a regra de **SLOB** (*Same on lingual, opposite on bucal*), que afirma que **o objeto mais afastado do filme e o mais próximo do cabeçote se deslocam mais. O objeto mais próximo do filme e o mais afastado do cabeçote se deslocam menos.**

Vamos facilitar?



O objeto que está por lingual acompanha o movimento do cabeçote de Raio X.

O objeto que está por vestibular se move para o lado oposto.

Existem dois tipos de variação do ângulo do Raio-X: variação da angulação horizontal e da angulação vertical.

Na **variação horizontal**, o cabeçote se movimenta da direita para a esquerda ou esquerda para a direita. Basicamente, é a técnica de **Clark**. Utilizada para **dissociação de canais, localização de perfurações, etc.**

Já na **variação da Angulação Vertical**, o cabeçote se movimenta de cima para baixo ou vice-versa. Essa variação é denominada **Le Master**. É uma técnica bastante utilizada para **"fugir" de sobreposições, como o processo zigomático, na altura dos molares superiores.**

Pode ser realizada adicionando um rolete de algodão atrás do filme radiográfico, para que fique o mais paralelo possível ao plano do dente, compreendeu?



Agora vamos abordar a **técnica Triangular do Rastreamento**.

Essa técnica é bastante utilizada em Endodontia, pois possibilita a **localizações de reabsorções dentárias, perfurações e curvaturas, bem como diferenciar em qual canal está a lima**, por exemplo no caso de dentes multirradiculares em que as raízes aparecem sobrepostas. É uma **variação da técnica de Clark**.

Para executar essa técnica são necessárias três tomadas radiográficas, que posteriormente serão interpretadas em conjunto: uma tomada **ortorradial (B)**, uma dissociação **mesial (A)** e outra **distal (C)**.

Veja a ilustração:

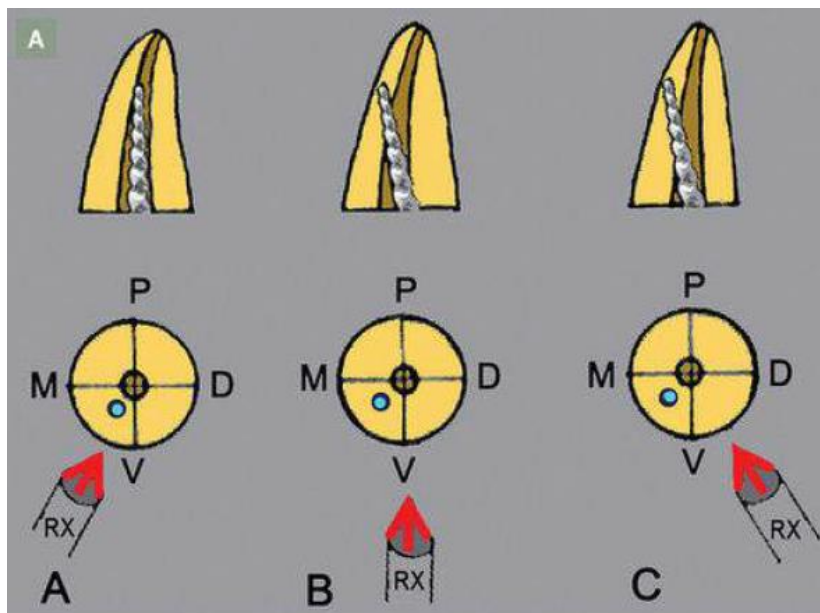



Figura 1 - Técnica triangular de rastreamento. Lopes e Siqueira, 2015.



Para interpretar a técnica basta utilizar a técnica de Clark como base. Vejamos um exemplo prático, que vai auxiliar na compreensão:

Quero localizar a face exata de uma perfuração radicular (mesiovestibular, distovestibular, mesiolingual ou distolingual).

Quando eu realizo a tomada ortorradial (feixe centralizado) **a perfuração parece estar por mesial**. No entanto, não consigo estabelecer se está por mesiovestibular ou por mesiolingual (e esse é o objetivo do meu exame: ter uma noção tridimensional através de um exame que é bidimensional). Logo, vou realizar a técnica triangular de rastreamento.

Faço uma tomada mesioradial (cabeçote do Raio X deslocado para mesial). Nessa tomada a perfuração acompanhou a mudança de direção (me leva a crer que está por ML). Então, faço mais uma tomada radiográfica, desta vez por distal: a perfuração continua acompanhando a mudança do feixe de Raio X, indo para a distal.

**Conclusão:** a perfuração está por mesiolingual, pois utilizando a regra do SLOB, o objeto que se move na direção do feixe de Raio X está por lingual.



Vamos aplicar estes conhecimentos realizando um exercício de fixação?



(Concurso da MARINHA/2017) Frequentemente, no exercício clínico diário, é necessário obter a informação tridimensional para possibilitar a localização espacial mais perfeita de algumas estruturas em relação a outras. Em conformidade com Lopes e Siqueira (2015), a ausência de noção de profundidade na radiografia faz com que se lance mão de recursos calcados no princípio de deslocamento de imagens. A técnica triangular de rastreamento é realizada mediante três tomadas radiográficas, sendo uma radiografia periapical ortorradial, outra com dissociação mesial e outra distal. Essas tomadas devem ser analisadas em conjunto. Se, por exemplo, um objeto se desloca na direção oposta ao posicionamento do tubo de raios X, quando o cabeçote do aparelho se movimenta para a direita ou esquerda, na direção horizontal, esse objeto está posicionado pela

- a) Vestibular
- b) Lingual
- c) Mesial
- d) Distal
- e) Oclusal

#### Comentários:

Conforme visto em aula, pela regra do SLOB, o objeto que se desloca para o mesmo lado do cabeçote do raio X está por lingual. O objeto que se desloca para o lado oposto está por vestibular. Portanto, o gabarito é **letra A**.

Além das tomadas radiográficas citadas, também podemos lançar mão da **radiografia Interproximal**. Em endodontia, ela é utilizada para visualização da relação assoalho-teto da câmara, entrada dos canais radiculares, nódulos de calcificação na câmara pulpar.

Também pode ser utilizada para verificar proximidades de restaurações presentes, recidivas de cárie e proteções pulpares.

Já **radiografia Panorâmica** tem uma maior tolerância pelo paciente, simplicidade de operação, economia de tempo, possibilitando análise de um maior número de estruturas anatômicas. Em Endodontia, é especialmente útil para verificação de lesões, planejamento de cirurgia perirradicular,



relação de estruturas anatômicas. No entanto, durante o tratamento endodôntico convencional é pouco utilizada, pois não proporciona nitidez adequada.

## Visualização de lesões no Raio X

Aqui precisamos ter muita atenção: lesões em tecido esponjoso podem não ser visíveis radiograficamente, mesmo em grandes proporções. Essa visualização não depende da do volume perdido de tecido calcificado, mas sim da composição mineral do tecido. Vamos exemplificar:

Para um tecido calcificado que contenha um elevado conteúdo mineral, basta uma pequena destruição dele para que haja visualização radiográfica.



A lesão é prontamente visualizada radiograficamente, quando localizada no osso cortical; menos prontamente visualizada na região endosteal; bem menos visualizada em estrutura esponjosa.

**Concluindo: não é o tamanho da lesão que produz a visualização radiográfica** e sim a quantidade de mineral do tecido perdido. Isso significa que uma lesão grande em tecido esponjoso pode não ser visível no Raio-X, enquanto uma lesão pequena em osso cortical poderá ser visualizada mais prontamente.

Hargreaves ainda vai além, pois ele afirma que lesões radiolúcidas, resultantes da perda de mineralização óssea, podem se formar em qualquer lugar ao longo da anatomia da superfície radicular.

Para o autor, é necessária uma **perda de conteúdo mineral de 30-40%** para que essas lesões sejam visualizadas no RX convencional. Ele afirma também que a tomografia computadorizada de feixe cônico (logo mais abordaremos este assunto) é mais sensível na detecção de lesões periapicais em molares e pré-molares, quando comparada com RX periapical.

## Tomografia computadorizada de Feixe Cônico em Endodontia



Primeiramente, vamos esclarecer: tomografia computadorizada de feixe ou cônico (**TCFC**) ou tomografia *cone beam* são sinônimos.

A TCFC é um sistema contemporâneo, tridimensional, de diagnóstico por imagem projetado especificamente para uso no esqueleto maxilofacial.

Durante a exposição neste exame, o feixe cônico de raios-X gira de 180 a 360 graus, ao redor da cabeça do paciente, em uma única varredura, sem a necessidade de mover o equipamento ou o paciente. O tempo do exame varia em torno de 10 e 40 segundos, mas com os sistemas mais atuais de feixe de Raios X pulsátil pode ser tão baixo, quanto 2 a 5 segundos.

Assim como o Raio-X convencional e digital, a tomografia pode ser colimada para incluir apenas a região de interesse, reduzindo a exposição e a dose de radiação a que o paciente está exposto.

A TCFC resulta em **maior radiação que RX convencional**, porém menor do que uma tomografia convencional.

As maiores vantagens deste exame estão relacionadas à produção de imagens tridimensionais, em que as fatias de imagens podem ser escolhidas pelo clínico.

Mas afinal, quais são as **aplicações da tomografia cone beam** em Endodontia?

São inúmeras, por isso vamos listá-las a seguir:



- Detecção de lesão perirradicular (maior sensibilidade)
- Avaliação de Locais Cirúrgicos em Potencial
- Avaliação e Manejo do Trauma Dentário
- Avaliação da Anatomia e Morfologia do canal Radicular
- Diagnóstico, Avaliação e Tratamento das reabsorções radiculares
- Diagnóstico de Fraturas radiculares verticais
- Avaliação e manejo da dor Orofacial complexa e complicações endodônticas
- Avaliação dos resultados do tratamento endodôntico



Para Lopes e Siqueira, as maiores **limitações** deste exame são o alto custo, a resolução e principalmente a geração de artefatos - que é um efeito indesejável, pois reduz o rendimento das imagens.

*Mas o que são estes artefatos?*



Objetos de densidade elevada (esmalte ou restaurações metálicas) sofrem o fenômeno chamado de **beam hardening** ("endurecimento do feixe"). Isso produz dois tipos de artefatos: a distorção de estruturas metálicas (artefato em taça) e o aparecimento de estrias e faixas escuras entre duas estruturas densas.

O fenômeno do endurecimento do feixe ocorre quando os fótons de raios X com menor quantidade de energia são absorvidos por esses materiais em detrimento de fótons de energia mais elevada, resultando na formação de bandas hipodensas (dark bands), estrias hiperdensas (white streaks) e distorção de objetos metálicos (cupping artifact) na imagem.

A imagem a seguir do livro dos professores Lopes e Siqueira, exemplifica o fenômeno descrito acima.

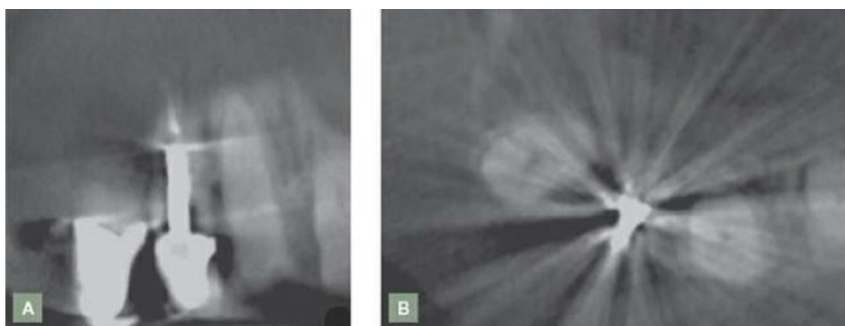


Figura 2 - Fenômeno *beam hardening*. Lopes e Siqueira, 2015.

Através do exame de TCFC, centenas de imagens são adquiridas, que são reconstruídas e processadas pelo computador com softwares sofisticados, para produzir um volume esférico ou cilindro de dados, chamado campo de visão (**Field of view - FOV**).

Aqui, a unidade de medida é o **Voxel**.



*Voxel são unidades tridimensionais  $512^3$ , básicas do volume de imagem capturada pela TCFC.*



## MICROBIOLOGIA ENDODÔNTICA

Antes de iniciarmos o assunto propriamente dito, precisamos estabelecer o conceito de que a **etiologia** da patologia pulpar e perirradicular é, em sua maioria, **infecciosa**. Assim, é importante reconhecer os principais microrganismos, suas vias de acesso, padrão de colonização e consequências da infecção endodôntica.

Enquanto a **polpa encontrar-se em estado de vitalidade**, uma **infecção não se instala neste tecido**. Todavia, se o tecido pulpar se tornar necrosado, microrganismos invadem e colonizam o sistema de canais radiculares.

Uma vez que a polpa se torna infectada, a entrada desses microrganismos e de seus produtos para os tecidos perirradiculares estimula **o desenvolvimento das respostas inflamatória e imunológica**. A ocorrência de uma patologia perirradicular está associada a essas respostas de defesa do hospedeiro visando conter o avanço da infecção endodôntica para o osso e outras regiões do organismo.

Isso significa que existe uma forte **relação causal** entre os **microrganismos** e as **patologias** pulpares e perirradiculares, pois as bactérias representam uma fonte de agressão persistente, sendo relevantes nos seguintes problemas:



- Patologia pulpar e perirradicular;
- Agudizações e reagudizações (*flare-ups*);
- Sintomatologia e exsudação persistentes;
- Fracasso no tratamento endodôntico;

### Vias de infecção da polpa dental

Bactérias podem causar **dano direto ou indireto** aos tecidos perirradiculares.

Veja a seguinte imagem, que representa os **causadores de danos diretos e indiretos aos tecidos perirradiculares**:

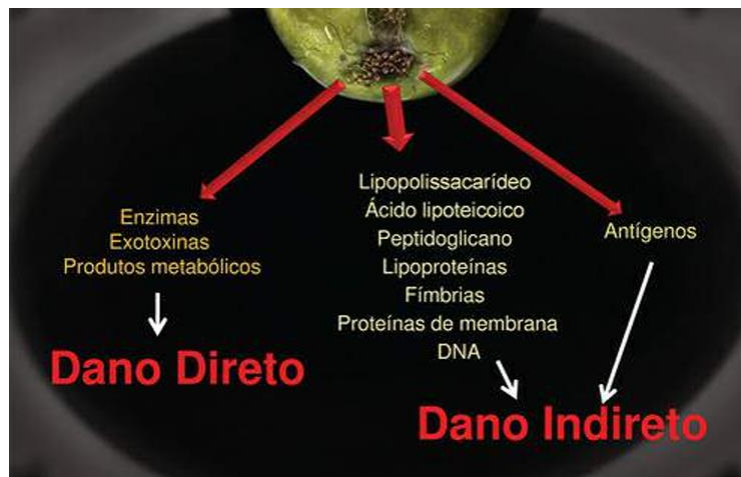

Figura 1- Lopes e Siqueira (2015)

Ressaltamos que **enzimas como a hialuronidase** são causadoras de **dano direto sobre os tecidos!**

**LTA, LPS** são causadores de **dano indireto**, ok?

No entanto, em condições normais, **os envoltórios naturais do dente (esmalte e cemento) protegem a dentina e a polpa das agressões.**



(Prova da Marinha/2023) Segundo Lopes e Siqueira (2020), a agressão aos tecidos perirradiculares resulta da ação direta e indireta das bactérias. Assim, assinale a opção que apresenta uma causa de dano direto aos tecidos

- A) Lipoproteínas
- B) Proteínas da membrana
- C) Antígenos
- D) Lipopolissacarídeo
- E) Hialuronidase

**Comentários:**

Conforme estudamos, as enzimas são causadoras de dano direto (Ex: Hialuronidase). **Portanto, o gabarito é letra E.**



A cárie, o traumatismo ou até mesmo procedimentos restauradores podem funcionar como "portais" por onde os microrganismos podem invadir e causar danos à polpa.



Além dos túbulos dentinários, a polpa pode tornar-se infectada via exposição pulpar direta e por problemas periodontais.

## Túbulos dentinários

Os **túbulos dentinários** ocupam de **20% a 30% do volume de dentina**.

Possuem uma conformação cônica, com seu **diâmetro maior** próximo à polpa **2,5 micrometros x 0,9 micrômetros**. Isso significa que o maior diâmetro dos túbulos está voltado para a polpa (maior permeabilidade) e o seu menor diâmetro voltado para a "periferia" do dente (junção cimentoesmalte).

Quanto à **densidade**, os túbulos dentinários estão presentes em número de **45.000 túbulos/mm<sup>2</sup> próximos da polpa (22% da área) versus 15.000 túbulos/mm<sup>2</sup> (1% da área) nas extremidades**.

Perceba que os autores Lopes e Siqueira consideram como sendo verdade tanto **45.000 túbulos** (Capítulo 4) quanto **65.000 túbulos/mm<sup>2</sup>** (capítulo 6). Isso acontece porque os capítulos de um mesmo livro podem ser escritos por diferentes autores.

Ok, você já sabe então o diâmetro dos túbulos dentinários, mas e o **diâmetro das principais bactérias**, você sabe qual é?

Diâmetro da maioria das bactérias: **0,2 a 0,7 micrômetros;**

Isso significa que o **diâmetro das principais bactérias é inteiramente compatível com o dos túbulos dentinários**, pois a bactéria com maior diâmetro "cabe" dentro do menor túbulo dentinário. Você compreendeu?

Enquanto a polpa continuar vital, a exposição dentinária não representa uma via significativa para infecção pulpar, exceto quando a espessura da dentina é consideravelmente reduzida e a permeabilidade da dentina é significativamente aumentada.



## NOVIDADE!

As bactérias contatam a dentina por saliva, formação da placa bacteriana ou por cárie. Elas não são capazes de afetar de forma significativa a polpa, se houver ao menos **0,2 mm** (medida considerada crítica) de dentina remanescente. No entanto, a distância dentina-polpa considerada mais segura é de 0,5mm.

Para que essa proteção seja efetiva, existem alguns **fatores que limitam a invasão de bactérias**, destacando-se:

- **Fluido dentinário (anticorpos e componentes do sistema complemento);**
- **Conteúdo dos túbulos (processos odontoblásticos, fibrilas);**
- **Esclerose dentinária;**
- **Dentina terciária;**
- **Smear layer;**
- **Deposição intratubular de fibrinogênio.**

### Exposição pulpar direta

A **cárie dental** é a **causa mais comum de exposição pulpar direta**. No entanto, ela também pode ocorrer por trauma ou procedimentos iatrogênicos.

A exposição iatrogênica da polpa não oferece maiores problemas se ocorrer de forma asséptica, o que é raro. Contudo, se houver contaminação pela saliva ou pelo próprio instrumento que promoveu a exposição (p. ex., brocas usadas na remoção de cárie e, portanto, contaminadas), a resposta da polpa dependerá: do número e da virulência dos microrganismos introduzidos; do estado de saúde pulpar; do tratamento e das medidas restauradoras a serem instituídos.

### Doença periodontal

A doença periodontal pode afetar a polpa através do acesso dos microrganismos **via forames laterais, túbulos dentinários e forame apical**.

No entanto, a doença periodontal não parece induzir maiores alterações no tecido pulpar, desde que este esteja em **estado de vitalidade**. Existem fortes evidências de que a total desintegração do tecido pulpar, caracterizado por necrose, apenas ocorre quando a doença periodontal atinge o forame apical.

Antigamente, a **teoria da anacorese hematogênica** era defendida, em alguns casos quando não se sabia qual era a causa da necrose pulpar. Dizia-se que a causa era uma "necrose anacorética".

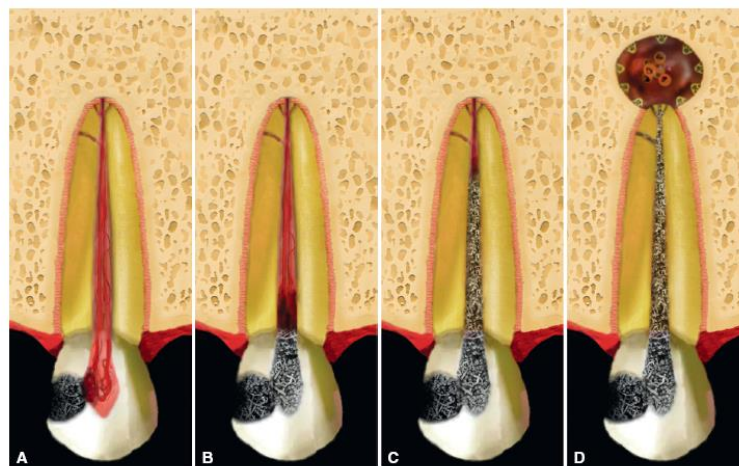




Nessa teoria, os microorganismos seriam transportados no sangue ou pela via linfática para uma área de tecido danificado, onde eles penetrariam, estabelecendo uma infecção. É como se as bactérias sofressem "atração" por locais com necrose.

A figura a seguir, ilustra as possíveis vias de infecção pulpar que acabamos de estudar.

Veja!



Dinâmica da resposta pulpar de uma exposição cariosa (A) à inflamação pulpar (B), à necrose pulpar (C), à formação de periodontite apical (D).

Figura 2 – Lopes e Siqueira (2015)

## Padrão de colonização e biofilme endodôntico

Para iniciar este assunto, precisamos estabelecer que morfologicamente, a microbiota endodôntica consiste em cocos, bacilos, filamentos e espirilos.

Além disso, devemos ter conhecimento do que significa **patogenicidade e virulência**.

A **capacidade que um microrganismo possui de provocar doenças** é denominada **patogenicidade**. Já a **virulência** denota o **grau de patogenicidade de um microrganismo**.

Os **fatores de virulência** são **produtos microbianos, componentes estruturais ou estratégias que contribuem para a patogenicidade**, a exemplo da **capacidade de formar biofilmes**.



Quanto maior o grau de organização da comunidade microbiana instalada no SCR, maior seu potencial patogênico e mais difícil será sua eliminação durante o tratamento endodôntico.

Assim como, **quanto maior a lesão perirradicular, maior a probabilidade de se encontrar biofilmes bem-organizados.**



Quais as bactérias que são mais comumente encontradas nos túbulos dentinários?

- *Porphyromonas endodontalis,*
- *P. gingivalis,*
- *Fusobacterium nucleatum,*
- *A. Israelli,*
- *Propionium acnes;*
- *E. faecalis*
- Fungos (*Candida albicans*).

Você pode estar se perguntando: qual seria a **fonte de nutrientes** para essas bactérias?

A resposta para esse questionamento são **os fluidos teciduais, exsudato inflamatório, componentes da saliva, células pulpares mortas, tecido pulpar necrosado e até mesmo os produtos do metabolismo de outras bactérias.**

## Comunidades bacterianas em Endodontia

Os diferentes tipos de infecções endodônticas são compostos de **comunidades bacterianas mistas.**



O que são comunidades mistas?

**Comunidades mistas** são compostas por bactérias **gram positivas e gram negativas**.

É importante ressaltarmos o fato de que algumas comunidades estão mais relacionadas com certas formas de doença que outras, de acordo com as suas características. Existe também um padrão relacionado com a geografia.

Para compreender melhor, vamos dar um exemplo da prática clínica:

Os microrganismos que habitam a **região cervical** do canal possuem **características diferentes** daqueles que habitam a porção apical. Por exemplo, seus substratos são diferentes, a tensão de oxigênio é diferente, alguns sobrevivem em meio anaeróbio estrito enquanto outros em anaeróbio facultativo.

Isso significa que a **porção apical abriga uma comunidade significativamente diferente da região mais coronária** do canal. E isso parece estar diretamente ligado ao fato de que algumas bactérias são mais resistentes do que outras, ao tratamento endodôntico.

Veja!

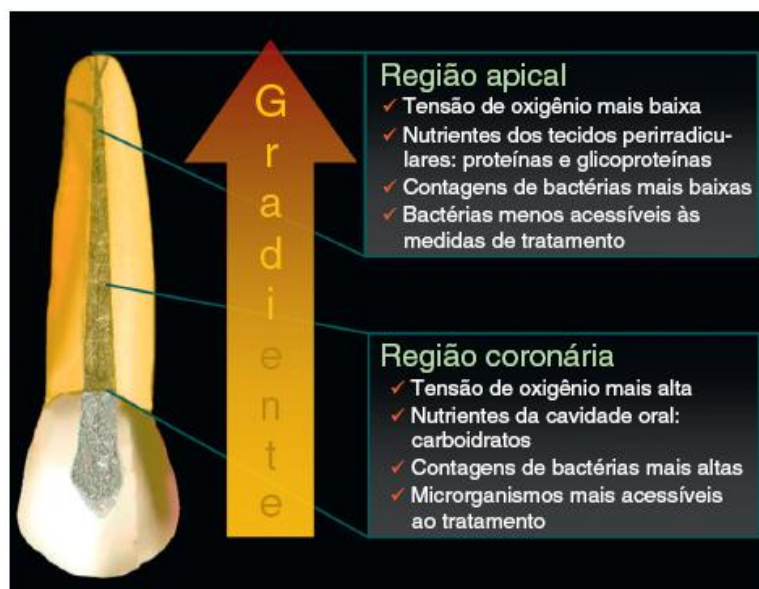


Figura 3- Lopes e Siqueira (2015)

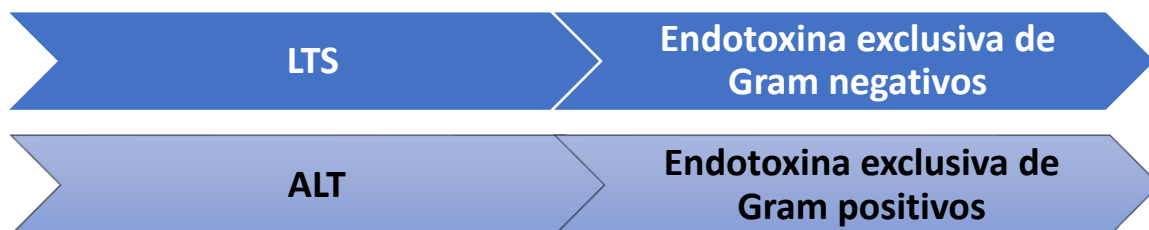
## A lesão perirradicular é causada por biofilmes

O **biofilme endodôntico** apresenta uma dinâmica diferente de formação, pois ele simplesmente não se estabelece no ápice radicular de forma instantânea: ele se forma de **maneira progressiva**.

O que é biofilme?



**Biofilme** é uma comunidade microbiana **multicelular sésil**, caracterizada por **células que estão firmemente presas a uma superfície e emaranhadas em uma matriz** autoproduzida de substância extracelular, geralmente **LPS (lipopolissacarídeo** - uma endotoxina produzida e liberada pelas bactérias).



É um grupo **altamente organizado**, emaranhado em uma espécie de "gelatina", que atua de forma conjunta na perpetuação da doença endodôntica.

É importante que você entenda que bactérias organizadas sob a forma de biofilme são muito mais difíceis de combater do que quando **isoladas (estado planctônico)**.



Na patogênese microbiana, o termo atualmente utilizado para **sistemas baseados em comunicação intercelular que regulam a expressão genética de uma forma que depende da densidade celular** é denominado **sensor de quórum**.

Ele regula também os **estágios de atividade e repouso, expressão genética, e as relações como um todo nas bactérias do biofilme**.

## Resistência a agentes antimicrobianos

Bactérias organizadas em biofilmes são mais resistentes aos antibióticos do que as mesmas células desenvolvidas em estado planctônico.

A concentração de antibiótico necessária para eliminar bactérias no biofilme é de 100 a 1000x mais alta do que a necessária para eliminar as mesmas espécies em estado planctônico.

Mas quais são os **mecanismos envolvidos na resistência dos biofilmes?**

- **Estrutura (matriz) do biofilme pode restringir a penetração de agentes antimicrobianos;**
- **Alteração da taxa de crescimento das bactérias no biofilme;**
- **Presença de bactérias persistentes.**



## Métodos de identificação microbiana

A fim de melhor estudar os microrganismos que habitam os canais radiculares e as lesões perirradiculares, existem alguns métodos de identificação microbiana. Dentre esses métodos, podemos destacar o **método de cultura e o método de biologia molecular**.

Vejamos quais as principais diferenças entre os métodos:

O **método de cultura** trata-se de um processo de propagação de microrganismos no laboratório através do fornecimento de nutrientes e condições físico-químicas apropriadas, incluindo temperatura, umidade, PH. Nem todos os microrganismos podem ser cultivados em condições artificiais com esse método. O gene 16S rRNA ou 16S rDNA tem sido o gene alvo mais amplamente utilizado porque ele é universalmente distribuído entre as bactérias. Apresenta **custo menor, quando comparado ao método molecular**.

Já o método de **biologia molecular** é um **método mais caro e sofisticado**. Exemplos desse método são as reações de **PCR, Checkboard, Captura reversa, Pirosequenciamento**.



## Tipos de infecção endodôntica



Aqui você irá encontrar a resposta para quase **80% das questões** relacionadas à microbiologia endodôntica.

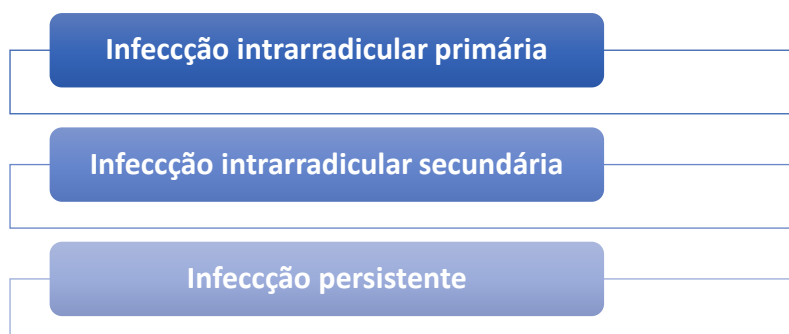
Fique atento aos diferentes tipos de infecções endodônticas, características e particularidades.

As infecções endodônticas podem ser classificadas de acordo com sua **localização anatômica** e de acordo com o **momento** em que os microrganismos invadem o sistema de canais.

Vamos simplificar?

➤ De acordo com a localização anatômica, são classificadas em **infecção intrarradicular** e **infecção extrarradicular**.

De acordo com o **momento em que os microrganismos invadiram os canais**, podem ser classificadas em:



Agora que você já sabe como as infecções endodônticas podem ser classificadas, vamos abordar separadamente cada uma delas, de modo que você consiga identificá-las e responder corretamente as questões sobre o assunto, certo?



DESPENCA NA  
PROVA!

## Infecção intrarradicular primária

Trata-se da **infecção inicial** onde os microrganismos **colonizam o tecido pulpar necrosado**.

O dente ainda não recebeu tratamento endodôntico!

São caracterizadas por uma **comunidade mista**, composta, em média, por **10 a 30 espécies** (Lopes e Siqueira), principalmente por Bacilos produtores de pigmentos negros, como: *Prevotella* (espécie sacarolítica) e *Porphyromonas* (espécie assacarolítica).

Como já destacamos, uma comunidade mista é composta por bactérias **gram positivas e gram negativas**. Por isso, é importante destacarmos as **espécies mais prevalentes**:

- **Gram negativas: Bacilos produtores de pigmentos negros: *Prevotella (sac)* e *Porphyromonas (assac)*, *Treponema*.**
- **Gram positivas: *Parvimonas*, *Streptococcus*, *Actinomyces*, *Eubacterium*.**

Evidências científicas revelam que bactérias participantes da infecção endodôntica primária pertencem a 9 dos 13 filos que possuem representantes orais, mais especificamente Firmicutes, Bacteroidetes, Spirochaetes, Fusobacteria, Actinobacteria, Proteobacteria, Synergistetes, TM7 e SR1. No entanto, métodos mais recentes de identificação molecular, como o pirosequenciamento, têm expandido ainda mais o número de filos que apresentam representantes nas infecções endodônticas.



HORA DE  
PRATICAR!

(VUNESP/ESFCEEx/2023) Bactérias encontradas no canal, após o PQM ou a medicação intracanal, podem ter sido resistentes ou inacessíveis aos procedimentos intracanaís de desinfecção. A maioria dos estudos revela que bactérias gram positivas são as mais frequentemente encontradas. Bactérias gram-positivas anaeróbias estritas ou facultativas que têm sido isoladas ou detectadas em amostras coletadas pós-tratamento incluem:

A) *Capnocytophaga gingivalis*, *Fusobacterium nucleatum* e *Tannerella forsythia*



- B) *Pyramidobacter piscicola*, *Gampylobacter rectus*, *Treponema denticola*
- C) *Parvimonas micra*, *Atinomyces spp* e *Enterococcus faecalis*
- D) *Pseudomonas aeruginosa*, *Prevotella intermedia* e *Porphyromonas gingivalis*
- E) *Fusobacterium nucleatum*, *Agregatibacter actinomucetemcomitans* e *Dialister pneumosintes*.

#### Comentários:

Conforme estudamos, as principais bactérias gram positivas são: *Gram-positivas: Parvimonas, Filifactor, Pseudoramibacter, Streptococcus, Propionibacterium, Olsenella e Actinomyces. Portanto, o gabarito é letra C.*

É importante ressaltar a alta ocorrência de bactérias não cultiváveis: **cerca de 40% a 55% (edição 2015)/ 40% a 65% (edição 2020) das espécies encontradas na microbiota endodôntica de infecções primárias compreendem filotipos que ainda não foram cultivados em laboratório**, não foram ainda caracterizados fenotipicamente e, portanto, ainda não receberam um nome de espécie. Bactérias não cultiváveis têm sido descobertas por métodos moleculares que analisam a sequência do gene do 16S rRNA.



Quais são os fatores ecológicos que determinam a composição da microbiota dos canais?

Os **principais fatores** são a **pressão de oxigênio, tipo e quantidade de nutrientes disponíveis, interações bacterianas, temperatura, PH, receptores para adesinas.**

Nas **fases iniciais** do processo infeccioso pulpar, há o **predomínio de bactérias facultativas**. Depois, o teor de oxigênio é diminuído (como resultado da necrose) e o ambiente torna-se propício para **bactérias anaeróbias estritas.**

As **principais fontes de nutrientes** para as bactérias são o **tecido pulpar necrosado, proteínas e glicoproteínas do fluido do tecido, componentes da saliva via coronária, e os produtos do metabolismo de outras bactérias.**

Aqui vão algumas informações muito importantes! Fique atento:



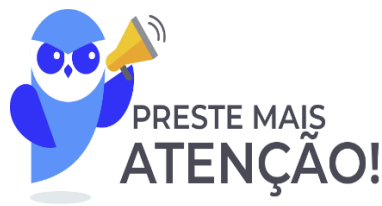Vírus necessitam infectar células para replicar o genoma viral.

**Vírus do HIV** foi encontrado em polpas vitais de pacientes HIV soropositivos;

EBV e citomegalovírus foram detectados em lesões de periodontite apical;

**Herpes-vírus** possui associação com lesões de periodontite apical **sintomáticas**, abscessos, lesões de pacientes HIV soropositivos.

## Infecção intrarradicular secundária

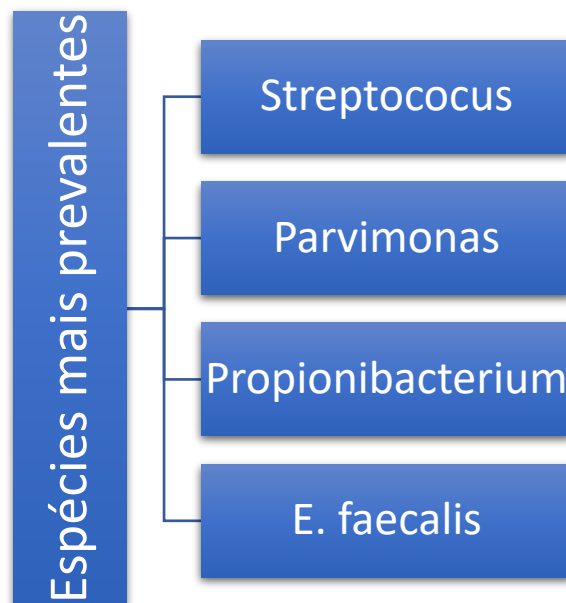


A **infecção intrarradicular secundária** é causada por microrganismos que **não estavam presentes na infecção primária e que penetraram no canal durante o tratamento, entre as sessões ou após a conclusão do tratamento endodôntico.**

É uma contaminação causada pela **quebra da cadeia asséptica** durante o tratamento ou perda do selamento coronário, ou ainda causada por microrganismos que resistiram aos procedimentos de desinfecção.

Assim como vimos no caso das infecções primárias, existem algumas **bactérias mais prevalentes: bactérias gram-positivas anaeróbias estritas ou facultativas são as mais frequentemente encontradas.**

Em relação às **espécies mais prevalentes**, podemos citar:



(CADAR/ 2018) Existem diferentes tipos de infecção endodôntica que estão relacionados com diferentes situações clínicas. O desenvolvimento de abscesso perirradicular agudo (infecção) após a intervenção em um canal com polpa viva (sem infecção) pode ser definido como infecção intrarradicular

- a) primária.
- b) terciária.
- c) persistente.
- d) secundária.

#### Comentários:

Conforme visto anteriormente em nossa aula, a infecção intrarradicular secundária é causada por microrganismos que não estavam presentes na infecção primária e que penetraram no canal durante o tratamento, entre as sessões ou após a conclusão do mesmo. É uma contaminação causada pela quebra da cadeia asséptica durante o tratamento ou perda do selamento coronário, ou ainda por causada por microrganismos que resistiram aos procedimentos de desinfecção. Portanto, o gabarito é **letra D**.

### Infecção intrarradicular persistente

A **infecção intrarradicular persistente** é causada por microrganismos que **resistiram aos procedimentos de desinfecção**.



Bactérias **gram-positivas anaeróbias estritas ou facultativas** são as mais frequentemente encontradas.

Para que as bactérias remanescentes causem o fracasso da terapia endodôntica elas devem:

- **Adaptar-se ao microambiente;**
- **Alcançar número críticos e exibir atributos;**
- **Ter acesso irrestrito aos tecidos perirradiculares.**

É importante ressaltar que as Bactérias **Gram positivas** parecem ser mais **resistentes** ao tratamento antimicrobiano e serem mais capazes de se adaptar a condições desfavoráveis do ambiente.

Na infecção intrarradicular persistente, observamos uma **redução da diversidade de espécies bacterianas, quando comparada a infecção primária**. Isso porque somente as mais adaptadas são capazes de sobreviver e persistir.

Aqui uma bactéria merece nossa atenção especial: *Enterococcus faecalis*.

Ele está presente em até **90% dos casos relacionados ao fracasso da terapia endodôntica!**



O *E. faecalis* possui capacidade de se **infiltrar profundamente nos túbulos** dentinários. Ele é resistente a medicações como o hidróxido de cálcio, pois possui uma bomba de prótons funcional que lança prótons nas células para acidificar o citoplasma. Ele também é capaz de colonizar os canais em monoinfecções. Mas tem sido questionada sua situação como principal agente causador de fracasso endodôntico.

A tabela a seguir, mostra a **correlação entre as principais espécies microbianas** encontradas nos casos de fracasso endodôntico e sua **prevalência**.

| Espécie microbiana                    | Prevalência (%) |
|---------------------------------------|-----------------|
| <i>Enterococcus faecalis</i>          | 77              |
| <i>Pseudoramibacter alactolyticus</i> | 55              |
| <i>Propionibacterium propionicum</i>  | 50              |
| <i>Fillifactor alocis</i>             | 48              |
| <i>Dialister pneumosintes</i>         | 46              |
| <i>Streptococcus spp.</i>             | 23              |
| <i>Tannerella forsythia</i>           | 23              |
| <i>Dialister invisus</i>              | 14              |
| <i>Campylobacter rectus</i>           | 14              |
| <i>Porphyromonas gingivalis</i>       | 14              |
| <i>Treponema denticola</i>            | 14              |
| <i>Fusobacterium nucleatum</i>        | 10              |
| <i>Prevotella intermedia</i>          | 10              |
| <i>Candida albicans</i>               | 9               |
| <i>Campylobacter gracilis</i>         | 5               |
| <i>Actinomyces radicidentis</i>       | 5               |
| <i>Porphyromonas endodontalis</i>     | 5               |
| <i>Parvimonas micra</i>               | 5               |
| <i>Pyramidobacter piscicolens</i>     | 5               |
| <i>Olsenella uli</i>                  | 5               |

Figura 4- Microrganismos Detectados em Casos de Fracasso do Tratamento Endodôntico. Lopes e Siqueira, 2015.



(ESFCEX/VUNESP/2022) Cocos gram-positivo facultativo prevalente em dentes com canal tratado, sendo 9 vezes mais comum em canais tratados do que em infecções, o que sugere que essa espécie pode ser inibida por outros membros da comunidade microbiana mista, comumente encontrada em infecções primárias, e que as condições ambientais adversas em um canal tratado não impedem a sua sobrevivência. A descrição refere-se à bactéria

- A) *Streptococcus intermedius*.
- (B) *Enterococcus faecalis*.
- (C) *Propionibacterium propionicum*.
- (D) *Streptococcus anginosus*.
- (E) *Megasphaera*.

#### Comentários:

É importante ressaltar que as Bactérias Gram positivas parecem ser mais resistentes ao tratamento antimicrobiano e serem mais capazes de se adaptar a condições desfavoráveis do ambiente.





Na infecção intrarradicular persistente, observamos uma redução da diversidade de espécies bacterianas, quando comparada a infecção primária. Isso porque somente as mais adaptadas são capazes de sobreviver e persistir. Aqui uma bactéria merece nossa atenção especial: *Enterococcus faecalis*. Ele está presente em até 90% dos casos relacionados ao fracasso da terapia endodôntica. Portanto, o gabarito é **letra B**.

## Infecção extrarradicular

A forma mais comum de infecção extrarradicular é o **abscesso perirradicular agudo**.

É importante destacarmos o fato de que a **origem** da infecção extrarradicular é usualmente a **infecção intrarradicular** que se estendeu para os tecidos perirradiculares. Quando a infecção for independente de uma infecção intrarradicular a lesão poderá persistir, apesar da eliminação eficaz da infecção intrarradicular.

Atenção! **Praticamente todos os casos de fracasso endodôntico abrigam uma infecção intrarradicular.**



*Actinomyces* e *Propionibacterium propionicum* podem participar da entidade denominada actinomicose perirradicular.

## Infecções sintomáticas

São representadas pela **periodontite apical aguda** ou **abscessos perirradicular agudo**.



Quais são os fatores que podem influenciar o desenvolvimento da dor?

- **Presença de tipos clonais virulentos**
- **Interações bacterianas aditivas ou sinérgicas**
- **Número de células bacterianas**
- **Sinais do microambiente**
- **Resistência do hospedeiro**
- **Infecção concomitante por Herpes-vírus**



## Patógenos endodônticos e suas características



Decorar o nome de patógenos costuma ser o "calcanhar de aquiles" do concurseiro, quando se trata de **microbiologia x provas militares**.

Então, a minha dica para você é: **desbrave o máximo que você puder sobre o assunto**. Desdobre-o em mapas mentais, flashcards, posts pela casa, ok? Assim, sua memorização será facilitada!

- *Fusobacterium nucleatum*, um **bacilo filamentosos Gram negativo anaeróbio estrito**, é uma das espécies mais frequentemente encontradas nos **canais radiculares infectados, associados a lesões crônicas e abscessos**.
- Já a *Tannerella foxythia*, **importante patógeno periodontal bactéria anaeróbia gram negativa**, é membro comum das infecções endodônticas incluindo abscessos.
- **Bacilos produtores de pigmentos negros: *Prevotella* (sacarolítica) e *Porphyromonas* (assacarolíticas)**. *P. endodontalis* e *P. gingivalis* parecem estar envolvidas com a etiologia de diferentes formas de lesões perirradiculares, inclusive abscessos.
- *Dialister* são **cocobacilos gram negativos**, frequentemente encontrados em casos sintomáticos e assintomáticos.
- **Treponemas (*T. denticola*, *T. socranskii*)** são as espécies mais prevalentes em **infecções endodônticas primárias**.
- Embora a infecção primária seja considerada mista, alguns autores consideram que gram negativos sejam mais frequentemente isolados. Apesar disso, vários bacilos gram positivos são detectados com frequência, a exemplo de *Pseudoramibacter alactolyticus*, que é encontrada em número elevado.
- *Actinomyces* (*A. israelii* e *gerencseriae*) podem estar envolvidas nos casos de **infecção extrarradicular**.
- *E. faecalis* estão fortemente associadas ao **fracasso da terapia endodôntica, não sendo tão frequente nas infecções primárias**.



- Outros microrganismos, como fungos (infecções primárias), Archaea (Arqueias), Vírus (polpas vivas de HIV<sup>+</sup> e Herpes-vírus) foram encontrados em alta prevalência em associação a sintomas, incluindo casos de abscessos perirradiculares agudos).

## Bacteremia e infecção focal

Embora a teoria da infecção focal pareça controversa, esse paradigma vem mudando e sendo mais aceito durante as últimas décadas. No entanto, nenhum estudo, até o momento, correlaciona 100% os achados das infecções orais como causa de doenças em outras partes do corpo.

Nenhum estudo demonstrou, até o momento, que bacteremias ocorrem espontaneamente, em casos de canais infectados. Apenas, o que se sugere, é que a **terapia endodôntica causa bacteremias, mas não necessariamente que os microrganismos envolvidos irão causar danos em partes remotas do corpo.**

A simples escovação diária dos dentes e a mastigação são causas de bacteremias transitórias, normalmente com duração de 10-30 minutos.

Portanto, Lopes e Siqueira afirmam que excluindo casos raros onde há um risco não comprovado, mas potencial (pacientes debilitados, por ex), a **infecção focal é um fenômeno improvável em pacientes saudáveis.** Mas há uma crescente preocupação de que uma inflamação de longa duração, mesmo que localizada, possa afetar a saúde sistêmica do paciente.

Para finalizar o capítulo, vamos realizar um exercício para testar os conhecimentos adquiridos?



(Concurso da Aeronáutica/ 2018) “É uma bactéria anaeróbia Gram-negativa, considerada um patógeno periodontal. Entretanto, estudos usando técnicas moleculares como o PCR, identificaram-na em diferentes tipos de infecções endodônticas.” Trata-se de

- Prevotella denticola.*
- Tannerella forsythia.*
- Prevotella intermedia.*
- Porphyromonas endodontalis.*

Comentários:

A *Tannerella forsythia* é uma bactéria anaeróbia Gram-negativa considerada um patógeno periodontal e foi detectada em infecções endodônticas através de estudos utilizando técnicas moleculares (PRC). Portanto, o gabarito é **letra B**.



## URGÊNCIAS E EMERGÊNCIAS EM ENDODONTIA

A dor de origem pulpar ou perirradicular corresponde a cerca de 90% dos casos de emergência em consultórios dentários. Os conceitos de **urgência e emergência**, muitas vezes, são confundidos por pacientes e profissionais. As questões costumam misturar os dois conceitos, no intuito de confundir o candidato. Então, vamos apresentar as diferenças entre os casos?



**Urgência** não representa uma condição séria que necessite de intervenção imediata. O paciente pode ser agendado para uma consulta próxima e não necessita de intervenção endodôntica. Os exemplos mais clássicos de casos de urgência são **pulpite reversível e hipersensibilidade dentinária**.

Pulpite reversível já foi amplamente discutida no capítulo anterior, nas patologias pulpares e periapicais.

*Mas o que é hipersensibilidade dentinária?*

A Hipersensibilidade dentinária é uma condição que provoca **dor rápida, fugaz, aguda, localizada** e provocada por estímulos osmóticos, mecânicos, térmicos e bacterianos. Pode estar associado à recessão gengival. Não necessita de tratamento endodôntico e seu estímulo doloroso está ligado à **teoria de movimentação do fluido nos túbulos dentinários**.

Ok, e como realizamos o seu **tratamento**?

Para o seu **tratamento** é indicado o uso de **dentífrico com agente dessensibilizador (sais de potássio, estrôncio, arginina)**.

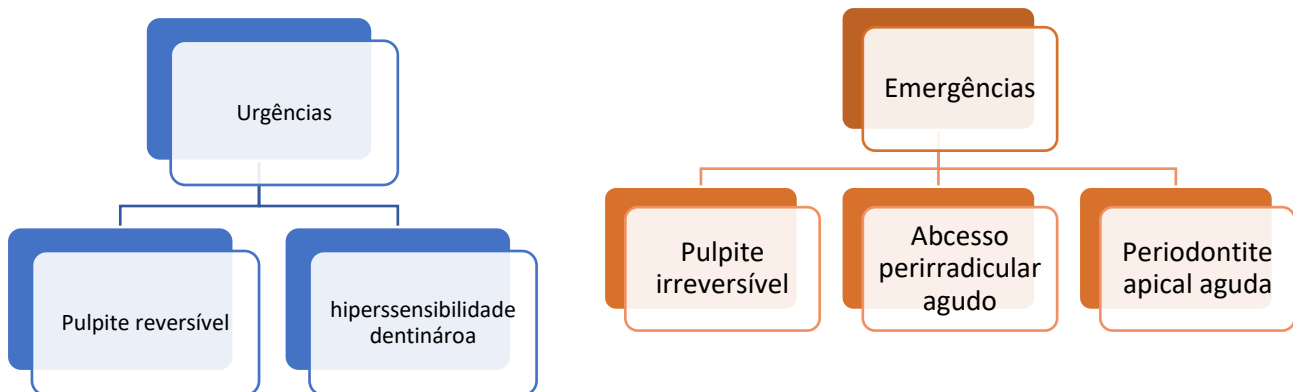
Caso não resolva, indica-se promover a **oclusão dos túbulos expostos física (adesivos dentinários, CIV, verniz) ou quimicamente (oxalatos por 3 minutos ou fluoretos)**. **Laser de baixa potência (diretamente nas fibras) ou de alta potência (bloqueio físico dos túbulos)** também podem ser utilizados. Caso haja perda de estrutura dentinária, devemos considerar uma **restauração com cimento de ionômero de vidro ou resina composta**.

Já os casos de **emergência endodôntica** exigem **tratamento imediato** para o reestabelecimento do conforto do paciente. O paciente não pode ser agendado para um dia posterior, pois seu caso está rompendo o equilíbrio em favor das bactérias, por exemplo. Discutimos no capítulo anterior alguns exemplos de emergências endodônticas, tais como necrose pulpar com **periodontite apical aguda, abscesso perirradicular agudo**.

É importante ressaltarmos que esses casos de emergência endodôntica requerem intervenção endodôntica, certo? (diferentemente dos casos de urgência, não confunda!)



Vamos comparar?



## Flare-up



Para finalizar o assunto de urgências e emergências, vamos falar sobre uma **emergência verdadeira**, que se desenvolve entre consultas endodônticas. Essa emergência é denominada **Flare-up**, caracterizada por dor e/ou tumefação. Tipicamente, o **paciente retorna poucas horas ou no dia seguinte após a intervenção endodôntica queixando-se de dor severa ou aumento de volume**.

### Mas por que isso acontece?

Isto se deve ao desenvolvimento de uma resposta inflamatória aguda nos tecidos perirradiculares, caracterizada pelo estabelecimento de uma periodontite apical aguda ou mesmo um abscesso perirradicular agudo secundário à intervenção.

As **possíveis causas desse fenômeno** estão ligadas a **microorganismos e seus subprodutos** e a **eventos iatrogênicos**, como sobreinstrumentação, instrumentação incompleta do canal, extravasamento de solução irrigadora, perfurações.

Existem **fatores relacionados com o hospedeiro** que podem predispor *flare-ups*, tais como:

- **Dor prévia ao tratamento endodôntico;**
- **Pacientes do sexo feminino com idade superior a 40 anos;**
- **Dentes inferiores;**
- **Dentes com lesão perirradicular;**

- **História de alergia;**
- **Casos de retratamento endodôntico;**



Doenças sistêmicas não constituem um fator de risco para *flare-ups*.

O **tratamento** para os casos de *flare-ups* deve ser igual ao previamente descrito para periodontite apical sintomática (secundária). Sendo assim, deve envolver a **remoção do curativo, irrigação abundante do canal com NaOCl a 2,5%, revisão da instrumentação e verificação da patência do forame apical, aplicação de medicação intracanal com pasta a base de hidróxido de cálcio** (falaremos sobre medicação intracanal no próximo tópico), selamento coronário e prescrição de analgésico/anti-inflamatório.

Em todos os casos, o **analgésico/anti-inflamatório** a ser administrado poderá ser ibuprofeno, naproxeno, diclofenaco, cetoprofeno ou piroxicam, todos bastante eficazes para tratar a dor de origem endodôntica.

Vamos testar nossos conhecimentos respondendo a uma questão?



(CADAR/2024) Preencha as lacunas abaixo:

O \_\_\_\_\_ é uma emergência verdadeira que se desenvolve entre as sessões do tratamento endodôntico, sendo caracterizada por dor \_\_\_\_\_. Tipicamente, após a intervenção endodôntica em um dente \_\_\_\_\_ o paciente retorna algumas poucas \_\_\_\_\_ queixando-se de dor e/ou \_\_\_\_\_. Isto se deve ao desenvolvimento de uma resposta \_\_\_\_\_ aguda nos tecidos perirradiculares.

- A) Abscesso crônico/moderada/sintomático/dias/sangramento/infecciosa
- B) Flare-up/intensa/assintomático/horas/tumefação/inflamatória
- C) Abscesso perirradicular agudo/leve/assintomático/horas/tumefação/infecciosa
- D) Pulpite irreversível/intensa/sintomático/dias/sangramento/inflamatória





### Comentários:

Conforme estudamos, o Flare-up é uma emergência verdadeira, que se desenvolve entre consultas endodônticas, caracterizada por dor e/ou tumefação. Tipicamente, o paciente retorna poucas horas ou no dia seguinte após a intervenção endodôntica queixando-se de dor severa ou aumento de volume.

Isto se deve ao desenvolvimento de uma resposta inflamatória aguda nos tecidos perirradiculares, caracterizada pelo estabelecimento de uma periodontite apical aguda ou mesmo um abscesso perirradicular agudo secundário à intervenção. **Portanto, o gabarito é letra B.**



(CADAR/2022) Entre as atribuições do cirurgião-dentista, uma das mais nobres e importantes refere-se à promoção do alívio da dor do paciente. A dor de origem pulpar ou perirradicular corresponde a cerca de 90% dos casos em que o paciente procura o consultório odontológico, sendo que, muitas vezes, a intervenção endodôntica torna-se imprescindível para o alívio imediato dos sintomas. Sobre urgências e emergências em endodontia, é correto afirmar que:

- a) a urgência representa uma condição séria que necessite de intervenção imediata.
- b) a emergência não exige tratamento imediato para o restabelecimento do conforto do paciente.
- c) as emergências endodônticas estão relacionadas a casos de dor e/ou tumefação que requerem diagnóstico e tratamento imediatos.
- d) o sucesso do tratamento emergencial, caracterizado pela exacerbação da sintomatologia, é gratificante para o profissional e o paciente e contribui decisivamente para que a confiança do paciente seja conquistada.

### Comentários:

A alternativa "A" se refere à emergência. Já a alternativa "B" se refere à urgência. A letra "D" está incorreta pois o sucesso do tratamento emergencial é caracterizado pela remissão da sintomatologia. Portanto o gabarito é **letra C.**

(VUNESP/Pref Morro Agudo/2020) O termo Flare-up, relacionado à terapia endodôntica, consiste em

- A) presença de lesão radiolúcida, de grande dimensão, relacionada ao ápice de um dente assintomático.
- B) presença de sangramento constante durante a instrumentação dos canais radiculares.
- C) dor aguda sentida pelo paciente durante a realização de anestesia intrapulpar.
- D) emergência que se desenvolve principalmente entre as sessões de tratamento endodôntico, sendo caracterizada por dor e/ou tumefação.



**E) presença de hiperplasia inflamatória associada a um dente não vital.**

Conforme o que estudamos, o flare-up emergência trata-se de verdadeira, que se desenvolve entre consultas endodônticas. É caracterizada por dor e/ou tumefação. Tipicamente, o paciente retorna poucas horas ou no dia seguinte após a intervenção endodôntica queixando-se de dor severa ou aumento de volume. Portanto, o gabarito é **letra D**.



## SOLUÇÕES IRRIGADORAS

### Considerações Iniciais

No que diz respeito a soluções irrigadoras, as mais estudadas em Endodontia são o **Hipoclorito de sódio, a Clorexidina e o Ácido Etilenodiamino Tetracético Dissódico (EDTA)**.

Normalmente, as bancas costumam abordar questões relacionadas às propriedades dessas substâncias irrigadoras, utilizada no preparo dos canais radiculares.

Por isso, vamos estudar detalhadamente as soluções irrigadoras utilizadas em Endodontia, bem como suas indicações, contraindicações, propriedades, concentrações.

Tudo pronto?

Vamos em frente!

### Substâncias químicas auxiliares

As substâncias químicas auxiliares, ou soluções irrigadoras, são empregadas no interior do canal radicular com o **objetivo de promover a dissolução de tecidos orgânicos vivos ou necrosados**, visando a eliminação, ou **máxima redução possível**, de microrganismos, a lubrificação, a quelação de íons cálcio e a suspensão de detritos oriundos da instrumentação.

Elas são utilizadas durante a instrumentação dos canais radiculares, desempenhando ações químicas e físicas, concomitantemente com a ação mecânica dos instrumentos endodônticos. Também são usadas após a instrumentação para remover das paredes do canal radicular **a smear layer**.



*O que é smear layer?*

**Smear layer**, ou lama dentinária, é **uma fina camada, solúvel em ácido, resultante da degradação de restos bacterianos, restos dentinários, celulares, pulpares**. Ela é produzida pela ação de brocas, limas, instrumentos em geral. Sua presença afeta significativamente a adesão das resinas compostas e até dos cimentos endodônticos. Por essa razão, recomenda-se que essa camada seja removida tanto em casos de polpa vital (biopulpectomia) quanto em casos de polpa necrosada (necropulpectomia).

Retomando o assunto sobre as soluções irrigadoras, é sabido que elas podem ser empregadas em forma de solução líquida (maioria), de creme ou de gel.

Existem alguns requisitos a que as soluções irrigadoras devem atender.



Elas devem apresentar **baixa tensão superficial**, para aumentar seu poder de umectação e penetração aumentando a efetividade da limpeza; devem possuir **baixa viscosidade** de forma a penetrar mais facilmente nas anfractuosidades dos canais; ter atividade **solvente de tecido**, visando à remoção de tecido pulpar vivo ou necrosado; ter **atividade antimicrobiana**, para promover a máxima remoção de microrganismos; ter **ação quelante** para remoção da *smear layer*; ter **ação lubrificante**; **ser biocompatível**, de modo a não causar injúrias aos tecidos.

A substância química auxiliar deve ser aplicada no interior do canal radicular com uma seringa e agulha hipodérmica. É importante que a substância penetre em toda a extensão do canal radicular. Isso geralmente ocorre em canais amplos, porém na maioria dos canais é necessário um preparo coronário para facilitar a penetração da substância auxiliar em direção apical.

Dito isto, vamos estudar as principais soluções irrigadoras e suas propriedades.

Iremos começar pelo Hipoclorito de Sódio, que é a solução mundialmente mais utilizada e há mais tempo.

## Hipoclorito de Sódio - NaOCl

O valor de um hipoclorito ou cloróforo é em função do **teor de cloro ativo** que libera. Classificado como um **composto halogenado**, o NaOCl pode ser encontrado em uma série de produtos, contendo concentrações e aditivos variáveis.

A solução de hipoclorito de sódio pode receber diversos nomes, de acordo com sua concentração. Vejamos:



**Líquido de Dakin:** solução de NaOCl a 0,5% (equivalente a 5.000 ppm), neutralizada por ácido bórico para reduzir o pH (pH próximo de neutro);

**Líquido de Dausfrene:** solução de NaOCl a 0,5% (equivalente a 5.000 ppm), neutralizada por bicarbonato de sódio;

**Solução de Milton:** solução de NaOCl a 1% (equivalente a 10.000 ppm), estabilizada por cloreto de sódio (16%);

**Licor de Labarraque:** solução de NaOCl a 2,5% (equivalente a 25.000 ppm);

**Soda clorada:** solução de NaOCl de concentração variável entre 4% e 6% (equivalente a 40.000-60.000 ppm);

**Água sanitária:** soluções de NaOCl a 2-2,5% (equivalente a 20.000-25.000 ppm).

Além das vantagens que fazem dessa solução a mundialmente mais utilizada para irrigação dos canais radiculares, ela apresenta também algumas desvantagens.

Para que você compreenda melhor, faremos uma **comparação entre as vantagens e desvantagens do uso do hipoclorito de sódio.**

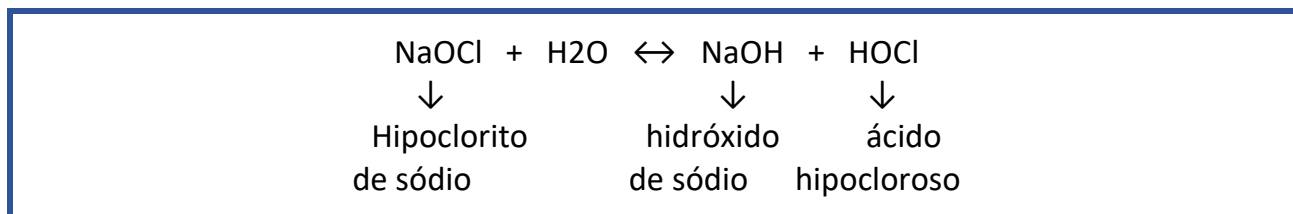


| Vantagens      | Desvantagens                                      |
|----------------|---|
| Baixo custo    | Instável no armazenamento                         |
| Rápida atuação | Inativado por matéria orgânica                    |
| Desodorizante  | Corrosivo   |
| Lubrificante   | Irritante para pele e mucosas                     |
| Desinfetante   | Forte odor  |
| Ação solvente  | Descora tecido                                    |
| Clareador      | Remove carbono da borracha do isolamento absoluto |



O hipoclorito de sódio existe somente em solução aquosa. Neste estado ele origina o hidróxido de sódio (base forte) e o ácido hipocloroso (ácido fraco).

Assim, em solução aquosa, o hipoclorito de sódio exibe um equilíbrio dinâmico de acordo com a reação:



A **temperatura** da solução de hipoclorito de sódio exerce uma influência significativa em suas propriedades. Fatores como **aumento de temperatura, aumento de concentração e longo tempo de reação química proporcionam uma eficácia maior da solução de hipoclorito de sódio em relação à sua ação solvente e antimicrobiana.**



*Qual a concentração ideal de Hipoclorito de Sódio?*

A concentração ideal em que a solução de hipoclorito de sódio deve se apresentar, sua toxicidade e sua instabilidade são motivos de grande discussão. Entretanto, diversos autores consideram a concentração de 2% a **2,5% como a de primeira escolha.**

É importante ressaltar que soluções menos concentradas, como solução de **Dakin e Milton**, perdem mais rápido seu **teor de cloro ativo e são mais instáveis no armazenamento.** Isso não significa que devemos então lançar mão de soluções muito concentradas, como 5%, pois elas tendem a ser mais citotóxicas e aumentar os eventos das desvantagens relacionadas ao seu uso.

Segundo **Hargreaves (2022)**, o seu **modo de ação** se dá quando o **hipoclorito de sódio entra em contato com as proteínas teciduais, formam-se nitrogênio, formaldeído e acetaldeído.** As ligações peptídicas são fragmentadas, e as proteínas se desintegram, permitindo que o hidrogênio nos grupos amina (-NH-) seja substituído pelo cloro (-NCl-), formando as cloraminas. Isso tem um papel essencial na efetividade antimicrobiana. O tecido necrótico e o pus são dissolvidos, e o agente antimicrobiano alcança e limpa as áreas infectadas.

Ainda em seu livro, **Hargreaves (2022)** cita o estudo de Estrela (2002), que relatou que o hipoclorito de sódio exibe um equilíbrio dinâmico, resultado das reações:





## DESPENCA NA PROVA!

- 1. Reação de saponificação:** O hipoclorito de sódio **atua como um solvente orgânico e gorduroso, que degrada os ácidos graxos e os transforma em sais de ácidos graxos (sabões) e glicerol (álcool), reduzindo a tensão superficial da solução remanescente.**
- 2. Reação de neutralização:** O hipoclorito de sódio **neutraliza os aminoácidos pela formação de sal e água. Com a saída dos íons hidroxila, há uma redução do pH.**
- 3. Formação do ácido hipocloroso:** Quando o cloro se dissolve em água e entra em contato com a matéria orgânica, ele forma ácido hipocloroso. **O ácido hipocloroso é um ácido fraco, com fórmula química HClO, que atua como oxidante. O ácido hipocloroso (HClO-) e os íons hipoclorito (OCl-) levam à degradação dos aminoácidos e a sua hidrólise.**
- 4. Ação do solvente:** O hipoclorito de sódio também age como um solvente, **liberando cloro, que se combina com os grupos amina das proteínas (NH) para formar cloraminas (reação de cloraminação).** As cloraminas impedem o metabolismo celular; o cloro é um oxidante forte e inibe as enzimas bacterianas essenciais, por oxidação irreversível dos grupos SH (grupos sulfidrilas).
- 5. pH alto:** O hipoclorito de sódio é uma base forte (pH > 11). **A efetividade antimicrobiana do hipoclorito de sódio, baseada no seu pH alto (ação dos íons hidroxila), é similar ao mecanismo de ação do hidróxido de cálcio.** O pH alto interfere na integridade da membrana citoplasmática, devido à inibição enzimática irreversível, alterações biossintéticas no metabolismo celular e degradação dos fosfolípidios observados na peroxidação lipídica.



## HORA DE PRATICAR!

(ESFCEx/VUNESP/2022) As soluções aquosas de hipoclorito de sódio apresentam concentrações variáveis. A diluição dessas soluções origina as diferentes concentrações de soluções cloradas usadas em endodontia. A solução de hipoclorito de sódio a 1%, estabilizada por cloreto de sódio, é

- A) o líquido de Dausfrene.
- B) a solução de Milton.





- C) o licor de Labarraque.
- (D) a soda clorada.
- (E) o líquido de Dakin.

Comentários:

A solução de hipoclorito de sódio a 1%, estabilizada por cloreto de sódio, é a solução de Milton. Portanto, o gabarito é letra B.

## Clorexidina - CHx

A **bisbiguanida catiônica (carregada positivamente) é uma base forte, sendo praticamente insolúvel em água**, daí a sua preparação na forma de sal, o que aumenta a solubilidade da substância. O sal digluconato de clorexidina em solução aquosa é o mais utilizado em Odontologia.

Após essa explicação um tanto quanto científica, é preciso ressaltar que a CHx é muito utilizada tanto em Periodontia (0,12%) quanto em Endodontia (2%), para a irrigação dos canais radiculares, devido a sua principal propriedade: **substantividade**.



### *O que significa substantividade?*

É uma propriedade que faz com que a clorexidina se ligue à hidroxiapatita do esmalte ou dentina e a grupos aniônicos ácidos de glicoproteínas, sendo **lentamente liberada** à medida que a sua concentração no meio decresce, permitindo assim um tempo de **atuação prolongado**. Assim, esta substância pode manter seus efeitos por um longo período!

Ainda a respeito das propriedades da clorexidina, sabemos que apresenta atividade antibacteriana contra um grande número de **espécies Gram-positivas e Gram-negativas e que, em baixas concentrações, a clorexidina é bacteriostática (inibe a reprodução bacteriana), enquanto, em concentrações mais elevadas, ela é bactericida (causa morte celular bacteriana)**.

Outra **vantagem** do uso da Clorexidina para irrigação dos canais radiculares é o fato de que ela é extremamente **biocompatível**, quando comparada ao hipoclorito de sódio, por exemplo.



No entanto, ela apresenta uma **desvantagem** considerável: **não apresenta atividade solvente de tecido.**

A clorexidina pode ser a substância química de eleição quando há relato de alergia ao hipoclorito de sódio por parte do paciente e, possivelmente, no tratamento de dentes com polpa necrosada associada à rizogênese incompleta, em que existe grande risco de extravasamento apical da solução química.

Pode haver desenvolvimento de reações severas dos tecidos perirradiculares, quando do extravasamento apical de hipoclorito de sódio durante a execução da terapia endodôntica.

É importante ressaltar que o **uso combinado** das soluções de Hipoclorito de sódio e Clorexidina pode resultar na formação de um precipitado acastanhado, capaz de manchar a estrutura dentária e afetar a resistência adesiva dos cimentos. Esse precipitado é denominado **Paracloroanilina (PCA)**. Por essa razão, deve-se evitar o uso combinado dessas soluções irrigadoras. Caso seja inevitável usá-las em combinação, deve-se irrigar com soro fisiológico em alternância das soluções.



- Segundo Lopes e Siqueira (2020) a **Clorexidina é uma alternativa** aos pacientes alérgicos ao hipoclorito de sódio.
- Já segundo Hargreaves (2021), **a Clorexidina não deve ser utilizada** nestes casos, em razão da presença de cloro em sua composição.



**(CSM/2023) O hipoclorito de sódio é a solução de irrigação mais utilizada na endodontia. De acordo com Hargreaves et al (2021), assinale a opção incorreta sobre o hipoclorito de sódio**

- A) Quando existe suspeita ou confirmação de presença de hipersensibilidade ao hipoclorito, a clorexidina deve ser utilizada
- B) Degrada os ácidos graxos e os transforma em sais de ácidos graxos e glicerol
- C) Neutraliza aminoácidos pela formação de sal e água
- D) É uma base forte, possui pH maior do que 11
- E) Age como solvente, liberando cloro, que se combina com os grupos amina das proteínas

**Comentários:**

Segundo Hargreaves (2021), a Clorexidina não deve ser utilizada nestes casos, em razão da presença de cloro em sua composição. **Portanto, gabarito é letra A.**

### **Ácido etilenodiamino Tetracético Dissódico (EDTA)**

A respeito dessa solução irrigadora, sabe-se que a sua principal indicação é voltada para a **remoção da smear layer**. O EDTA tem **ação autolimitante** e não atua imediatamente quando colocada em contato com a dentina, necessitando esperar alguns minutos (10 a 15 minutos) para a obtenção do efeito quelante. À medida que ocorre contato, há reação com os íons cálcio, neutralização e perda da ação química, necessitando, assim, de constantes renovações.

Recomenda-se o uso de soluções de **EDTA 17%** combinadas com soluções de hipoclorito de sódio, para a remoção da *smear layer*, após o preparo químico-mecânico de canais radiculares infectados. O EDTA também é comercializado na forma de creme (RC-Prep- Premier) e de gel em seringa (Glyde File Prep-Dentsply/Maillefer e EDTA trissódico 24% - Biodinâmica).

Quando acondicionado em frascos de vidro, com o tempo, o EDTA pode quelar o cálcio do silicato de cálcio existente na composição do vidro, diminuindo sua capacidade de atuação.





*É válido ressaltar que alguns autores (como Lopes e Siqueira) consideram que o hipoclorito de sódio é capaz de remover a porção orgânica do smear layer e o EDTA seria responsável pela remoção da porção inorgânica.*

## MTAD

O MTAD consiste em uma **mistura de um isômero da tetraciclina (doxiciclina), ácido cítrico e um detergente (Tween 80)**. Possui um baixo pH (2,15) em virtude da presença do ácido cítrico e é recomendado para a irrigação final do canal, após o emprego do NaOCl. A tetraciclina presente, além de participar da remoção da porção inorgânica da *smear layer* por quelar cálcio, também tem efeitos antibacterianos sobre grande parte dos patógenos endodônticos. A forma de utilização proposta é o uso de NaOCl a 1,3%, durante o preparo químico-mecânico, seguido de irrigação final com MTAD, o qual é deixado no canal por 5 minutos.

Uma outra solução, muito semelhante à composição do MTAD é o **Tetraclean**. Trata-se de uma combinação recomendada para irrigação, mas com menor concentração de doxiciclina.

Para finalizar o conteúdo sobre soluções irrigadoras vamos resolver uma questão?



**(VUNESP/ESFCEX/2022) As substâncias químicas auxiliares podem ser empregadas no preparo dos canais radiculares como auxiliares da instrumentação e como soluções irrigadoras. Levando em consideração os requisitos das substâncias químicas auxiliares da instrumentação, assinale a alternativa que apresenta informação correta.**

- (A) Há maior eficiência nos agentes quelantes, quando esses se apresentam na forma de cremes do que quando na forma de solução aquosa.**
- (B) Quanto maior a viscosidade das soluções químicas auxiliares, maior a capacidade de penetração em anfractuosidades e reentrâncias do canal radicular.**
- (C) A força de atrito não depende da rugosidade e natureza das superfícies de contato (secas ou umedecidas), mas depende da área de contato entre as superfícies.**
- (D) A capacidade de dissolução de uma substância química auxiliar não depende da temperatura e concentração da solução.**

9



**(E) Quanto menor a tensão superficial das soluções químicas auxiliares, maior será sua capacidade de umectação e penetração, aumentando a efetividade da limpeza das paredes do canal radicular.**

**Comentários:**

**Conforme o que estudamos, quanto menor a tensão superficial, maior o seu poder de penetração nas irregularidades, aumentando a efetividade de limpeza das paredes do canal. Portanto o gabarito correto é letra E. Vejamos as demais:**

A- Há menor eficiência nos agentes quelantes, quando esses se apresentam na forma de cremes do que quando na forma de solução aquosa.

B- Quanto menor a viscosidade das soluções químicas auxiliares, maior a capacidade de penetração em anfractuosidades e reentrâncias do canal radicular.

C- A força de atrito depende da rugosidade e natureza das superfícies de contato (secas ou umedecidas).

D- A capacidade de dissolução de uma substância química auxiliar depende da temperatura e concentração da solução.



## QUESTÕES COMENTADAS



1. (VUNESP/Tribunal de Justiça do Estado PA/2014) Os aspectos gerais das lesões agudas da polpa (pulpite aguda) correlacionam-se com os seguintes eventos da patologia geral:

- a) inflamação aguda, com hiperemia, edema, presença de neutrófilos
- b) inflamação aguda com plasmócitos e calcificação distrófica
- c) inflamação geral, com necrose
- d) inflamação com tecido de granulação e bactérias
- e) inflamação aguda em fase final, com pouco edema e necrose

### Comentários:

A **alternativa A** está correta e é o gabarito da questão.

Os eventos relacionados às lesões agudas da polpa se relacionam com inflamação aguda (presença de neutrófilos), hiperemia pulpar, edema e pressão nas fibras nervosas.

2. (EUG/ Polícia Militar de Goiânia/ 2013) Chega no consultório um moço de 20 anos, relatando febre, mal-estar, dor excruciante no elemento 46. Clinicamente, não há tumefação e os testes de percussão e palpação deram positivos. Radiograficamente não há aumento do espaço periodontal. O provável diagnóstico é de

- a) periodontite apical crônica
- b) hipersensibilidade dentinária
- c) pulpite irreversível
- d) abscesso perirradicular agudo em estágio inicial

### Comentários:

A **alternativa D** está correta e é o gabarito da questão.



O abscesso perirradicular agudo (abscesso dentoalveolar agudo) caracteriza-se por dor excruciante, com acúmulo de pus no espaço do ligamento periodontal, podendo ser visto um espessamento no ELP, radiograficamente. Os outros achados corroboram: febre, mal-estar, dor à palpação e percussão.

**3. (IBFC - Endodontia/ Divinópolis - 2018) Segundo Lopes & Siqueira (4ª edição), a simples difusão dos produtos bacterianos pelos túbulos dentinários é suficiente para desencadear um processo inflamatório pulpar, ou seja, a polpa já pode se inflamar antes mesmo de sua franca exposição. Com relação a tal afirmação assinale a alternativa correta:**

a) Os agentes físicos e químicos são os principais fatores causadores de agressão ao tecido pulpar.

b) A biopulpectomia eletiva é indicada em situações clínicas em que a polpa apesar de clinicamente normal (inflamada) não necessita ser removida bastando apenas fazer um capeamento direto.

c) Quando a polpa necrosa nem sempre uma infecção se instalará, pois os mecanismos de defesa do organismo podem muitas vezes reverter essa situação e não ter necessidade de fazer o tratamento endodôntico radical.

d) A infecção nos dentes com polpa viva, quando ocorre, se dá na superfície da câmara pulpar; mais profundamente, a polpa radicular e os tecidos perirradiculares geralmente não se encontram infectados, mas normais ou apenas inflamados.

#### Comentários:

A **alternativa D** está correta e é o gabarito da questão. A infecção em dentes com polpa vital, inicialmente não se estende mais do que 2 milímetros no tecido pulpar, sendo superficial. Após, ela pode progredir mais profundamente, para polpa radicular. Os tecidos perirradiculares geralmente não se encontram infectados.

A **alternativa A** está incorreta. Os principais agentes agressores da polpa são as bactérias.

A **alternativa B** está incorreta. A biopulpectomia ou pulpectomia é indicada para casos onde é necessário remover toda a polpa, coronária e radicular. É o tratamento endodôntico radical.

A **alternativa C** está incorreta. Quando a polpa necrosa, sempre é necessário realizar o tratamento endodôntico radical.

**4. (FCC/ TRF 5ª Região/2008) Para o diagnóstico clínico de abscesso dento-alveolar crônico, o profissional deverá considerar as seguintes características quanto à dor e à condição pulpar:**

a) espontânea, geralmente localizada e de longa duração – polpa mortificada





- b) provocada pelo frio, mitigada pelo calor – vitalidade pulpar
- c) ausência de resposta aos testes de vitalidade - polpa mortificada
- d) espontânea, geralmente localizada e de longa duração – polpa viva
- e) provocada pelo calor, mitigada pelo frio – vitalidade pulpar

#### Comentários:

A **alternativa C** está correta e é o gabarito da questão.

Por se tratar de abscesso crônico, presume-se que a polpa esteja necrosada. Portanto, os testes de sensibilidade não indicarão resposta pulpar.

**5. (CPSI/UFPEL/Odontólogo/ 2006)** Paciente do sexo feminino, 47 anos de idade, apresenta o seguinte quadro clínico: febre, tumefação acentuada no lado esquerdo da face, com dor à palpação, elevação e mobilidade do dente 27 com extrema sensibilidade à percussão. No exame clínico, é observada extensa lesão cariada com fratura das cúspides mesial, vestibular e lingual, sem a presença de fístula. Nos testes térmicos, a dor nesse dente é exacerbada pelo calor, ocorrendo um ligeiro alívio com o estímulo frio. O exame radiográfico mostrou um discreto aumento do espaço periodontal apical. O diagnóstico e o tratamento imediato são:

- a) abscesso periapical crônico; terapia endodôntica e curetagem periapical.
- b) abscesso fênix; terapia endodôntica associada à cirurgia periapical.
- c) osteomielite aguda; terapia endodôntica e uso de antibiótico e analgésico.
- d) abscesso periapical agudo; drenagem, uso de antibiótico, analgésico e curativo intracanal.
- e) pericementite apical aguda; eliminação do trauma, drenagem e uso de anti-inflamatório.

#### Comentários:

A **alternativa D** está correta e é o gabarito da questão.

Todos os achados clínicos e radiográficos corroboram para o provável diagnóstico de abscesso dentoalveolar agudo. O tratamento é local (tentativa de drenagem via canal), com uso de medicação intracanal. Pelo edema acentuado e comprometimento sistêmico (febre), o profissional indicou uso de antibiótico + analgésico.



6. (FUNDATEC/ Cirurgião Dentista Pref. Gramado - 2019) Para que seja feita a avaliação diagnóstica correta do estado pulpar e periapical, é necessário lançar mão de recursos semiotécnicos, como testes de sensibilidade pulpar, de percussão, de mobilidade e exame radiográfico. Analise as assertivas abaixo sobre o resultado dos testes e as alterações pulpares e/ou periapicais correspondentes:

I. Na pulpalgia hiper-reativa, a utilização de gás refrigerante para o teste de frio provocará no usuário uma dor (resposta positiva) que será localizada e rápida, e que passará após a remoção do estímulo.

II. O teste de sensibilidade pulpar ao frio será fundamental para a diferenciação entre pericementite apical traumática e infecciosa: na traumática, o dente responderá negativamente enquanto, na infecciosa, o resultado será positivo.

III. No abscesso periapical agudo em fase inicial, a sensibilidade pulpar ao frio será negativa, o teste de percussão apresentará resultado positivo e, geralmente, haverá também dor na palpação em fundo de sulco vestibular do dente afetado.

Quais estão corretas?

- a) Apenas I.
- b) Apenas II.
- c) Apenas III.
- d) Apenas I e II.
- e) Apenas I e III.

**Comentários:**

A **alternativa E** está correta (I e III) e é o gabarito da questão. Vejamos por quê.

A afirmativa I está correta, pois afirma que na pulpite hiper-reativa (sinônimo de pulpite reversível), a utilização de gás refrigerante para o teste de frio provocará no usuário uma resposta positiva, localizada e rápida, e que passará após a remoção do estímulo. É exatamente isso o que ocorre nos casos de pulpite reversível.

A afirmativa II está incorreta, pois afirma que o teste de sensibilidade pulpar ao frio na pericementite traumática responderá negativamente, e o correto seria positivamente. Já nos casos de pericementite infecciosa, o resultado será negativo.

A afirmativa III está correta, pois no abscesso periapical agudo em fase inicial, a sensibilidade pulpar ao frio será negativa e o teste de percussão apresentará resultado positivo. Tratando-se de um caso agudo e bastante dolorido, geralmente haverá também dor na palpação em fundo de sulco vestibular do dente afetado. Será necessária a drenagem do abscesso e posterior tratamento endodôntico.



7. (Prova da Aeronáutica/Endodontista- 2019) Para o atendimento das urgências endodônticas, a elaboração de um correto diagnóstico envolve, entre outros fatores, a aplicação prática do conhecimento sobre a fisiologia da dor de origem pulpar. Sobre as fibras nervosas sensitivas pulpares, assinale a alternativa correta.

- a) As fibras A-delta são responsáveis pela dor de origem dentinária.
- b) A resposta dolorosa da polpa é pulsátil quando transmitida pelas fibras mielinizadas A-delta.
- c) As fibras C da porção pulpar possuem baixo limiar de excitabilidade e são responsáveis pela dor difusa.
- d) O teste de sensibilidade pulpar elétrico em dentes jovens tende a ser inconclusivo, apesar do desenvolvimento precoce do plexo de Rashkow e de sua localização central no tecido pulpar.

#### Comentários:

A **alternativa A** está correta e é o gabarito da questão. As fibras A-delta são fibras mielinizadas, responsáveis pela dor de origem dentinária, aguda, fugaz.

A **alternativa B** está incorreta. A resposta dolorosa da polpa é pulsátil quando transmitida pelas fibras do tipo C.

A **alternativa C** está incorreta. As fibras C da porção pulpar possuem alto limiar de excitabilidade e são responsáveis pela dor difusa.

A **alternativa D** está incorreta. O teste de sensibilidade pulpar elétrico em jovens tende a ser inconclusivo, porque não há o completo desenvolvimento do plexo de Raschow e sua localização é mais na periferia do tecido pulpar.

8. (FCC/TRE AM/ 2003) Paciente do sexo masculino, com 30 anos de idade, alérgico à penicilina, apresenta edema na região dos molares superiores esquerdos. Ao exame clínico, observa-se grande destruição coronária do dente 26, com exposição da câmara pulpar, grande sensibilidade à palpação apical na região e um ponto de flutuação no ápice do referido dente. A conduta de urgência a ser adotada consiste em

- a) antibioticoterapia com amoxicilina por 7 dias.
- b) drenagem cirúrgica do abscesso via mucosa.
- c) abertura do dente, seguida de pulpectomia.
- d) antibioticoterapia com ampicilina por 14 dias.



e) fisioterapia com calor para drenagem espontânea do abscesso.

#### Comentários:

A **alternativa B** está correta e é o gabarito da questão.

A tentativa de drenagem é local. Como o paciente apresenta edema com ponto de flutuação, pode-se optar pela drenagem cirúrgica.

9. (FCC /TRT 15- 2015) Paciente com 42 anos de idade, sexo feminino, tem histórico clínico de úlcera péptica e relata dor aguda espontânea na região do dente 24, não conseguindo dormir à noite, devido a esta dor. O exame clínico mostra uma restauração fraturada no dente 24, que apresenta a lâmina dura intacta, ao exame radiográfico. Os testes de sensibilidade ao frio e ao calor mostram vitalidade pulpar. Este quadro é compatível com o diagnóstico clínico de:

- a) abscesso periodontal.
- b) pulpite aguda irreversível.
- c) granuloma apical.
- d) abscesso dentoalveolar.
- e) periodontite apical aguda.

#### Comentários:

A **alternativa B** está correta e é o gabarito da questão. Conforme visto em aula, trata-se de um típico caso de pulpite irreversível, quando a polpa responde positivamente aos testes clínicos, a lâmina dura apresenta-se intacta e o paciente apresenta um quadro de dor espontânea, não conseguindo dormir à noite.

A **alternativa A** está incorreta. Não se trata de um caso de abscesso periodontal, pois não há relato de edema gengival. O quadro clínico está mais voltado para a restauração fraturada e sua repercussão pulpar.

A **alternativa C** está incorreta. Granuloma periapical trata-se de uma patologia perirradicular, não apresentando resposta positiva para os testes pulpares.

A **alternativa D** está incorreta. Não se trata de um caso de abscesso dentoalveolar, pois não há edema/tumefação e a polpa responde positivamente aos testes de sensibilidade.



A **alternativa E** está incorreta. Não se trata de periodontite apical aguda, pois claramente a alteração é intrapulpar, devido à restauração fraturada e os testes clínicos de sensibilidade responderam positivamente.

**10. (CONSULPLAN/Dentista BH - 2018) De acordo com Lopes & Siqueira Jr (2010), a pulpite reversível é por definição uma leve alteração inflamatória da polpa, em fase inicial, em que a reparação tecidual advém, uma vez removido o agente desencadeador do processo. Do ponto de vista histopatológico, é INCORRETO afirmar que:**

a) Neste estágio a polpa encontra-se usualmente organizada.

b) Nestes casos os vasos sanguíneos da polpa se tornam dilatados o que é conhecido como hiperemia.

c) A vasodilatação prolongada predispõe ao edema, como resultado da elevação da pressão capilar e do aumento de permeabilidade vascular.

d) A formação de edema nesta fase é exacerbada fazendo pressão sobre as fibras delta A, o que impede a condução do impulso nervoso e a consequente ocorrência de dor espontânea.

#### Comentários:

A **alternativa D** está incorreta e é o gabarito da questão. Na pulpite reversível, histopatologicamente, a formação de edema é muito discreta, não ocasionando dor espontânea nas fibras A-delta. Essas fibras são responsáveis pela dor aguda, fugaz, de origem dentinária.

A **alternativa A** está correta, uma vez que nesse estágio inicial, a polpa se encontra organizada.

A **alternativa B** está correta. Nesse estágio, os vasos sanguíneos apresentam hiperemia.

A **alternativa C** está correta. A vasodilatação prolongada predispõe ao edema, mesmo discreto, como resultado da elevação da pressão capilar e do aumento de permeabilidade vascular.

**11. (Prova da Aeronáutica/Endodontista-2018) Avalie as afirmações em relação às soluções químicas usadas na irrigação-aspiração durante o preparo químico-mecânico dos canais radiculares.**

I. As soluções irrigadoras devem possuir baixo coeficiente de viscosidade e pequena tensão superficial, permitindo maior efetividade da limpeza do canal radicular.

II. A seleção da concentração clínica ideal de uma solução de hipoclorito de sódio deve ser baseada na capacidade solvente da matéria orgânica e atividade antimicrobiana.



III. A clorexidina apresenta atividade antibacteriana de amplo espectro, substantividade e ação solvente de matéria orgânica.

IV. As soluções de ácido etilenodiamino tetra-cético (EDTA) podem ser utilizadas em combinação com as soluções de hipoclorito de sódio para remoção do *smear layer* após o preparo químico-mecânico dos canais radiculares.

Está correto apenas o que se afirma em

- a) I, II e III.
- b) I, II e IV.
- c) I, III e IV.
- d) II, III e IV.

#### Comentários:

A **alternativa B** está correta e é o gabarito da questão. Vejamos por quê.

A alternativa I afirma que as soluções irrigadoras devem possuir baixa viscosidade e baixa tensão superficial. Isso está correto, pois dessa maneira a solução consegue penetrar mais profundamente nas irregularidades dos canais, permitindo maior limpeza.

A alternativa II afirma que a seleção da concentração de hipoclorito de sódio a ser utilizada deve-se basear na capacidade solvente de matéria orgânica e atividade antimicrobiana. Isso está correto, uma vez que aumentando sua concentração, aumenta seu poder de dissolução e sua atividade antimicrobiana.

Já a alternativa III está incorreta, pois afirma que a clorexidina possui atividade solvente, o que não procede. Ela possui ação prolongada (substantividade) e de amplo espectro, porém não possui capacidade de dissolução de matéria orgânica.

A alternativa IV afirma que as soluções de EDTA e hipoclorito de sódio podem ser utilizadas para remoção do *smear layer* dos canais radiculares. É válido ressaltar que alguns autores (como Lopes e Siqueira) consideram que o hipoclorito de sódio é capaz de remover a porção orgânica do *smear layer* e o EDTA removeria a porção inorgânica. Portanto, correta a afirmativa.

12. (CEFET/Pref. Amargosa – BA/Endodontista – 2015) Sobre as lesões periapicais é correto afirmar que



- a) A inflamação periapical é uma extensão da inflamação pulpar, podendo iniciar antes da necrose pulpar.
- b) O granuloma periapical apresenta-se com inúmeros capilares, fibras conjuntivas e sempre epiteliado.
- c) As características clínicas do abscesso em fase inicial são: dor leve, provocada por estímulo mecânico e difusa.
- d) O suprimento vascular do ligamento periodontal é abundante, sendo mais desenvolvido próximo da superfície radicular do que no osso alveolar.
- e) A osteíte condensante é uma inflamação periapical aguda, de grande intensidade e imagem radiopaca na radiografia periapical.

#### Comentários:

A **alternativa A** está correta e é o gabarito da questão.

Geralmente, a inflamação dos tecidos periapicais ocorre pela continuidade de uma inflamação no tecido pulpar. No entanto, em caso de traumatismo, por exemplo, em uma restauração em sobreoclusão, essa inflamação dos tecidos periapicais pode iniciar antes mesmo de um comprometimento pulpar com necrose se instalar.

**13. (Prova da Marinha/Cirurgião Dentista/ 2015) Segundo Lopes e Siqueira Junior (2010) qual é a forma mais comum de infecção extra radicular?**

- a) Periodontite apical aguda
- b) Periodontite apical crônica
- c) Cisto perirradicular
- d) Abscesso perirradicular agudo
- e) Granuloma perirradicular

#### Comentários:





A **alternativa D** está correta e é o gabarito da questão.

Cuidado!

Lopes e Siqueira afirmam que a forma mais comum de infecção extrarradicular é o abscesso perirradicular agudo. No entanto, a PATOLOGIA mais comum, segundo o autor, é o Granuloma perirradicular.

**14. (CONSULT/Pref. De Nova Serrana MG/Odontólogo-2007) A exacerbação aguda de uma alteração perirradicular, que ocorre após o início ou continuação do tratamento endodôntico e normalmente requer uma visita não agendada do paciente ao consultório e a intervenção ativa do profissional, é chamada de:**

- a) Pericoronarite
- b) Pulpite irreversível
- c) Pulpite hiperplásica
- d) Flare-up

▪

**Comentários:**

A **alternativa D** está correta e é o gabarito da questão.

O Flare-up, uma emergência verdadeira que se desenvolve entre consultas, pode ser caracterizado pela exacerbação aguda de uma condição, causando dor/desconforto, poucas horas/dias após a intervenção do profissional. A causa principal é: microrganismo.

**15. (FUNCAB/Secretaria de Saúde-AC/2014) A solução de hipoclorito de sódio a 0,5% também é chamada:**

- a) Solução de Milton
- b) Soda clorada
- c) Licor de Labarraque



d) Líquido de Dakin

e) EDTA

**Comentários:**

A **alternativa D** está correta e é o gabarito da questão.

**Líquido de Dakin:** solução de NaOCl a 0,5% (equivalente a 5.000 ppm), neutralizada por ácido bórico para reduzir o pH (pH próximo de neutro);

**Líquido de Dausfrene:** solução de NaOCl a 0,5% (equivalente a 5.000 ppm), neutralizada por bicarbonato de sódio;

**Solução de Milton:** solução de NaOCl a 1% (equivalente a 10.000 ppm), estabilizada por cloreto de sódio (16%);

**Licor de Labarraque:** solução de NaOCl a 2,5% (equivalente a 25.000 ppm);

**Soda clorada:** solução de NaOCl de concentração variável entre 4% e 6% (equivalente a 40.000-60.000 ppm);

**Água sanitária:** soluções de NaOCl a 2-2,5% (equivalente a 20.000-25.000 ppm).

16. (PM RJ/Endodontista/ 2010) São componentes da solução MTAD:

a) Doxiciclina, ácido cítrico e um detergente neutro de superfície

b) Clorociclina, ácido cítrico e um tensoativo

c) Doxiciclina, ácido abiético, tartarato de sódio

d) Doxiciclina, ácido cítrico, Tween 80

**Comentários:**

A **alternativa D** está correta e é o gabarito da questão.



O MTAD consiste em uma mistura de um isômero da tetraciclina (doxiciclina), ácido cítrico e um detergente (Tween 80).

**17. (Prova da Marinha/Cirurgião Dentista- 2010) De acordo com LOPES, SIQUEIRA JR. e ELIAS, em LOPES e SIQUEIRA JR. (2010), a substância química que possui atividade antibacteriana de amplo espectro, se liga à hidroxiapatita do esmalte ou dentina e a grupos aniônicos ácidos de glicoproteínas, sendo lentamente liberada à medida que sua concentração decresce, permitindo, assim, um tempo de atuação prolongado, é denominada:**

- a) NaOCl a 5,25%
- b) MTAD
- c) Peróxido de hidrogênio a 3%
- d) Glyde
- e) Clorexidina

#### **Comentários:**

A **alternativa E** está correta e é o gabarito da questão.

A bisbiguanida catiônica (carregada positivamente) é uma base forte, sendo praticamente insolúvel em água, daí a sua preparação na forma de sal, o que aumenta a solubilidade da substância. O sal digluconato de clorexidina em solução aquosa é o mais utilizado em Odontologia. É preciso ressaltar que a CHx é muito utilizada tanto em Periodontia (0,12%) quanto em Endodontia (2%), para a irrigação dos canais radiculares, devido a sua principal propriedade: substantividade.

**18. (VUNESP / Pref. Valinhos -SP / 2019) Criança de 10 anos queixa-se de sensação de pressão no dente 36 diante da mastigação. No exame clínico intrabucal, observa-se no dente relatado grande exposição da polpa, em que o teto dentinário inteiro está ausente e o tecido de granulação hiperplásico preenche o defeito dentinário. A descrição relata um caso de**

- A) pulpite aguda irreversível.



- B) calcificação difusa.
- C) pólipos pulpar.
- D) pulpite aguda reversível.
- E) reabsorção radicular interna.

#### Comentários:

A **alternativa C** está correta e é o gabarito da questão. Por se tratar de um paciente jovem e a questão relatar um tecido de granulação hiperplásico, o diagnóstico mais provável é o de pólipo pulpar ou pulpite hiperplásica.

#### 19. (VUNESP / Pref. Guararapes -SP / 2019) Pólipo pulpar pode ser definido como

- A) inflamação crônica hiperplásica e irreversível, que acomete crianças e adultos jovens, em resposta a grandes exposições pulpares por trauma ou cárie, ocorrendo principalmente em molares decíduos ou permanentes.
- B) reabsorção das paredes do interior do canal e irreversível, que acomete crianças e adultos, em resposta a grandes exposições pulpares por bactérias, ocorrendo principalmente em incisivos anteriores e superiores.
- C) calcificação parcial ou total da câmara pulpar e irreversível, que acomete crianças e adultos jovens, em resposta a grandes exposições pulpares por trauma ou cárie, ocorrendo principalmente em molares decíduos ou permanentes.
- D) inflamação pulpar aguda e reversível, que acomete adultos jovens com rizogênese completa, em resposta a grandes exposições pulpares por trauma ou cárie, ocorrendo principalmente em molares decíduos ou permanentes.
- E) inflamação pulpar aguda e irreversível, que acomete adultos jovens com rizogênese completa, em resposta a traumas de intensidade baixa e tempo prolongado, ocorrendo principalmente em molares decíduos ou permanentes.

#### Comentários:

A **alternativa A** está correta e é o gabarito da questão. O pólipo pulpar, relacionado ao diagnóstico clínico de pulpite crônica hiperplásica, trata-se de um quadro de pulpite aguda irreversível, acometendo crianças



e adultos jovens, em resposta a grandes exposições pulpares por trauma ou cárie. Ocorre principalmente em molares decíduos ou permanentes.

**20. (IBAM / Pref. Praia Grande-SP/ 2013) Considerando as lesões endodônticas e seus diagnósticos, pode-se dizer que:**

- a) no estágio inicial da pulpíte irreversível sintomática, os estímulos térmicos não geram mais exacerbação da dor
- b) a pulpíte crônica hiperplásica também é denominada pólipos pulpar.
- c) na pulpíte reversível, quando o dente é exposto a temperaturas extremas, os pacientes relatam dor de longa duração.
- d) no caso de dente despulpado, a última área pulpar a evoluir para a necrose corresponde ao terço coronal.

#### Comentários:

A **alternativa B** está correta e é o gabarito da questão. O pólipo pulpar, relacionado ao diagnóstico clínico de pulpíte crônica hiperplásica, trata-se de um quadro de pulpíte aguda irreversível, acometendo crianças e adultos jovens, em resposta a grandes exposições pulpares por trauma ou cárie. Ocorre principalmente em molares decíduos ou permanentes.

**21. (IBAM / Pref. Cândido Abreu- PR/ 2017) Das alternativas abaixo, aquela que apresenta uma afirmativa correta referente à pulpíte reversível é:**

- A) estímulos térmicos, evaporativos, táteis, mecânicos ou osmóticos não causam desconforto ao paciente
- B) tratamento dentário recente pode ser um fator causal
- C) a remoção conservadora do fator irritante não resolve seus sintomas
- D) não pode ser confundida com hipersensibilidade dentinária

#### Comentários:

A **alternativa B** está correta e é o gabarito da questão.



Pela irritação dos sistemas adesivos, por exemplo, uma restauração recente pode representar um fator causal par uma pulpite aguda reversível.

**22. (CESPE/ DEPEN - Odontologia/2013)** Um paciente do sexo masculino, com dezesseis anos de idade, sem alterações sistêmicas, foi atendido em consultório odontológico apresentando ausência do primeiro molar em todos os quadrantes, periodontite moderada generalizada e lesão de cárie extensa no segundo molar superior direito, com invasão da câmara pulpar, porém assintomático. Considerando esse caso clínico, julgue o item:

O diagnóstico endodôntico mais provável para o dente 17 é o de pulpite irreversível.

**ERRADO.**

O diagnóstico provável é necrose pulpar.

**23. (CESPE/ DEPEN - Odontologia/2013)** Durante a anamnese de uma paciente de vinte e sete anos de idade com indicação de extração dos pré-molares por motivos ortodônticos, o dentista observou que apenas os terceiros molares superiores haviam irrompido. Ao exame clínico, o dentista constatou as seguintes situações:

a) ocorrência de fístula na vestibular do dente 46

b) nenhum sinal aparente da presença dos dentes 38 e 48. Considerando que a paciente não apresente nenhuma alteração sistêmica, julgue os itens subsecutivos, com base no caso clínico descrito.

A situação "a" é patognomônica de fratura radicular, portanto indica-se a exodontia.

**ERRADO.**

A fístula no dente 46 pode estar relacionada ao abscesso crônico, necessitando de exame clínico + radiográfico e testes de sensibilidade para hipótese diagnóstica.

**24. (CESPE / HUB / 2018)** Uma mulher de quarenta e sete anos de idade, melanoderma, procurou o serviço de urgência de um hospital, queixando-se de dor e de inchaço na região da face persistentes havia dois dias. Na anamnese, relatou ser hipertensa e diabética e fazer uso de losartana potássica 50 mg, uma vez ao dia, e cloridrato de metformina 500 mg, uma vez ao dia. Ao exame físico, observou-se edema facial esquerdo com envolvimento da região orbital da lesão. Ao exame intrabucal, identificou-se extensa lesão de cárie no dente 23. O exame radiográfico revelou radiolucidez apical extensa no dente 23.

Acerca desse caso clínico, julgue o item subsecutivo.



Caso haja estrutura dentária passível de reabilitação, a terapia de escolha deverá ser o tratamento endodôntico.

**CERTO.**

Sempre que puder manter o elemento dentário, deve-se fazer a tentativa. No entanto, precisa de intervenção endodôntica imediata.

**25. (CESPE/HUB/2018) Julgue os itens a seguir, relativos ao abscesso dento-alveolar agudo, patologia endodôntica comum no atendimento endodôntico emergencial.**

**Em casos de dente com cavidade pulpar exposta ao meio bucal, a drenagem via canal é facilitada, pois a lesão se comunica diretamente com o forame apical.**

A afirmativa está **ERRADA**, pois casos em que a polpa está exposta ao meio oral (polpa vital) dificilmente evoluem para casos de abscesso. A drenagem nos casos de abscesso se dá pela liberação do líquido intratecidual, proveniente dos tecidos perirradiculares.

**26. (CESPE / HUB / 2018) Julgue os itens a seguir, relativos ao abscesso dento-alveolar agudo, patologia endodôntica comum no atendimento endodôntico emergencial.**

**Histologicamente, essa lesão é destrutiva, localizada, de necrose liquefativa, que destrói os tecidos periapicais.**

A afirmativa está **CERTA**, pois histologicamente o abscesso dentoalveolar agudo é caracterizado por ser uma lesão liquefativa, proliferativa.

**27. (CESPE / HUB / 2018) Julgue os itens a seguir, relativos ao abscesso dento-alveolar agudo, patologia endodôntica comum no atendimento endodôntico emergencial.**

**A destruição dos tecidos periapicais é uma resposta inflamatória aos irritantes microbianos e não bacterianos oriundos do ligamento periodontal.**

A afirmativa está **ERRADA**, pois a destruição dos tecidos periapicais é uma resposta inflamatória aos irritantes bacterianos oriundos do canal radicular.

**28. (CESPE / HUB / 2018) Julgue os itens a seguir, relativos ao abscesso dento-alveolar agudo, patologia endodôntica comum no atendimento endodôntico emergencial.**





Ao exame histológico, a lesão apresenta numerosos leucócitos polimorfonucleares desintegrados, resíduos e remanescentes celulares, além de acúmulo de exsudato purulento.

A afirmativa está **CERTA**, pois o abscesso se caracteriza histologicamente por células de defesa, leucócitos polimorfonucleares, restos celulares e acúmulo de pus intratecidual.

**29. (FGV / TJ-RO / 2015)** Paciente comparece a um serviço de emergência odontológica com queixa de dor de alta intensidade, pulsátil, lancinante e espontânea no elemento 47, que apresenta restauração de amálgama extensa fraturada. Após o exame clínico e radiográfico, o diagnóstico de pulpíte irreversível foi dado pelo cirurgião-dentista, que procedeu ao acesso endodôntico. Sobre o tipo e a etiologia da dor causada pela pulpíte irreversível, é correto afirmar que:

(A) a intensidade da dor apresentada pelo paciente pode ser consideravelmente reduzida pela aplicação de calor no local afetado;

(B) o estabelecimento da drenagem do exsudato inflamatório para a cavidade oral aumenta a sintomatologia dolorosa nesses casos;

(C) o estabelecimento de uma via de drenagem acontece nos primeiros estágios da pulpíte irreversível, aumentando a sintomatologia dolorosa devido a elevação da pressão hidrostática tecidual local;

(D) a presença de imunoglobulinas do tipo A (IgA) do hospedeiro no local da infecção aumenta a sintomatologia dolorosa na pulpíte irreversível;

(E) a pressão hidrostática tecidual gerada pelo aumento da permeabilidade vascular pode exceder o limiar de excitabilidade das fibras nervosas, causando a sintomatologia dolorosa de alta intensidade.

#### Comentários:

A **alternativa E** está correta e é o gabarito da questão. O aumento da pressão hidrostática gera edema, aumentando também a permeabilidade. Esse estímulo age sobre as fibras nervosas, causando a sintomatologia dolorosa de alta intensidade descrita no caso. Como trata-se de um caso de polpa vital, não há estabelecimento de drenagem via canal, apenas microabscessos a nível histopatológico.

**30. (FUNDATEC / PREF CORONEL BICACO-RS / 2019)** Sobre a endodontia, assinale a resposta **INCORRETA**.

A) Os pacientes diabéticos não controlados em último estágio sofrem mudanças vasculares, como calcificações na polpa dentária. Desta maneira, tratamentos conservadores não terão desfecho tão favorável quanto em condições de normalidade.



B) Uma polpa dentária em condições de ser preservada tem as seguintes características: baixa hemorragia, sangue com coloração vermelho-viva, a polpa radicular deve apresentar-se com corpo consistente e firme, polpa deve ter pouca elasticidade.

C) O capeamento pulpar faz uso de revestimento biológico colocado diretamente sobre a porção exposta de uma polpa atingida acidentalmente durante o preparo cavitário.

D) A curetagem pulpar é um procedimento feito após a ocorrência de exposição pulpar, resultando em remoção superficial da polpa dentária atingida. É indicado nos casos de exposição acidental da polpa dentária, sem sintomatologia espontânea.

E) A pulpotomia é o procedimento de remoção da polpa coronária, mantendo viva a polpa radicular. É indicado para dentes com pulpite e com condições adequadas de sangramento e consistência.

#### Comentários:

A alternativa B está incorreta e é o gabarito da questão.

Uma polpa dentária em condições de ser preservada tem as seguintes características: hemorragia abundante, sangue com coloração vermelho-viva, a polpa radicular deve apresentar-se com corpo consistente e firme.

**31. (FUNDATEC / PREF GRAMADO-RS / 2019)** Para que seja feita a avaliação diagnóstica correta do estado pulpar e periapical, é necessário lançar mão de recursos semiotécnicos, como testes de sensibilidade pulpar, de percussão, de mobilidade e exame radiográfico. Analise as assertivas abaixo sobre o resultado dos testes e as alterações pulpares e/ou periapicais correspondentes:

I. Na pulpalgia hiper-reativa, a utilização de gás refrigerante para o teste de frio provocará no usuário uma dor (resposta positiva) que será localizada e rápida, e que passará após a remoção do estímulo.

II. O teste de sensibilidade pulpar ao frio será fundamental para a diferenciação entre pericementite apical traumática e infecciosa: na traumática, o dente responderá negativamente enquanto, na infecciosa, o resultado será positivo.

III. No abscesso periapical agudo em fase inicial, a sensibilidade pulpar ao frio será negativa, o teste de percussão apresentará resultado positivo e, geralmente, haverá também dor na palpação em fundo de sulco vestibular do dente afetado.

Quais estão corretas?

A) Apenas I.

B) Apenas II.



- C) Apenas III.
- D) Apenas I e II.
- E) Apenas I e III.

#### Comentários:

A **alternativa E** está correta e é o gabarito da questão.

I- Na pulpalgia hiper-reativa (sinônimo de pulpíte aguda reversível), a utilização de gás refrigerante para o teste de frio provocará no usuário uma dor (resposta positiva) que será localizada e rápida, e que passará após a remoção do estímulo.

II- O teste de sensibilidade pulpar ao frio será fundamental para a diferenciação entre pericementite apical traumática e infecciosa: na traumática, o dente responderá positivamente enquanto, na infecciosa, o resultado será negativo.

III- No abscesso periapical agudo em fase inicial, a sensibilidade pulpar ao frio será negativa, o teste de percussão apresentará resultado positivo e, geralmente, haverá também dor na palpação em fundo de sulco vestibular do dente afetado.

#### 32. (FUNDATEC / PREF CANDELÁRIA-RS / 2019) Sobre as alterações pulpares, analise as assertivas abaixo:

I. A pulpíte sintomática corresponde às nomenclaturas de pulpíte aguda serosa e purulenta, pulpíte fechada infiltrativa e abscedada e pulpíte de transição e irreversível.

II. Nos casos em que a agressão ao tecido pulpar for de baixa intensidade, mas houver uma via de drenagem (geralmente uma cavidade aberta com exposição pulpar), a inflamação poderá tornar-se crônica, passando para a fase de pulpíte sintomática.

III. Em estágios iniciais da pulpíte sintomática, o usuário procurará atendimento na UBS relatando a presença de dor provocada, aguda, localizada, persistente por longo período após a remoção do estímulo e que cede com o uso de analgésicos.

Quais estão corretas?

- A) Apenas I.
- B) Apenas II.
- C) Apenas III.



D) Apenas I e II.

E) Apenas I e III.

#### Comentários:

A **alternativa E** está correta e é o gabarito da questão.

I. A pulpite sintomática corresponde às nomenclaturas de pulpite aguda serosa e purulenta, pulpite fechada infiltrativa e abscedada e pulpite de transição e irreversível.

II- Nos casos em que a agressão ao tecido pulpar for de baixa intensidade, mas houver uma via de drenagem (geralmente uma cavidade aberta com exposição pulpar), a inflamação poderá tornar-se crônica, passando para a fase de pulpite assintomática.

III- Em estágios iniciais da pulpite sintomática, o usuário procurará atendimento na UBS relatando a presença de dor provocada, aguda, localizada, persistente por longo período após a remoção do estímulo e que cede com o uso de analgésicos. Já nos estágios finais, essa dor passa a ser espontânea e não cede com uso de analgésicos.

**33. (FUNDATEC/PREF BAGÉ-RS/2019) Uma emergência endodôntica é definida como a dor e/ou tumefação causada por diversos estágios de inflamação ou infecção dos tecidos pulpares e/ou periapicais. Considere as assertivas abaixo sobre as urgências endodônticas:**

I. A pulpite reversível pode ser induzida por cáries, pela dentina exposta, por um tratamento odontológico recente e por restaurações defeituosas.

II. A pulpite irreversível sintomática designa dores espontâneas, em que a exposição a temperaturas extremas, especialmente ao frio, vai evocar episódios de dor intensa e prolongada, cessando se o estímulo for removido.

III. A pulpite irreversível assintomática designa um dente que não apresenta sintomas, mas que tem cáries profundas ou perda de estrutura dentária, que se não forem tratadas farão o dente se tornar sintomático ou não vital.

Quais estão corretas?

A) Apenas I.

B) Apenas II.

C) Apenas III.



D) Apenas I e II.

E) Apenas I e III.

#### Comentários:

A **alternativa E** está correta e é o gabarito da questão.

I. A pulpíte reversível pode ser induzida por cáries, pela dentina exposta, por um tratamento odontológico recente e por restaurações defeituosas.

II. A pulpíte irreversível sintomática designa dores espontâneas, em que a exposição a temperaturas extremas, especialmente ao frio, vai evocar episódios de dor intensa e prolongada, não cessando se o estímulo for removido.

III. A pulpíte irreversível assintomática designa um dente que não apresenta sintomas, mas que tem cáries profundas ou perda de estrutura dentária, que se não forem tratadas farão o dente se tornar sintomático ou não vital, pois estará evoluindo para a necrose.

**34. (FUNDATEC / PREF IMBÉ-RS / 2014) Paciente do sexo feminino, 25 anos, chega para atendimento de urgência apresentando tumefação acentuada no lado esquerdo da face. Ao exame clínico, observam-se mobilidade do elemento 36 com grande sensibilidade à palpação e à percussão e extensa lesão cariada. Qual o diagnóstico e o tratamento imediato desse caso, respectivamente?**

A) Abscesso periapical agudo – drenagem, antibioticoterapia e uso de analgésicos

B) Pericementite apical aguda – uso de anti-inflamatório e eliminação do trauma

C) Abscesso periapical crônico – curetagem periapical e uso de anti-inflamatório

D) Abscesso fênix – cirurgia periapical e antibioticoterapia

E) Abscesso periodontal – cirurgia periapical e uso de analgésico

#### Comentários:

A **alternativa A** está correta e é o gabarito da questão.

Como se trata de um caso de abscesso agudo com tumefação, estará indicada a drenagem do abscesso e prescrição de analgésicos. O uso de antibiótico é discutível, uma vez que a questão não afirma se conseguiu a drenagem e se há comprometimento sistêmico (febre, linfadenopatia, etc).



**35. (FAURGS/PROGESP-UFRGS/ 2010) Considere as afirmações abaixo relacionadas ao complexo dentina-polpa.**

**I - Havendo exposição pulpar, o tratamento endodôntico está indicado.**

**II - O capeamento pulpar indireto é realizado quando uma porção de dentina cariada é deixada no fundo da cavidade, sendo o dente restaurado.**

**III - O hidróxido de cálcio pode ser utilizado, sob a forma de pó, diretamente sobre a polpa exposta.**

**Quais estão corretas?**

**(A) Apenas I.**

**(B) Apenas II.**

**(C) Apenas III.**

**(D) Apenas II e III.**

**(E) I, II e III.**

**Comentários:**

A **alternativa E** está correta e é o gabarito da questão.

I- Quando há exposição pulpar, principalmente por cárie, o tratamento endodôntico está indicado, devido a contaminação bacteriana.

II- - O capeamento pulpar indireto é realizado quando uma pequena porção de dentina cariada é deixada no fundo da cavidade, para não expor a polpa, sendo o dente restaurado.

III- Em casos de traumatismos e pequenas exposições pulpares acidentais (não por cárie), pode ser feito um capeamento direto com hidróxido de cálcio na polpa exposta.

**36. (FAURGS/PREFEITURA ALVORADA-RS/2012) No preparo químico mecânico dos canais radiculares, um dos objetivos da irrigação com o hipoclorito de sódio é**

**(A) limpar o ápice radicular.**

**(B) facilitar a presa do material obturador.**

**(C) dissolver os resíduos pulpares e diminuir a contaminação.**



(D) facilitar a localização dos canais radiculares.

(E) manter o smear layer.

#### Comentários:

A **alternativa C** está correta e é o gabarito da questão.

As substâncias químicas auxiliares, ou soluções irrigadoras, são empregadas no interior do canal radicular com o objetivo de promover a dissolução de tecidos orgânicos vivos ou necrosados, visando a eliminação, ou **máxima redução possível**, de microrganismos, a lubrificação, a quelatação de íons cálcio e a suspensão de detritos oriundos da instrumentação.

Elas são utilizadas durante a instrumentação dos canais radiculares, desempenhando ações químicas e físicas, concomitantemente com a ação mecânica dos instrumentos endodônticos. Também são usadas após a instrumentação para remover das paredes do canal radicular **a smear layer**.

**37. (FAURGS/PREFEITURA ALVORADA-RS/2011) Assinale a afirmação INCORRETA relativa a patologias pulpares.**

(A) A pulpalgia hiper-reativa contempla dor provocada, compatível com hipersensibilidade dentinária ou hiperemia.

(B) Nas pulpites sintomáticas, o aumento da pressão hidrostática tecidual no tecido pulpar é crítico para a sua sobrevivência, por esse tecido estar delimitado por paredes rígidas.

(C) A inflamação irreversível da polpa evolui para necrose pulpar em até 36 horas.

(D) A pulpite assintomática caracteriza-se por inflamação crônica do tecido pulpar e câmara pulpar aberta.

(E) A manipulação do tecido proliferativo nos pólipos pulpares geralmente gera sangramento.

#### Comentários:

As **alternativas C e D** estão incorretas, portanto, a questão é passível de anulação.

Isso porque não temos como definir exatamente quantas horas o tecido pulpar leva para necrosar, após uma inflamação irreversível (letra C).





Da mesma forma, a letra D está incorreta pois não temos como afirmar que a pulpite assintomática esteja relacionada a uma câmara pulpar aberta.

**38. (FAURGS / PROGESP-UFRGS / 2016) O tecido pulpar se caracteriza por ter uma inervação sensitiva e autônoma. As fibras nervosas sensitivas mielínicas (tipo A) são responsáveis pela \_\_\_\_\_ e \_\_\_\_\_, típica da \_\_\_\_\_. As fibras sensitivas amielínicas (tipo C), localizadas profundamente na polpa, são responsáveis pela \_\_\_\_\_ e \_\_\_\_\_ da polpa, típica de pulpite irreversível sintomática. Assinale a alternativa que completa, correta e respectivamente, as lacunas do texto acima.**

(A) degeneração pulpar – ligamento periodontal – estimulação dentinária – dor aguda – pulsátil

(B) dor aguda – pulsátil – estimulação dentinária – dor excruciante – difusa

(C) estimulação dentinária – dor aguda – alteração periapical – degeneração pulpar – difusa

(D) inflamação do ligamento periodontal – polpa – dor aguda – estimulação dentinária – difusa

(E) integridade do complexo dentina polpa – dor aguda – dor pulsátil – estimulação dentinária – dor reflexa

#### Comentários:

A **alternativa B** está correta.

- **Fibras tipo A $\delta$ :** Mielinizadas, Localizadas na junção dentina-polpa (periféricamente). Suas ramificações formam o plexo de Rashkow, São fibras sensitivas constituídas pelos aferentes sensoriais do Trigêmio, cuja função é transmitir dor, Condução rápida (6-30 m/s), Limiar de estimulação é relativamente baixo, Dor provocada, fugaz, aguda, momentânea. Removendo o estímulo, ela cessa. Teoria hidrodinâmica do movimento do fluido dentinário nos túbulos. Mais numerosas na polpa coronária do que radicular.
- **Fibras tipo C:** Amielínicas, localizadas profundamente na polpa, Característica da dor: excruciante e difusa, menos tolerável do que as provocadas pela fibra A $\delta$ . Condução lenta (0,5-2 m/s), Limiar de estimulação alto (relativamente associado a uma injúria do tecido). Mais resistentes à hipóxia tecidual/necrose.



| Fibra      | Função                   | Diâmetro ( $\mu\text{m}$ ) | Velocidade (m/s) |
|------------|--------------------------|----------------------------|------------------|
| AB         | Pressão, toque           | 5-12                       | 30-70            |
| A $\delta$ | Dor, temperatura, toque  | 1-5                        | 6-30             |
| C          | Dor                      | 0,4-1                      | 0,5-2            |
| SIMPÁTICA  | Simpática pós-ganglionar | 0,3-1,3                    | 0,7-2,3          |

39. (FAURGS / HCPA / 2018) Assinale a afirmação INCORRETA com relação à solução de hipoclorito de sódio.

(A) O hipoclorito de sódio somente existe em solução aquosa. Neste estado ele origina o hidróxido de sódio (base forte) e o ácido hipocloroso (ácido fraco).

(B) O ácido hipocloroso não ionizado existente em soluções de hipoclorito de sódio com valores de pH de 5 a 9 é a substância responsável pela atividade antimicrobiana da solução.

(C) A ação antimicrobiana do hipoclorito de sódio ocorre pela liberação do sódio por parte do hidróxido de sódio, destruindo o microrganismo através do rompimento de sua parede celular.

(D) Fatores como relação entre o volume de solução irrigadora e massa de tecido orgânico, superfície de contato entre tecido e a solução de hipoclorito de sódio e temperatura e tempo de ação da solução afetam a capacidade solvente do hipoclorito de sódio.

(E) O aquecimento da solução de hipoclorito de sódio aumenta sua capacidade solvente de matéria orgânica. Uma elevação de 10°C na temperatura da solução promove uma redução de, aproximadamente, 50 a 60% do tempo necessário para destruir microrganismos.

Comentários:

A alternativa C está incorreta.

O valor de um hipoclorito ou cloróforo é em função do **teor de cloro ativo** que libera e não pela liberação de sódio.

40. (FAURGS / HCPA / 2018) Com relação aos diagnósticos pulpares e periapicais, numere a segunda coluna de acordo com a primeira.



- (1) Pulpite Aguda Reversível
- (2) Pulpite Aguda Irreversível
- (3) Periodontite Apical Aguda
- (4) Abscesso Perirradicular Agudo
- (5) Abscesso Perirradicular Crônico

( ) Quadro normalmente assintomático, podendo ser verificada uma fístula, ativa ou não, localizada ao nível da mucosa alveolar.

( ) Dor ao frio é a queixa mais comum por parte do paciente.

( ) Dor espontânea, pulsátil, lancinante, localizada, podendo ou não apresentar envolvimento sistêmico como febre, mal-estar e linfadenite regional.

( ) Quando a dor estiver presente, pode ser provocada pelo frio, aguda, localizada, persistente por um longo período após remoção do estímulo. Em alguns casos, pode ser contínua e espontânea.

( ) Testes pulpares negativos. Paciente relata sensação de “dente crescido” devido ao edema inflamatório formado no ligamento periodontal apical.

A sequência numérica correta de preenchimento dos parênteses da segunda coluna, de cima para baixo, é

- (A) 5 – 1 – 4 – 3 – 2.
- (B) 5 – 1 – 4 – 2 – 3.
- (C) 5 – 2 – 4 – 1 – 3.
- (D) 4 – 1 – 2 – 5 – 3.
- (E) 4 – 1 – 2 – 3 – 5.

**Comentários:**

A alternativa **B** está correta.

(5) Quadro normalmente assintomático, podendo ser verificada uma fístula, ativa ou não, localizada ao nível da mucosa alveolar.



(1) Dor ao frio é a queixa mais comum por parte do paciente.

(4) Dor espontânea, pulsátil, lancinante, localizada, podendo ou não apresentar envolvimento sistêmico como febre, mal-estar e linfadenite regional.

(2) Quando a dor estiver presente, pode ser provocada pelo frio, aguda, localizada, persistente por um longo período após remoção do estímulo. Em alguns casos, pode ser contínua e espontânea.

(3) Testes pulpares negativos. Paciente relata sensação de “dente crescido” devido ao edema inflamatório formado no ligamento periodontal apical.

**41. (FAURGS / HCPA / 2015) Quanto à pulpite irreversível sintomática, considere as afirmações abaixo.**

**I - Está indicado o uso de antibiótico sistêmico como medida terapêutica.**

**II - A remoção do tecido pulpar eliminará a sintomatologia do paciente.**

**III - O tratamento endodôntico nunca deverá ser realizado em sessão única.**

**IV - A dor poderá ser difusa e, até mesmo, irradiada.**

**Quais estão corretas?**

**A) Apenas I e II.**

**B) Apenas I e III.**

**C) Apenas II e III.**

**D) Apenas II e IV.**

**E) Apenas III e IV.**

**Comentários:**

A **alternativa D** está correta.

I - Não está indicado o uso de antibiótico sistêmico como medida terapêutica. Somente analgésico, anti-inflamatório.

II - A remoção do tecido pulpar eliminará a sintomatologia do paciente.

III - O tratamento endodôntico pode ser realizado em sessão única, pois trata-se de polpa vital.



IV - A dor poderá ser difusa e, até mesmo, irradiada.

**42. (CEPERJ/Pref Itaocara/2018) A substância irritadora proteolítica mais comum para infecção do canal radicular é o hipoclorito de sódio. Baseando-se nisso, a concentração utilizada atualmente na odontologia é de:**

- A) 0,5 %
- B) 2%
- C) 5,25
- D) 5,75
- E) 7,25

**Comentários:**

A **alternativa B** está correta.

A concentração ideal em que a solução de hipoclorito de sódio deve se apresentar, sua toxicidade e sua instabilidade são motivos de grande discussão. Entretanto, diversos autores consideram a concentração de 2% a **2,5% como a de primeira escolha**.

**43. (CEPERJ/Pref Angra/2014) Para remoção da smear layer, associa-se ao hipoclorito de sódio:**

- A) solução de Newton;
- B) líquido de Dakin;
- C) soro fisiológico;
- D) peróxido de hidrogênio;
- E) EDTA.

**Comentários:**

A **alternativa E** está correta.



Recomenda-se o uso de soluções de **EDTA 17%** combinadas com soluções de hipoclorito de sódio, para a remoção da *smear layer*, após o preparo químico-mecânico de canais radiculares infectados

**44. (CONSULPLAN/ ESTAGIÁRIO MP/2019)** “Paciente com 50 anos de idade chega a uma clínica odontológica reclamando de ‘dor de dente’. Ao ser questionado sobre qual dente estava doendo, ele aponta para o primeiro molar superior direito. Esse dente apresentava pequena extrusão, pequena mobilidade e dor leve e aguda à percussão vertical. Os testes térmicos constataram que o dente estava necrosado. Radiograficamente havia espessamento discreto do periodonto apical.” É correto afirmar que o diagnóstico desse caso é:

- A) Pulpite reversível.
- B) Pulpite irreversível.
- C) Periodontite apical aguda.
- D) Abscesso periapical fase evoluída

#### Comentários:

A **alternativa C** está correta.

**Diagnóstico:** dor intensa, espontânea e localizada. Extrema sensibilidade ao toque pode ser relatada, além da "sensação de dente crescido". A mastigação geralmente provoca ou exacerba a dor.

**Testes pulpares:** sempre negativos. Testes perirradiculares: a percussão é sempre positiva, podendo ser extremamente dolorosa. Se necessário, realizá-la com leve pressão digital ao invés de usar o cabo do espelho. Palpação: pode ou não ter sensibilidade. Achados radiográficos: espessamento do ELP apical. Quando se observa extensa área de destruição óssea perirradicular associada à periodontite apical aguda, esta se encontra associada à reagudização de um processo crônico, como um granuloma ou cisto.

**Tratamento:** eliminação do agente agressor, instrumentação, irrigação e medicação, com obturação em consulta posterior. O dente deve ser retirado de oclusão e deve-se prescrever analgésico/anti-inflamatório.

**45. (CONSULPLAN/ ESTAGIÁRIO MP/2019)** Os dentes acometidos de pulpite reversível apresentam uma sintomatologia provocada de resposta um pouco mais intensa que na polpa normal. Diante dessa informação, é correto afirmar que:

- A) Caracteriza-se por uma dor provocada somente pelo estímulo frio.
- B) O paciente, nestes casos, deve fazer uso de medicação analgésica.



C) A dor é de longa duração e não desaparece após a remoção do estímulo frio.

D) A remoção do tecido cariado e a restauração do dente levam à remissão dos sintomas

#### Comentários:

A **alternativa D** está correta.

Cuidado! A banca vai tentar te confundir, trocando os conceitos de pulpite reversível e irreversível!

Não caia nessa. A pulpite reversível refere-se a uma leve alteração inflamatória da polpa, em que a reparação tecidual advém uma vez que a causa seja removida. Antigamente, também era chamada de pulpite hiper-reativa. Não se trata de uma alteração grave da polpa dentária. Porém, se os irritantes persistem ou aumentarem, a inflamação se intensifica, podendo levar à pulpite irreversível.

Diagnóstico - Sinais e sintomas: geralmente é assintomática, contudo, em determinadas situações pode acusar dor aguda, rápida, localizada e fugaz, em resposta a estímulos que normalmente não evocam dor. A dor ao frio é a queixa mais comum. Vasodilatação prolongada gera edema, que por sua vez pressiona as fibras A $\delta$ , responsáveis pela inervação e dor dentinária. A dor oriunda da estimulação das fibras A $\delta$  é resultado da hidrodinâmica do fluido dentinário, sendo aguda rápida e fugaz, passando rapidamente após a remoção do estímulo. Prostaglandina e Serotonina diminuem o limiar das fibras A $\delta$ . Não há dor espontânea nesta fase do processo inflamatório.

**Tratamento:** remoção da cárie ou da restauração, aplicação de curativo à base de OZE. Sete dias após, pelo menos, deve ser realizada uma reavaliação e se possível restaurar definitivamente. Não necessita tratamento endodôntico.

Paciente com 18 anos de idade, sexo feminino, refere dor espontânea no dente 26. A resposta aos testes de vitalidade pulpar é positiva.

**46. (FCC/TRE RN/2005) Para indicação de uma pulpotomia, devem estar presentes as condições:**

I. remanescente pulpar com aspecto pastoso.

II. polpa consistente, com resistência à ação da cureta.

III. coroa dentária com paredes espessas e resistentes.

IV. sangramento claro, de tonalidade amarelada.

**São corretas APENAS**

A) I e II





B) I e III

C) I e IV

D) II e III

E) II e IV

#### Comentários:

A alternativa D está correta.

I. remanescente pulpar com sangramento abundante, resistência ao corte, consistência firme.

II. polpa consistente, com resistência à ação da cureta.

III. coroa dentária com paredes espessas e resistentes.

IV. sangramento vermelho rutilante.

47. (FCC/TRE RN/2005) Paciente com 48 anos de idade, sexo feminino, apresenta necrose pulpar no dente 23. Na anamnese, a paciente relata “alergia” a produtos de limpeza doméstica que contêm hipoclorito de sódio. O exame radiográfico mostra área radiolúcida na região periapical do dente 23 compatível com lesão periapical crônica. A irrigação do canal radicular deve ser efetuada com

A) solução de hipoclorito de sódio a 2,5%.

B) solução de clorexidina a 2%.

C) ácido etilenodiaminotetracético a 10%.

D) água de hidróxido de cálcio.

E) solução fisiológica.

#### Comentários:

A alternativa B está correta.

CHx 0,12% é uma ótima alternativa para os pacientes alérgicos ao NaOCl, como solução irrigadora em Endodontia.



48. (FCC/TRT 23 REGIAO/2007) Paciente com 19 anos de idade, sexo feminino, apresenta queixa de dor espontânea, contínua e localizada na região do dente 12. O exame clínico mostra resposta positiva ao teste de percussão vertical e negativa aos testes térmicos. O exame radiográfico mostra alargamento do espaço periapical. Diante do provável diagnóstico de pulpíte irreversível e tendo por decisão de tratamento a realização de pulpectomia, a irrigação dos canais deve ser realizada com

- A) soro fisiológico, uma vez que o dente apresenta apicificação completa.
- B) solução salina, uma vez que o dente apresenta rizogênese completa.
- C) solução de hidróxido de cálcio, uma vez que o dente apresenta apicificação completa.
- D) hipoclorito de sódio, uma vez que o dente apresenta rizogênese completa.
- E) hipoclorito de sódio, uma vez que o dente apresenta rizogênese incompleta.

#### Comentários:

A alternativa D está correta.

Como a paciente tem 19 anos, a rizogênese do dente 12 já estará completa. Portanto, não há risco de extravasamento da solução de hipoclorito de sódio, podendo ser utilizada no caso descrito.

49. (FCC/TRT 15 REGIAO/2015) Na gestão do consultório odontológico, o controle do estoque de instrumentos utilizados para o atendimento endodôntico requer a escolha de instrumentos que apresentem características de versatilidade para as funções de alargamento e limpeza dos canais radiculares, como

- A) extirpa-nervos e alargadores para instrumentação de canais radiculares amplos e retos.
- B) alargadores e limas tipo K manuais para instrumentação de canais radiculares amplos e curvos.
- C) limas tipo K manuais e extirpa-nervos para instrumentação de canais radiculares atresiadados e curvos.
- D) limas tipo K manuais e limas tipo Hedström para instrumentação de canais radiculares amplos e retos.
- E) extirpa-nervos e limas tipo K em inox e alargadores para instrumentação de canais radiculares atresiadados e retos.

#### Comentários:



A **alternativa D** está correta.

Os instrumentos tipo k são os mais versáteis, pois realizam qualquer tipo de movimento. Já os instrumentos H podem ser utilizados nas partes retas dos canais e segmentos achatados.

**50. (Instituto AOCP/Pref Recife/2020) Paciente chega ao serviço público de saúde, é avaliado e apresenta quadro de pulpite reversível no dente 14. Sobre as características da pulpite reversível, informe se é verdadeiro (V) ou falso (F) o que se afirma a seguir e assinale a alternativa com a sequência correta.**

( ) Não existe exposição pulpar.

( ) Não existe lesão periapical.

( ) A dor pode ser provocada por diversos estímulos.

( ) Exodontia sempre é indicada.

( ) Endodontia sempre é necessária.

(A) F – V – V – V – F.

(B) V – F – F – F – V.

(C) V – V – F – V – F.

(D) V – V – V – F – F.

(E) F – F – V – F – V.

#### Comentários:

A **alternativa D** está correta e é o gabarito da questão.

(V) Não existe exposição pulpar.

(V) Não existe lesão periapical.

(V) A dor pode ser provocada por diversos estímulos, como cárie, restauração fraturada, estímulos osmóticos, frio, calor.

(F) Exodontia não é indicada.

(F) Endodontia não é necessária. Remoção do agente causador.



51. (Instituto AOCP/Pref Recife/2020) Em resposta a um fator irritante, qual é o mecanismo primário de defesa da polpa?

- (A) Lesão periapical.
- (B) Inflamação.
- (C) Hipertrofia.
- (D) Necrose.
- (E) Dor.

**Comentários:**

A **alternativa B** está correta e é o gabarito da questão.

A polpa reage primariamente com hiperemia, que é uma fase da inflamação, depois gera dor.

52. (Instituto AOCP/Pref São Bento do Sul/2019) Paciente compareceu ao consultório apresentando dor intensa e pulsátil, edema facial superior direito e sem melhora, mesmo com ingestão de analgésicos. Ao exame clínico, observou-se mobilidade dentária grau leve e teste de sensibilidade térmico negativo no elemento 16, indicando-se necrose pulpar dele. Em relação ao exposto, é correto afirmar que se trata de um quadro de

- (A) Pulpite Aguda Irreversível.
- (B) Pericementite Apical Aguda.
- (C) Abscesso Dentoalveolar Agudo.
- (D) Cisto Periapical Agudo.

**Comentários:**

A **alternativa C** está correta e é o gabarito da questão.

Bactérias altamente virulentas liberam enzimas proteolíticas que associadas a enzimas lisossomais e radicais oxigenados, descarregados por neutrófilos resultando numa liquefação tecidual (pus). Não dura mais de 72 a 96 horas e a sua disseminação para espaços anatômicos da cabeça e pescoço pode provocar quadros clínicos graves, inclusive com risco de vida.



Características Histopatológicas: reação intensa, localizada, adjacente ao forame apical, caracterizado pela presença de exsudato purulento. As células inflamatórias (principalmente neutrófilos) encontram-se em combate franco contra bactérias, em estado de degeneração ou já deterioradas. As fibras periodontais são dilaceradas pelo edema.

Diagnóstico: dor espontânea, pulsátil. Localizada. Pode ou não haver **comprometimento sistêmico** (linfadenite, febre e mal-estar). A dor é pronunciada quando ainda intraósseo. Um dramático alívio da dor ocorre após a ruptura do periósteo pelo exsudato. Inspeção: tumefação intra e/ou extraoral, flutuante ou não (estágio da evolução). Início apenas no LP, sem tumefação. Em alguns casos pode apresentar mobilidade e ligeira extrusão dentária.

O abscesso pode ser classificado conforme o seu estágio de evolução em abscesso estágio inicial, em evolução, evoluído.

**53. (Instituto AOCP/Pref São Bento do Sul/2019) O elemento 16 possui como características anatômicas:**

**(A) três (3) raízes e três (3) canais radiculares, denominados mesio-vestibular (MV), disto-vestibular (DV) e palatino (P), em sua grande maioria.**

**(B) três (3) raízes e quatro (4) canais radiculares, denominados mesio-vestibular (MV), disto-vestibular (DV), disto-palatino (DP) e palatino (P), em sua grande maioria.**

**(C) quatro (4) raízes e quatro (4) canais radiculares, denominados mesio-vestibular (MV), mesio-palatino (MP), disto-vestibular (DV) e palatino (P), em sua grande maioria.**

**(D) duas (2) raízes e três (3) canais radiculares, denominados mesio-palatino (MP), disto-vestibular (DV) e palatino (P), em sua grande maioria.**

**Comentários:**

A **alternativa A** está correta e é o gabarito da questão.

Dente 16: três (3) raízes e três (3) canais radiculares, denominados mesio-vestibular (MV), disto-vestibular (DV) e palatino (P), em sua grande maioria.

Na verdade, o mais correto seriam 3 raízes com 4 canais, podendo apresentar o mv2. Como não tem essa opção, o gabarito "menos errado" seria letra A.

**54. (Instituto AOCP/Pref Belém-PA/2018) A dor de origem pulpar ou perirradicular corresponde à cerca de 90% dos casos de urgência nos consultórios odontológicos. A ocorrência de dor na pulpite irreversível**



sintomática é exceção e não a regra. Em alguns casos de pulpíte irreversível, pode haver dor à percussão. Nos casos de pulpíte irreversível, o tratamento de escolha é

(A) o acesso à câmara pulpar, extirpação pulpar, completo preparo químico-mecânico do(s) canal(is) radicular(es) e, se não houver dor à percussão, realização da obturação do(s) canal(is) radicular(es).

(B) o acesso à câmara pulpar, extirpação pulpar, completo preparo químico-mecânico e, independentemente da presença de dor à percussão, realização do selamento da cavidade com uma bolinha com formocresol e o selamento provisório da cavidade para posterior obturação do canal radicular.

(C) a pulpotomia seguida pelo selamento da cavidade utilizando como medicação um corticosteroide.

(D) a prescrição de antibiótico para posterior abertura dentária.

(E) a prescrição de antibiótico e anti-inflamatório para posterior abertura dentária.

#### Comentários:

A **alternativa A** está correta e é o gabarito da questão.

O tratamento da pulpíte irreversível é o tratamento endodôntico radical, através do acesso, PQM, podendo ser obturado em sessão única (polpa vital).

**55. (IADES/EBERSH/2014)** Para a realização de um correto diagnóstico das alterações pulpares e periapicais é necessária a utilização de alguns testes. Com base na afirmativa anterior, é correto afirmar que

A) dentes com polpa normal respondem ao teste elétrico com carga de alta intensidade.

B) quando a dor cessa, após os agentes térmicos serem retirados, a resposta é considerada normal.

C) para a realização do teste elétrico é usada uma corrente elétrica de baixa frequência e alta voltagem.

D) a dor aguda que persiste após a remoção do calor é sinal de polpa viva com alterações pulpares iniciais.

E) para a realização dos testes térmicos não é necessária a comparação dos resultados com dentes vizinhos ou homólogos.

#### Comentários:



A **alternativa B** está correta e é o gabarito da questão.

Os dentes com resposta normal, após retirado o estímulo do teste - seja ele elétrico, térmico, percussão - a tendência é a remissão da sintomatologia em poucos segundos.

Vejamos as demais alternativas:

A) dentes com polpa normal respondem ao teste elétrico com cargas de baixa intensidade - não é necessária carga alta para que eles respondam.

C) para a realização do teste elétrico é usada uma corrente elétrica de alta frequência e baixa voltagem.

D) a dor aguda que persiste após a remoção do calor é sinal de polpa viva com alterações pulparem avançadas.

E) para a realização dos testes térmicos é necessária a comparação dos resultados com dentes vizinhos ou homólogos.

**56. (IADES/Pref Apiaca-ES/2016) Para o diagnóstico correto das patologias pulparem é necessário, entre outros cuidados, a realização de alguns testes. Sobre esses testes, assinale a alternativa correta.**

**A) O teste de palpação não é realizado em endodontia.**

**B) Em dentes com pulpite aguda reversível, submetidos ao teste de sensibilidade pulpar ao calor, não há resposta dolorosa.**

**C) Em dentes com necrose pulpar submetidos ao teste de sensibilidade pulpar ao frio, a resposta dolorosa é intensa e de maior duração, quando comparada aos dentes com polpa normal.**

**D) Em dentes com pulpite aguda irreversível submetidos ao teste de sensibilidade pulpar ao frio, a resposta dolorosa é intensa e de maior duração, quando comparada aos dentes com polpa normal.**

**Comentários:**

A **alternativa D** está correta e é o gabarito da questão.

Em dentes com pulpite aguda irreversível submetidos ao teste de sensibilidade pulpar ao frio, a resposta dolorosa é intensa e de maior duração, quando comparada aos dentes com polpa normal. Isso porque os dentes com alterações pulparem demoram mais a "deixar de sentir" o estímulo, quando retirado após o teste pulpar.

Vejamos as demais:





- A) O teste de palpação é realizado em endodontia.
- B) Em dentes com pulpite aguda reversível, submetidos ao teste de sensibilidade pulpar ao calor, há resposta dolorosa, tendendo à remissão da sintomatologia assim que removido o estímulo.
- C) Em dentes com necrose pulpar submetidos ao teste de sensibilidade pulpar ao frio, a resposta dolorosa é praticamente inexistente.

**57. (IDECAN/BOMBEIRO DF/2017) “A periodontite apical sintomática ocorre no periodonto apical de dentes que apresentam polpas \_\_\_\_\_. A invasão de micro-organismos à região periapical em casos de periodontite apical sintomática, provenientes da extensão da infecção do canal radicular \_\_\_\_\_.” Assinale a alternativa que completa correta e sequencialmente a afirmativa anterior.**

- A) vitais / sempre está presente
- B) inflamadas / sempre está ausente
- C) necrosadas / pode ou não estar presente
- D) necrosadas ou vitais / pode ou não estar presente

#### Comentários:

A **alternativa D** está correta e é o gabarito da questão.

Periodontite apical sintomática pode ter origem infecciosa (bacteriana) ou ainda pode ocorrer em polpas vitais, nos casos de trauma oclusal.

**58. (IDECAN/BOMBEIRO DF/2017) Para uma correta indicação do tratamento é fundamental que se estabeleça um diagnóstico da condição pulpar o mais preciso possível. A correlação do exame clínico, em casos de alterações patológicas pulpares com os achados radiográficos, deve ser bem conduzida para o estabelecimento de um diagnóstico correto. De acordo com o exposto, marque V para as afirmativas verdadeiras e F para as falsas.**

( ) Uma resposta positiva aos testes térmicos (frio e calor) nem sempre comprovará uma alteração patológica pulpar.

( ) O teste de sensibilidade ao calor é mais confiável do que o teste ao frio para auxiliar no diagnóstico de uma alteração patológica pulpar.



( ) Tanto o teste ao frio quanto o teste ao calor não possuem potencial para agravar a situação de uma polpa inflamada.

( ) O teste elétrico não permite informações sobre o suprimento sanguíneo pulpar, fator determinante da vitalidade pulpar.

A sequência está correta em

A) V, F, F, V.

B) F, V, F, F.

C) V, F, V, V.

D) V, F, V, F.

#### Comentários:

A **alternativa A** está correta e é o gabarito da questão.

(V) Uma resposta positiva aos testes térmicos (frio e calor) nem sempre comprovará uma alteração patológica pulpar.

(F) O teste de sensibilidade ao frio é mais confiável do que o teste ao calor para auxiliar no diagnóstico de uma alteração patológica pulpar.

(F) Tanto o teste ao frio quanto o teste ao calor possuem potencial para agravar a situação de uma polpa inflamada.

(V) O teste elétrico não permite informações sobre o suprimento sanguíneo pulpar, fator determinante da vitalidade pulpar.

**59. (IDECAN/PREF APIACÁ/2016) Para o diagnóstico correto das patologias pulpares é necessário, entre outros cuidados, a realização de alguns testes. Sobre esses testes, assinale a alternativa correta.**

**A) O teste de palpação não é realizado em endodontia.**

**B) Em dentes com pulpite aguda reversível, submetidos ao teste de sensibilidade pulpar ao calor, não há resposta dolorosa.**

**C) Em dentes com necrose pulpar submetidos ao teste de sensibilidade pulpar ao frio, a resposta dolorosa é intensa e de maior duração, quando comparada aos dentes com polpa normal.**



**D) Em dentes com pulpite aguda irreversível submetidos ao teste de sensibilidade pulpar ao frio, a resposta dolorosa é intensa e de maior duração, quando comparada aos dentes com polpa normal.**

#### Comentários:

A **alternativa D** está correta e é o gabarito da questão.

Em dentes com pulpite aguda irreversível submetidos ao teste de sensibilidade pulpar ao frio, a resposta dolorosa é intensa e de maior duração, quando comparada aos dentes com polpa normal.

A) O teste de palpação é realizado em endodontia.

B) Em dentes com pulpite aguda reversível, submetidos ao teste de sensibilidade pulpar ao calor, há resposta dolorosa.

C) Em dentes com necrose pulpar submetidos ao teste de sensibilidade pulpar ao frio, não há resposta pulpar.

**60. (UFPR/Odontólogo UFPR/2016) Paciente apresenta dor aguda, espontânea e rápida, associada ao incisivo central superior direito. Esse dente tem uma restauração classe V de resina grande. O teste térmico frio produz dor rápida e localizada. Não há sensibilidade à percussão ou palpação. O diagnóstico mais provável é:**

**A) pulpite irreversível sem lesão periapical.**

**B) pulpite irreversível com lesão periapical.**

**C) pulpite reversível sem lesão periapical.**

**D) necrose pulpar sem lesão periapical.**

**E) necrose reversível com lesão periapical.**

#### Comentários:

A **alternativa C** está correta e é o gabarito da questão

Perceba que é uma questão confusa, pois o enunciado traz dor aguda e espontânea, só que aqui fala "rápida". A banca quer confundir você com os conceitos de pulpite reversível e irreversível.



No entanto, como a dor produzida pelo frio foi rápida e localizada, a banca quer que você marque pulpíte reversível, certo?

O mais correto seria no enunciado trazer "dor provocada, aguda, de curta duração, que cessa com a remoção do estímulo".

Como é um caso de pulpíte (polpa vital) não pode ter lesão periapical associada.

Questão passível de anulação.

**61. (UFPR/SESA/ 2009) As manobras endodônticas exigem uma análise adequada dos terços apicais radiculares. Como se executa a tomada radiográfica periapical para dissociar as imagens das raízes mesiovestibular e palatina de molares superiores quando elas estão sobrepostas?**

a) Usa-se uma angulação mesiorradial.

b) Usa-se uma angulação ortorradial.

c) Usa-se uma angulação distorradial.

d) Usa-se o método de Simpson.

e) Inclina-se o filme verticalmente.

#### Comentários:

A **alternativa C** está correta e é o gabarito da questão

A melhor tomada neste caso seria distorradial, em molares superiores, para dissociação da raiz MV e P. Isso porque em uma tomada distorradial, o que está por palatino irá acompanhar a mudança do feixe. Logo, o canal palatino acompanha para DISTAL, "livrando" o canal Mesial da sobreposição.

Revise a regra do SLOB: o objeto que está por palatino acompanha a mudança do feixe.

**62. (UFPR/PREF COLOMBO/ 2009) Para realizar a odontometria do canal mesiovestibular do dente 26 por meio de uma radiografia periapical, muitas vezes é necessário evidenciar a raiz que contém esse canal. Qual deve ser a incidência do feixe de raios X para esse caso?**

a) Ortorradial.

b) Distorradial.



- c) Mesiorradial.
- d) Com aumento do ângulo vertical negativamente.
- e) Com aumento do ângulo vertical positivamente.

#### Comentários:

A **alternativa B** está correta e é o gabarito da questão

A melhor tomada neste caso seria distorradial, em molares superiores, para dissociação da raiz MV e P. Isso porque em uma tomada distorradial, o que está por palatino irá acompanhar a mudança do feixe. Logo, o canal palatino acompanha para DISTAL, "livrando" o canal Mesial da sobreposição.

Revise a regra do SLOB: o objeto que está por palatino acompanha a mudança do feixe.

**63. (UFPR/PREF COLOMBO/ 2009) A respeito do diagnóstico de alterações da polpa, é correto afirmar:**

- a) A pulpite irreversível sintomática é caracterizada por episódios espontâneos (não provocados) intermitentes ou contínuos de dor.
- b) A necrose pulpar é caracterizada por dor à palpação próxima do ápice dental e não responde aos testes térmicos.
- c) A pulpite hiperplásica é caracterizada pela sensação de pressão no dente e descoloração da coroa dental.
- d) A pulpite reversível é caracterizada por dor pulsátil desencadeada por calor, que cessa com o frio.
- e) A reabsorção interna é caracterizada por dor aguda, lancinante, e coloração rósea da coroa do dente.

#### Comentários:

A **alternativa A** está correta e é o gabarito da questão.

A pulpite irreversível sintomática é caracterizada por episódios espontâneos intermitentes ou contínuos de dor.

- b) A necrose pulpar não provoca dor à palpação e não responde aos testes térmicos.



- c) A pulpite hiperplásica é caracterizada pela presença de tecido granulomatoso, que pode ser senível à mastigação (quando pressiona).
- d) A pulpite reversível é caracterizada por dor aguda, provocada, que cessa quando o estímulo é removido.
- e) A reabsorção interna normalmente é assintomática.

64. (UFPR/PREF ARAUCÁRIA/2012) Considerando o diagnóstico das doenças da polpa dentária, identifique as afirmativas a seguir como verdadeiras (V) ou falsas (F):

( ) A precisão da descrição da dor pelo paciente depende se o estado inflamatório está limitado ao tecido pulpar. Se a inflamação não atingiu o ligamento periodontal, pode ser difícil para o paciente localizar a dor.

( ) É muito comum a dor referida manifestar-se em dentes adjacentes ou no quadrante oposto.

( ) A dor de natureza odontogênica raramente atravessa a linha média da cabeça.

( ) A dor referida pode ser também atribuída à área pré-auricular e à região abaixo do pescoço, do mesmo lado. Nesses casos, um dente posterior é quase sempre a origem da dor.

Assinale a alternativa que apresenta a sequência correta, de cima para baixo.

- a) V – V – V – V.
- b) F – F – V – V.
- c) F – V – F – V.
- d) F – V – V – F.
- e) V – F – F – F.

**Comentários:**

A **alternativa A** está correta e é o gabarito da questão.

Todas as afirmativas estão corretas.

65. (UFPR/PREF ARAUCÁRIA/2012) - Em relação aos procedimentos para o diagnóstico das doenças pulpares, numere a coluna da direita de acordo com sua correspondência com a coluna da esquerda.



1. Pulpite reversível.

2. Pulpite hiperplásica.

3. Pulpite irreversível sintomática.

4. Necrose.

5. Reabsorção interna.

( ) Caracterizada por episódios espontâneos (não provocados) intermitentes ou contínuos de dor.

( ) Nos dentes anteriores, pode ocorrer descoloração da coroa.

( ) Variante da pulpite irreversível assintomática.

( ) Resposta térmica rápida que cessa assim que o estímulo é removido.

( ) Identificada durante o exame radiográfico.

Assinale a alternativa que apresenta a numeração correta na coluna da direita, de cima para baixo.

a) 1 – 3 – 5 – 2 – 4.

b) 4 – 2 – 1 – 3 – 5.

c) 3 – 1 – 5 – 4 – 2.

d) 2 – 5 – 3 – 4 – 1.

e) 3 – 4 – 2 – 1 – 5.

#### Comentários:

A **alternativa E** está correta e é o gabarito da questão.

(3) Caracterizada por episódios espontâneos (não provocados) intermitentes ou contínuos de dor.

(4) Nos dentes anteriores, pode ocorrer descoloração da coroa.

(2) Variante da pulpite irreversível assintomática.

(1) Resposta térmica rápida que cessa assim que o estímulo é removido.

(5) Identificada durante o exame radiográfico.





66. (UFPR/APR/2008) Uma polpa normal é assintomática e produz uma resposta transitória, de leve a moderada, aos estímulos térmicos e elétricos. A resposta cessa quase imediatamente quando o estímulo é removido. O dente e seus tecidos periodontais não produzem resposta dolorosa durante a percussão e palpação. As radiografias revelam um canal claramente delineado que se afila em direção ao ápice. Não há evidências de calcificação ou de reabsorção radicular, e a lâmina dura revela-se intacta. Qualquer alteração dessas características pode causar um processo patológico. Assim sendo, assinale a alternativa INCORRETA.

a) Uma variante da pulpite irreversível assintomática é o crescimento do tecido pulpar, de cor avermelhada e aspecto de couve-flor, chamada de pulpite hiperplásica. A natureza proliferativa desse tipo de polpa é atribuída a uma irritação crônica de baixa intensidade e à vascularização abundante da polpa caracteristicamente encontrada em pacientes jovens. Durante a anamnese, paciente reclama de dor à mastigação.

b) Um abscesso apical agudo constitui-se num exsudato purulento e doloroso em torno do ápice, em consequência da exacerbação da periodontite apical aguda de um dente necrótico. Embora essa condição possa ser muito séria, o ligamento periodontal pode encontrar-se dentro dos limites normais ou apresentar um ligeiro espessamento. A radiografia periapical revela uma lâmina dura relativamente normal (ou ligeiramente mais espessa), porque a infecção espalha-se rapidamente além dos limites da lâmina cortical antes que a desmineralização possa ser detectada radiograficamente.

c) Os sinais e sintomas presentes no abscesso apical agudo incluem o surgimento rápido de um edema leve a intenso, dor moderada a intensa, que se apresenta com a percussão e a palpação, e ligeiro aumento na mobilidade dentária: em casos mais avançados, o paciente apresenta-se febril. A extensão e a distribuição do edema são determinadas pela localização do ápice e das inserções musculares e pela espessura da lâmina cortical.

d) A pulpite irreversível sintomática é caracterizada por episódios provocados, intermitentes ou contínuos de dor. Alterações súbitas de temperatura produzem episódios rápidos de dor. Ocasionalmente, os pacientes relatam que uma alteração postural pode produzir dor e resulta em sono intermitente mesmo com o uso de vários travesseiros para estabilizá-los em um nível confortável.

e) O processo inflamatório da pulpite irreversível sintomática pode se tornar tão intenso que levará à necrose da polpa. Na transição degenerativa de pulpite para necrose, os sintomas usuais da pulpite irreversível sintomática podem cessar à medida que ocorre a necrose.

#### Comentários:

A alternativa D está correta e é o gabarito da questão.

A pulpite reversível é caracterizada por episódios provocados, intermitentes ou contínuos de dor. Alterações súbitas de temperatura produzem episódios rápidos de dor. Ocasionalmente, os pacientes relatam que uma alteração postural pode produzir dor e resulta em sono intermitente mesmo com o uso de vários travesseiros para estabilizá-los em um nível confortável.



**67. (UFPR/PREF ALMIRANTE TAMANDARÉ/2015) - Para realizar a odontometria do canal mesiovestibular do dente 16 por meio de uma radiografia periapical, muitas vezes é necessário evidenciar a raiz que contém esse canal. Qual deve ser a incidência do feixe de raios X para esse caso?**

- a) Disto-radial.
- b) Ortorradial.
- c) Mesiorradial.
- d) Ocluso-radial.
- e) Ápico-radial

#### **Comentários:**

A **alternativa A** está correta e é o gabarito da questão

A melhor tomada neste caso seria distorradial, em molares superiores, para dissociação da raiz MV e P. Isso porque em uma tomada distorradial, o que está por palatino irá acompanhar a mudança do feixe. Logo, o canal palatino acompanha para DISTAL, "livrando" o canal Mesial da sobreposição.

Revise a regra do SLOB: o objeto que está por palatino acompanha a mudança do feixe.

**68. (FUMARC/ALMG/2014) Em relação ao diagnóstico das alterações pulpares e periapicais, todas as afirmativas estão corretas, EXCETO:**

- A) Dentes com polpa normal exibem sintoma espontâneo. Radiograficamente, pode haver vários graus de calcificação pulpar, mas nenhuma evidência de reabsorção, cárie ou exposição pulpar mecânica.**
- B) Casos de hipersensibilidade dentinária algumas vezes podem apresentar dor aguda e rapidamente reversível, quando submetida a estímulos térmicos, evaporativos, táteis, mecânicos ou osmóticos.**
- C) Dentes que são caracterizados portadores de uma pulpíte irreversível sintomática exibem dor intermitente ou espontânea. A rápida exposição a mudanças drásticas de temperatura, especialmente o estímulo ao frio, promoverá episódios de dor prolongada e intensa, mesmo depois da remoção da fonte da dor. A dor pode ser aguda ou difusa, localizada ou referida.**
- D) Uma anamnese detalhada da história recente, sem mencionar um exame clínico e radiográfico completo, ajudará a separar a hipersensibilidade dentinária de outras alterações pulpares, visto que as modalidades de tratamento para cada caso são completamente diferentes.**



### Comentários:

A **alternativa A** está incorreta e é o gabarito da questão.

Dentes com polpa normal não exibem sintoma espontâneo. Radiograficamente, pode haver vários graus de calcificação pulpar, mas nenhuma evidência de reabsorção, cárie ou exposição pulpar mecânica.

Todas as demais estão corretas (embora um pouco mal escritas, rs.)

**69. (FUMARC/PC MG/2013) Em relação à classificação clínica das doenças pulpares, todas as afirmativas estão corretas, EXCETO:**

**A) Em casos de pulpite irreversível assintomática, o tratamento endodôntico deverá ser realizado o mais breve possível, antes que o dente se torne sintomático e cause desconforto ao paciente.**

**B) A polpa normal responderá aos testes elétricos, e os sintomas produzidos por tais testes serão brandos, não causando nenhum desconforto ao paciente e resultando em sensação transitória revertida em segundos.**

**C) Numa pulpite reversível, a polpa é irritada de tal forma que a estimulação seja desconfortável ao paciente, mas reverte rapidamente após a irritação, sendo os fatores causais a cárie, dentina exposta, tratamento dentário recente e restaurações defeituosas.**

**D) O quadro de pulpite irreversível sintomática exibe dor intermitente ou espontânea, onde a rápida exposição a mudanças drásticas de temperatura, especialmente o estímulo ao frio, não promoverá episódios de dor provocada e intensa, mesmo depois da remoção da fonte da dor.**

### Comentários:

A **alternativa D** está incorreta e é o gabarito da questão.

O quadro de pulpite irreversível sintomática exibe dor intermitente ou espontânea, onde a rápida exposição a mudanças drásticas de temperatura, especialmente o estímulo ao frio, promoverá episódios de dor provocada e intensa, mesmo depois da remoção da fonte da dor.

**70. (FUMARC/PC MG/2013) Em relação às calcificações pulpares, é CORRETO afirmar:**

**A) Não comprometem a irrigação sanguínea pulpar.**

**B) Não interferem na terapia endodôntica proposta.**



C) São ocorrências muito comuns e estão presentes em pelo menos 80% de todos os dentes.

D) Variam de pequenas partículas microscópicas a expansões que ocupam quase a câmara da polpa inteira.

**Comentários:**

A **alternativa D** está correta e é o gabarito da questão.

As calcificações podem comprometer a irrigação sanguínea, interferindo na terapia endodôntica, são ocorrências comuns, mas em menor proporção que 80%.

**71. (FUMARC/PC MG/2013) São objetivos básicos da limpeza e modelagem do sistema de canais radiculares, EXCETO:**

A) Remover tecidos moles e duros infectados.

B) Manter a integridade das estruturas radiculares.

C) Permitir aos irrigantes desinfetantes acesso ao espaço do canal na porção cervical.

D) Criar espaço para a colocação de medicação e posterior obturação do sistema de canais radiculares.

**Comentários:**

A **alternativa C** está incorreta e é o gabarito da questão.

A limpeza e modelagem deve permitir que o irrigante chegue em todas as porções do canal radicular, especialmente na região apical.

**72. (FUMARC/ALMG/2014) Um atendimento de emergência odontológica representa grande demanda de um profissional. A dor na cavidade bucal pode ter várias causas, sendo a dor de origem pulpar ou periapical a mais comum. Diante de uma situação de emergência, todas as afirmativas são corretas, EXCETO:**

A) O prognóstico de um procedimento de emergência depende da capacidade de determinar o diagnóstico correto e da capacidade do clínico de proporcionar o tratamento de emergência apropriado.

B) O tratamento da necrose pulpar com sintomas periapicais, se for possível, deve envolver a instrumentação completa do canal na visita da emergência, para remover o maior conteúdo necrótico possível.



C) O tratamento emergencial para uma pulpíte irreversível sintomática envolve o início do tratamento endodôntico para aliviar a dor, com a remoção completa da polpa e a completa limpeza e formatação do sistema de canais radiculares.

D) Dentes com hipersensibilidade dentinária são sensíveis às mudanças de temperatura, mais comumente ao frio. Esses sintomas podem ser causados por dentina exposta, infiltração em uma restauração ou preparo sem refrigeração suficiente, sendo que, na maioria dos casos, a terapia endodôntica está indicada.

#### Comentários:

A alternativa D está incorreta e é o gabarito da questão.

Dentes com hipersensibilidade dentinária não necessitam, na maioria das vezes, de terapia endodôntica. A terapia deve promover a diminuição da sensibilidade, seja de forma restauradora, dessensibilizante, etc.

73. (FGV/SEMSA/2022) O processo inflamatório intenso, que persiste mesmo após a remoção do agente irritante e progride, lenta ou rapidamente, para um estado de necrose pulpar, é chamado de

A) hiperemia pulpar.

B) pulpíte irreversível.

C) pulpíte reversível.

D) nódulo pulpar.

E) hiperplasia pulpar.

#### Comentários:

A alternativa B está correta e é o gabarito da questão.

Os casos de pulpíte irreversível necessitam de tratamento endodôntico, pois trata-se de um processo inflamatório extenso, que invariavelmente irá progredir para necrose.

74. (FGV/SEMSA PNE/2022) A remoção de toda a polpa da câmara pulpar, com conseqüente conservação de sua porção radicular, por meio da aplicação de substâncias ou fármacos que mantenham a vitalidade pulpar é chamada de



- A) capeamento pulpar direto.
- B) apicificação.
- C) pulpotomia.
- D) pulpectomia.
- E) rizogênese.

**Comentários:**

A **alternativa C** está correta e é o gabarito da questão.

Pulpotomia é a remoção de toda polpa coronária, mantendo-se a polpa radicular.

**75. (FGV/SEMSA/2022) Com relação às patologias pulpares e periapicais, analise as afirmativas a seguir.**

- I. A lesão periapical de origem inflamatória mais frequente é a periodontite apical crônica.
- II. A necrose por coagulação ocorre em consequência de uma lesão traumática com interrupção do suprimento sanguíneo para o dente.
- III. A exacerbação aguda de uma lesão inflamatória crônica é chamada de abscesso fênix.

Está correto o que se afirma em

- A) I e II, apenas.
- B) I e III, apenas.
- C) II e III, apenas.
- D) I, II e III.
- E) I, apenas.

**Comentários:**

A **alternativa D** está correta e é o gabarito da questão.



Todas as afirmativas estão corretas.

**76. (FGV/Pref. Paulínia-SP/2021) As opções a seguir apresentam aspectos clínicos e terapêuticos associados à pulpíte reversível, à exceção de uma. Assinale-a.**

- A) O diagnóstico clínico baseia-se em dados objetivos e subjetivos.
- B) Após a remoção da causa, a polpa volta ao normal.
- C) Apresenta dor aguda provocada, que não ultrapassa 1 minuto.
- D) O tratamento indicado é a endodontia conservadora.
- E) Demanda a realização de biopulpectomia.

**Comentários:**

A **alternativa E** está incorreta e é o gabarito da questão.

A pulpíte reversível não demanda tratamento endodôntico e sim remoção do estímulo causador. Ex: restauração.

**77. (FGV/Pref. Paulínia-SP/2021) O tratamento endodôntico de um caso de pulpíte irreversível sintomática é um exemplo de situação clínica na qual realiza-se**

- A) tratamento paliativo.
- B) exodontia.
- C) biopulpectomia.
- D) tratamento expectante.
- E) necropulpectomia.

**Comentários:**

A **alternativa C** está correta e é o gabarito da questão.





Pulpite irreversível demanda tratamento endodôntico radical, com remoção da polpa coronária e radicular (em dentes que tenham completado a sua formação radicular). Portanto, necessita de biopulpectomia (já que se trata de polpa vital irreversivelmente inflamada).

**78. (FGV/Pref. Paulínia-SP/2021) Com relação ao preparo biomecânico do sistema de canais radiculares, analise as afirmativas a seguir.**

**I. Visa obter um acesso direto e franco ao limite CDC.**

**II. É realizado por meio da limpeza químico-mecânica e da modelagem do canal.**

**III. Dispensa a realização do batente apical.**

Está correto o que se afirma em

**A) I, somente.**

**B) II, somente.**

**C) III, somente.**

**D) I e II, somente.**

**E) II e III, somente.**

**Comentários:**

A **alternativa D** está correta e é o gabarito da questão.

**I.** Visa obter um acesso direto e franco ao limite CDC.

**II.** É realizado por meio da limpeza químico-mecânica e da modelagem do canal.

**III.** Necessita a realização do batente apical, através da determinação correta do CRT e procedimentos posteriores.

**79. (Prova da Marinha/2022) De acordo com Lopes e Siqueira (2020) a dor de origem pulpar pode ser resultado da estimulação de 2 tipos de fibras nervosas sensoriais oriundas do gânglio trigeminal: as fibras A-delta e as do tipo C. Assim, sobre os tipos de fibras nervosas, assinale a opção correta:**



- A) Fibras nervosas A-delta são amielínicas, com rápida velocidade de condução e baixo limiar de excitabilidade.
- B) Fibras nervosas do tipo C são mielínicas, apresentam diâmetro entre 1 e 5µm e baixo limiar de excitabilidade.
- C) Fibras nervosas tipo C são responsáveis pela dor de origem dentinária.
- D) Fibras C, ao deixarem o plexo nervoso de Rashcow, perdem seu envoltório de células de Schwann, apresentando-se como terminações nervosas livres, na camada odontoblástica e na porção pulpar da dentina.
- E) A dor oriunda da estimulação das fibras A-delta é provocada, rápida e de curta duração, desaparecendo após a remoção do estímulo.

#### Comentários:

A **alternativa E** está correta e é o gabarito da questão.

As fibras **Aδ** são **mielinizadas**, rápida velocidade de condução e baixo limiar de excitabilidade. Mediam dor aguda e transitória, característica da sensibilidade dentinária.

As fibras do **tipo C** são **amielínicas**, com velocidade de condução lenta e alto limiar de excitabilidade. A dor se caracteriza por ser lenta, excruciante e difusa, característica de pulpíte irreversível sintomática.

Após deixar o plexo nervoso de Rashkow, as fibras A-δ perdem os envoltórios de células de Schwann e acabam como terminações nervosas livres na camada odontoblástica e no limite entre a polpa e a dentina. Estas fibras podem penetrar em alguns túbulos e se estender por não mais que 100 µm de profundidade, principalmente na dentina coronária e raramente na dentina radicular. 27 As fibras nervosas sensoriais são especialmente numerosas na região próxima à extremidade do corno pulpar e, conseqüentemente, esta área pode ser a região mais sensível da dentina.

**80. (Prova da Marinha/2022) Coloque F (falso) ou V (verdadeiro) nas afirmativas abaixo, com relação à dentina, segundo Lopes e Siqueira (2020) assinalando a seguir a opção correta:**

- ( ) A dentina é constituída por 70% de material inorgânico, principalmente cristais de hidroxiapatita, 10% de água e 20% de matriz orgânica composta, principalmente, por colágeno tipo I.
- ( ) A dentina primária é a primeira a ser formada e está localizada imediatamente abaixo do esmalte ou cimento.



( ) Durante a dentinogênese, os odontoblastos se movem em direção centrípeta, deixando seus processos celulares na dentina para formar os túbulos dentinários. O processo odontoblástico se estende de um terço até metade do túbulo dentinário.

( ) A dentina intertubular é mais calcificada e rígida que a dentina peritubular.

( ) A dentina reacional exibe túbulos dentinários que são contínuos aos túbulos da dentina secundária. Na dentina reparadora, os túbulos quando presentes, não são contínuos aos túbulos da dentina secundária.

A) FVVVV

B) VFVVF

C) VVVFF

D) FFFVF

E) VFVVF

#### Comentários:

A **alternativa B** está correta e é o gabarito da questão.

(V) A dentina é constituída por 70% de material inorgânico, principalmente cristais de hidroxiapatita, 10% de água e 20% de matriz orgânica composta, principalmente, por colágeno tipo I.

(F) A dentina do manto é a primeira a ser formada.

(V) Durante a dentinogênese, os odontoblastos se movem em direção centrípeta, deixando seus processos celulares na dentina para formar os túbulos dentinários. O processo odontoblástico se estende de um terço até metade do túbulo dentinário.

(F) A dentina peritubular é mais calcificada e rígida que a dentina intertubular.

(V) A dentina reacional exibe túbulos dentinários que são contínuos aos túbulos da dentina secundária. Na dentina reparadora, os túbulos quando presentes, não são contínuos aos túbulos da dentina secundária.

**81. (VUNESP/ESFCEX/2023)** Paciente de 25 anos, sexo feminino, saudável, se queixa de dor intensa, espontânea e localizada e extrema sensibilidade ao toque do dente 44 e a sensação de este estar “crescido”. Clinicamente se observa cárie profunda no dente referido. Os resultados dos testes pulpares são negativos. A resposta ao teste de percussão é positiva. A radiografia revela espessamento do espaço do ligamento periodontal apical. A análise histopatológica evidencia hiperemia e presença de um



infiltrado inflamatório no ligamento periodontal contendo, predominantemente, neutrófilos polimorfonucleares, sem a presença de exsudato purulento. Uma hipótese de diagnóstico plausível para o caso clínico descrito é:

- (A) cisto perirradicular.
- (B) periodontite apical crônica.
- (C) periodontite apical aguda.
- (D) abscesso perirradicular crônico.
- (E) abscesso perirradicular agudo.

#### Comentários:

A **alternativa C** está correta e é o gabarito da questão.

A periodontite apical aguda sintomática refere-se a uma agressão de alta intensidade, edema, pressão em fibras nervosas, principalmente pela ação de bradicinina, prostaglandina e histamina. Características Histopatológicas: hiperemia, infiltrado inflamatório polimorfonuclear (PMN) no Ligamento Periodontal. Diagnóstico: dor intensa, espontânea e localizada. Extrema sensibilidade ao toque pode ser relatada, além da "sensação de dente crescido". A mastigação geralmente provoca ou exacerba a dor. A percussão é sempre positiva, podendo ser extremamente dolorosa. Se necessário, realizá-la com leve pressão digital ao invés de usar o cabo do espelho. Palpação: pode ou não ter sensibilidade. Achados radiográficos: espessamento do ELP apical. Quando se observa extensa área de destruição óssea perirradicular associada à periodontite apical aguda, esta se encontra associada à reagudização de um processo crônico, como um granuloma ou cisto.

**82. (CADAR/2024) A dor da pulpite irreversível sintomática é muitas vezes uma condição de emergência que requer tratamento imediato. Estes dentes apresentam dor intermitente ou \_\_\_\_\_, em que a exposição a temperaturas extremas, especialmente ao \_\_\_\_\_, provoca episódios intensos e prolongados de dor, mesmo após a fonte do estímulo ser removida. O tratamento nessa situação clínica é o \_\_\_\_\_. A opção que contém os termos que preenchem corretamente as lacunas acima é:**

- A) espontânea/calor/capeamento pulpar direto
- B) provocada/frio/endodôntico
- C) provocada/calor/capeamento pulpar indireto
- D) espontânea/frio/endodôntico



### Comentários:

A **alternativa D** está correta e é o gabarito da questão.

A dor na pulpite irreversível sintomática pode ser intermitente ou espontânea, onde o frio pode provocar episódios intensos de dor. O tratamento para o caso é o tratamento endodôntico.

**83. (CADAR/2024) Analise as assertivas abaixo quanto às características das infecções endodônticas sintomáticas como o abscesso apical agudo**

**I- A infecção está localizada no canal, mas também atinge os tecidos perirradiculares, podendo se disseminar para outros espaços anatômicos.**

**II - O abscesso apical agudo é causado por bactérias que saem do canal radiculares infectado e invadem os tecidos perirradiculares para estabelecer uma infecção extrarradicular e originar uma inflamação purulenta.**

**III - A microbiota envolvida é mista, dominada por bactérias anaeróbias.**

**IV- Os filotipos não cultivados constituem aproximadamente 90% das espécies encontradas em abscessos.**

**V- Clinicamente, a doença não causa dor, apenas edema e tem potencial de se disseminar para formar celulite ou outras complicações.**

Estão corretas apenas as assertivas:

A) I e II

B) IV e V

C) I, II, III

D) III, IV, V

### Comentários:

A **alternativa C** está correta e é o gabarito da questão.

I- CORRETA

II - CORRETA

III - CORRETA



IV- INCORRETA. 45 A 50%

V- INCORRETA. Clinicamente, a dor está presente.



## LISTA DE QUESTÕES



HORA DE  
PRATICAR!

1. (VUNESP/Tribunal de Justiça do Estado/PA -2014) Os aspectos gerais das lesões agudas da polpa (pulpite aguda) correlacionam-se com os seguintes eventos da patologia geral:
  - a) inflamação aguda, com hiperemia, edema, presença de neutrófilos
  - b) inflamação aguda com plasmócitos e calcificação distrófica
  - c) inflamação geral, com necrose
  - d) inflamação com tecido de granulação e bactérias
  - e) inflamação aguda em fase final, com pouco edema e necrose
  
2. (EUG/ Polícia Militar de Goiânia/ 2013) Chega no consultório um moço de 20 anos, relatando febre, mal estar, dor excruciante no elemento 46. Clinicamente, não há tumefação e os testes de percussão e palpação deram positivos. Radiograficamente não há aumento do espaço periodontal. O provável diagnóstico é de
  - a) periodontite apical crônica
  - b) hiperssensibilidade dentinária
  - c) pulpite irreversível
  - d) abscesso perirradicular agudo em estágio inicial
  
3. (IBFC - Endodontia/ Divinópolis - 2018) Segundo Lopes & Siqueira (4ª edição), a simples difusão dos produtos bacterianos pelos túbulos dentinários é suficiente para desencadear um processo inflamatório pulpar, ou seja, a polpa já pode se inflamar antes mesmo de sua franca exposição. Com relação a tal afirmação assinale a alternativa correta:
  - a) Os agentes físicos e químicos são os principais fatores causadores de agressão ao tecido pulpar.
  - b) A biopulpectomia eletiva é indicada em situações clínicas em que a polpa apesar de clinicamente normal (inflamada) não necessita ser removida bastando apenas fazer um capeamento direto.





c) Quando a polpa necrosa nem sempre uma infecção se instalará, pois os mecanismos de defesa do organismo podem muitas vezes reverter essa situação e não ter necessidade de fazer o tratamento endodôntico radical.

d) A infecção nos dentes com polpa viva, quando ocorre, se dá na superfície da câmara pulpar; mais profundamente, a polpa radicular e os tecidos perirradiculares geralmente não se encontram infectados, mas normais ou apenas inflamados.

4. (FCC/ TRF 5ª Região/ Odontologia - 2008) Para o diagnóstico clínico de abscesso dento-alveolar crônico, o profissional deverá considerar as seguintes características quanto à dor e à condição pulpar:

- a) espontânea, geralmente localizada e de longa duração – polpa mortificada
- b) provocada pelo frio, mitigada pelo calor – vitalidade pulpar
- c) ausência de resposta aos testes de vitalidade - polpa mortificada
- d) espontânea, geralmente localizada e de longa duração – polpa viva
- e) provocada pelo calor, mitigada pelo frio – vitalidade pulpar

5. (CPSI/UFPEL – Odontólogo - 2006) Paciente do sexo feminino, 47 anos de idade, apresenta o seguinte quadro clínico: febre, tumefação acentuada no lado esquerdo da face, com dor à palpação, elevação e mobilidade do dente 27 com extrema sensibilidade à percussão. No exame clínico, é observada extensa lesão cariosa com fratura das cúspides mesial, vestibular e lingual, sem a presença de fístula. Nos testes térmicos, a dor nesse dente é exacerbada pelo calor, ocorrendo um ligeiro alívio com o estímulo frio. O exame radiográfico mostrou um discreto aumento do espaço periodontal apical. O diagnóstico e o tratamento imediato são:

- a) abscesso periapical crônico; terapia endodôntica e curetagem periapical.
- b) abscesso fênix; terapia endodôntica associada à cirurgia periapical.
- c) osteomielite aguda; terapia endodôntica e uso de antibiótico e analgésico.
- d) abscesso periapical agudo; drenagem, uso de antibiótico, analgésico e curativo intracanal.
- e) pericementite apical aguda; eliminação do trauma, drenagem e uso de antiinflamatório.

6. (FUNDATEC/ Cirurgião Dentista Pref. Gramado - 2019) Para que seja feita a avaliação diagnóstica correta do estado pulpar e periapical, é necessário lançar mão de recursos semiotécnicos, como testes de



sensibilidade pulpar, de percussão, de mobilidade e exame radiográfico. Analise as assertivas abaixo sobre o resultado dos testes e as alterações pulpares e/ou periapicais correspondentes:

I. Na pulpalia hiper-reativa, a utilização de gás refrigerante para o teste de frio provocará no usuário uma dor (resposta positiva) que será localizada e rápida, e que passará após a remoção do estímulo.

II. O teste de sensibilidade pulpar ao frio será fundamental para a diferenciação entre pericementite apical traumática e infecciosa: na traumática, o dente responderá negativamente enquanto, na infecciosa, o resultado será positivo.

III. No abscesso periapical agudo em fase inicial, a sensibilidade pulpar ao frio será negativa, o teste de percussão apresentará resultado positivo e, geralmente, haverá também dor na palpação em fundo de sulco vestibular do dente afetado.

Quais estão corretas?

- a) Apenas I.
- b) Apenas II.
- c) Apenas III.
- d) Apenas I e II.
- e) Apenas I e III.

7. (Prova da Aeronáutica/Endodontista- 2019) Para o atendimento das urgências endodônticas, a elaboração de um correto diagnóstico envolve, entre outros fatores, a aplicação prática do conhecimento sobre a fisiologia da dor de origem pulpar. Sobre as fibras nervosas sensitivas pulpares, assinale a alternativa correta.

- a) As fibras A-delta são responsáveis pela dor de origem dentinária.
- b) A resposta dolorosa da polpa é pulsátil quando transmitida pelas fibras mielinizadas A-delta.
- c) As fibras C da porção pulpar possuem baixo limiar de excitabilidade e são responsáveis pela dor difusa.
- d) O teste de sensibilidade pulpar elétrico em dentes jovens tende a ser inconclusivo, apesar do desenvolvimento precoce do plexo de Rashkow e de sua localização central no tecido pulpar.

8. (FCC/TRE AM – 2003) Paciente do sexo masculino, com 30 anos de idade, alérgico à penicilina, apresenta edema na região dos molares superiores esquerdos. Ao exame clínico, observa-se grande destruição



coronária do dente 26, com exposição da câmara pulpar, grande sensibilidade à palpação apical na região e um ponto de flutuação no ápice do referido dente. A conduta de urgência a ser adotada consiste em

- a) antibioticoterapia com amoxicilina por 7 dias.
- b) drenagem cirúrgica do abscesso via mucosa.
- c) abertura do dente, seguida de pulpectomia.
- d) antibioticoterapia com ampicilina por 14 dias.
- e) fisioterapia com calor para drenagem espontânea do abscesso.

9. (FCC /TRT 15- 2015) Paciente com 42 anos de idade, sexo feminino, tem histórico clínico de úlcera péptica e relata dor aguda espontânea na região do dente 24, não conseguindo dormir à noite, devido a esta dor. O exame clínico mostra uma restauração fraturada no dente 24, que apresenta a lâmina dura intacta, ao exame radiográfico. Os testes de sensibilidade ao frio e ao calor mostram vitalidade pulpar. Este quadro é compatível com o diagnóstico clínico de:

- a) abscesso periodontal.
- b) pulpite aguda irreversível.
- c) granuloma apical.
- d) abscesso dentoalveolar.
- e) periodontite apical aguda.

10. (CONSULPLAN/Dentista BH - 2018) De acordo com Lopes & Siqueira Jr (2010), a pulpite reversível é por definição uma leve alteração inflamatória da polpa, em fase inicial, em que a reparação tecidual advém, uma vez removido o agente desencadeador do processo. Do ponto de vista histopatológico, é INCORRETO afirmar que:

- a) Neste estágio a polpa encontra-se usualmente organizada.
- b) Nestes casos os vasos sanguíneos da polpa se tornam dilatados o que é conhecido como hiperemia.
- c) A vasodilatação prolongada predispõe ao edema, como resultado da elevação da pressão capilar e do aumento de permeabilidade vascular.
- d) A formação de edema nesta fase é exacerbada fazendo pressão sobre as fibras delta A, o que impede a condução do impulso nervoso e a consequente ocorrência de dor espontânea.



11. (Prova da Aeronáutica/Endodontista-2018) Avalie as afirmações em relação às soluções químicas usadas na irrigação-aspiração durante o preparo químico-mecânico dos canais radiculares.

I. As soluções irrigadoras devem possuir baixo coeficiente de viscosidade e pequena tensão superficial, permitindo maior efetividade da limpeza do canal radicular.

II. A seleção da concentração clínica ideal de uma solução de hipoclorito de sódio deve ser baseada na capacidade solvente da matéria orgânica e atividade antimicrobiana.

III. A clorexidina apresenta atividade antibacteriana de amplo espectro, substantividade e ação solvente de matéria orgânica.

IV. As soluções de ácido etilenodiamino tetra-cético (EDTA) podem ser utilizadas em combinação com as soluções de hipoclorito de sódio para remoção do *smear layer* após o preparo químico-mecânico dos canais radiculares.

Está correto apenas o que se afirma em

- a) I, II e III.
- b) I, II e IV.
- c) I, III e IV.
- d) II, III e IV.

12. (CEFET/Pref. Amargosa – BA/Endodontista – 2015) Sobre as lesões periapicais é correto afirmar que

- a) A inflamação periapical é uma extensão da inflamação pulpar, podendo iniciar antes da necrose pulpar.
- b) O granuloma periapical apresenta-se com inúmeros capilares, fibras conjuntivas e sempre epiteliado.
- c) As características clínicas do abscesso em fase inicial são: dor leve, provocada por estímulo mecânico e difusa.
- d) O suprimento vascular do ligamento periodontal é abundante, sendo mais desenvolvido próximo da superfície radicular do que no osso alveolar.
- e) A osteíte condensante é uma inflamação periapical aguda, de grande intensidade e imagem radiopaca na radiografia periapical.



13. (Prova da Marinha/Cirurgião Dentista – 2015) Segundo Lopes e Siqueira Junior (2010) qual é a forma mais comum de infecção extra radicular?

- a) Periodontite apical aguda
- b) Periodontite apical crônica
- c) Cisto perirradicular
- d) Abscesso perirradicular agudo
- e) Granuloma perirradicular

14. (CONSULT/Pref. De Nova Serrana MG/Odontólogo-2007) A exacerbação aguda de uma alteração perirradicular, que ocorre após o início ou continuação do tratamento endodôntico e normalmente requer uma visita não agendada do paciente ao consultório e a intervenção ativa do profissional, é chamada de:

- a) Pericoronarite
- b) Pulpite irreversível
- c) Pulpite hiperplásica
- d) *Flare-up*

15. (FUNCAB/Secretaria de Saúde-AC/Cirurgião dentista – 2014) A solução de hipoclorito de sódio a 0,5% também é chamada:

- a) Solução de Milton
- b) Soda clorada
- c) Licor de Labarraque
- d) Líquido de Dakin
- e) EDTA

16. (PM RJ/Endodontista – 2010) São componentes da solução MTAD:

- a) Doxiciclina, ácido cítrico e um detergente neutro de superfície



- b) Clorociclina, ácido cítrico e um tensoativo
- c) Doxiciclina, ácido abiético, tartarato de sódio
- d) Doxiciclina, ácido cítrico, Tween 80

17. (Prova da Marinha/Cirurgião Dentista- 2010) De acordo com LOPES, SIQUEIRA JR. e ELIAS, em LOPES e SIQUEIRA JR. (2010), a substância química que possui atividade antibacteriana de amplo espectro, se liga à hidroxiapatita do esmalte ou dentina e a grupos aniônicos ácidos de glicoproteínas, sendo lentamente liberada à medida que sua concentração decresce, permitindo, assim, um tempo de atuação prolongado, é denominada:

- a) NaOCl a 5,25%
- b) MTAD
- c) Peróxido de hidrogênio a 3%
- d) Glyde
- e) Clorexidina

18. (VUNESP / Pref. Valinhos -SP / 2019) Criança de 10 anos queixa-se de sensação de pressão no dente 36 diante da mastigação. No exame clínico intrabucal, observa-se no dente relatado grande exposição da polpa, em que o teto dentinário inteiro está ausente e o tecido de granulação hiperplásico preenche o defeito dentinário. A descrição relata um caso de

- A) pulpite aguda irreversível.
- B) calcificação difusa.
- C) pólipos pulpar.
- D) pulpite aguda reversível.
- E) reabsorção radicular interna.



19. (VUNESP / Pref. Guararapes -SP / 2019) Pólipo pulpar pode ser definido como

A) inflamação crônica hiperplásica e irreversível, que acomete crianças e adultos jovens, em resposta a grandes exposições pulpares por trauma ou cárie, ocorrendo principalmente em molares decíduos ou permanentes.

B) reabsorção das paredes do interior do canal e irreversível, que acomete crianças e adultos, em resposta a grandes exposições pulpares por bactérias, ocorrendo principalmente em incisivos anteriores e superiores.

C) calcificação parcial ou total da câmara pulpar e irreversível, que acomete crianças e adultos jovens, em resposta a grandes exposições pulpares por trauma ou cárie, ocorrendo principalmente em molares decíduos ou permanentes.

D) inflamação pulpar aguda e reversível, que acomete adultos jovens com rizogênese completa, em resposta a grandes exposições pulpares por trauma ou cárie, ocorrendo principalmente em molares decíduos ou permanentes.

E) inflamação pulpar aguda e irreversível, que acomete adultos jovens com rizogênese completa, em resposta a traumas de intensidade baixa e tempo prolongado, ocorrendo principalmente em molares decíduos ou permanentes.

20. (IBAM / Pref. Praia Grande-SP/ 2013) Considerando as lesões endodônticas e seus diagnósticos, pode-se dizer que:

a) no estágio inicial da pulpíte irreversível sintomática, os estímulos térmicos não geram mais exacerbação da dor

b) a pulpíte crônica hiperplásica também é denominada pólipo pulpar.

c) na pulpíte reversível, quando o dente é exposto a temperaturas extremas, os pacientes relatam dor de longa duração.

d) no caso de dente despulpado, a última área pulpar a evoluir para a necrose corresponde ao terço coronal.

21. (IBAM / Pref. Cândido Abreu- PR/ 2017) Das alternativas abaixo, aquela que apresenta uma afirmativa correta referente à pulpíte reversível é:

A) estímulos térmicos, evaporativos, táteis, mecânicos ou osmóticos não causam desconforto ao paciente

B) tratamento dentário recente pode ser um fator causal





C) a remoção conservadora do fator irritante não resolve seus sintomas

D) não pode ser confundida com hipersensibilidade dentinária

22. (CESPE/ DEPEN - Odontologia/2013) Um paciente do sexo masculino, com dezesseis anos de idade, sem alterações sistêmicas, foi atendido em consultório odontológico apresentando ausência do primeiro molar em todos os quadrantes, periodontite moderada generalizada e lesão de cárie extensa no segundo molar superior direito, com invasão da câmara pulpar, porém assintomático. Considerando esse caso clínico, julgue o item:

O diagnóstico endodôntico mais provável para o dente 17 é o de pulpite irreversível.

23. (CESPE/ DEPEN - Odontologia/2013) Durante a anamnese de uma paciente de vinte e sete anos de idade com indicação de extração dos pré-molares por motivos ortodônticos, o dentista observou que apenas os terceiros molares superiores haviam irrompido. Ao exame clínico, o dentista constatou as seguintes situações:

a) ocorrência de fístula na vestibular do dente 46

b) nenhum sinal aparente da presença dos dentes 38 e 48. Considerando que a paciente não apresente nenhuma alteração sistêmica, julgue os itens subsecutivos, com base no caso clínico descrito.

A situação "a" é patognomônica de fratura radicular, portanto indica-se a exodontia.

24. (CESPE / HUB / 2018) Uma mulher de quarenta e sete anos de idade, melanoderma, procurou o serviço de urgência de um hospital, queixando-se de dor e de inchaço na região da face persistentes havia dois dias. Na anamnese, relatou ser hipertensa e diabética e fazer uso de losartana potássica 50 mg, uma vez ao dia, e cloridrato de metformina 500 mg, uma vez ao dia. Ao exame físico, observou-se edema facial esquerdo com envolvimento da região orbital da lesão. Ao exame intrabucal, identificou-se extensa lesão de cárie no dente 23. O exame radiográfico revelou radiolucidez apical extensa no dente 23.

Acerca desse caso clínico, julgue o item subsecutivo.

Caso haja estrutura dentária passível de reabilitação, a terapia de escolha deverá ser o tratamento endodôntico.



25. (CESPE / HUB / 2018) Julgue os itens a seguir, relativos ao abscesso dento-alveolar agudo, patologia endodôntica comum no atendimento endodôntico emergencial.

Em casos de dente com cavidade pulpar exposta ao meio bucal, a drenagem via canal é facilitada, pois a lesão se comunica diretamente com o forame apical.

26. (CESPE / HUB / 2018) Julgue os itens a seguir, relativos ao abscesso dento-alveolar agudo, patologia endodôntica comum no atendimento endodôntico emergencial.

Histologicamente, essa lesão é destrutiva, localizada, de necrose liquefativa, que destrói os tecidos periapicais.

27. (CESPE / HUB / 2018) Julgue os itens a seguir, relativos ao abscesso dento-alveolar agudo, patologia endodôntica comum no atendimento endodôntico emergencial.

A destruição dos tecidos periapicais é uma resposta inflamatória aos irritantes microbianos e não bacterianos oriundos do ligamento periodontal.

28. (CESPE / HUB / 2018) Julgue os itens a seguir, relativos ao abscesso dento-alveolar agudo, patologia endodôntica comum no atendimento endodôntico emergencial.

Ao exame histológico, a lesão apresenta numerosos leucócitos polimorfonucleares desintegrados, resíduos e remanescentes celulares, além de acúmulo de exsudato purulento.

29. (FGV / TJ-RO / 2015) Paciente comparece a um serviço de emergência odontológica com queixa de dor de alta intensidade, pulsátil, lancinante e espontânea no elemento 47, que apresenta restauração de amálgama extensa fraturada. Após o exame clínico e radiográfico, o diagnóstico de pulpíte irreversível foi dado pelo cirurgião-dentista, que procedeu ao acesso endodôntico. Sobre o tipo e a etiologia da dor causada pela pulpíte irreversível, é correto afirmar que:



(A) a intensidade da dor apresentada pelo paciente pode ser consideravelmente reduzida pela aplicação de calor no local afetado;

(B) o estabelecimento da drenagem do exsudato inflamatório para a cavidade oral aumenta a sintomatologia dolorosa nesses casos;

(C) o estabelecimento de uma via de drenagem acontece nos primeiros estágios da pulpite irreversível, aumentando a sintomatologia dolorosa devido a elevação da pressão hidrostática tecidual local;

(D) a presença de imunoglobulinas do tipo A (IgA) do hospedeiro no local da infecção aumenta a sintomatologia dolorosa na pulpite irreversível;

(E) a pressão hidrostática tecidual gerada pelo aumento da permeabilidade vascular pode exceder o limiar de excitabilidade das fibras nervosas, causando a sintomatologia dolorosa de alta intensidade.

**30. (FUNDATEC / PREF CORONEL BICACO-RS / 2019) Sobre a endodontia, assinale a resposta INCORRETA.**

A) Os pacientes diabéticos não controlados em último estágio sofrem mudanças vasculares, como calcificações na polpa dentária. Desta maneira, tratamentos conservadores não terão desfecho tão favorável quanto em condições de normalidade.

B) Uma polpa dentária em condições de ser preservada tem as seguintes características: baixa hemorragia, sangue com coloração vermelho-viva, a polpa radicular deve apresentar-se com corpo consistente e firme, polpa deve ter pouca elasticidade.

C) O capeamento pulpar faz uso de revestimento biológico colocado diretamente sobre a porção exposta de uma polpa atingida acidentalmente durante o preparo cavitário.

D) A curetagem pulpar é um procedimento feito após a ocorrência de exposição pulpar, resultando em remoção superficial da polpa dentária atingida. É indicado nos casos de exposição acidental da polpa dentária, sem sintomatologia espontânea.

E) A pulpotomia é o procedimento de remoção da polpa coronária, mantendo viva a polpa radicular. É indicado para dentes com pulpite e com condições adequadas de sangramento e consistência.

**31. (FUNDATEC / PREF GRAMADO-RS / 2019) Para que seja feita a avaliação diagnóstica correta do estado pulpar e periapical, é necessário lançar mão de recursos semiotécnicos, como testes de sensibilidade pulpar, de percussão, de mobilidade e exame radiográfico. Analise as assertivas abaixo sobre o resultado dos testes e as alterações pulpares e/ou periapicais correspondentes:**

I. Na pulpalgia hiper-reativa, a utilização de gás refrigerante para o teste de frio provocará no usuário uma dor (resposta positiva) que será localizada e rápida, e que passará após a remoção do estímulo.



II. O teste de sensibilidade pulpar ao frio será fundamental para a diferenciação entre pericementite apical traumática e infecciosa: na traumática, o dente responderá negativamente enquanto, na infecciosa, o resultado será positivo.

III. No abscesso periapical agudo em fase inicial, a sensibilidade pulpar ao frio será negativa, o teste de percussão apresentará resultado positivo e, geralmente, haverá também dor na palpação em fundo de sulco vestibular do dente afetado.

Quais estão corretas?

A) Apenas I.

B) Apenas II.

C) Apenas III.

D) Apenas I e II.

E) Apenas I e III.

32. (FUNDATEC / PREF CANDELÁRIA-RS / 2019) Sobre as alterações pulpares, analise as assertivas abaixo:

I. A pulpite sintomática corresponde às nomenclaturas de pulpite aguda serosa e purulenta, pulpite fechada infiltrativa e abscedada e pulpite de transição e irreversível.

II. Nos casos em que a agressão ao tecido pulpar for de baixa intensidade, mas houver uma via de drenagem (geralmente uma cavidade aberta com exposição pulpar), a inflamação poderá tornar-se crônica, passando para a fase de pulpite sintomática.

III. Em estágios iniciais da pulpite sintomática, o usuário procurará atendimento na UBS relatando a presença de dor provocada, aguda, localizada, persistente por longo período após a remoção do estímulo e que cede com o uso de analgésicos.

Quais estão corretas?

A) Apenas I.

B) Apenas II.

C) Apenas III.

D) Apenas I e II.

E) Apenas I e III.



**33. (FUNDATEC / PREF BAGÉ-RS / 2019) Uma emergência endodôntica é definida como a dor e/ou tumefação causada por diversos estágios de inflamação ou infecção dos tecidos pulpares e/ou periapicais. Considere as assertivas abaixo sobre as urgências endodônticas:**

**I. A pulpíte reversível pode ser induzida por cáries, pela dentina exposta, por um tratamento odontológico recente e por restaurações defeituosas.**

**II. A pulpíte irreversível sintomática designa dores espontâneas, em que a exposição a temperaturas extremas, especialmente ao frio, vai evocar episódios de dor intensa e prolongada, cessando se o estímulo for removido.**

**III. A pulpíte irreversível assintomática designa um dente que não apresenta sintomas, mas que tem cáries profundas ou perda de estrutura dentária, que se não forem tratadas farão o dente se tornar sintomático ou não vital.**

**Quais estão corretas?**

**A) Apenas I.**

**B) Apenas II.**

**C) Apenas III.**

**D) Apenas I e II.**

**E) Apenas I e III.**

**34. (FUNDATEC / PREF IMBÉ-RS / 2014) Paciente do sexo feminino, 25 anos, chega para atendimento de urgência apresentando tumefação acentuada no lado esquerdo da face. Ao exame clínico, observam-se mobilidade do elemento 36 com grande sensibilidade à palpação e à percussão e extensa lesão cariosa. Qual o diagnóstico e o tratamento imediato desse caso, respectivamente?**

**A) Abscesso periapical agudo – drenagem, antibioticoterapia e uso de analgésicos**

**B) Pericementite apical aguda – uso de anti-inflamatório e eliminação do trauma**

**C) Abscesso periapical crônico – curetagem periapical e uso de anti-inflamatório**

**D) Abscesso fênix – cirurgia periapical e antibioticoterapia**

**E) Abscesso periodontal – cirurgia periapical e uso de analgésico**



35. (FAURGS / PROGESP-UFRGS / 2010) Considere as afirmações abaixo relacionadas ao complexo dentina-polpa.

I - Havendo exposição pulpar, o tratamento endodôntico está indicado.

II - O capeamento pulpar indireto é realizado quando uma porção de dentina cariada é deixada no fundo da cavidade, sendo o dente restaurado.

III - O hidróxido de cálcio pode ser utilizado, sob a forma de pó, diretamente sobre a polpa exposta.

Quais estão corretas?

(A) Apenas I.

(B) Apenas II.

(C) Apenas III.

(D) Apenas II e III.

(E) I, II e III.

36. (FAURGS / PREFEITURA ALVORADA-RS/ 2012) No preparo químico mecânico dos canais radiculares, um dos objetivos da irrigação com o hipoclorito de sódio é

(A) limpar o ápice radicular.

(B) facilitar a presa do material obturador.

(C) dissolver os resíduos pulpares e diminuir a contaminação.

(D) facilitar a localização dos canais radiculares.

(E) manter o smear layer.

37. (FAURGS / PREFEITURA ALVORADA-RS/ 2011) Assinale a afirmação INCORRETA relativa a patologias pulpares.

(A) A pulpalgia hiper-reativa contempla dor provocada, compatível com hipersensibilidade dentinária ou hiperemia.



- (B) Nas pulpites sintomáticas, o aumento da pressão hidrostática tecidual no tecido pulpar é crítico para a sua sobrevivência, por esse tecido estar delimitado por paredes rígidas.
- (C) A inflamação irreversível da polpa evolui para necrose pulpar em até 36 horas.
- (D) A pulpite assintomática caracteriza-se por inflamação crônica do tecido pulpar e câmara pulpar aberta.
- (E) A manipulação do tecido proliferativo nos pólipos pulpares geralmente gera sangramento.

38. (FAURGS / PROGESP-UFRGS / 2016) O tecido pulpar se caracteriza por ter uma inervação sensitiva e autônoma. As fibras nervosas sensitivas mielínicas (tipo A) são responsáveis pela \_\_\_\_\_ e \_\_\_\_\_, típica da \_\_\_\_\_. As fibras sensitivas amielínicas (tipo C), localizadas profundamente na polpa, são responsáveis pela \_\_\_\_\_ e \_\_\_\_\_ da polpa, típica de pulpite irreversível sintomática. Assinale a alternativa que completa, correta e respectivamente, as lacunas do texto acima.

- (A) degeneração pulpar – ligamento periodontal – estimulação dentinária – dor aguda – pulsátil
- (B) dor aguda – pulsátil – estimulação dentinária – dor excruciante – difusa
- (C) estimulação dentinária – dor aguda – alteração periapical – degeneração pulpar – difusa
- (D) inflamação do ligamento periodontal – polpa – dor aguda – estimulação dentinária – difusa
- (E) integridade do complexo dentina polpa – dor aguda – dor pulsátil – estimulação dentinária – dor reflexa

39. (FAURGS / HCPA / 2018) Assinale a afirmação INCORRETA com relação à solução de hipoclorito de sódio.

- (A) O hipoclorito de sódio somente existe em solução aquosa. Neste estado ele origina o hidróxido de sódio (base forte) e o ácido hipocloroso (ácido fraco).
- (B) O ácido hipocloroso não ionizado existente em soluções de hipoclorito de sódio com valores de pH de 5 a 9 é a substância responsável pela atividade antimicrobiana da solução.
- (C) A ação antimicrobiana do hipoclorito de sódio ocorre pela liberação do sódio por parte do hidróxido de sódio, destruindo o microrganismo através do rompimento de sua parede celular.
- (D) Fatores como relação entre o volume de solução irrigadora e massa de tecido orgânico, superfície de contato entre tecido e a solução de hipoclorito de sódio e temperatura e tempo de ação da solução afetam a capacidade solvente do hipoclorito de sódio.





(E) O aquecimento da solução de hipoclorito de sódio aumenta sua capacidade solvente de matéria orgânica. Uma elevação de 10°C na temperatura da solução promove uma redução de, aproximadamente, 50 a 60% do tempo necessário para destruir microrganismos.

40. (FAURGS / HCPA / 2018) Com relação aos diagnósticos pulpares e periapicais, numere a segunda coluna de acordo com a primeira.

- (1) Pulpite Aguda Reversível
- (2) Pulpite Aguda Irreversível
- (3) Periodontite Apical Aguda
- (4) Abscesso Perirradicular Agudo
- (5) Abscesso Perirradicular Crônico

( ) Quadro normalmente assintomático, podendo ser verificada uma fístula, ativa ou não, localizada ao nível da mucosa alveolar.

( ) Dor ao frio é a queixa mais comum por parte do paciente.

( ) Dor espontânea, pulsátil, lancinante, localizada, podendo ou não apresentar envolvimento sistêmico como febre, mal-estar e linfadenite regional.

( ) Quando a dor estiver presente, pode ser provocada pelo frio, aguda, localizada, persistente por um longo período após remoção do estímulo. Em alguns casos, pode ser contínua e espontânea.

( ) Testes pulpares negativos. Paciente relata sensação de “dente crescido” devido ao edema inflamatório formado no ligamento periodontal apical.

A sequência numérica correta de preenchimento dos parênteses da segunda coluna, de cima para baixo, é

- (A) 5 – 1 – 4 – 3 – 2.
- (B) 5 – 1 – 4 – 2 – 3.
- (C) 5 – 2 – 4 – 1 – 3.
- (D) 4 – 1 – 2 – 5 – 3.
- (E) 4 – 1 – 2 – 3 – 5.



41. (FAURGS / HCPA / 2015) Quanto à pulpíte irreversível sintomática, considere as afirmações abaixo.

I - Está indicado o uso de antibiótico sistêmico como medida terapêutica.

II - A remoção do tecido pulpar eliminará a sintomatologia do paciente.

III - O tratamento endodôntico nunca deverá ser realizado em sessão única.

IV - A dor poderá ser difusa e, até mesmo, irradiada.

Quais estão corretas?

A) Apenas I e II.

B) Apenas I e III.

C) Apenas II e III.

D) Apenas II e IV.

E) Apenas III e IV.

42. (CEPERJ/Pref Itaocara/2018) A substância irritadora proteolítica mais comum para infecção do canal radicular é o hipoclorito de sódio. Baseando-se nisso, a concentração utilizada atualmente na odontologia é de:

A) 0,5 %

B) 2%

C) 5,25

D) 5,75

E) 7,25

43. (CEPERJ/Pref Angra/2014) Para remoção da smear layer, associa-se ao hipoclorito de sódio:

A) solução de Newton;

B) líquido de Dakin;

C) soro fisiológico;



D) peróxido de hidrogênio;

E) EDTA.

44. (CONSULPLAN/ ESTAGIÁRIO MP/2019) “Paciente com 50 anos de idade chega a uma clínica odontológica reclamando de ‘dor de dente’. Ao ser questionado sobre qual dente estava doendo, ele aponta para o primeiro molar superior direito. Esse dente apresentava pequena extrusão, pequena mobilidade e dor leve e aguda à percussão vertical. Os testes térmicos constataram que o dente estava necrosado. Radiograficamente havia espessamento discreto do periodonto apical.” É correto afirmar que o diagnóstico desse caso é:

A) Pulpite reversível.

B) Pulpite irreversível.

C) Periodontite apical aguda.

D) Abscesso periapical fase evoluída

45. (CONSULPLAN/ ESTAGIÁRIO MP/2019) Os dentes acometidos de pulpite reversível apresentam uma sintomatologia provocada de resposta um pouco mais intensa que na polpa normal. Diante dessa informação, é correto afirmar que:

A) Caracteriza-se por uma dor provocada somente pelo estímulo frio.

B) O paciente, nestes casos, deve fazer uso de medicação analgésica.

C) A dor é de longa duração e não desaparece após a remoção do estímulo frio.

D) A remoção do tecido cariado e a restauração do dente levam à remissão dos sintomas.

46. (FCC/TRE RN/2005) Para indicação de uma pulpotomia, devem estar presentes as condições:

I. remanescente pulpar com aspecto pastoso.

II. polpa consistente, com resistência à ação da cureta.

III. coroa dentária com paredes espessas e resistentes.

IV. sangramento claro, de tonalidade amarelada.



São corretas APENAS

A) I e II

B) I e III

C) I e IV

D) II e III

E) II e IV

47. (FCC/TRE RN/2005) Paciente com 48 anos de idade, sexo feminino, apresenta necrose pulpar no dente 23. Na anamnese, a paciente relata “alergia” a produtos de limpeza doméstica que contêm hipoclorito de sódio. O exame radiográfico mostra área radiolúcida na região periapical do dente 23 compatível com lesão periapical crônica. A irrigação do canal radicular deve ser efetuada com

A) solução de hipoclorito de sódio a 2,5%.

B) solução de clorexidina a 2%.

C) ácido etilenodiaminotetracético a 10%.

D) água de hidróxido de cálcio.

E) solução fisiológica.

48. (FCC/TRT 23 REGIAO/2007) Paciente com 19 anos de idade, sexo feminino, apresenta queixa de dor espontânea, contínua e localizada na região do dente 12. O exame clínico mostra resposta positiva ao teste de percussão vertical e negativa aos testes térmicos. O exame radiográfico mostra alargamento do espaço periapical. Diante do provável diagnóstico de pulpíte irreversível e tendo por decisão de tratamento a realização de pulpectomia, a irrigação dos canais deve ser realizada com

A) soro fisiológico, uma vez que o dente apresenta apicificação completa.

B) solução salina, uma vez que o dente apresenta rizogênese completa.

C) solução de hidróxido de cálcio, uma vez que o dente apresenta apicificação completa.

D) hipoclorito de sódio, uma vez que o dente apresenta rizogênese completa.

E) hipoclorito de sódio, uma vez que o dente apresenta rizogênese incompleta.



49. (FCC/TRT 15 REGIAO/2015) Na gestão do consultório odontológico, o controle do estoque de instrumentos utilizados para o atendimento endodôntico requer a escolha de instrumentos que apresentem características de versatilidade para as funções de alargamento e limagem dos canais radiculares, como

- A) extirpa-nervos e alargadores para instrumentação de canais radiculares amplos e retos.
- B) alargadores e limas tipo K manuais para instrumentação de canais radiculares amplos e curvos.
- C) limas tipo K manuais e extirpa-nervos para instrumentação de canais radiculares atresiadados e curvos.
- D) limas tipo K manuais e limas tipo Hedströen para instrumentação de canais radiculares amplos e retos.
- E) extirpa-nervos e limas tipo K em inox e alargadores para instrumentação de canais radiculares atresiadados e retos.

50. (Instituto AOCP/Pref Recife/2020) Paciente chega ao serviço público de saúde, é avaliado e apresenta quadro de pulpite reversível no dente 14. Sobre as características da pulpite reversível, informe se é verdadeiro (V) ou falso (F) o que se afirma a seguir e assinale a alternativa com a sequência correta.

- ( ) Não existe exposição pulpar.
  - ( ) Não existe lesão periapical.
  - ( ) A dor pode ser provocada por diversos estímulos.
  - ( ) Exodontia sempre é indicada.
  - ( ) Endodontia sempre é necessária.
- (A) F – V – V – V – F.  
(B) V – F – F – F – V.  
(C) V – V – F – V – F.  
(D) V – V – V – F – F.  
(E) F – F – V – F – V.



51. (Instituto AOCP/Pref Recife/2020) Em resposta a um fator irritante, qual é o mecanismo primário de defesa da polpa?

- (A) Lesão periapical.
- (B) Inflamação.
- (C) Hipertrofia.
- (D) Necrose.
- (E) Dor.

52. (Instituto AOCP/Pref São Bento do Sul/2019) Paciente compareceu ao consultório apresentando dor intensa e pulsátil, edema facial superior direito e sem melhora, mesmo com ingestão de analgésicos. Ao exame clínico, observou-se mobilidade dentária grau leve e teste de sensibilidade térmico negativo no elemento 16, indicando-se necrose pulpar dele. Em relação ao exposto, é correto afirmar que se trata de um quadro de

- (A) Pulpite Aguda Irreversível.
- (B) Pericementite Apical Aguda.
- (C) Abscesso Dentoalveolar Agudo.
- (D) Cisto Periapical Agudo.

53. (Instituto AOCP/Pref São Bento do Sul/2019) O elemento 16 possui como características anatômicas:

- (A) três (3) raízes e três (3) canais radiculares, denominados mesio-vestibular (MV), disto-vestibular (DV) e palatino (P), em sua grande maioria.
- (B) três (3) raízes e quatro (4) canais radiculares, denominados mesio-vestibular (MV), disto-vestibular (DV), disto-palatino (DP) e palatino (P), em sua grande maioria.
- (C) quatro (4) raízes e quatro (4) canais radiculares, denominados mesio-vestibular (MV), mesio-palatino (MP), disto-vestibular (DV) e palatino (P), em sua grande maioria.
- (D) duas (2) raízes e três (3) canais radiculares, denominados mesio-palatino (MP), disto-vestibular (DV) e palatino (P), em sua grande maioria.



54. (Instituto AOCP/Pref Belém-PA/2018) A dor de origem pulpar ou perirradicular corresponde à cerca de 90% dos casos de urgência nos consultórios odontológicos. A ocorrência de dor na pulpíte irreversível sintomática é exceção e não a regra. Em alguns casos de pulpíte irreversível, pode haver dor à percussão. Nos casos de pulpíte irreversível, o tratamento de escolha é

(A) o acesso à câmara pulpar, extirpação pulpar, completo preparo químico-mecânico do(s) canal(is) radicular(es) e, se não houver dor à percussão, realização da obturação do(s) canal(is) radicular(es).

(B) o acesso à câmara pulpar, extirpação pulpar, completo preparo químico-mecânico e, independentemente da presença de dor à percussão, realização do selamento da cavidade com uma bolinha com formocresol e o selamento provisório da cavidade para posterior obturação do canal radicular.

(C) a pulpotomia seguida pelo selamento da cavidade utilizando como medicação um corticosteroide.

(D) a prescrição de antibiótico para posterior abertura dentária.

(E) a prescrição de antibiótico e anti-inflamatório para posterior abertura dentária.

55. (IADES/EBERSH/2014) Para a realização de um correto diagnóstico das alterações pulpares e periapicais é necessária a utilização de alguns testes. Com base na afirmativa anterior, é correto afirmar que

A) dentes com polpa normal respondem ao teste elétrico com carga de alta intensidade.

B) quando a dor cessa, após os agentes térmicos serem retirados, a resposta é considerada normal.

C) para a realização do teste elétrico é usada uma corrente elétrica de baixa frequência e alta voltagem.

D) a dor aguda que persiste após a remoção do calor é sinal de polpa viva com alterações pulpares iniciais.

E) para a realização dos testes térmicos não é necessária a comparação dos resultados com dentes vizinhos ou homólogos.

56. (IADES/Pref Apiaca-ES/2016) Para o diagnóstico correto das patologias pulpares é necessário, entre outros cuidados, a realização de alguns testes. Sobre esses testes, assinale a alternativa correta.

A) O teste de palpação não é realizado em endodontia.

B) Em dentes com pulpíte aguda reversível, submetidos ao teste de sensibilidade pulpar ao calor, não há resposta dolorosa.





C) Em dentes com necrose pulpar submetidos ao teste de sensibilidade pulpar ao frio, a resposta dolorosa é intensa e de maior duração, quando comparada aos dentes com polpa normal.

D) Em dentes com pulpite aguda irreversível submetidos ao teste de sensibilidade pulpar ao frio, a resposta dolorosa é intensa e de maior duração, quando comparada aos dentes com polpa normal.

57. (IDECAN/BOMBEIRO DF/2017) “A periodontite apical sintomática ocorre no periodonto apical de dentes que apresentam polpas \_\_\_\_\_. A invasão de micro-organismos à região periapical em casos de periodontite apical sintomática, provenientes da extensão da infecção do canal radicular \_\_\_\_\_.” Assinale a alternativa que completa correta e sequencialmente a afirmativa anterior.

A) vitais / sempre está presente

B) inflamadas / sempre está ausente

C) necrosadas / pode ou não estar presente

D) necrosadas ou vitais / pode ou não estar presente

58. (IDECAN/BOMBEIRO DF/2017) Para uma correta indicação do tratamento é fundamental que se estabeleça um diagnóstico da condição pulpar o mais preciso possível. A correlação do exame clínico, em casos de alterações patológicas pulpares com os achados radiográficos, deve ser bem conduzida para o estabelecimento de um diagnóstico correto. De acordo com o exposto, marque V para as afirmativas verdadeiras e F para as falsas.

( ) Uma resposta positiva aos testes térmicos (frio e calor) nem sempre comprovará uma alteração patológica pulpar.

( ) O teste de sensibilidade ao calor é mais confiável do que o teste ao frio para auxiliar no diagnóstico de uma alteração patológica pulpar.

( ) Tanto o teste ao frio quanto o teste ao calor não possuem potencial para agravar a situação de uma polpa inflamada.

( ) O teste elétrico não permite informações sobre o suprimento sanguíneo pulpar, fator determinante da vitalidade pulpar.

A sequência está correta em

A) V, F, F, V.

B) F, V, F, F.



C) V, F, V, V.

D) V, F, V, F.

59. (IDECAN/PREF APIACÁ/2016) Para o diagnóstico correto das patologias pulpares é necessário, entre outros cuidados, a realização de alguns testes. Sobre esses testes, assinale a alternativa correta.

A) O teste de palpação não é realizado em endodontia.

B) Em dentes com pulpite aguda reversível, submetidos ao teste de sensibilidade pulpar ao calor, não há resposta dolorosa.

C) Em dentes com necrose pulpar submetidos ao teste de sensibilidade pulpar ao frio, a resposta dolorosa é intensa e de maior duração, quando comparada aos dentes com polpa normal.

D) Em dentes com pulpite aguda irreversível submetidos ao teste de sensibilidade pulpar ao frio, a resposta dolorosa é intensa e de maior duração, quando comparada aos dentes com polpa normal.

60. (UFPR/Odontólogo UFPR/2016) Paciente apresenta dor aguda, espontânea e rápida, associada ao incisivo central superior direito. Esse dente tem uma restauração classe V de resina grande. O teste térmico frio produz dor rápida e localizada. Não há sensibilidade à percussão ou palpação. O diagnóstico mais provável é:

A) pulpite irreversível sem lesão periapical.

B) pulpite irreversível com lesão periapical.

C) pulpite reversível sem lesão periapical.

D) necrose pulpar sem lesão periapical.

E) necrose reversível com lesão periapical.

61. (UFPR/SESA/ 2009) As manobras endodônticas exigem uma análise adequada dos terços apicais radiculares. Como se executa a tomada radiográfica periapical para dissociar as imagens das raízes méso-vestibular e palatina de molares superiores quando elas estão sobrepostas?

a) Usa-se uma angulação mesiorradial.

b) Usa-se uma angulação ortorradial.



- c) Usa-se uma angulação distorradial.
- d) Usa-se o método de Simpson.
- e) Inclina-se o filme verticalmente.

62. (UFPR/PREF COLOMBO/ 2009) Para realizar a odontometria do canal mesiovestibular do dente 26 por meio de uma radiografia periapical, muitas vezes é necessário evidenciar a raiz que contém esse canal. Qual deve ser a incidência do feixe de raios X para esse caso?

- a) Ortorradial.
- b) Distorradial.
- c) Mesiorradial.
- d) Com aumento do ângulo vertical negativamente.
- e) Com aumento do ângulo vertical positivamente.

63. (UFPR/PREF COLOMBO/ 2009) A respeito do diagnóstico de alterações da polpa, é correto afirmar:

- a) A pulpite irreversível sintomática é caracterizada por episódios espontâneos (não provocados) intermitentes ou contínuos de dor.
- b) A necrose pulpar é caracterizada por dor à palpação próxima do ápice dental e não responde aos testes térmicos.
- c) A pulpite hiperplásica é caracterizada pela sensação de pressão no dente e descoloração da coroa dental.
- d) A pulpite reversível é caracterizada por dor pulsátil desencadeada por calor, que cessa com o frio.
- e) A reabsorção interna é caracterizada por dor aguda, lancinante, e coloração rósea da coroa do dente.

64. (UFPR/PREF ARAUCÁRIA/2012) Considerando o diagnóstico das doenças da polpa dentária, identifique as afirmativas a seguir como verdadeiras (V) ou falsas (F):

- ( ) A precisão da descrição da dor pelo paciente depende se o estado inflamatório está limitado ao tecido pulpar. Se a inflamação não atingiu o ligamento periodontal, pode ser difícil para o paciente localizar a dor.



( ) É muito comum a dor referida manifestar-se em dentes adjacentes ou no quadrante oposto.

( ) A dor de natureza odontogênica raramente atravessa a linha média da cabeça.

( ) A dor referida pode ser também atribuída à área pré-auricular e à região abaixo do pescoço, do mesmo lado. Nesses casos, um dente posterior é quase sempre a origem da dor.

Assinale a alternativa que apresenta a sequência correta, de cima para baixo.

a) V – V – V – V.

b) F – F – V – V.

c) F – V – F – V.

d) F – V – V – F.

e) V – F – F – F.

65. (UFPR/PREF ARAUCÁRIA/2012) - Em relação aos procedimentos para o diagnóstico das doenças pulpares, numere a coluna da direita de acordo com sua correspondência com a coluna da esquerda.

1. Pulpite reversível.

2. Pulpite hiperplásica.

3. Pulpite irreversível sintomática.

4. Necrose.

5. Reabsorção interna.

( ) Caracterizada por episódios espontâneos (não provocados) intermitentes ou contínuos de dor.

( ) Nos dentes anteriores, pode ocorrer descoloração da coroa.

( ) Variante da pulpite irreversível assintomática.

( ) Resposta térmica rápida que cessa assim que o estímulo é removido.

( ) Identificada durante o exame radiográfico.

Assinale a alternativa que apresenta a numeração correta na coluna da direita, de cima para baixo.

a) 1 – 3 – 5 – 2 – 4.



- b) 4 – 2 – 1 – 3 – 5.
- c) 3 – 1 – 5 – 4 – 2.
- d) 2 – 5 – 3 – 4 – 1.
- e) 3 – 4 – 2 – 1 – 5.

66. (UFPR/APR/2008) Uma polpa normal é assintomática e produz uma resposta transitória, de leve a moderada, aos estímulos térmicos e elétricos. A resposta cessa quase imediatamente quando o estímulo é removido. O dente e seus tecidos periodontais não produzem resposta dolorosa durante a percussão e palpação. As radiografias revelam um canal claramente delineado que se afila em direção ao ápice. Não há evidências de calcificação ou de reabsorção radicular, e a lâmina dura revela-se intacta. Qualquer alteração dessas características pode causar um processo patológico. Assim sendo, assinale a alternativa INCORRETA.

- a) Uma variante da pulpíte irreversível assintomática é o crescimento do tecido pulpar, de cor avermelhada e aspecto de couve-flor, chamada de pulpíte hiperplásica. A natureza proliferativa desse tipo de polpa é atribuída a uma irritação crônica de baixa intensidade e à vascularização abundante da polpa caracteristicamente encontrada em pacientes jovens. Durante a anamnese, paciente reclama de dor à mastigação.
- b) Um abscesso apical agudo constitui-se num exsudato purulento e doloroso em torno do ápice, em consequência da exacerbação da periodontite apical aguda de um dente necrótico. Embora essa condição possa ser muito séria, o ligamento periodontal pode encontrar-se dentro dos limites normais ou apresentar um ligeiro espessamento. A radiografia periapical revela uma lâmina dura relativamente normal (ou ligeiramente mais espessa), porque a infecção espalha-se rapidamente além dos limites da lâmina cortical antes que a desmineralização possa ser detectada radiograficamente.
- c) Os sinais e sintomas presentes no abscesso apical agudo incluem o surgimento rápido de um edema leve a intenso, dor moderada a intensa, que se apresenta com a percussão e a palpação, e ligeiro aumento na mobilidade dentária: em casos mais avançados, o paciente apresenta-se febril. A extensão e a distribuição do edema são determinadas pela localização do ápice e das inserções musculares e pela espessura da lâmina cortical.
- d) A pulpíte irreversível sintomática é caracterizada por episódios provocados, intermitentes ou contínuos de dor. Alterações súbitas de temperatura produzem episódios rápidos de dor. Ocasionalmente, os pacientes relatam que uma alteração postural pode produzir dor e resulta em sono intermitente mesmo com o uso de vários travesseiros para estabilizá-los em um nível confortável.
- e) O processo inflamatório da pulpíte irreversível sintomática pode se tornar tão intenso que levará à necrose da polpa. Na transição degenerativa de pulpíte para necrose, os sintomas usuais da pulpíte irreversível sintomática podem cessar à medida que ocorre a necrose.



67. (UFPR/PREF ALMIRANTE TAMANDARÉ/2015) - Para realizar a odontometria do canal mesiovestibular do dente 16 por meio de uma radiografia periapical, muitas vezes é necessário evidenciar a raiz que contém esse canal. Qual deve ser a incidência do feixe de raios X para esse caso?

- a) Disto-radial.
- b) Orto-radial.
- c) Mésio-radial.
- d) Ocluso-radial.
- e) Ápico-radial

68. (FUMARC/ALMG/2014) Em relação ao diagnóstico das alterações pulpares e periapicais, todas as afirmativas estão corretas, EXCETO:

- A) Dentes com polpa normal exibem sintoma espontâneo. Radiograficamente, pode haver vários graus de calcificação pulpar, mas nenhuma evidência de reabsorção, cárie ou exposição pulpar mecânica.
- B) Casos de hipersensibilidade dentinária algumas vezes podem apresentar dor aguda e rapidamente reversível, quando submetida a estímulos térmicos, evaporativos, táteis, mecânicos ou osmóticos.
- C) Dentes que são caracterizados portadores de uma pulpíte irreversível sintomática exibem dor intermitente ou espontânea. A rápida exposição a mudanças drásticas de temperatura, especialmente o estímulo ao frio, promoverá episódios de dor prolongada e intensa, mesmo depois da remoção da fonte da dor. A dor pode ser aguda ou difusa, localizada ou referida.
- D) Uma anamnese detalhada da história recente, sem mencionar um exame clínico e radiográfico completo, ajudará a separar a hipersensibilidade dentinária de outras alterações pulpares, visto que as modalidades de tratamento para cada caso são completamente diferentes.

69. (FUMARC/PC MG/2013) Em relação à classificação clínica das doenças pulpares, todas as afirmativas estão corretas, EXCETO:

- A) Em casos de pulpíte irreversível assintomática, o tratamento endodôntico deverá ser realizado o mais breve possível, antes que o dente se torne sintomático e cause desconforto ao paciente.
- B) A polpa normal responderá aos testes elétricos, e os sintomas produzidos por tais testes serão brandos, não causando nenhum desconforto ao paciente e resultando em sensação transitória revertida em segundos.



C) Numa pulpíte reversível, a polpa é irritada de tal forma que a estimulação seja desconfortável ao paciente, mas reverte rapidamente após a irritação, sendo os fatores causais a cárie, dentina exposta, tratamento dentário recente e restaurações defeituosas.

D) O quadro de pulpíte irreversível sintomática exibe dor intermitente ou espontânea, onde a rápida exposição a mudanças drásticas de temperatura, especialmente o estímulo ao frio, não promoverá episódios de dor provocada e intensa, mesmo depois da remoção da fonte da dor.

70. (FUMARC/PC MG/2013) Em relação às calcificações pulpares, é CORRETO afirmar:

A) Não comprometem a irrigação sanguínea pulpar.

B) Não interferem na terapia endodôntica proposta.

C) São ocorrências muito comuns e estão presentes em pelo menos 80% de todos os dentes.

D) Variam de pequenas partículas microscópicas a expansões que ocupam quase a câmara da polpa inteira.

71. (FUMARC/PC MG/2013) São objetivos básicos da limpeza e modelagem do sistema de canais radiculares, EXCETO:

A) Remover tecidos moles e duros infectados.

B) Manter a integridade das estruturas radiculares.

C) Permitir aos irrigantes desinfetantes acesso ao espaço do canal na porção cervical.

D) Criar espaço para a colocação de medicação e posterior obturação do sistema de canais radiculares.

72. (FUMARC/ALMG/2014) Um atendimento de emergência odontológica representa grande demanda de um profissional. A dor na cavidade bucal pode ter várias causas, sendo a dor de origem pulpar ou periapical a mais comum. Diante de uma situação de emergência, todas as afirmativas são corretas, EXCETO:

A) O prognóstico de um procedimento de emergência depende da capacidade de determinar o diagnóstico correto e da capacidade do clínico de proporcionar o tratamento de emergência apropriado.

B) O tratamento da necrose pulpar com sintomas periapicais, se for possível, deve envolver a instrumentação completa do canal na visita da emergência, para remover o maior conteúdo necrótico possível.



C) O tratamento emergencial para uma pulpíte irreversível sintomática envolve o início do tratamento endodôntico para aliviar a dor, com a remoção completa da polpa e a completa limpeza e formatação do sistema de canais radiculares.

D) Dentes com hipersensibilidade dentinária são sensíveis às mudanças de temperatura, mais comumente ao frio. Esses sintomas podem ser causados por dentina exposta, infiltração em uma restauração ou preparo sem refrigeração suficiente, sendo que, na maioria dos casos, a terapia endodôntica está indicada.

73. (FGV/SEMSA/2022) O processo inflamatório intenso, que persiste mesmo após a remoção do agente irritante e progride, lenta ou rapidamente, para um estado de necrose pulpar, é chamado de

A) hiperemia pulpar.

B) pulpíte irreversível.

C) pulpíte reversível.

D) nódulo pulpar.

E) hiperplasia pulpar.

74. (FGV/SEMSA PNE/2022) A remoção de toda a polpa da câmara pulpar, com consequente conservação de sua porção radicular, por meio da aplicação de substâncias ou fármacos que mantenham a vitalidade pulpar é chamada de

A) capeamento pulpar direto.

B) apicificação.

C) pulpotomia.

D) pulpectomia.

E) rizogênese.

75. (FGV/SEMSA/2022) Com relação às patologias pulpares e periapicais, analise as afirmativas a seguir.

I. A lesão periapical de origem inflamatória mais frequente é a periodontite apical crônica.

II. A necrose por coagulação ocorre em consequência de uma lesão traumática com interrupção do suprimento sanguíneo para o dente.





III. A exacerbação aguda de uma lesão inflamatória crônica é chamada de abscesso fênix.

Está correto o que se afirma em

- A) I e II, apenas.
- B) I e III, apenas.
- C) II e III, apenas.
- D) I, II e III.
- E) I, apenas.

76. (FGV/Pref. Paulínia-SP/2021) As opções a seguir apresentam aspectos clínicos e terapêuticos associados à pulpite reversível, à exceção de uma. Assinale-a.

- A) O diagnóstico clínico baseia-se em dados objetivos e subjetivos.
- B) Após a remoção da causa, a polpa volta ao normal.
- C) Apresenta dor aguda provocada, que não ultrapassa 1 minuto.
- D) O tratamento indicado é a endodontia conservadora.
- E) Demanda a realização de biopulpectomia.

77. (FGV/Pref. Paulínia-SP/2021) O tratamento endodôntico de um caso de pulpite irreversível sintomática é um exemplo de situação clínica na qual realiza-se

- A) tratamento paliativo.
- B) exodontia.
- C) biopulpectomia.
- D) tratamento expectante.
- E) necropulpectomia.



78. (FGV/Pref. Paulínia-SP/2021) Com relação ao preparo biomecânico do sistema de canais radiculares, analise as afirmativas a seguir.

- I. Visa obter um acesso direto e franco ao limite CDC.
- II. É realizado por meio da limpeza químico-mecânica e da modelagem do canal.
- III. Dispensa a realização do batente apical.

Está correto o que se afirma em

- A) I, somente.
- B) II, somente.
- C) III, somente.
- D) I e II, somente.
- E) II e III, somente.

79. (Prova da Marinha/2022) De acordo com Lopes e Siqueira (2020) a dor de origem pulpar pode ser resultado da estimulação de 2 tipos de fibras nervosas sensoriais oriundas do gânglio trigeminal: as fibras A-delta e as do tipo C. Assim, sobre os tipos de fibras nervosas, assinale a opção correta:

- A) Fibras nervosas A-delta são amielínicas, com rápida velocidade de condução e baixo limiar de excitabilidade.
- B) Fibras nervosas do tipo C são mielínicas, apresentam diâmetro entre 1 e 5  $\mu\text{m}$  e baixo limiar de excitabilidade.
- C) Fibras nervosas tipo C são responsáveis pela dor de origem dentinária.
- D) Fibras C, ao deixarem o plexo nervoso de Rashcow, perdem seu envoltório de células de Schwann, apresentando-se como terminações nervosas livres, na camada odontoblástica e na porção pulpar da dentina.
- E) A dor oriunda da estimulação das fibras A-delta é provocada, rápida e de curta duração, desaparecendo após a remoção do estímulo.

80. (Prova da Marinha/2022) Coloque F (falso) ou V (verdadeiro) nas afirmativas abaixo, com relação à dentina, segundo Lopes e Siqueira (2020) assinalando a seguir a opção correta:



( ) A dentina é constituída por 70% de material inorgânico, principalmente cristais de hidroxiapatita, 10% de água e 20% de matriz orgânica composta, principalmente, por colágeno tipo I.

( ) A dentina primária é a primeira a ser formada e está localizada imediatamente abaixo do esmalte ou cimento.

( ) Durante a dentinogênese, os odontoblastos se movem em direção centrípeta, deixando seus processos celulares na dentina para formar os túbulos dentinários. O processo odontoblástico se estende de um terço até metade do túbulo dentinário.

( ) A dentina intertubular é mais calcificada e rígida que a dentina peritubular.

( ) A dentina reacional exhibe túbulos dentinários que são contínuos aos túbulos da dentina secundária. Na dentina reparadora, os túbulos quando presentes, não são contínuos aos túbulos da dentina secundária.

A) FVVVV

B) VFVVF

C) VVFFF

D) FFFVF

E) VFVVF

81. (VUNESP/ESFCEX/2023) Paciente de 25 anos, sexo feminino, saudável, se queixa de dor intensa, espontânea e localizada e extrema sensibilidade ao toque do dente 44 e a sensação de este estar “crescido”. Clinicamente se observa cárie profunda no dente referido. Os resultados dos testes pulpares são negativos. A resposta ao teste de percussão é positiva. A radiografia revela espessamento do espaço do ligamento periodontal apical. A análise histopatológica evidencia hiperemia e presença de um infiltrado inflamatório no ligamento periodontal contendo, predominantemente, neutrófilos polimorfonucleares, sem a presença de exsudato purulento. Uma hipótese de diagnóstico plausível para o caso clínico descrito é:

(A) cisto perirradicular.

(B) periodontite apical crônica.

(C) periodontite apical aguda.

(D) abscesso perirradicular crônico.

(E) abscesso perirradicular agudo.



82. (CADAR/2024) A dor da pulpíte irreversível sintomática é muitas vezes uma condição de emergência que requer tratamento imediato. Estes dentes apresentam dor intermitente ou \_\_\_\_\_, em que a exposição a temperaturas extremas, especialmente ao \_\_\_\_\_, provoca episódios intensos e prolongados de dor, mesmo após a fonte do estímulo ser removida. O tratamento nessa situação clínica é o \_\_\_\_\_. A opção que contém os termos que preenchem corretamente as lacunas acima é:

- A) espontânea/calor/capeamento pulpar direto
- B) provocada/frio/endodôntico
- C) provocada/calor/capeamento pulpar indireto
- D) espontânea/frio/endodôntico

83. (CADAR/2024) Analise as assertivas abaixo quanto às características das infecções endodônticas sintomáticas como o abscesso apical agudo

I- A infecção está localizada no canal, mas também atinge os tecidos perirradiculares, podendo se disseminar para outros espaços anatômicos.

II - O abscesso apical agudo é causado por bactérias que saem do canal radiculares infectado e invadem os tecidos perirradiculares para estabelecer uma infecção extrarradicular e originar uma inflamação purulenta.

III - A microbiota envolvida é mista, dominada por bactérias anaeróbias.

IV- Os filotipos não cultivados constituem aproximadamente 90% das espécies encontradas em abscessos.

V- Clinicamente, a doença não causa dor, apenas edema e tem potencial de se disseminar para formar celulite ou outras complicações.

Estão corretas apenas as assertivas:

- A) I e II
- B) IV e V
- C) I, II, III
- D) III, IV, V



## GABARITO

- |     |        |     |      |     |   |
|-----|--------|-----|------|-----|---|
| 1.  | A      | 30. | B    | 59. | D |
| 2.  | D      | 31. | E    | 60. | C |
| 3.  | D      | 32. | E    | 61. | C |
| 4.  | C      | 33. | E    | 62. | B |
| 5.  | D      | 34. | A    | 63. | A |
| 6.  | E      | 35. | E    | 64. | A |
| 7.  | A      | 36. | C    | 65. | E |
| 8.  | B      | 37. | C*D* | 66. | D |
| 9.  | B      | 38. | B    | 67. | A |
| 10. | D      | 39. | C    | 68. | A |
| 11. | B      | 40. | B    | 69. | D |
| 12. | A      | 41. | D    | 70. | D |
| 13. | D      | 42. | B    | 71. | C |
| 14. | D      | 43. | E    | 72. | D |
| 15. | D      | 44. | C    | 73. | B |
| 16. | D      | 45. | D    | 74. | C |
| 17. | E      | 46. | D    | 75. | D |
| 18. | C      | 47. | B    | 76. | E |
| 19. | A      | 48. | D    | 77. | C |
| 20. | B      | 49. | D    | 78. | D |
| 21. | B      | 50. | D    | 79. | E |
| 22. | ERRADO | 51. | B    | 80. | B |
| 23. | ERRADO | 52. | C    | 81. | C |
| 24. | CERTO  | 53. | A    | 82. | D |
| 25. | ERRADO | 54. | A    | 83. | C |
| 26. | CERTO  | 55. | B    | 79. | E |
| 27. | ERRADO | 56. | D    | 80. | B |
| 28. | CERTO  | 57. | D    | 81. | C |
| 29. | E      | 58. | A    | 82. | D |
|     |        |     |      | 83. | C |



## RESUMO



### Biologia Pulpar e Perirradicular

Polpa e Dentina: origem embrionária semelhante;

- Isolada do ambiente oral pelo revestimento de esmalte, na coroa, e de cimento, na raiz.
- Polpa coronária (câmara pulpar) + polpa radicular (porção presente no canal radicular)
- Conecta-se ao LP através dos forames apicais e laterais.

#### A. Embriologia do Complexo Dentinopulpar:

- O dente deriva de 2 tecidos embrionários básicos: o ectoderma (esmalte) e o ectomesênquima, derivado da crista neural, que origina a dentina, polpa e os tecidos periodontais.
- Início da formação do dente: 6ª semana,
- 1ª etapa: espessamento (Lâmina Dentária) localizado do ectoderma oral, associado aos processos embrionários maxilar e mandibular.
- 2ª etapa é dividida em 3 estágios sequenciais, de acordo com a morfologia do desenvolvimento do germe dentário: botão (broto), capuz e campânula (sino).
- O tecido localizado dentro a invaginação é conhecido como papila dentária, responsável por originar a dentina e a polpa.
- Durante o estágio de campânula, células da camada interior do órgão do esmalte se diferenciam em ameloblastos.
- A seguir, as células da camada exterior da papila dentária se diferenciam em odontoblastos (processo modulado pelas células do epitélio interno do esmalte).
- Odontoblastos iniciam deposição da matriz dentinária;
- A formação radicular inicia quando as células do epitélio interno e externo do esmalte convergem para formar a alça cervical, término anatômico da coroa – início da raiz. Essa fusão: Bainha epitelial de Hertwig (BEH).
- A união entre a dentina e o cimento ocorre graças à camada hialina de Hopewell- Smith, produzida pela BEH.
- Tecidos periodontais são originários do ectomesênquima que envolve o órgão do esmalte e a papila dentária e forma o folículo (ou saco) dentário. Células mais internas do saco se diferenciam em cementoblastos, e as mais externas em osteoblastos. Células da porção central do folículo fibroblastos produzem feixes de colágeno, que serão incorporados ao cimento em formação, fibras de Sharpey. Do outro lado dos feixes se ancorarão ao osso formado pelos osteoblastos.
- Células-tronco mesenquimais indiferenciadas, abundantes no LP, são capazes de se diferenciar nas principais células produtoras (cementoblastos, fibroblastos e osteoblastos).



## B. Dentina:

- 70% inorgânico, 10% água e 20% de matriz orgânica (colágeno 90%, sendo tipo I, o mais abundante).
- Fatores de crescimento: TGF- $\beta$  (fator de crescimento transformante beta), PDGF (fator de crescimento derivado de plaquetas), IGF (fatores de crescimento semelhantes à insulina) e BPM (proteínas morfogenéticas ósseas): Dentinogênese, dentina reparadora.

### Tipos de dentina:

- Dentina do manto: primeira a ser formada.
- Dentina primária: depositada durante a formação fisiológica.
- Dentina secundária: depositada fisiologicamente, após a raiz estar completamente formada e o ápice ter alcançado estágio final de formação.
- Dentina terciária: não fisiológica, produzida em resposta a estímulo, podendo ser reacional (quando produzida pelos odontoblastos existentes) ou reparadora (quando produzida pelos odontoblastos recém indiferenciados)
- Pré-dentina: estreita zona de 10 a 40 $\mu$ m, não mineralizada, localizada entre a zona odontoblástica e a dentina mineralizada.
- Dentina intratubular (peritubular) x dentina intertubular
- Dentina esclerosada: obliteração total dos túbulos.
- Dentina intratubular = peritubular;
- Dentina intratubular é mais calcificada que a intertubular;
- Dentina intertubular tem maior massa.

### Túbulos dentinários:

- Estendem-se por toda a espessura da dentina, formação cônica, com maior diâmetro voltado para a polpa (2,5 $\mu$ m) e menor próximo ao esmalte/cimento (0,9 $\mu$ m). Densidade tubular maior junto à polpa, 65.000 túbulos/m<sup>3</sup> x 15.000túbulos/m<sup>3</sup>, na JAD. Área ocupada varia de 30% x 1%.

## C. Polpa:

- Funções: formativa, sensitiva, nutritiva e defensiva.
- Composição: o odontoblasto é a célula mais característica do complexo dentinopulpar. Corpo celular localizado adjacente à pré-dentina. Processo odontoblástico se estende para dentro dos túbulos. Apresentam formato colunar e são mais numerosas na polpa coronária e achatadas e menos numerosas na radicular.
- Outras células: fibroblastos (+ abundante célula da polpa), células tronco mesenquimais indiferenciadas e células de defesa (macrófagos, células dendríticas, linfócitos).
- A matriz extracelular é produzida pelos fibroblastos e consiste de proteínas colagenosas (colágenos tipo I e III são os mais importantes) e não colagenosas (laminina, fibronectina, tenascina e proteoglicanas).
- Praticamente, não há fibras elásticas na polpa.

### Zonas da polpa:



Camada odontoblástica > zona livre de células (zona de Weil, contém capilares, rica rede de fibras nervosas – Plexo de Rashkow) > zona rica em células > polpa propriamente dita (maiores vasos e nervos).

**Inervação:** aproximadamente 100-2000 nervos penetram em um único dente – 80% são amielinizados e 20% mielinizados.

### Fibras nervosas trigeminas: A $\beta$ , A $\delta$ (mielínicas) e C (amielínicas).

As fibras **A $\delta$**  são **mielinizadas**, rápida velocidade de condução e baixo limiar de excitabilidade. Mediam dor aguda e transitória, característica da sensibilidade dentinária.

As fibras do **tipo C** são **amielínicas**, com velocidade de condução lenta e alto limiar de excitabilidade. A dor se caracteriza por ser lenta, excurriante e difusa, característica de pulpíte irreversível sintomática.

A pressão tecidual na polpa normal (sadia) é de **6-11mmHg**;

A polpa não contém suprimento sanguíneo colateral; Fluxo sanguíneo pulpar: 40-50ml/min.

#### Calibre x pressão:

ARTERÍOLAS: até 100 $\mu$ m ou menos. Pressão: 43mmHg; VÊNULAS: até 200 $\mu$ m. Pressão 19mmHg; CAPILARES: até 10 $\mu$ m. Pressão 35mmHg; OBS: O AUMENTO DA PRESSÃO EXERCE MAIOR EFEITO SOBRE AS VÊNULAS.

### Reação do Complexo dentinopulpar à cárie

- redução da permeabilidade dentinária;
- formação de dentina terciária (tratos mortos);
- resposta imune.

### Diagnóstico em Endodontia

**A. Anamnese:** sintomas, manifestações subjetivas referidas pelo paciente. Deve ser feito num momento oportuno e com anotações sucintas, de modo a não interromper o fluxo desta importante etapa da relação profissional/paciente.

Queixa principal: História Médica e Odontológica

**B. Exame objetivo:** Inspeção; Inspeção bucal; Palpação; Palpação Apical

Percussão Vertical

- Dedo indicador inicialmente.
- Após, se a manobra for negativa, lançar mão do cabo de espelho percutindo na coroa do paciente.
- Vertical (+endodôntica) x horizontal (+periodontal).





**C. Exames complementares:** Radiográfico, hematológicos, provas bioquímicas do sangue e biópsia.

Exame radiográfico: Especialmente periapical e bite-wing.

**D. Exploração cirúrgica:** Último recurso em situações obscuras, com paciente informado de uma tentativa de esclarecimento. Fraturas verticais não visualizadas radiograficamente.

**E. Testes Clínicos Pulpaes:** Classicamente conhecido como “teste de vitalidade” (melhor denominados “testes de sensibilidade”). Testes térmicos (ao frio - mais confiável- e pelo calor) e teste elétrico. Testes de anestesia seletiva, teste de cavidade e transiluminação.

- Oxímetro de pulso: monitora a taxa de pulso e o grau de oxigenação sanguínea. Funciona através da transmissão de comprimentos de luz vermelho e infravermelho e calcula com base na diferença de luz transmitida e recebida, a taxa de pulsação e O<sub>2</sub>.
- Fluxometria Laser Doppler: método eletro-óptico. Avalia a microcirculação sanguínea de um determinado tecido. Disparo de luz infravermelha, que desvia quando atinge hemácias em movimento. Não invasivo, caro.

#### Patologia pulpar e perirradicular:

- **Fibras tipo Aδ:** Mielinizadas, Localizadas na junção dentina-polpa (periféricamente). Suas ramificações formam o plexo de Rashkow, São fibras sensitivas constituídas pelos aferentes sensoriais do Trigêmio, cuja função é transmitir dor, Condução rápida (6-30 m/s), Limiar de estimulação é relativamente baixo, Dor provocada, fugaz, aguda, momentânea. Removendo o estímulo, ela cessa. Teoria hidrodinâmica do movimento do fluido dentinário nos túbulos. Mais numerosas na polpa coronária do que radicular.
- **Fibras tipo C:** Amielínicas, localizadas profundamente na polpa, Característica da dor: excruciante e difusa, menos tolerável do que as provocadas pela fibra Aδ. Condução lenta (0,5-2 m/s), Limiar de estimulação alto (relativamente associado a uma injúria do tecido). Mais resistentes à hipóxia tecidual/necrose.

| Fibra     | Função                   | Diâmetro (µm) | Velocidade (m/s) |
|-----------|--------------------------|---------------|------------------|
| AB        | Pressão, toque           | 5-12          | 30-70            |
| Aδ        | Dor, temperatura, toque  | 1-5           | 6-30             |
| C         | Dor                      | 0,4-1         | 0,5-2            |
| SIMPÁTICA | Simpática pós-ganglionar | 0,3-1,3       | 0,7-2,3          |

#### Diagnóstico Pulpar:

- Polpa normal
- Pulpite reversível
- Pulpite irreversível sintomática



- Pulpite irreversível assintomática
- Necrose pulpar
- Previamente tratado
- Terapia previamente iniciada

### Diagnóstico Perirradicular:

- Tecidos apicais normais
- Periodontite apical sintomática
- Periodontite apical assintomática
- Abscesso apical crônico
- Abscesso apical agudo
- Osteíte condensante

As principais alterações patológicas que acometem a polpa e os tecidos perirradiculares são de natureza inflamatória e de etiologia infecciosa. A intensidade da resposta inflamatória irá variar conforme o tipo de agressão e, principalmente a sua intensidade.

Defesas do hospedeiro contra a infecção - Resposta imune pode ser:

1. Inata: primeira linha de defesa
2. Imunidade adaptativa: resposta mais sofisticada e eficaz (reconhecimento de antígenos, combate à infecção e prevenção da reinfecção)

Imunidade adaptativa pode ser dividida em dois ramos:

- A. Imunidade Humoral: produção de anticorpos específicos (IgG, IgM, IgA);
- B. Imunidade Celular: é ativada no linfonodo, demora vários dias para se desenvolver. Relacionada com a ação das células T CD4+, que quando ativadas produzem citocinas capazes de:

### Abcesso Perirradicular Agudo

- Em resposta à agressão, células inflamatórias, principalmente neutrófilos PMN e macrófagos, são atraídas para o local. Há exacerbação, caracterizada por inflamação purulenta. Bactérias altamente virulentas liberam enzimas proteolíticas que associadas a enzimas lisossomais e radicais oxigenados, descarregados por neutrófilos resultando numa liquefação tecidual (pus). Não dura mais de 72 a 96 horas e a sua disseminação para espaços anatômicos da cabeça e pescoço pode provocar quadros clínicos graves, inclusive com risco de vida.
- Diagnóstico: dor espontânea, pulsátil. Localizada. Pode ou não haver comprometimento sistêmico (linfadenite, febre e mal-estar). A dor é pronunciada quando ainda intraósseo. Um dramático alívio da dor ocorre após a ruptura do periósteo pelo exsudato. Inspeção: tumefação intra e/ou extraoral, flutuante ou não. Testes pulpares: negativo. Raras ocasiões calor e elétrico podem acusar. Testes de cavidade e frio são mais seguros. Testes perirradiculares: percussão positiva (extrema cautela) e palpação geralmente positiva. Ao RX: se causado por uma agudização de um granuloma ou cisto preexistente, observa-se a presença de destruição óssea perirradicular (radiolucidez). Se for uma



extensão direta da necrose, apenas um espessamento do ELP apical. Destruição da coroa, restauração extensa e profunda.

- Tratamento: drenagem da coleção purulenta (via canal radicular, por incisão da mucosa ou ambos) e eliminação do agente agressor. Canal limpo e desinfetado. Obturação em sessão posterior. Analgésicos/anti-inflamatório. Antibióticos em casos especiais.

### Anatomia dentária externa e interna

A **cavidade pulpar** é o espaço que abriga a polpa dentária, situada na porção central dos dentes. Ela pode ser dividida em **câmara pulpar** e **canal radicular**. Vamos estudar as principais características dessas estruturas tão importantes.

A **câmara pulpar** é uma cavidade única. Nos dentes anteriores é contígua ao canal radicular e apresenta as quatro paredes (mesial, distal, vestibular e lingual ou palatina), um soalho e um teto.

O **canal radicular** apresenta forma cônica e seção transversal oval em seu canal principal. Pode ser dividido em terços: cervical, médio e apical. Dificilmente apresenta seção arredondada, exceto nas proximidades do ápice radicular. A presença de um canal reto com forame único é exceção.

Para auxiliar na determinação do **número e localização dos orifícios dos canais radiculares**, os professores Krasner e Rankow avaliaram 500 câmaras pulpares de dentes extraídos e observaram a existência de algumas características específicas em comum no assoalho de câmara, propondo algumas regras que estão esquematizadas a seguir:

Leis de Krasner e Rankow

#### **Leis da centralidade e concentricidade - ao nível da Junção Cimento Esmalte (JCE):**

- O assoalho pulpar está sempre localizado ao centro do dente;
- As paredes da câmara são sempre concêntricas em relação à superfície externa do dente;
- A distância da superfície externa da coroa à parede da câmara é a mesma em toda a circunferência do dente.

#### **Leis da simetria dos orifícios dos canais (com exceção dos molares superiores):**

- Estão equidistantes de uma linha média imaginária que atravessa o dente no sentido méso-distal;
- Estão alinhados a uma reta imaginária que passa perpendicularmente a esta linha méso-distal.

#### **Lei da mudança de cor:**

- A cor do assoalho pulpar é sempre mais escura do que a das paredes e do teto.

#### **Leis da localização. Os orifícios estão sempre localizados:**

- Na junção das paredes com o assoalho pulpar;
- Nos ângulos da junção entre o assoalho e as paredes da câmara;



- No término das linhas de fusão do desenvolvimento radicular.

### Configurações de Vertucci:

- **Tipo I:** um canal se estende da câmara pulpar ao ápice (configuração 1).
- **Tipo II:** dois canais distintos deixam a câmara pulpar, mas convergem perto do ápice para formar um canal radicular (configuração 2-1).
- **Tipo III:** um canal deixa a câmara pulpar e se divide em dois no corpo da raiz; então, os dois se fundem para formar um canal (configuração 1-2-1).
- **Tipo IV:** dois canais distintos se estendem da câmara pulpar ao ápice (configuração 2-2).
- **Tipo V:** um canal deixa a câmara pulpar e se divide, próximo ao ápice, em dois canais distintos (configuração 1-2).
- **Tipo VI:** dois canais distintos deixam a câmara pulpar, fundem-se no corpo da raiz e se dividem novamente em dois canais próximo ao ápice (configuração 2-1-2).
- **Tipo VII:** um canal deixa a câmara pulpar e se divide em dois, que então se fundem, no corpo da raiz, e se divide novamente em dois canais distintos próximos ao ápice (configuração 1-2-1-2).
- **Tipo VIII:** três canais distintos que se estendem da câmara pulpar ao ápice (configuração 3).

### Canais acessórios

O canal radicular pode apresentar **ramificações** que o comunicam à superfície externa da raiz, denominados canais acessórios. Quando o canal acessório está localizado no terço cervical ou médio da raiz, geralmente estendendo-se horizontalmente a partir do espaço do canal principal, pode ser denominado **canal lateral**.

Esses canais contêm tecido conjuntivo e vasos, sendo formados pelo entrelaçamento de vasos de origem periodontal no epitélio da bainha epitelial de Hertwig durante o processo de calcificação radicular. Servem de via de passagem de irritantes, principalmente da polpa necrótica para o periodonto.

### Istmos

O istmo é uma **área estreita, em forma de fita**, que conecta dois ou mais canais radiculares, e em dentes posteriores podem conter tecido necrótico e biofilme, mesmo após o preparo químico-mecânico dos canais radiculares. Eles podem apresentar diferentes configurações e sua prevalência depende do grupo dentário, do nível da raiz e da idade do paciente.

Anomalias com impacto em Endodontia

**A Fusão** refere-se a **dois germes** se unem parcial ou totalmente formando um dente com coroa dupla, mas com duas **cavidades pulpares separadas** e dois canais radiculares distintos.

**A Geminação**, por sua vez, ocorre quando o germe dentário sofre uma divisão por invaginação, dando origem a um dente com **coroa dupla**, mas com **cavidade pulpar única** e canal radicular único.

Uma anomalia bastante comum que ocorre em dentes posteriores é o **Canal em C**. A forma da secção transversal da raiz e do canal é similar à letra C. Fique tranquilo, abordaremos canais em C logo na sequência da nossa aula.



**Radix entomolaris** é uma raiz supranumerária localizada na posição **distolingual dos molares inferiores**.

Não confunda com **Radix paramolaris!** Esta é uma raiz supranumerária localizada na porção **mesiovestibular dos molares inferiores**.

O **Taurodontismo** caracteriza-se por ser um desenvolvimento avantajado da porção coronária da cavidade pulpar, quando o soalho pulpar está deslocado apicalmente.

**Dens invaginatus** (*dens in dente*) é uma anomalia de desenvolvimento resultante de invaginação na superfície da coroa do dente antes da calcificação ocorrer.

E por fim, **Dens evaginatus** ou Cúspide talão é uma protuberância na face palatina dos dentes anteriores ou oclusal dos posteriores, podendo expor a polpa se desgastado.

### Alterações da polpa e periápice:

- **Fibras tipo Aδ:** Mielinizadas, Localizadas na junção dentina-polpa (periféricamente). Suas ramificações formam o plexo de Rashkow, São fibras sensitivas constituídas pelos aferentes sensoriais do Trigêmio, cuja função é transmitir dor, Condução rápida (6-30 m/s), Limiar de estimulação é relativamente baixo, Dor provocada, fugaz, aguda, momentânea. Removendo o estímulo, ela cessa. Teoria hidrodinâmica do movimento do fluido dentinário nos túbulos. Mais numerosas na polpa coronária do que radicular.
- **Fibras tipo C:** Amielínicas, localizadas profundamente na polpa, Característica da dor: excruciante e difusa, menos tolerável do que as provocadas pela fibra Aδ. Condução lenta (0,5-2 m/s), Limiar de estimulação alto (relativamente associado a uma injúria do tecido). Mais resistentes à hipóxia tecidual/necrose.

| Fibra     | Função                   | Diâmetro (µm) | Velocidade (m/s) |
|-----------|--------------------------|---------------|------------------|
| AB        | Pressão, toque           | 5-12          | 30-70            |
| Aδ        | Dor, temperatura, toque  | 1-5           | 6-30             |
| C         | Dor                      | 0,4-1         | 0,5-2            |
| SIMPÁTICA | Simpática pós-ganglionar | 0,3-1,3       | 0,7-2,3          |

### **Diagnóstico Pulpar:**

- Polpa normal
- Pulpite reversível
- Pulpite irreversível sintomática
- Pulpite irreversível assintomática
- Necrose pulpar
- Previamente tratado



- Terapia previamente iniciada

### Diagnóstico Perirradicular:

- Tecidos apicais normais
- Periodontite apical sintomática
- Periodontite apical assintomática
- Abscesso apical crônico
- Abscesso apical agudo
- Osteíte condensante

As principais alterações patológicas que acometem a polpa e os tecidos perirradiculares são de natureza inflamatória e de etiologia infecciosa. A intensidade da resposta inflamatória irá variar conforme o tipo de agressão e, principalmente a sua intensidade.

Defesas do hospedeiro contra a infecção - Resposta imune pode ser:

3. Inata: primeira linha de defesa
4. Imunidade adaptativa: resposta mais sofisticada e eficaz (reconhecimento de antígenos, combate à infecção e prevenção da reinfecção)

Imunidade adaptativa pode ser dividida em dois ramos:

- C. Imunidade Humoral: produção de anticorpos específicos (IgG, IgM, IgA);
- D. Imunidade Celular: é ativada no linfonodo, demora vários dias para se desenvolver. Relacionada com a ação das células T CD4+, que quando ativadas produzem citocinas capazes de:

### Abcesso Perirradicular Agudo

- Em resposta à agressão, células inflamatórias, principalmente neutrófilos PMN e macrófagos, são atraídas para o local. Há exacerbação, caracterizada por inflamação purulenta. Bactérias altamente virulentas liberam enzimas proteolíticas que associadas a enzimas lisossomais e radicais oxigenados, descarregados por neutrófilos resultando numa liquefação tecidual (pus). Não dura mais de 72 a 96 horas e a sua disseminação para espaços anatômicos da cabeça e pescoço pode provocar quadros clínicos graves, inclusive com risco de vida.
- Diagnóstico: dor espontânea, pulsátil. Localizada. Pode ou não haver comprometimento sistêmico (linfadenite, febre e mal-estar). A dor é pronunciada quando ainda intraósseo. Um dramático alívio da dor ocorre após a ruptura do periósteo pelo exsudato. Inspeção: tumefação intra e/ou extraoral, flutuante ou não. Testes pulpares: negativo. Raras ocasiões calor e elétrico podem acusar. Testes de cavidade e frio são mais seguros. Testes perirradiculares: percussão positiva (extrema cautela) e palpação geralmente positiva. Ao RX: se causado por uma agudização de um granuloma ou cisto preexistente, observa-se a presença de destruição óssea perirradicular (radiolucidez). Se for uma extensão direta da necrose, apenas um espessamento do ELP apical. Destruição da coroa, restauração extensa e profunda.



- Tratamento: drenagem da coleção purulenta (via canal radicular, por incisão da mucosa ou ambos) e eliminação do agente agressor. Canal limpo e desinfetado. Obturação em sessão posterior. Analgésicos/anti-inflamatório. Antibióticos em casos especiais.

### Urgências e Emergências em Endodontia:

**Urgência** não representa uma condição séria que necessite de intervenção imediata. O paciente pode ser agendado para uma consulta próxima e não necessita de intervenção endodôntica. Os exemplos mais clássicos de casos de urgência são **pulpite reversível e hipersensibilidade dentinária**.

Já os casos de **emergência** exigem tratamento imediato para o reestabelecimento do conforto do paciente. O paciente não pode ser agendado para um dia posterior, pois seu caso está rompendo o equilíbrio em favor das bactérias, por exemplo. Discutimos no capítulo anterior alguns exemplos de emergências endodônticas, tais como pulpite irreversível, necrose pulpar com periodontite apical aguda, abscesso perirradicular agudo.

**Flare-up:** caracterizada por dor e/ou tumefação. Tipicamente, o paciente retorna poucas horas ou no dia seguinte após a intervenção endodôntica queixando-se de dor severa ou aumento de volume.

Existem fatores relacionados com o hospedeiro que podem predispor *flare-ups*, tais como:

- Dor prévia ao tratamento endodôntico;
- Pacientes do sexo feminino com idade superior a 40 anos;
- Dentes inferiores;
- ➤ Dentes com lesão perirradicular;
- História de alergia;
- Casos de retratamento endodôntico;

### Soluções irrigadoras:

Utilizadas durante a instrumentação dos canais radiculares, desempenhando ações químicas e físicas, concomitantemente com a ação mecânica dos instrumentos endodônticos. Também são usadas após a instrumentação para remover das paredes do canal radicular a *smear layer*.

Substância irrigadora ideal: Solvente de tecido; Baixa toxicidade; Baixa tensão superficial; Lubrificante; Desinfetante; Remover *smear layer*; Fácil utilização; Baixo custo; Fácil conservação.

### Hipoclorito de sódio (NaOCl):

- Líquido de Dakin: solução de NaOCl a 0,5% (equivalente a 5.000 ppm), neutralizada por ácido bórico para reduzir o pH (pH próximo de neutro);
- Líquido de Dausfrene: solução de NaOCl a 0,5% (equivalente a 5.000 ppm), neutralizada por bicarbonato de sódio;
- Solução de Milton: solução de NaOCl a 1% (equivalente a 10.000 ppm), estabilizada por cloreto de sódio (16%);
- Licor de Labarraque: solução de NaOCl a 2,5% (equivalente a 25.000 ppm);





- Soda clorada: solução de NaOCl de concentração variável entre 4% e 6% (equivalente a 40.000-60.000 ppm);
- Água sanitária: soluções de NaOCl a 2-2,5% (equivalente a 20.000-25.000 ppm).

| Vantagens      | Desvantagens                                      |
|----------------|---|
| Baixo custo    | Instável no armazenamento                         |
| Rápida atuação | Inativado por matéria orgânica                    |
| Desodorizante  | Corrosivo   |
| Lubrificante   | Irritante para pele e mucosas                     |
| Desinfetante   | Forte odor  |
| Ação solvente  | Descora tecido                                    |
| Clareador      | Remove carbono da borracha do isolamento absoluto |

**Clorexidina:** Sal digluconato de clorexidina em solução aquosa. É uma bisbiguanida catiônica. Agente antibacteriano de amplo espectro muito usado em periodontia. Atinge sua maior eficácia entre pH 5,5 e 7. Substantividade. Em baixas concentrações é bacteriostático e em altas é bactericida (entre 100 e 500 mg/L). Biocompatibilidade. Indicações: paciente alérgico ao hipoclorito, tratamento de dentes necrosados com ápice aberto.

**EDTA → ácido etilenodiamino tetracético dissódico:** EDTA incorpora o cálcio, fechando-o em uma cadeia heterocíclica. Essa reação é denominada quelação. Tem ação autolimitante. EDTA + Cetavlon (EDTA C) é mais efetivo na penetração dentinária em 50%. EDTA 17%: EDTA (17g) + água destilada (100ml) + hidróxido de sódio (9,8ml)

**Smear Layer →** lama endodôntica, magma dentinário, barro dentinário, camada residual. Camada muito fina e solúvel em ácido, que não permite visualização em M.O. somente em MEV. Possui porção orgânica (removida pelo NaOCl) e porção inorgânica (removida pelo EDTA). Plano frontal → 1 a 5 µm; Plano lateral (smear plug) → até 40 µm. A remoção do *smear layer* hoje é indicada pelos autores mais reconhecidos seja em bio ou em necropulpectomia.

**MTAD:** Mistura de um isômero da tetraciclina (doxiciclina), ácido cítrico e um detergente (Tween 80). Tem pH baixo (2.15) devido à presença de ácido cítrico e é recomendado para irrigação final do Canal.





## REFERÊNCIAS BIBLIOGRÁFICAS

Endodontia: Biologia e técnica. LOPES, H. P., SIQUEIRA, J. F. 2015 e 2020.

Caminhos da polpa. COHEN, S., HARGREAVES, K. M. 2017, 2021.

Fundamentos do traumatismo dental. ANDREASEN, J.O.et al. 2003



# ESSA LEI TODO MUNDO CONHECE: PIRATARIA É CRIME.

Mas é sempre bom revisar o porquê e como você pode ser prejudicado com essa prática.



**1** Professor investe seu tempo para elaborar os cursos e o site os coloca à venda.



**2** Pirata divulga ilicitamente (grupos de rateio), utilizando-se do anonimato, nomes falsos ou laranjas (geralmente o pirata se anuncia como formador de "grupos solidários" de rateio que não visam lucro).



**3** Pirata cria alunos fake praticando falsidade ideológica, comprando cursos do site em nome de pessoas aleatórias (usando nome, CPF, endereço e telefone de terceiros sem autorização).



**4** Pirata compra, muitas vezes, clonando cartões de crédito (por vezes o sistema anti-fraude não consegue identificar o golpe a tempo).



**5** Pirata fere os Termos de Uso, adultera as aulas e retira a identificação dos arquivos PDF (justamente porque a atividade é ilegal e ele não quer que seus fakes sejam identificados).



**6** Pirata revende as aulas protegidas por direitos autorais, praticando concorrência desleal e em flagrante desrespeito à Lei de Direitos Autorais (Lei 9.610/98).



**7** Concurseiro(a) desinformado participa de rateio, achando que nada disso está acontecendo e esperando se tornar servidor público para exigir o cumprimento das leis.



**8** O professor que elaborou o curso não ganha nada, o site não recebe nada, e a pessoa que praticou todos os ilícitos anteriores (pirata) fica com o lucro.



Deixando de lado esse mar de sujeira, aproveitamos para agradecer a todos que adquirem os cursos honestamente e permitem que o site continue existindo.