

## **Aula 00**

*Curso de Odontopediatria para  
Concursos - Curso Regular (Prof<sup>a</sup> Cássia  
Reginato)*

Autor:  
**Cássia Reginato**

06 de Setembro de 2023

## Sumário

|   |    |
|---|----|
| 1- Gestantes.....   | 3  |
| 1.1 - Influência da gestação na cavidade bucal .....            | 3  |
| 1.2 - Cuidados no atendimento odontológico da gestante .....    | 5  |
| 1.3– Suplementação de flúor na gestação.....                    | 9  |
| 1.4- Transmissibilidade da cárie dentária.....                  | 9  |
| 2-Bebês.....  | 13 |
| 2.1- Formação cavidade bucal bebês .....                        | 13 |
| 2.2 - Cavidade bucal do bebê.....                               | 15 |
| 2.3 - Patologias de recém-nascidos .....                        | 16 |
| 3 - Amamentação.....  | 26 |
| 4 - Desenvolvimento emocional do bebê .....                     | 29 |
| 5- Cuidados com a saúde bucal de bebês.....                     | 30 |
| 5.1- Importância da dentição decídua.....                       | 30 |
| 5.2- Higiene oral do bebê .....                                 | 30 |
| 5.3 - Cárie .....   | 31 |
| 5.4 - Cárie precoce da primeira infância (CPI): .....           | 32 |
| 5.5 - Radiologia na primeira infância.....                      | 34 |
| 5.6 - Tratamento da cárie dentária .....                        | 36 |
| 5.7- Considerações sobre os tratamentos da cárie .....          | 39 |
| 5.8 - Considerações sobre a endodontia na odontopediatria ..... | 40 |
| 5 - Questões comentadas.....                                    | 42 |
| 6 - Gabarito .....  | 57 |
| 7 - Referências bibliográfica.....                              | 58 |



8- protocolos de tratamento preventivo clínico e caseiro .....59



## 1- GESTANTES

As gestantes devem, durante o pré-natal odontológico, realizar consultas odontológicas periódicas. As consultas servem tanto para adequação do meio bucal como para instrução. Nas consultas as gestantes devem receber orientações sobre hábitos de dieta e higiene bucal.

**ATENÇÃO:** os autores afirmam que a mãe deve estar com boas condições de saúde bucal para evitar a contaminação precoce do bebê por bactérias cariogênicas.

As mães devem ser esclarecidas que os dentes não participam do metabolismo sistêmico do cálcio e, portanto, a gestante não perde cálcio de seus dentes durante a gravidez

### 1.1 - Influência da gestação na cavidade bucal

Os autores destacam que a cárie dentária e a doença periodontal são patologias frequentes durante a gestação.



Lembre-se que as gestantes nos dois primeiros trimestres da gestação são classificadas como ASA II e no último trimestre da gestação enquadram-se no ASA III.

De acordo com Andrade (2014), são alterações sistêmicas vistas durante a gestação:

Aumento da frequência urinária

Aumento da frequência alimentar

Aumento da capacidade respiratória vital, com aumento do consumo de oxigênio e aumento da frequência cardíaca

Diminuição do retorno venoso e edema nos tornozelos (o feto pode pressionar a veia cava inferior quando a mãe está na posição supina podendo causar hipotensão e síncope)

Aumento da frequência cardíaca (10bpm a partir da 14ª até a 30ª semana de gestação)



Alteração na PA a partir da 30ª semana (PA diastólica diminui discretamente e sistólica aumenta levemente)

Alteração no metabolismo dos carboidratos com possível hipoglicemia



São possíveis alterações bucais:

Gengivite gravídica

Granuloma gravídico

Alterações salivares

A gengivite que ocorre na gestação é consequência do acúmulo de biofilme dentário, mas a resposta periodontal sofre alterações pelos hormônios da gestação. A presença de altos níveis de *Prevotella melaninogenica* e *Porphyromonas gingivalis* na gengivite gravídica sugere a necessidade da presença de hormônio para sobrevivência dessas bactérias.

Gestantes com doença periodontal apresentaram maior probabilidade (sete vezes mais) de terem bebês prematuros com baixo peso.

O granuloma gravídico é uma lesão que pode ser explicada pelo efeito dos hormônios estrógeno e progesterona nos vasos periodontais. Idêntico ao granuloma piogênico, esse tipo de granuloma é resultado do aumento do fluido gengival e de exsudato em caso de inflamação

A composição e o fluxo salivar podem sofrer alterações durante a gestação. Com a diminuição da capacidade tampão, há um aumento da desmineralização dentária e maior risco de cárie. Além disso, o aumento das lesões de cárie relaciona-se à maior exposição do esmalte ao ácido gástrico (vômitos) e às alterações de hábitos alimentares.



## 1.2 - Cuidados no atendimento odontológico da gestante

A principal preocupação no atendimento às gestantes é a prevenção de danos genéticos ao feto. São duas as áreas com potencial para gerar malformações: os **exames radiográficos** e a **prescrição de medicamentos**.

Para procedimentos cirúrgicos eletivos, a conduta deve ser de adiar a cirurgia bucal para depois do parto a fim de evitar riscos ao feto. Nos casos em que a cirurgia não pode ser adiada, devem ser realizados esforços para diminuir a exposição fetal aos fatores que causam as malformações (também chamados de teratogênicos).

Vejam algumas recomendações para o atendimento dessas pacientes:

1) Recomenda-se o adiamento no **primeiro** e (possíveis efeitos deletérios de medicamentos, estresse e tomadas radiográficas na formação do feto/menor incidência de abortos) e **no terceiro trimestre de gestação** (incapacidade da gestante de tolerar procedimentos longos e comprometimento do retorno venoso quando na posição supina pela compressão da veia cava). Cirurgias eletivas devem ser realizadas depois do parto, além disso, atenção deve ser dada aos medicamentos prescritos e a radiografias feitas sem necessidade durante a gestação.

As urgências odontológicas não devem ser adiadas, uma vez que, tanto a dor como o risco de infecção são mais prejudiciais à mãe e ao feto que a realização do tratamento odontológico. (Andrade,2014)

Intervenções odontológicas devem ser preferencialmente realizadas no segundo trimestre de gestação. No entanto, os atendimentos podem ser realizados em qualquer período da gestação, principalmente se a gestante apresentar alguma urgência. (Walter et al., 2014)

2) Gestantes que apresentam sinais de **ansiedade** devem ser primeiramente tratadas através da tranquilização verbal.

A sedação mínima por via inalatória pela mistura de óxido nitroso e oxigênio é considerado um método seguro na gravidez. Para maior segurança, deve ser indicado, preferencialmente, no **segundo ou terceiro trimestre, ser empregado com no mínimo 50% de oxigênio e limitado o tempo de administração a 30 minutos**.

O **diazepam** é um benzodiazepínico classificado como Categoria D de risco fetal (existem evidências de risco fetal em humanos, mas o benefício do uso em gestantes pode ser aceitável, apesar do risco potencial). Alguns autores o relacionam com o risco de desenvolvimento de lábio leporino/ fenda palatina.

**A tabela do livro de ortodontia dos autores Proffit et al. (2012) é questão recorrente em diversas provas!! Os teratogênicos são substâncias que causam defeitos específicos quando presentes em baixos níveis, e em contrapartida, são letais em altas doses.**



| TERATÓGENOS                         | EFEITOS   |
|-------------------------------------|---|
| Aminopterinina                      | Anencefalia   |
| Aspirina                            | Fissura labial e palatal  |
| Fumaça do cigarro (hipóxia)         | Fissura labial e palatal  |
| Citomegalovírus                     | Microcefalia, hidrocefalia e micro-oftalmia                                       |
| Dilantina                           | Fissura labial e palatal  |
| Álcool etílico                      | Deficiência no terço média da face  |
| 6-Mercaptopurina                    | Fissura palatal   |
| ácido 13- cis retinóico (Accutane®) | Similar a microsomia craniofacial e síndrome de Treacher Collins                  |
| Vírus da rubéola                    | Micro-oftalmia, catarata e surdez   |
| Talidomida                          | Malformações semelhantes a microsomia craniofacial e síndrome de Treacher Collins |
| Toxoplasma                          | Microcefalia, hidrocefalia e micro-oftalmia                                       |
| Valium                              | Semelhante à microsomia craniofacial e síndrome de Treacher Collins               |
| Excesso de vitamina D               | Fechamento precoce das suturas  |



## ACORDE!

**SOBRE O VALIUM:** Apesar de a tabela do livro de ortodontia não relacionar a presença de fissuras e fendas com o uso de benzodiazepínicos, os livros de farmacologia destacam o papel desses medicamentos na etiologia das fendas.

Yagiela em seu livro de farmacologia cita: " os benzodiazepínicos atravessam a barreira placentária. Durante o primeiro trimestre, o uso a longo prazo desses fármacos em seres humanos foi associado a um aumento das malformações fetais como fenda labial e fenda palatina. Todos os benzodiazepínicos são classificados como categoria D da gravidez, exceto o triazolam que é categoria X. O consenso é de que estes fármacos devem ser evitados durante a gravidez."

Ainda dentro das recomendações sobre o atendimento à gestante, as consultas devem ser **curtas e agendadas, preferencialmente, na segunda metade do período da manhã** (menos comum ocorrerem enjoos e maior frequência urinária da gestante - podem ser necessárias interrupções constantes para esvaziamento da bexiga).



3) Em caso de necessidade de realização de **exames radiológicos**, a gestante deve utilizar proteção (avental de chumbo e colar de tireoide) e deve se dar preferência pela realização de exame radiográfico periapical digital somente nas áreas que requerem cirurgia podem diminuir essa exposição.



O feto pode receber até 50mGy sem sofrer danos. Em uma exposição para a realização de radiografia periapical com filme ultrarrápido, a gestante protegida com o avental plumbífero e colar protetor de tireoide, recebe cerca de 0,0001 mGy. (Andrade, 2014).

Lembre-se que realizar uma radiografia digital representa uma menor exposição à radiação!

Além disso, você lembra que a radiosensibilidade das células/tecidos é proporcional à capacidade de reprodução das células e inversamente proporcional ao seu grau de diferenciação.

|                 | Alta  | Intermediária  | Baixa  |
|-----------------|---|--|--|
| Características | Divide-se regularmente<br>Futuros longos mitóticos<br>Submete-se a nenhuma ou pouca diferenciação entre mitoses | Divide-se ocasionalmente em resposta à demanda por mais células  | Altamente diferenciada<br>Quando maduras, são incapazes de divisão                       |
| Exemplos        | Células-tronco espermatogênicas e eritoblásticas<br>Células basais da membrana da mucosa oral                   | Células vasculares endoteliais<br>Fibroblastos<br>Células glandulares salivares acinares e ductais<br>Células de parênquima do fígado, rim ou tireoide | Neurônios<br>Células musculares estriadas<br>Células epiteliais escamosas<br>Eritrócitos |

Figura: Radiossensibilidade. Fonte: White & Pharoah, 2015..

4) O cirurgião-dentista deve atentar para a posição pelo risco de hipotensão postural pelo menor retorno venoso dos membros inferiores. **Evitar manter a gestante na posição supina** por longos períodos devido a hipotensão postural. Preferir o posicionamento sentada ou deitada de lado (de preferência para o lado esquerdo), antes de levantar-se após os procedimentos.





5) O anestésico de escolha deve ser aquele que proporcione a melhor anestesia à gestante.



São detalhes que você deve saber:

As soluções anestésicas para uso em gestantes devem conter um vasoconstritor em sua composição, para retardar a absorção do sal anestésico para a corrente sanguínea, aumentando o tempo de duração da anestesia e diminuindo o risco de toxicidade à mãe e ao feto.

Todos os anestésicos por serem lipossolúveis, atravessam facilmente a placenta por meio de difusão passiva.

A prilocaína atravessa mais rapidamente a placenta do que os demais anestésicos locais.

O uso de prilocaína está associado à metemoglobinemia.

Quanto maior o grau de ligação proteica, maior o grau de proteção ao feto: ligação proteica da lidocaína é de 64%, da prilocaína 55% e da bupivacaína 95% (mas pela sua longa duração, tem a indicação limitada em gestantes).

A **lidocaína 2% com epinefrina 1:100.000 ou 1: 200.000** é considerado a solução anestésica de eleição para gestantes normais, com história de anemia, diabéticas ou com HAS controlada.

Gestantes com HAS não controlada devem utilizar mepivacaína 3% sem vasoconstritor ou prilocaína 3% com felipressina.

Gestantes com HAS não controlada e história de anemia devem utilizar mepivacaína 3% sem vasoconstritor

Fonte: Andrade, 2014.



### 1.3– Suplementação de flúor na gestação

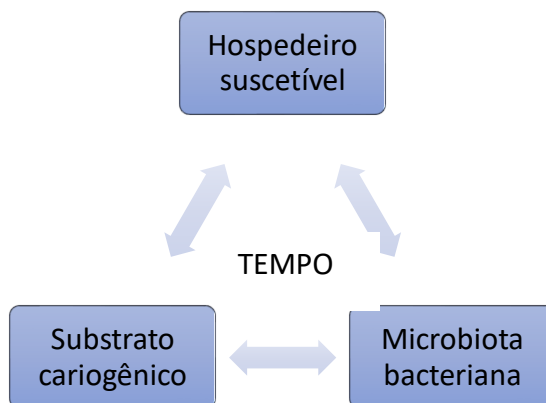
Por falta de evidências científicas, não há indicação de uso de suplementos de F pré-natal. O flúor pré-natal costuma ser associado a sais minerais e vitaminas, reduzindo a sua absorção.

### 1.4- Transmissibilidade da cárie dentária

**CUIDADO:** De acordo com Walter e col., a cárie é uma doença:



Lembrando que para que ocorra a cárie dentária são necessários três fatores básicos:



#### O QUE PRECISO SABER?

- ⇒ A saliva tem como função manter o desenvolvimento bacteriano dentro dos padrões ideais
- ⇒ As bactérias mais envolvidas no desenvolvimento das lesões cariosas são da espécie *Streptococcus mutans*
- ⇒ A janela de infectividade é o período de maior aquisição de *Streptococcus mutans*
- ⇒ A janela de infectividade ocorre a partir dos 17 meses, de acordo com os hábitos, os costumes e o nível de contaminação cariogênica da família.



- ⇒ A transmissibilidade ocorre da mãe/responsável para o filho por meio do contato físico direto, sendo a colonização do *Streptococcus mutans* proporcional ao nível de microrganismos da saliva materna e de seus familiares.
- ⇒ A saúde bucal familiar influi na maior ou menor transmissibilidade das bactérias cariogênicas.
- ⇒ A formação de lesões cariosas em bebês está relacionada à quantidade, à consistência e à frequência da ingestão de alimentos, assim como a ausência e/ou deficiência de hábitos de higiene e ao impacto dos fatores sociais.



(AOCB/EBSEH/CBMF/2016) Paciente feminina, 28 anos, comparece à clínica odontológica relatando dor intensa no dente 26, aumento de volume na região e supuração via sulco gengival. Na anamnese, refere estar na 18ª semana de gestação e, segundo a paciente, sua pressão tem se mantido estável até o momento, negando alterações sistêmicas ou alergias. Ao exame clínico, apresenta destruição coronária significativa. Ao exame radiográfico, observa-se lesão cariosa ultrapassando limite da furca, confirmando a impossibilidade de restauração dentária e condenando o dente 26 a um procedimento cirúrgico para extração dentária. Na consulta inicial, a paciente apresentava pressão arterial 120/80 mmHg e frequência cardíaca em 90 pulsações por minuto. Considerando o caso apresentado, assinale a alternativa correta.

- a) A paciente está no segundo trimestre de gestação, portanto o procedimento não pode ser realizado, adiando-o para o período pós-parto.
- b) A solução anestésica de escolha deve ser articaína 4%, cuja classificação para gravidez é considerada B.
- c) A gestação pode ser emocional e fisiologicamente estressante, portanto, o uso de um protocolo de redução de ansiedade é altamente recomendado. No entanto fármacos sedativos devem ser evitados em pacientes grávidas.
- d) Durante o procedimento cirúrgico, a paciente deve ser colocada em posição próxima de supina para facilitar o retorno venoso.
- e) Medicamentos como paracetamol, codeína, penicilina e cefalosporinas devem ser evitados em gestantes.

#### Comentários:

O período de eleição para tratamentos durante a gestação é o segundo trimestre. A lidocaína é o anestésico local indicado para gestantes e crianças. No final da gestação a posição supina ocasiona hipotensão postural. Paracetamol e codeína podem ser utilizados por gestantes. **A alternativa correta é a letra C.**



**(USP/MULTIPROFISSIONAL/2020) A gestação é um acontecimento fisiológico, com alterações orgânicas naturais, que impõe um tratamento diferenciado. O estado da saúde bucal apresentado durante a gestação tem relação com a saúde geral da gestante e pode influenciar na saúde geral e bucal do bebê. Assim, em relação aos cuidados com a gestante, é INCORRETO afirmar:**

- a) Há contraindicação absoluta de exodontias.
- b) O 1º trimestre de gestação é o período menos adequado para tratamento odontológico devido à ocorrência das principais transformações embriológicas.
- c) O 2º trimestre de gestação é o período mais adequado para a realização de intervenções clínicas e procedimentos odontológicos essenciais, sempre de acordo com as indicações.
- d) O 3º trimestre de gestação é um momento em que há maior risco de síncope, hipertensão e anemia. É frequente o desconforto na cadeira odontológica, podendo ocorrer hipotensão postural, sendo prudente evitar tratamento odontológico nesse período.
- e) A gravidez por si só não determina quadro de doença periodontal. Alterações na composição da placa sub-gengival, resposta imune da gestante, e a concentração de hormônios sexuais são fatores que influenciam a resposta do periodonto. A gravidez acentua a resposta gengival, modificando o quadro clínico em usuárias que já apresentam falta de controle de placa

#### Comentários:

**A alternativa correta é a letra A**, existe uma contraindicação relativa para a realização de exodontias em gestantes, relativas porque as cirurgias que são eletivas devem ser postergadas para o período após a gestação. Quando devem ser realizadas, o ideal é que não ocorram nem no 1º trimestre ou 3º trimestre pelos riscos iniciais da formação do bebê e desconfortos maternos. Mas devemos lembrar que se for necessária realizar a extração ela deve ser feita pois a dor pode precipitar as contrações uterinas.

**(INST. AOCP/PREF. VITÓRIA-ES/2019) Sobre o atendimento odontológico a gestantes, assinale a alternativa correta.**

- a) O melhor período para o atendimento de gestantes é o compreendido entre a 13ª a 21ª semana de gestação.
- b) Gestantes não devem ser expostas a tomadas radiográficas odontológicas, porque o feto pode receber, no máximo, 0,05 mGy sem que sofra dano algum e as tomadas radiográficas periapicais necessitam de 0,025 mGy – um intervalo muito próximo.
- c) Quando a gestante está mais pesada, a melhor posição para o atendimento é ela estar virada para o lado esquerdo, pois evita que o bebê exerça peso sobre a veia cava inferior, que transporta o sangue de volta para o coração de seus pés e pernas.
- d) A gengivite em gestantes é iniciada pela ação dos hormônios (estrogênio e progesterona), razão pela qual é mais prevalente nessa população.

#### Comentários:

**A letra C está correta.** O período ideal para atendimentos na gestação é durante o segundo trimestre que vai da 13ª a 24ª semanas de gestação. O feto pode receber até 50mGy sem sofrer danos. Em uma exposição para a realização de radiografia periapical com filme ultrarrápido, a gestante protegida com o avental plumbífero e colar protetor de tireoide, recebe cerca de 0,000 mGy. (Andrade, 2014).



A chamada gengivite gravídica é provocada pelo aumento da vascularização da gengiva e da resposta exagerada aos fatores locais e aos tecidos moles do periodonto. O controle do quadro pode ser obtido através de medidas adequadas de higiene oral.

**(INST. AOCP/PREF. NOVO HAMBURGO-RS/PNE/2020)** Exames radiográficos, às vezes, são essenciais para se chegar ao diagnóstico clínico. Quando é realizada uma radiografia com filme ultrarrápido em uma gestante, o feto recebe apenas 0,0001 mGy de radiação. A partir de quantos mGy de radiação o feto começa a ter riscos de algum dano?

- a) 0,001 mGy.
- b) 0,05 mGy.
- c) 0,01 mGy.
- d) 10 mGy.
- e) 50 mGy

**Comentários:**

**A banca deu como gabarito a letra A,** no entanto o livro do professor Andrade encontramos que o feto pode receber até 50mGy sem sofrer danos e que em uma exposição para a realização de radiografia periapical com filme ultrarrápido, a gestante protegida com o avental plumbífero e colar protetor de tireoide, recebe cerca de 0,0001 mGy.



## 2-BEBÊS

Os autores afirmam que o período que vai da vida intrauterina até o primeiro ano de vida é chamado de *período primal*.

O atendimento odontológico para bebês está inserido no conceito de **atenção precoce** (lembrando que deve começar na gestação). São áreas de atuação do cirurgião-dentista na odontologia neonatal:

- **Âmbito ambulatorial:** realização da primeira consulta para instrução de higiene bucal, acompanhamento de patologias, promoção do aleitamento materno.

O aleitamento materno deve ser exclusivo até os 6 meses.

- **Âmbito hospitalar:** acompanhando bebês na UTI neonatal (com necessidades especiais e prematuros).

### 2.1- Formação cavidade bucal bebês



**ACORDE!**

#### **ATENÇÃO:**

6ª semana de vida intrauterina: desenvolvimento dos germes da dentição decídua

12ª semana de vida intrauterina: desenvolvimento do paladar e do reflexo da deglutição.

14ª semana de vida intrauterina: surgimento de preferências de gostos

18ª e 22ª semana vida intrauterina: início da sucção

(que é diferente do reflexo da sucção)

28ª semana de vida intrauterina: início do reflexo de sucção (abrir a boca e projetar a língua para a frente em resposta ao toque) e da sucção do dedo

32ª a 34ª semana de vida intrauterina: o feto já consegue deglutir o suficiente para sua nutrição extrauterina

4º mês de vida intrauterina: início do desenvolvimento dos germes da dentição permanente, mesma época em que ocorre a mineralização da porção da coroa da dentição decídua.

No final do período gestacional inicia a mineralização dos primeiros molares permanentes (ao nascimento já estão em processo de mineralização).

Aos 6 meses de vida inicia o irrompimento dos dentes decíduos, começando pelos incisivos centrais inferiores.



Os autores afirmam que a odontogênese se inicia na vida intrauterina e, desta forma, algumas alterações sistêmicas poderiam resultar em hipoplasias no esmalte em formação.



## EXEMPLIFICANDO

- Hipotireoidismo
- Diabetes
- Alergias
- Hipocalcemia
- Má absorção intestinal
- Deficiências nutricionais (Vitaminas A e D)
- Estados febris elevados causados por infecções

### SEQUÊNCIA DE ERUPÇÃO

INCISIVOS CENTRAIS INFERIORES

INCISIVOS CENTRAIS SUPERIORES

INCISIVOS LATERAIS INFERIORES

INCISIVOS LATERAIS SUPERIORES

PRIMEIROS MOLARES INFERIORES


PRIMEIROS MOLARES SUPERIORES

CANINOS INFERIORES

CANINOS SUPERIORES

SEGUNDOS MOLARES INFERIORES

SEGUNDOS MOLARES SUPERIORES



## 2.2 - Cavidade bucal do bebê

São condições que podem ser evidenciadas na cavidade bucal do recém-nascido

|   |
|---|
| 1º ANO DE VIDA: Retrognatismo mandibular fisiológico            |
| Sucking pad (apoio de sucção)                                   |
| Freio teto labial persistente                                   |
| Anquiloglossia  |
| Presença dos rodetes gengivais                                  |
| Dentes natais/neonatais   |
| Nódulos de Bohn, Pérolas de Epstein e cistos da lâmina dentária |
| Fissuras labiopalatais  |



- O retrognatismo mandibular fisiológico é resolvido através da amamentação natural.
- Sucking pad: aumento de volume que costuma ocorrer quando em contato com o seio materno ou quando estimulado. Localiza-se na porção média do lábio superior. Ele é mais desenvolvido em bebês que se alimentam através do aleitamento materno e auxilia na pega do peito pelo bebê.
- Freio teto labial persistente: Os freios podem ser normais ou patológicos (freio teto labial persistente). Antes da erupção dentária (fase pré-dental) e durante a dentição decídua, o freio labial liga o lábio superior à papila dentária (sua inserção vai da região palatal do rebordo alveolar na linha mediana até a superfície interna do lábio superior). À medida que as estruturas se desenvolvem, ele "sobe ou migra" em direção ao lábio.

O freio teto labial persistente ocorre em cerca de 50% dos recém-nascidos. Sua prevalência tende a decrescer com a idade. O diagnóstico pode ser feito através do tracionamento do lábio superior que ocasionará o tensionamento dos tecidos. Ele tem como função auxiliar na amamentação, firmando mais o lábio superior.

Walter e col. indicam a cirurgia por volta dos 6 a 8 anos de idade, após a erupção dos incisivos superiores permanentes, e em certos casos, até o irrompimento dos caninos superiores permanentes.





- **Anquiloglossia (Língua presa):** é caracterizada pela presença de um freio lingual curto inserido muito próximo da língua.
- **Rodetes gengivais:** são recobertos por tecido gengival. O **rodete gengival superior encontra-se mais protruído que o inferior.**



**Cordão fibroso de Robin e Magitot:** é evidenciado em ambos os rodetes superior e inferior, sobre a região de incisivos e caninos.


Esse cordão é bem desenvolvido no recém-nascido, mas conforme vai se aproximando a época de erupção dentária, o cordão vai desaparecendo total ou parcialmente.

Tem como função, durante o aleitamento materno, o vedamento entre os maxilares e o bico do seio da mãe, auxiliando na sucção.

Nos rodetes gengivais existem lobulações verticais que coincidem com a presença de germes dos dentes incisivos e caninos.

## 2.3 - Patologias de recém-nascidos

### A) Dentes natais e neonatais (dentes congênitos, dentes fetais, dentes pré-decíduos e dentes precoces)



Os dentes **natais** são dentes presentes quando o **bebê nasce** (eu sempre pensava que natal era a data de nascimento de Cristo, então associava com os dentes que estavam presentes no nascimento), e os dentes **neonatais** são os dentes que aparecem na boca do bebê **nos primeiros 30 dias após o seu nascimento.**

**LEMBRE-SE:** os primeiros dentes decíduos irrompem por volta dos 6 a 8 meses de idade.

São possíveis causas apontadas:

- aumento da proporção de erupção durante ou após um estado febril
- distúrbios endócrinos
- deficiências dietéticas
- efeitos da sífilis congênita
- posição superficial do germe dentário
- origens familiares
- associação com síndromes (ex: displasia condroectodérmica)



### ATENÇÃO PARA ALGUNS DETALHES IMPORTANTES:

A **ocorrência** de ambas as condições é **rara**.

Os dentes decíduos mais afetados são **os incisivos centrais inferiores**, seguidos dos incisivos centrais superiores.

Em cerca de 95% dos casos são dentes da série decídua (normal). O diagnóstico é feito através do exame radiográfico.

Os dentes podem apresentar morfologia normal, podem ser conoides, microdentes ou apresentar coloração amarelo-opacas.

A dentina apresenta uma área interglobular maior e túbulos dentinários dispostos de forma irregular.

Lembre-se que esses dentes erupcionaram antes do tempo e, por isso, podem apresentar desenvolvimento pobre ou ausente da raiz, ocasionando mobilidade.



*Os dentes natais podem ser classificados conforme o grau de maturidade:*

**Dente maduro:** possui um bom prognóstico quanto a permanência na cavidade bucal já que está quase ou completamente desenvolvido. Devem ser mantidos na cavidade bucal pois a sua extração pode gerar perda de espaço para a erupção do sucessor permanente.



**Dente natal imaturo:** apresenta um prognóstico desfavorável pois é um dente estruturalmente incompleto

Como devo conduzir o tratamento?

- Nos casos de mobilidade excessiva, pelo risco de deglutição ou aspiração.
- Nos casos em que não existe mobilidade opta-se pela manutenção dos dentes na cavidade oral. Pode ser realizado o alisamento da incisal com disco de lixa manual, seguido de aplicação tópica de flúor ou verniz fluoretado.



**Mas fique atento:** esses dentinhos que nasceram antes do tempo podem causar lesões no mamilo da mãe durante o aleitamento e na língua do recém-nascido (Lesão de Riga-Fede).

**B) Lesão de Riga-Fede (úlceras sublingual, granuloma sublingual, lesão reparadora da língua e úlcera traumática sublingual neonatal)**

A presença dos dentes natais ou neonatais pode ocasionar uma **úlceras no ventre lingual do bebê**, principalmente durante o movimento de ordenha na amamentação. Os autores afirmam que em alguns casos pode evoluir para um granuloma.

A aparência clínica é de uma úlcera (pense numa afta) de bordas elevadas e endurecidas, com fundo necrótico e de coloração branco-acinzentada com halo inflamatório.

São complicações:

- dor (pode causar desidratação)
- dificuldades de amamentação
- risco de infecção

O tratamento consiste em extração do dente ou alisamento das bordas cortantes (com disco de lixa seguido de aplicação tópica de verniz fluoretado).



(CORPO DE SAÚDE DA MARINHA DO BRASIL/OFICIAL DENTISTA/2017) Segundo Walter et al. (2014), como é denominada a ulceração da superfície ventral da língua, que resulta de trauma causado por dentes natais ou neonatais e que, em alguns casos, pode evoluir para granuloma?



- a) Hematoma de erupção
- b) Lesão de Riga-Fede
- c) Cisto da lâmina dentária
- d) Rânula
- d) Épulide do recém-nascido

#### Comentários:

**A letra A está incorreta.** Também chamado de cisto de erupção, ocorre na região em que está erupcionando um dente.

**A letra B está correta.** Também chamada de úlcera de Riga Fede! Essa tem sido muito cobrada nas provas!

**A letra C está incorreta.** Também chamado de cisto gengival do recém-nascido, localizam-se nas cristas alveolares dos rebordos gengivais dos maxilares.

**A letra D está incorreta.** É um fenômeno de retenção mucoso associado às glândulas salivares menores.

**A letra E está incorreta.** É um tumor raro evidenciado no rebordo dos recém-nascidos.

#### C) Épulide do recém-nascido (épulide congênita do neonato/lesão congênita de célula granular)

A épulide é um tumor **incomum** de tecidos moles que inicia seu desenvolvimento na vida intrauterina (pode ser diagnosticado pelo ultrassom). É evidenciada no rebordo alveolar de recém-nascidos, com preferência pela região anterior (incisivos laterais e caninos) de gengiva de maxila (75% dos casos), mas pode ocorrer na mandíbula também. Apresenta predileção pelo sexo feminino (90% dos casos)

Após o nascimento, a lesão para de evoluir e em alguns casos involui e até desaparece. Nos casos em que a lesão persiste, o tratamento é a remoção cirúrgica.

#### D) Pérolas de Epstein, nódulos de Bohn e cistos de lâmina dentária.

Todas essas formações possuem como característica o fato de serem estruturas embrionárias remanescentes de dimensões reduzidas, com coloração branco-amareladas que desaparecem espontaneamente (os autores falam que podem desaparecer no primeiro mês de vida e algumas podem aumentar o volume pelo terceiro mês de vida se tornando mais evidentes).

*Para acertar as questões, você precisa decorar a origem e localização dessas condições!*

As **pérolas de Epstein** são nódulos císticos formados **ao longo da rafe palatina**. Sua origem **não é odontogênica** e está relacionada ao aprisionamento de **tecido epitelial** durante o fechamento do palato (na rafe palatina mediana). Devem ser apenas acompanhadas pois cerca de 50% dos casos tendem a regredir após os 4 meses.



Os **nódulos de Bohn**, são restos de **glândulas mucosas** localizados **sobre os rodetes gengivais, por vestibular ou lingual/palatino**. Costumam ser resistentes à palpação e apresentam cerca de 2 a 3mm. São os cistos que mais trazem confusão no diagnóstico, pois quando aparecem pelo terceiro ou quarto mês e encontram-se sobre os rodetes, assemelham-se a dentes. A conduta é acompanhamento e massagem gengival.

Os **cistos da lâmina dentária**, também chamados de *cistos gengivais do recém-nascido*, são vistos em cerca de 80% dos recém-nascidos. Localizam-se nas cristas alveolares dos rebordos gengivais da maxila e da mandíbula, de forma mais frequente na região posterior.

São características:

- Esbranquiçados
- Assintomáticos
- Apresentam rompimento espontâneo pouco tempo depois de aparecerem na cavidade bucal

A conduta costuma ser massagem gengival e acompanhamento. Nos casos que apresentam um volume exagerado pode ser feita a remoção cirúrgica.



| ALTERAÇÃO                 | ORIGEM                                      | LOCAL                               |
|---------------------------|---|-------------------------------------|
| Pérolas de Epstein        | Remanescentes epiteliais                    | Rafe palatina                       |
| Nódulos de Bohn           | Tecido de glândulas mucosas                 | V e L/P dos rodetes gengivais       |
| Cistos da lâmina dentária | Remanescentes epiteliais da lâmina dentária | Crista alveolar do rebordo gengival |

A prevalência das pérolas de Epstein é menor que a dos nódulos de Bohn.

### E) Hematoma de erupção:

O hematoma ou cisto de erupção é causa frequente de acionamento na emergência odontopediátrica! Saiba que se trata de um **cisto odontogênico** cuja lesão envolve a **coroa de um dente não irrompido** (lesão extraóssea).

A dilatação do espaço folicular que envolve a coroa de um dente em erupção é causada pelo trauma dos tecidos moles durante a função. O hematoma assusta os pais pelo aumento de volume e coloração azulada. O tratamento costuma ser a enucleação ou marsupialização.



## F) Monilíase

A candidíase é uma das doenças mais comuns em crianças, também conhecida como "sapinho" ou "monilíase". Causada por um fungo que vive de forma comensal em nossa cavidade bucal, a *Candida albicans* torna-se patogênica frente a situações de desequilíbrio (é uma doença oportunista).

### ATENÇÃO PARA ALGUNS DETALHES QUE O LIVRO TRAZ:

- Acomete principalmente recém-nascidos
- Prejudica a alimentação pela dor provocada
- Diferentemente de outros fungos, a *Candida* pode ser transmitida de pessoa para pessoa (ex: mãos da equipe de saúde ou da vagina da mãe para a orofaringe do recém-nascido na hora do parto)
- Pode ser transmitida por contato direto via saliva, pelo uso de utensílios domésticos e pelo beijo
- Mães devem ser orientadas a reduzir açúcar e gorduras, higienizar mamadeiras e chupetas e manter seus seios limpos.
- A persistência da doença pode ser um dos primeiros sinais bucais do HIV

O tratamento da mãe do bebê é a base de miconazol (Daktarin) ou nistatina, antifúngicos tópicos.

## G) GENGIOESTOMATITE HERPÉTICA AGUDA

Muito explorada nas provas, você precisa saber tudo sobre a gengivoestomatite herpética aguda, também conhecida como gengivoestomatite herpética primária. É causada pelo vírus *Herpes vírus hominis, subtipo HSV-1* (acomete os tecidos acima da cintura). A forma de contágio mais comum é através do contato direto, normalmente pelo beijo. Costuma afetar crianças com menos de 4 anos, sendo o pico aos 2 anos. Apresenta predileção por meninas e pela raça branca (3 vezes mais)

O nome gengivoestomatite está relacionado à característica observada nas gengivas: eritema, edemaciadas e doloridas, sintomas que ocorrem em crianças saudáveis e com hábitos de higiene bucal corretos. O diagnóstico é clínico e a evolução dura em torno de 10 a 14 dias. São sintomas sistêmicos a febre baixa, mal-estar e perda de apetite.

A conduta terapêutica inclui:

- Diminuir a possibilidade de infecções secundárias oportunistas
- Aumentar a resistência da criança
- Acelerar o processo de cicatrização
- Limpar a cavidade bucal com gaze umedecida em água oxigenada a 10 volumes diluída em água filtrada na proporção 1:4, várias vezes ao dia.

### 2.6.1 MUCOCELE

A mucocele é ocasionada por um trauma e obstrução de um ducto de uma **glândula salivar**. É considerada um pseudocisto, diferente do cisto de retenção de muco que é um cisto verdadeiro



Tem como característica clínica o aumento de volume pelo extravasamento de muco para os espaços adjacentes. Condição assintomática, acomete mais a região da face interna do **lábio inferior, mucosa jugal e assoalho lingual**. Se a causa do trauma não for removida, tende a recidivar sendo o tratamento cirúrgico.

### 2.6.2 RÂNULA

A rânula também é um fenômeno de retenção e está associada às **glândulas salivares maiores**, acometendo principalmente as glândulas sublingual (maior frequência) e submandibular. Diferencia-se da mucocele ocorrer mais na **região de assoalho bucal (+unilateral, lateral à linha média)**. Tem este nome de rânula pela aparência semelhante a um ventre de rã!

Clinicamente apresenta um aumento de volume difuso, assintomático e de coloração azulada ou rosada (dependendo da profundidade). O tratamento consiste em marsupialização ou enucleação da lesão com remoção da glândula.

A rânula é o fenômeno de retenção que ocorre no soalho bucal ou ventre de língua.

A língua pode ser deslocada lateralmente pelo volume da lesão.

Rânulas congênitas são raras.

Quando causam dificuldades na alimentação, respiração ou fonação, devem ser retiradas de forma cirúrgica.



**(IBFC/PREFEITURA DE FERNANDÓPOLIS/ODONTOPEDIATRA/2015) A mucocele é uma lesão frequentemente encontrada em crianças e adultos jovens, oriunda de distúrbios de glândulas salivares menores. Sobre a mucocele, marque a alternativa incorreta.**

- a) Trata-se de uma lesão cística benigna.
- b) Essa lesão ocorre devido a traumatismo local ou como resultado da obstrução do ducto excretor de glândulas salivares menores.
- c) Clinicamente, ocorre com mais frequência na linha média do assoalho bucal.
- d) Em alguns casos, após a remoção cirúrgica total, pode haver recidiva, sendo necessária a remoção da glândula salivar adjacente, como medida preventiva.



### Comentários.

A alternativa incorreta é a letra C por afirmar que a mucocela ocorre com mais frequência na linha média do assoalho bucal, no entanto, vimos que a localização preferencial é lateral à linha média.

**FUSÃO:** fusão é uma união né? Então você deve lembrar disso, é a tentativa de união de dois germes dentários. Como você observa isso?

- União completa: dois dentes estarão unidos pelo esmalte ou pela dentina, mas com canais radiculares separados
- União incompleta: apenas as coroas ou as raízes estão fusionadas



#### Atenção:

=> a fusão é **mais comum nos dentes decíduos** do que nos permanentes

=> a maior prevalência é nos incisivos e nos caninos

=> o tratamento consiste no acompanhamento já que na linha de fusão há um maior risco de desenvolvimento de cárie

**GEMINAÇÃO:** é quando um germe dentário sofre uma divisão incompleta na fase embrionária. Ao examinar o paciente você observará um dente, com coroa completa ou incompletamente desenvolvida, com uma única raiz e um único canal pulpar amplo.

#### Atenção:

=> a etiologia pode estar relacionada a processos inflamatórios, endócrinos, hereditários e mecânicos (pressão entre dois folículos)

=> a geminação é **mais comum nos dentes decíduos** do que nos permanentes

=> a maior prevalência é nos incisivos e nos caninos

=> o tratamento consiste no acompanhamento

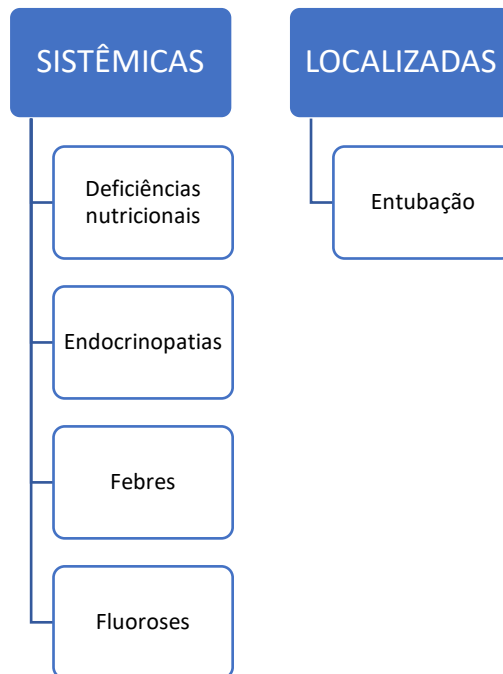




=> nos casos de coroas um pouco grande pode ser necessário tratamento endodôntico e confecção de coroa com pino

## HIPOPLASIA DE ESMALTE:

As causas mais comuns de defeitos no esmalte são:



Sobre a entubação, quanto maior o período de entubação do recém-nascido, maior o risco de defeitos no esmalte.

Outro defeito que pode ocorrer nos recém-nascidos é a atresia de maxilares que tem como causa mais comum o uso prolongado de sonda orotraqueal e orogástrica. Outro motivo seria a ausência ou pouca sucção natural.



**(AOCP/EBSERH/ODONTOPEDIATRIA/2015) Sobre dentes fusionados, assinale a alternativa correta**

- a) Somente dentes decíduos podem se apresentar fusionados.
- b) O melhor tratamento para dentes fusionados é a exodontia precoce, evitando futuras complicações.



- c) Clinicamente, dentes geminados e dentes fusionados são bastante distintos.
- d) Há uma tendência familiar para o desenvolvimento de dentes fusionados.
- e) Radiograficamente, observa-se uma coroa bífida com uma raiz única.

**Comentários:**

Dentes duplos (geminção e fusão) ocorrem nas dentições decídua e permanente, com maior frequência nas regiões anterior e superior. Na dentição permanente, a prevalência de dentes duplos parece ser de aproximadamente 0,3% a 0,5%, enquanto a frequência na dentição decídua é maior, variando de 0,5% a 2,5%. A geminação é muito mais comum na maxila, enquanto a fusão ocorre com maior frequência na mandíbula. A geminação e a fusão se apresentam semelhantes, podendo ser diferenciadas pela contagem do número de dentes. Geralmente canais separados estão presentes na fusão.

**A alternativa correta é a letra D.**

**(AACP/FUNDASUS/ODONTOPEDIATRIA/2015) A união de dois germes dentários independentes que apresentam câmaras pulpares e canais radiculares independentes denomina-se:**

- a) Germinação
- b) Fusão
- c) Dilaceração
- d) Taurodontismo
- e) Dens in dente

**Comentários:**

**A letra A está incorreta.** A geminação é a tentativa de divisão do germe em dois dentes, caracteriza-se por coroa bífida e raiz única.

**A letra B está correta.** A fusão é a tentativa de união de dois germes dentários, observa-se duas raízes e uma coroa.

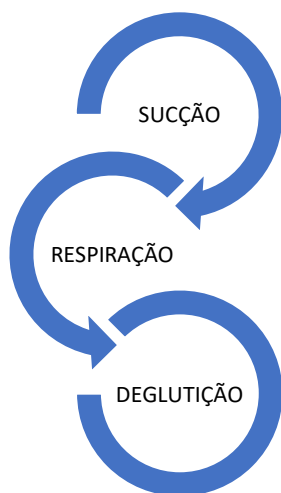
**A letra C está incorreta.** A dilaceração é uma curvatura na raiz, pode ser causada por um bloqueio ou impedimento à erupção durante a fase de formação da raiz.

**A letra D está incorreta.** É uma anomalia de forma vista em molares. Caracteriza-se por um aumento da câmara pulpar no sentido oclusoapical.



## 3 - AMAMENTAÇÃO

Na odontologia neonatal, o cirurgião dentista atua no acompanhamento hospitalar do bebê e da mãe auxiliando no manejo técnico do aleitamento materno. A alimentação segura do recém-nascido depende da coordenação entre:



Os movimentos de sucção de deglutição são desenvolvidos e amadurecidos durante a vida intrauterina, até o parto. Nesse sentido, quanto mais prematuro o bebê, menor a coordenação necessária.

O bebê ao nascer apresenta um retrognatismo fisiológico resultado da posição ventral do feto na cavidade amniótica. O estímulo para o correto posicionamento mandibular é dado pelo ato de sucção durante a amamentação.

A amamentação natural favorece:

- o desenvolvimento do tônus muscular necessário para a erupção da primeira dentição (exercita os músculos da face)

Por meio da amamentação natural, a mandíbula se posiciona mais anteriormente e, alguns músculos mastigatórios - como o temporal (retrusão), o pterigoídeo lateral (propulsão) e o milo-hioídeo (deglutição) iniciam a sua maturação e reposicionamento

- o crescimento anteroposterior dos ramos mandibulares
- estímulo ao crescimento ósseo (modificando a relação maxilomandibular para uma posição mèsiocêntrica)
- modelação do ângulo mandibular
- respiração nasal

A introdução precoce da mamadeira afeta a deglutição, fonação e respiração do bebê. Os autores afirmam que a **respiração bucal tem íntima relação com o desmame precoce.**





São situações que contraindicam a amamentação:

Mãe infectada pelo HIV

Mãe que tem a produção de leite interrompida por problemas emocionais ou de saúde geral



Entre as posições do bebê para a amamentação a que merece destaque é a posição ortostática ou vertical, em que a criança fica sentada. A mãe deve ser orientada quanto a posição dos bebês, pois o recém-nascido apresenta as tubas auditivas mais horizontalizadas e paralelas, abrindo-se diretamente na faringe. Como consequência o leite deglutido durante a amamentação pode escorrer para as tubas auditivas (serve como prevenção de otites).

Em relação à pega correta, o Ministério da Saúde orienta:

Mais aréola visível acima da boca do bebê

Boca bem aberta

Lábio inferior virado para fora

Queixo tocando a mama

São cuidados necessários nos casos de bebês que fazem uso de mamadeira:

- A mamadeira nunca deve ficar solta, apoiada no peito ou na boca do bebê



- A mamadeira deve estar posicionada fazendo um ângulo de aproximadamente 45° em relação ao corpo
- O queixo da criança deve estar afastado do bico, para que não interfira nos movimentos de sucção e na respiração
- O bico da mamadeira deve ser curto, com bojo arredondado e com o orifício pequeno, de modo a permitir apenas a passagem de 20 a 30 gotas por minuto.



O aumento do orifício do bico da mamadeira resulta em aumento do fluxo de líquido para a cavidade bucal, interferindo na deglutição (pode levar à uma deglutição atípica) e satisfazendo de forma rápida a sucção nutritiva, mas não a sucção psicológica.



## 4 - DESENVOLVIMENTO EMOCIONAL DO BEBÊ

Sabemos que o bebê evolui em seu desenvolvimento emocional e revisaremos de forma sucinta as fases propostas por Freud:

### 1) Fase pré-natal:

- Período: entre a concepção e o nascimento
- A partir do 5º mês, o feto tem respostas emocionais ligadas às emoções da mãe.

### 2) Fase oral:

- Período: entre o nascimento e 1 ano e meio de idade
- A boca é o centro do prazer para a criança (sugar e morder são formas de explorar o ambiente que a cerca)
- O dentista deve incentivar o aleitamento materno
- 06 meses - 18 meses: período da erupção dentária e do desenvolvimento da mastigação
- 09 meses - 12 meses: a necessidade fisiológica de sucção começa a desaparecer, mas em alguns casos pode permanecer até 04 anos. Quando a criança não supre a necessidade de sucção psicológica, pode desenvolver hábitos de sucção não nutritivos (ex: dedos, chupetas)

### 3) Fase anal:

- Período: 1 ano e meio a 3 anos
- As funções eliminatórias passam a ser fonte de prazer e de alívio de tensões
- Início do controle dos esfíncteres
- Importante para a prova: a criança já entende explicações simples a exemplo da técnica comportamental falar-mostrar-fazer. Durante o atendimento odontológico pode demonstrar vontades e pode apresentar comportamento dócil ou agressivo.



## 5- CUIDADOS COM A SAÚDE BUCAL DE BEBÊS

### 5.1- Importância da dentição decídua

Antes de iniciarmos o nosso estudo sobre os cuidados com a saúde bucal do bebê, devemos revisar a importância da dentição decídua. Veja o quadro abaixo extraído do livro:



| MASTIGAÇÃO           | Dentes decíduos saudáveis propiciam a correta mastigação   |
|----------------------|--|
| FONAÇÃO              | Dentes decíduos saudáveis e em boa oclusão possibilitam a correta emissão dos sons                     |
| ESTÉTICA             | Uma dentição decídua saudável propicia um sorriso bonito, o que tem valor psicológico para as crianças |
| MANUTENÇÃO DO ESPAÇO | Os dentes decíduos mantêm o espaço para os dentes permanentes  |
| GUIA DE ERUPÇÃO      | Os dentes decíduos servem como um guia na erupção dos dentes permanentes                               |

### 5.2- Higiene oral do bebê

A atenção aos bebês deve iniciar aos 6 meses de idade, sendo que a medida mais importante é o início da limpeza dos dentes desde sua erupção. O controle do biofilme deve iniciar assim que os primeiros dentes decíduos irrompam. Alguns autores afirmam que a higienização bucal dos bebês pode ser realizada antes mesmo da erupção dentária como forma educacional e motivacional.

Como realizar a higienização de bebês desdentados:

- Embeber uma gaze ou tecido em solução (água fervida, solução fisiológica ou solução de água oxigenada 10 volumes diluída em água na proporção de 1:4)
- Enrolar o tecido na ponta do dedo indicador
- Deve ser realizada principalmente após a última mamada



No que se refere à escovação, os autores afirmam que deve ser obrigatória para crianças maiores de 1 ano e meio.



**ATENÇÃO:** os autores trazem algumas recomendações que diferem das nossas recomendações atuais para bebês:

- 1) soluções fluoretadas caseiras de baixa concentração devem ser usadas preferencialmente duas vezes ao dia, pela manhã e à noite, até 2 anos de vida, como substituta das pastas fluoretadas
- 2) pastas fluoretadas de baixa concentração (1.100ppm) podem e devem ser introduzidas após 2 anos de idade.
- 3) Até os 18 meses de idade, recomenda-se, após a remoção mecânica do biofilme dentária, o uso de quatro gotas de fluoreto de sódio a 0,02% duas vezes ao dia para cada arco dentário. Deve ser realizada com o auxílio de uma haste de algodão, friccionando-a sobre a superfície dos dentes por tempo aproximado de 1 minuto. Tal conduta deve ser descontinuada quando for introduzido o dentifício fluoretado.

**SE LIGA:** para os autores o período de risco para fluorose para incisivos centrais permanentes é dos 15 a 30 meses.

### 5.3 - Cárie

A cárie é definida pelos autores como uma doença:

- crônica
- multifatorial
- dependente da dieta
- contagiosa
- transmissível
- de natureza agressiva
- que se manifesta de forma súbita com destruição rápida da coroa dentária





Para avaliar o risco à carie dentária podem ser utilizados três indicadores

- **HISTÓRIA CLÍNICA:** aspectos econômicos e culturais, dieta e saúde
- **AValiação CLÍNICA:** presença de placa/biofilme, manchas brancas e defeitos de estrutura
- **AValiações SUPLEMENTARES:** avaliações radiográficas, microbiológicas e/ou genéticas

## 5.4 - Cárie precoce da primeira infância (CPI):

**Conceito de cárie precoce da primeira infância (CPI):** presença de um ou mais dentes decíduos cariados (lesões cavitadas ou não), perdidos (por cárie dentária) ou restaurados antes dos 71 meses de idade.

**Acomete principalmente:**

- anterossuperiores
- primeiros molares inferiores e superiores
- segundos molares inferiores e superiores

Os autores afirmam que a cárie da primeira infância apresenta incrementos, principalmente, do segundo para o terceiro ano. Há uma elevada prevalência de cárie dentária em bebês, especialmente durante a erupção dos primeiros molares decíduos, por volta dos 18 meses de idade.

A avaliação deve ser feita de forma periódica, em todas as consultas de retorno, pelo fato do risco ser um processo dinâmico e mudar conforme a fase da vida do paciente

São fatores de risco

- Frequência de consumo de sacarose
- Higiene bucal
- Dentes (susceptibilidade/defeitos de formação)
- Saliva (fluxo e capacidade tampão)

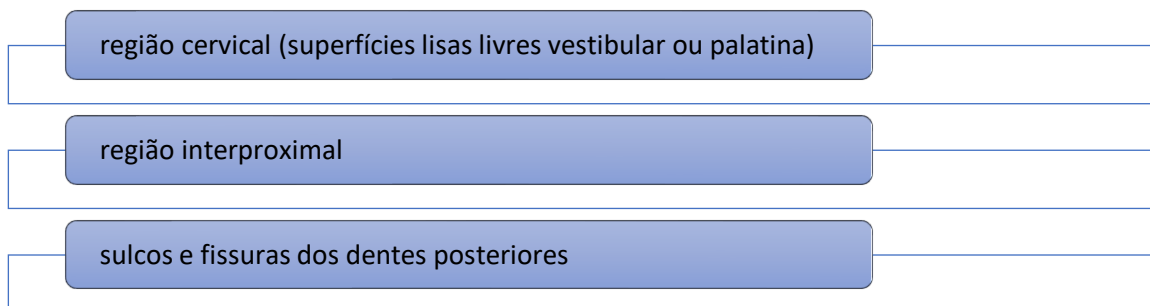
O aconselhamento dietético é muito importante na prevenção e manutenção da saúde bucal de bebês. Uma alta frequência de ingestão de carboidratos e sacarose, acima de 06 vezes ao dia, é fator de risco para o desenvolvimento de lesões de cárie.

O bebê apresenta algumas características que proporcionam uma maior retenção dos alimentos na cavidade bucal do bebê, conseqüentemente, aumentando o risco de desenvolvimento de cárie

- a ação da saliva está diminuída pela velocidade do fluxo salivar
- os movimentos musculares de mímica facial estão reduzidos
- a ação da língua na autolimpeza não é tão eficiente quanto a do adulto



O diagnóstico é feito através da visualização de manchas brancas nas áreas de maior suscetibilidade



Para bebês, uma das técnicas mais indicadas é a de Fones, por ser uma técnica de fácil execução e simples. São realizados movimentos circulares em todas as faces dos dentes, com exceção das incisais e oclusais, nas quais são realizados movimentos anteroposteriores.

Quanto menor a idade da criança, maior a quantidade de dentifício ingerida durante a escovação. O período crítico para a fluorose dentária nos incisivos centrais permanentes ocorre entre 15 e 30 meses. Nesse sentido, segundo os autores "parece razoável que não se indique o uso de dentifícios fluoretados em crianças de tenra idade sem risco identificado de cárie. No caso de crianças com risco identificado, deve-se controlar a quantidade (em torno de 0,25g para dentifícios infantis com 1.100 ppmF

Para diminuir o risco de ingestão de doses excessivas de dentifícios, a adoção a técnica transversal

O uso do fio dental deve ser incentivado desde o irrompimento dos primeiros dentes (incisivos centrais inferiores)



**ATENÇÃO:** diversos concursos, realizados recentemente, exploraram o tipo de tratamento a ser adotada para as lesões cariosas.

Nos locais de maior suscetibilidade (citados acima), o tratamento restaurador não é indicado quando houver lesões de manchas brancas ativa sem cavitação (lembre-se ativa = aspecto rugoso e opaco), principalmente se ocorrerem nas superfícies livres. O tratamento deve incluir educação, motivação para controle do biofilme e cuidados com os hábitos alimentares.

## 5.5 - Radiologia na primeira infância

**Atenção:** a radiografia é o exame complementar mais importante para o diagnóstico na odontologia. Na odontopediatria devem ser indicadas somente para regiões em que existam problemas e possível necessidade de intervenção. Sabemos dos efeitos nocivos das radiações e, quanto mais jovens, maior a possibilidade de danos aos tecidos. Por isso, são recomendações a serem seguidas:

- usar filmes ultrarrápidos, diminuindo o tempo de exposição
- usar a técnica adequada, para evitar repetições
- somente radiografar pacientes de controle quando for extremamente necessário
- usar avental de chumbo e protetor de tireoide na criança
- Profissionais, responsáveis ou auxiliares que estiverem junto devem utilizar avental de chumbo

### Técnicas radiográficas indicadas para crianças

**Técnica para recém-nascidos e bebês (lactentes) de MannKopf:** esta técnica consiste no posicionamento de um filme oclusal (filme periapical nº 2) entre os rodetes gengivais. Para a região de maxila, a criança deve ser deitada no colo da mãe, e o feixe de RX é direcionado para aponta do nariz, de trás para frente, com uma inclinação de 35 a 45°. Para a região de mandíbula apenas modifica-se a direção do feixe de RX, que deve ser de anterior para posterior.

Na chamada técnica de **Mannkopf modificada por Walter** e colaboradores é utilizada a macri e a imobilização é feita através de pacote pediátrico. Para a região de maxila, a criança deve ser deitada na macri, e o feixe de RX é direcionado para base do nariz, de trás para frente, com uma angulação de 40°. O tempo de exposição é reduzido, devendo ser entre 2 e 3 décimos de segundo, sendo realizado entre as pausas do choro. Para a região de mandíbula modifica-se apenas a incidência, que deve ser na região de sínfise.



(INSTITUTO AOCP - 2014 - UFMS - Cirurgião Dentista) A técnica radiográfica indicada para recém-natos que apresentam dentes natais é denominada técnica de

- a) Randall.
- b) Clark.



- c) Mannkopf.
- d) Brammer.
- e) Andreassen.

#### Comentários:

**A letra C está correta**, a técnica de Mannkopf consiste no posicionamento de um filme oclusal (filme periapical nº 2) entre os rodetes gengivais. Para a região de maxila, a criança deve ser deitada no colo da mãe, e o feixe de RX é direcionado para ponta do nariz, de trás para frente, com uma inclinação de 35 a 45°. Para a região de mandíbula apenas modifica-se a direção do feixe de RX, que deve ser de anterior para posterior.

Na chamada técnica de Mannkopf modificada por Walter e colaboradores é utilizada a macri e a imobilização é feita através de pacote pediátrico. Para a região de maxila, a criança deve ser deitada na macri, e o feixe de RX é direcionado para base do nariz, de trás para frente, com uma angulação de 40°. O tempo de exposição é reduzido, devendo ser entre 2 e 3 décimos de segundo, sendo realizado entre as pausas do choro. Para a região de mandíbula modifica-se apenas a incidência, que deve ser na região de sínfise.

Técnica de Randall: consiste em utilizar um filme periapical adulto para uma tomada radiográfica do tipo oclusal, com angulação de 90°

Técnica de Bramer: É uma técnica empregada em crianças que apresentam dificuldade para abrir a boca ou que não conseguem manter o filme radiográfico dentro da cavidade bucal. Ela fornece uma visão semelhante à fornecida pela Bitewing, porém com uma melhor visão da região apical. O filme é colocado no vestibulo com a parte sensível voltada para a superfície vestibular do dente e com o paciente de boca fechada. A cabeça do paciente deve sofrer uma inclinação de  $\pm 45^\circ$  para do lado da tomada radiográfica e o cilindro localizador do aparelho de raio X é posicionado pelo lado oposto, por baixo da parte basal da mandíbula, centralizado entre os dentes 1° e 2° molares decíduos ou entre o 2° molar decíduo e 1° molar permanente para crianças maiores. O tempo de exposição deverá ser triplicado (em decorrência da distância), razão pela qual, esta técnica só é recomendada para casos extremos como, por exemplo, em crianças com trismo ou que não suportam o filme radiográfico em contato com a língua. Não é uma técnica comumente usada em odontopediatria e os livros não fazem menção sobre ela, sendo encontrada a descrição apenas em manuais.

**Periapical - técnica do paralelismo ou cone longo:** em crianças menores de 03 anos, usa-se a técnica modificada ou do filme periapical dobrado. Dobra-se o filme periapical nº2 ao meio, com a face sensível voltada para fora. Em uma das metades, coloca-se um ou mais roletes de algodão, fixando-os com fita adesiva, onde a criança irá morder.

**Periapical - técnica da bissetriz ou cone curto:** na técnica modificada, também utiliza-se o filme dobrado



**Interproximal:** é indicada somente para pacientes com risco identificado de cárie, com a finalidade de diagnóstico de lesões incipientes de cárie nas superfícies proximais e/ou oclusal. Utiliza-se um filme periapical nº 2 dobrado ao meio, colocando-se uma lâmina de chumbo e adaptando a "asa de mordida". Os autores recomendam que no lado direito seja realizada a tomada radiografia com o lado do "picote". Cuidado para o posicionamento do filme que deve ser de 90º entre filme e o feixe de raio X.

## 5.6 - Tratamento da cárie dentária

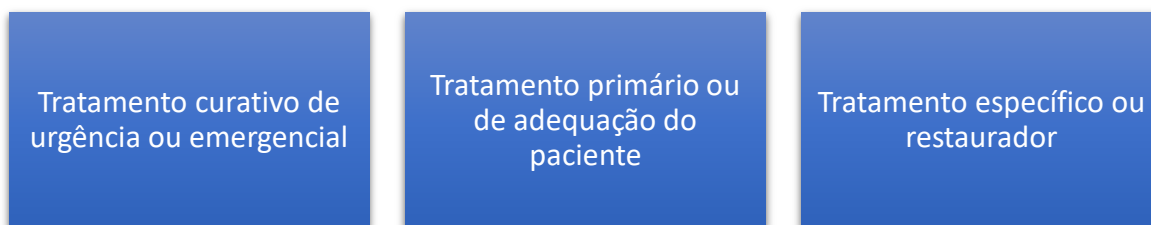
O tratamento da cárie dentária deve englobar o controle dos fatores etiológicos e o tratamento restaurador.



São medidas a serem tomadas:

|  |  |
|--|--|
| Controle dos hábitos alimentares       |  |
| Controle mecânico do biofilme dentário |  |
| Uso racional de fluoretos              |  |

Os tratamentos curativos ou restauradores em bebês podem ser divididos em:



### 1) Tratamento primário ou de adequação do paciente:

- feita a adequação do meio bucal e a adaptação do comportamento da criança.
- feita a remoção parcial do tecido cariado e preenchimento das cavidades com ionômero de vidro ou óxido de zinco e eugenol





### CIMENTO DE IONÔMERO DE VIDRO

#### Vantagens:

- ⇒ Facilidade de aplicação em crianças
- ⇒ Menor sensibilidade à umidade
- ⇒ Liberação e recarregamento de íons flúor
- ⇒ Adesão química ao esmalte e à dentina
- ⇒ Expansão térmica similar à da estrutura

#### Indicações:

- ⇒ Cimentações de peças protéticas e ortodônticas
- ⇒ Material base ou forramento de cavidades dentárias
- ⇒ Material restaurador temporário em tratamentos de capeamento indireto
- ⇒ Adequação do meio bucal
- ⇒ *Restaurações não temporárias de dentes permanentes nos quais não existam contatos oclusais na área restaurada*
- ⇒ *Em dentes decíduos são o material de eleição para restaurações em qualquer cavidade e como selantes*
- ⇒ Restaurações ART
- ⇒ Preenchimento em restaurações indiretas em dentes com vitalidade pulpar

**Atenção => questão de prova:** o CIV modificado por resina é indicado como material definitivo para dentes com esfoliação prevista para até 2 anos, dentes anteriores com cárie da primeira infância e cavidades conservadoras oclusoproximais, substituindo a resina composta e o amálgama.

As resinas são indicadas apenas para crianças cuja atividade de cárie esteja controlada e nas quais seja possível realizar acompanhamento longitudinal. Não devem ser indicadas quando não for possível realizar o isolamento absoluto ou em crianças com comportamento que complique a sua realização.

Os selantes de fossas e fissuras são indicados para dentes com risco de cárie e em pacientes que possam ser monitorados. Para ter sucesso, precisam de isolamento



absoluto, nesse sentido, o CIV é uma alternativa temporária para molares parcialmente irrompidos ou que apresentem dificuldade de isolamento.

Na adequação do meio bucal pode ser utilizado o fluoreto de diamino de prata nas cavidades de dentes posteriores

Nesta etapa do tratamento pode ser realizado o que os autores chamam de "tratamento de choque"



### TRATAMENTO DE CHOQUE

Durante o primeiro mês de atendimento da criança, são realizadas consultas semanais.

- ⇒ Realizar a profilaxia com baixa rotação e pasta profilática ou pedra-pomes ou escovação com água filtrada ou fervida
- ⇒ Utilizar fio dental
- ⇒ Aplicar verniz com flúor nos dentes anteriores (apesar de possuírem uma alta concentração de flúor, os vernizes são considerados seguros quanto ao risco de intoxicação aguda por permanecerem retidos por um longo período na superfície dentária, com liberação de flúor prolongada, em baixos níveis)
- ⇒ Aplicar diamino fluoreto de prata nos dentes posteriores
- ⇒ Fazer 4 sessões consecutivas, com intervalo de 1 semana entre cada sessão
- ⇒ Na última sessão desta fase, aplicar selante nos dentes posteriores
- ⇒ Na última sessão desta fase, agendar retorno com base na reavaliação do risco de cárie dentária



## 5.7- Considerações sobre os tratamentos da cárie

### CAPEAMENTO PULPAR INDIRETO

#### Indicações

Lesão de cárie profunda

Sem mobilidade

Gengiva normal

Dente permanecerá na cavidade bucal por pelo menos 6 meses

História de dor provocada

Não deve haver evidência de reabsorção patológica

### CAPEAMENTO PULPAR DIRETO

#### Indicações

Dentes com pequena exposição pulpar

Polpa hígida, sem inflamação

Dente sem sintomatologia dolorosa

Dente sem dentina cariada

Não pode haver contaminação por saliva

Recomendada para dentes decíduos que ainda iniciarão a rizólize





## PULPOTOMIA

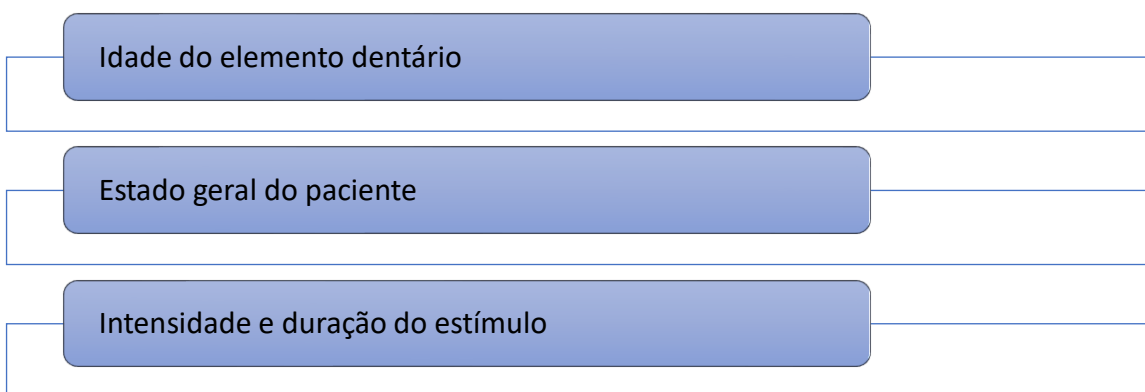
- **Indicações:** Dentes com extensa exposição pulpar por trauma ou durante a remoção do tecido cariado
- Visa remover o tecido inflamado/infectado de um dente com vitalidade da polpa radicular.

### 5.8 - Considerações sobre a endodontia na odontopediatria

A finalidade de optarmos pelo tratamento endodôntico é de manter o dente funcional, no entanto, a dentição decídua apresenta algumas particularidades que devem ser consideradas no planejamento:

- Os canais radiculares dos dentes decíduos anteriores são simples e de fácil manipulação
- Os molares possuem raízes divergentes no sentido apical, seus canais são irregulares, estreitos, apresentam canais colaterais, intercanais e canais recorrentes que dificultam a manipulação.
- Não existem diferenças histológicas entre os dentes decíduos e permanentes
- A polpa de dentes decíduos com até 2/3 de rizólise é semelhante a dos dentes permanentes jovens, apresentando predominância celular, poucas fibras e rico suplemento sanguíneo
- O forame apical dos dentes decíduos é mais amplo e, no processo inflamatório, essa característica pode favorecer a reabsorção interna
- O soalho da câmara pulpar é mais fino, as foraminas acessórias externas e internas têm maior diâmetro do que os dentes permanentes
- A exposição pulpar é facilitada pela ampla câmara pulpar e cornos pulpares proeminentes
- Os dentes decíduos apresentam menor sensibilidade diante de estímulos nociceptivos por possuírem uma menor quantidade de fibras nervosas mielínicas do tipo A (responsáveis pela dor aguda) – um dos fatores que também contraindica a realização de testes térmicos para diagnóstico
- Durante a rizólise há uma diminuição das estruturas vasculares

A capacidade de reparação do dente decíduo depende:



A pulpectomia é contraindicada em dentes decíduos

- Com reabsorção radicular superior a 1/3 da sua raiz



- Com grande destruição coronária que impeça a reabilitação
- Com destruição do soalho da câmara pulpar na área de bi ou trifurcação
- Com lesões periapicais ou interradiculares
- Com abscessos volumosos
- Pacientes que apresentem pouca saúde geral



## 5 - QUESTÕES COMENTADAS

1-(IDECAN/BOMBEIROS/2016) Em relação ao cordão fibroso de Robin e Magitot, é INCORRETO afirmar que:

- a) É um cordão flácido à palpação.
- b) Participa do vedamento dos maxilares durante a sucção.
- c) É um cordão rígido à palpação na região de incisivos e caninos.
- d) É um cordão na região de incisivos e caninos que desaparece à época de irrupção dentária.

### Comentários:

**A letra C está correta.** Cordão fibroso de Robin e Magitot: é evidenciado em ambos os rodets superior e inferior, sobre a região de incisivos e caninos. Esse cordão é bem desenvolvido no recém-nascido, mas conforme vai se aproximando a época de erupção dentária, o cordão vai desaparecendo total ou parcialmente. Tem como função, durante o aleitamento materno, o vedamento entre os maxilares e o bico do seio da mãe, auxiliando na sucção (Fonte: Walter et al.)

2-(CETAP/PREFEITURA DE ABAETETUBA-PA/ODONTOPEDIATRIA/2016) A cárie aguda na criança jovem é um quadro reconhecido de natureza multifatorial complexa em que o aleitamento é um dos fatores determinantes. Esse tipo de cárie recebe várias denominações, tais como: cárie de mamadeira, cárie de aleitamento, cárie de mamadeira noturna e constitui um quadro grave, agudo, que obriga a mãe a procurar um serviço de odontologia para seu filho na idade entre 0 e 36/48 meses. Quais são os dentes mais acometidos e os menos acometidos neste tipo de cárie?

- a) molares superiores e incisivos inferiores
- b) caninos superiores e incisivos superiores
- c) incisivos inferiores e molares inferiores
- d) incisivos superiores e incisivos inferiores
- e) molares inferiores e incisivos superiores

### Comentários:

**A letra D está correta.** Os dentes mais acometidos são os incisivos superiores seguidos de primeiros molares superiores e caninos. Os menos acometidos são os incisivos inferiores.

3-(CRESCER/PREFEITURA DE JIJOCA DE JERICOACOARA-CE/CIRURGIÃO-DENTISTA/2019) Uma das causas da cárie na primeira infância, ou cárie com crescimento descontrolado, está em permitir que bebês e crianças



**pequenas durmam com uma mamadeira contendo líquido açucarado. A respeito do assunto, assinale a alternativa correta.**

- a) Apesar da semelhança esse padrão de cárie não ocorre com a amamentação prolongada.
- b) As lesões de cárie características do caso acometem primeiramente os dentes anteriores inferiores.
- c) Os caninos das crianças que utilizam a mamadeira de forma incorreta são menos afetados do que os primeiros molares decíduos.
- d) Cárie de mamadeira ocorre principalmente em grupos socioeconômicos baixos e vulneráveis e como tal muitas vezes reflete a dinâmica social da família.

#### **Comentários:**

**A letra A está incorreta.** Está associada ao aleitamento prolongado de mamadeira ou materno.

**A letra B está incorreta.** Os primeiros dentes acometidos costumam ser os incisivos superiores. Os últimos dentes acometidos costumam ser os incisivos inferiores.

**A letra C está correta.** Os primeiros dentes acometidos costumam ser os incisivos superiores, seguidos de primeiros molares e caninos.

**A letra D está incorreta.** A cárie pode acometer qualquer parcela da população, está relacionada aos hábitos alimentares e de higiene da criança.

**4- (FGV-FUNSAÚDE-CE/2021) Com relação às recomendações para cuidados de saúde pediátrica preventiva, propostas pela Academia Americana de Odontologia Pediátrica, analise as afirmativas a seguir.**

- I. O primeiro exame do bebê deve ser feito após os 12 meses de idade.
- II. O aconselhamento sobre os cuidados de higiene oral deve ser feito para os pais e para as crianças, entre os 2 e os 6 anos de idade.
- III. O aconselhamento sobre a ação cariogênica da dieta deve ser feito entre os 6 e os 12 meses de vida do bebê.

Está correto o que se afirma em

- a) II, somente.
- b) III, somente.
- c) I e II, somente.
- d) I e III, somente.



e) II e III, somente.

**Comentários:**

**A letra E está correta.** A melhor fase para realizar ações preventivas e de esclarecimento é durante a gestação, quando os pais estão interessados em aprender e possuem mais tempo disponível para ações educativas.

**5-(IBFC/SES-DF/2022) Em termos de conceitos, a cárie dentária tem passado por variações, trazendo confusão entre a doença e seus sinais e sintomas, refletindo nas abordagens preventivas e terapêuticas. A partir de 2019, houve um consenso entre a Organização Europeia para Pesquisa sobre a Cárie (ORCA) e o grupo de Cariologia da Associação Internacional de Pesquisa Odontológica (IADR), com sede nos Estados Unidos, definindo como Cárie Dentária:**

I. Uma doença dinâmica, mediada por uma disbiose no biofilme, modulada pela dieta, portanto, multifatorial e não transmissível, resultando na perda mineral dos tecidos duros dos dentes.

II. Doença multifatorial, mediada por biofilme e transmissível de mãe para bebê.

III. Doença infecciosa, causada por uma disbiose no biofilme, transmissível e multifatorial, uma vez que envolve aspectos ambientais, biológicos e psicossociais.

Estão corretas as afirmativas:

- a) III apenas
- b) I e III apenas
- c) II apenas
- d) I e II apenas
- e) I apenas

**Comentários:**

**A letra E foi dada como correta pela banca,** trouxe ela no nosso material pois vocês devem estar atentos no dia da prova. Verifiquem qual autor é referenciado no enunciado para acertar a questão. Sabemos que tanto Walter et al como Dean, Avery & McDonald (livro indicado na geral) consideram a cárie como uma doença transmissível. No dia da prova importa o que está escrito no livro referenciado e não o que os estudos mais modernos dizem, ok?

**6-(UFG/ODONTÓLOGO/2017) Para a administração de sedativos por via enteral ou parenteral em odontopediatria, dentre as recomendações pré-operatórias, o paciente deve obedecer a uma pausa alimentar não ingerindo alimentos líquidos e/ou sólidos. A última ingestão do leite materno, antes da sedação, deve ocorrer até:**



- a) trinta minutos.
- b) quarenta minutos.
- c) uma hora.
- d) quatro horas.

**Comentários:**

São recomendações da Associação Americana de Odontopediatria para dieta antes da sedação:

=> Líquidos claros: água, suco de frutas sem polpa, bebidas carbonadas, chá claro, café preto, até 2 horas antes do procedimento.

=> Leite materno: até 4 horas antes do procedimento

=> Fórmulas infantis: até 6 horas antes do procedimento

=> Leite não humano: até 6 horas antes do procedimento

=> Uma refeição leve: até 6 horas antes do procedimento. Frituras, comidas gordurosas ou carne podem retardar o esvaziamento gástrico e devem ser evitadas.

Tais recomendações visam evitar que a emêse (complicação muito comum), durante ou após o procedimento, cause uma possível aspiração do conteúdo estomacal (que pode causar laringoespasma ou obstrução severa das vias aéreas). Além disso, a maior parte dos agentes sedativos é administrada por via oral, e a absorção desses medicamentos é maximizada quando o estomago se encontra vazio.

**A alternativa correta é a letra D.**

**7-(UFG/ODONTOPEDIATRIA/2019) A gengivoestomatite herpética primária se manifesta com ulcerações labiais, podendo em alguns casos ocorrer presença de febre, irritabilidade, cefaleia, dor, linfadenopatia regional. Num período não maior do que 24 a 36 horas, a boca torna-se sensivelmente dolorida, a gengiva torna-se edemaciada e a salivação aumenta. A idade de ocorrência da gengivoestomatite herpética primária mais comum é:**

- a) Entre 6 e 13 anos de idade
- b) Entre 10 e 12 anos de idade
- c) Antes dos 5 anos de idade
- d) Acima dos 13 anos de idade

**Comentários:**



A primeira manifestação pode ocorrer ainda na primeira infância, entre os 6 meses e 5 anos, e estar associada a sintomas inespecíficos como febre, mal-estar, irritabilidade, dor ao deglutir, linfadenopatia regional e mialgia. **A alternativa correta é a letra C**

**8-(FUNCAB/PREFEITURA DE ARACRUZ/ODONTOPEDIATRIA/2014) As crianças portadoras de gengivoestomatite herpética primária, ao tocarem as lesões ou realizarem sucção digital, desenvolvem lesões herpéticas nos dedos das mãos chamadas:**

- a) Panarício herpético
- b) Blastomicose
- c) Molusco contagioso
- d) Guna
- e) Cobreiro

**Comentários:**

A infecção dos dedos é conhecida como panarício herpético ou paroníquia herpética e pode ocorrer através de autoinoculação. Outros locais que podem ser afetados são os olhos e as genitais. **A alternativa correta é a letra A**

**9-(UFG/ODONTOPEDIATRIA/2019) Criança do sexo feminino é levada ao serviço de urgência devido à sensibilidade dolorosa com a mastigação e com dificuldade na fonação. Ao exame clínico, o cirurgião-dentista verifica na região dos incisivos superiores uma tumefação do tecido mole localizada sobre o rebordo alveolar contíguo a um dente em erupção e com aspecto sanguinolento. O diagnóstico dessa alteração é:**

- a) Cisto do ducto nasopalatino
- b) Cisto/hematoma de erupção
- c) Cisto mucoso de retenção
- d) Cisto periodontal

**Comentários:**

O hematoma ou cisto de erupção é uma condição análoga ao cisto dentígero, porém nos tecidos moles. A dilatação do espaço folicular que envolve a coroa de um dente em erupção é causada pelo trauma dos tecidos moles durante a função, conferindo aumento de volume e coloração arroxeada. Acomete mais as regiões de incisivos e molares superiores. Não requer tratamento pois desaparece com a erupção. **A letra B é a letra correta.**



**10-(CADAR/OFFICIAL DENTISTA/ODONTOPEDIATRIA/2017) A denominação dada à incidência de dentes que irrompem durante os primeiros 30 dias de vida é:**

- a) natais
- b) neonatais.
- c) nódulos de Bohn.
- d) pérolas de Epstein.

**Comentários:**

**A letra A está incorreta.** Dentes natais são os que estão presentes ao nascimento.

**A letra B está correta.** Dentes neonatais são os que nascem até 30 dias após o nascimento.

**A letra C está incorreta.** São cistos de inclusão evidenciados ao longo dos lados vestibular e lingual das cristas dentárias do recém-nascido. Desaparecem espontaneamente.

**A letra D está incorreta.** São cistos de inclusão de tecido epitelial aprisionadas durante a fusão dos processos palatinos e vistas no recém-nascido ao longo da rafe palatina. Desaparecem por esfoliação.

**11- (AACP/FUNDASUS/ODONTOPEDIATRIA/2015) Uma lesão cística, que se situa superficialmente em relação à coroa de um dente em erupção e clinicamente manifesta-se por coloração azulada, elevada, em forma de cúpula, é denominada:**

- a) mucocele
- b) cisto de retenção
- c) cisto erupcional
- d) lesão periférica de células gigantes
- e) granuloma piogênico

**Comentários:**

**A letra A está incorreta.** Esta é uma lesão de retenção de muco, associada a obstrução de uma glândula salivar.

**A letra B está incorreta.** Um cisto de retenção é uma cavidade delimitada por epitélio que surge a partir do tecido de glândula salivar.

**A letra C está correta.** Também chamado de cisto de erupção.





**A letra D está incorreta.** É um crescimento relativamente comum na cavidade oral, provavelmente uma lesão reacional causada por irritação local ou trauma.

**A letra E está incorreta.** É um crescimento nodular da cavidade oral de natureza não neoplásica.

**12-(CADAR/OFICIAL DENTISTA/ODONTOPEDIATRIA/2014) Em relação à gengivoestomatite herpética aguda, marque a alternativa correta**

- a) Apresenta regressão espontânea de aproximadamente, 15 a 20 dias.
- b) Este tipo de gengivite é causada pelo *herpes simplex*, sendo contagiosa.
- c) A sintomatologia aguda pode-se apresentar com pequenas vesículas, cobertas por membrana de cor acinzentada e sem sintomatologia dolorosa.
- d) Os sinais e sintomas da doença incluem tecido gengival avermelhado, aumento da salivação, mal-estar e anorexia sem elevação de temperatura corporal.

**Comentários:**

**A letra A está incorreta.** Trata-se de uma infecção viral que possui um ciclo de 7 a 14 dias.

**A letra B está correta.** O herpes simples é o agente causal e é uma condição contagiosa.

**A letra C está incorreta.** É uma condição extremamente dolorosa.

**A letra D está incorreta.** Um dos sintomas é a elevação da temperatura corporal.

**13 - (CADAR/ODONTOPEDIATRIA/2012) São sinais da gengivoestomatite herpética aguda:**

- a) Ausência de dor, temperatura corporal normal e aumento de salivação
- b) Presença de dor, tecido gengival avermelhado, elevação da temperatura corporal, não é contagiosa
- c) Presença de dor, tecido gengival avermelhado, elevação da temperatura corporal e é contagiosa
- d) Ausência de dor, tecido gengival avermelhado, aumento de salivação e necrose do bordo gengival

**Comentários:**

**A letra A está incorreta.** A gengivoestomatite herpética é uma condição extremamente dolorosa para a criança.

**A letra B está incorreta.** A gengivoestomatite herpética é uma condição contagiosa disseminada por gotículas de saliva.

**A letra C está correta.** Todas as afirmações caracterizam a gengivoestomatite herpética.



**A letra D está incorreta.** A gengivoestomatite herpética é uma condição extremamente dolorosa para a criança.

**14- (AOCP/EBSERH/ODONTOPEDIATRIA/2014) Um recém-nascido é trazido por sua mãe, que está com dificuldade para amamentar. A criança nasceu com dois dentes (na região de incisivos centrais inferiores) e apresenta uma lesão na base da língua. Para poder realizar o plano de tratamento, inicialmente é preciso avaliar as condições de implantação e realizar uma radiografia. Assinale a alternativa INCORRETA.**

- a) O nome dado a esses dentes é dentes natais, aqueles que estão presentes logo ao nascimento.
- b) A ocorrência desses dentes é relativamente rara, sendo os dentes mais associados os incisivos centrais inferiores.
- c) Em cerca de 95% dos casos, esses dentes são da série normal.
- e) A técnica utilizada para realizar o diagnóstico é a de Mannkopf, em que o tempo de exposição é de 2 a 3 décimos de segundos.

#### Comentários:

**A letra A está correta.** Dentes natais são aqueles presentes ao nascimento, neonatais são os que erupcionam até 30 dias após o nascimento.

**A letra B está correta.** Estudos citam a ocorrência de 1 caso para cada 2 mil nascidos. Além disso, geralmente são os incisivos inferiores decíduos, da série normal.

**A letra C está correta.** Por isso, opta-se pela manutenção dos dentes na maioria dos casos.

**A letra D está incorreta.** Os livros no geral não especificam a técnica radiográfica a ser empregada, a professora Maria Salete orienta a radiografar com filme infantil e utilizar a metade do tempo de exposição. O professor Walter cita a técnica de Mannkopf como uma técnica utilizada em recém-nascidos com tempo de exposição de 2 a 3 décimos de segundos, no entanto, ele não cita em quais casos a técnica é indicada. Por exclusão, a alternativa D seria a menos certa.

**15-(ESSEX/ODONTOPEDIATRIA/2015) Ao considerar as alterações que podem estar presentes na cavidade bucal do bebê correlacione as colunas, segundo Guedes-Pinto:**

- (1) Pérolas de Epstein
- (2) Nódulos de Bohn
- (3) Epúlida congênita
- (4) Doença de Riga-Fede
- (5) Língua geográfica.



- ( ) Úlcera na face ventral da língua de bebês amamentados.
  - ( ) Entidade rara, mostra-se como nódulo único e pediculado, de superfície lisa, localizado no rebordo alveolar do neonato, sendo mais comum na região anterior da maxila.
  - ( ) Origina-se de remanescentes da lâmina dentária, presente na mucosa ao longo dos lados vestibulares e lingual das cristas dentárias.
  - ( ) Sua prevalência é de 80%, resultante de inclusões epiteliais na linha de fusão dos processos palatinos durante o desenvolvimento fetal.
  - ( ) Bastante frequente, especialmente em crianças de 8 a 12 anos, com etiologia desconhecida.
- a) 4,2,3,1,5
  - b) 5,3,2,1,4
  - c) 4,3,2,1,5
  - d) 3,4,2,1,5

### Comentários:

As pérolas de Epstein são cistos de inclusão observados ao longo da rafe palatina de recém-nascidos.

Os nódulos de Bohn são restos epiteliais de glândulas localizados sobre as cristas dentárias de recém-nascidos, podem ser vistos no palato, mas lembre-se: longe da rafe!!!

A épulide congênita é um tumor raro evidenciado no rebordo dos recém-nascidos.

A doença de Riga-Fede é uma úlcera no ventre lingual de recém-nascidos.

A língua geográfica é caracterizada pela presença de áreas erosivas avermelhadas (perda das papilas filiformes), circundadas por um halo esbranquiçado.

### A letra C está correta

**16- (IBADE/Cirurgião Dentista/Pref Vila Velha2020) A lesão comumente encontrada em um paciente recém-nascido de origem da lâmina dentária e que desaparece espontaneamente é conhecida como:**

- a) cisto gengival do recém-nascido.
- b) nódulos de Bohn.
- c) cisto palatino do recém-nascido.
- d) pérolas de Epstein.
- e) grânulos de Fordyce.

### Comentários:

As **pérolas de Epstein** são cistos de inclusão formados **ao longo da rafe palatina**. Sua origem está relacionada ao aprisionamento de **tecido epitelial** durante o fechamento do palato (linha mediana). Podem ser



circunscritas e firmes à palpação. Com aparência semelhante à "grão de arroz", podem ser únicas ou múltiplas. Não requerem tratamento pois tendem a esfoliar até o 3º mês de vida.

Os **nódulos de Bohn**, são restos epiteliais de **glândulas mucosas** localizados **sobre as cristas dentárias**, por vestibular e lingual. Alguns autores afirmam que podem também ser evidenciadas **no palato**, porém, **longe da rafe**.

Os **cistos da lâmina dentária**, também chamados de **cistos gengivais do recém-nascido**, localizam-se nas cristas alveolares dos rebordos gengivais da maxila e da mandíbula. São remanescentes da **lâmina dentária**.

Grânulos de Fordyce são glândulas sebáceas que ocorrem na mucosa oral.

**A letra A está correta.**

**17- (VUNESP/Pref Valinhos/Dentista/2019) Criança de 1 ano e 3 meses foi encaminhada pelo pediatra para avaliação de lesões orais com início abrupto associado a quadro febril (39,8 °C), anorexia, linfadenopatia e irritabilidade há 3 dias. Ao exame, constataram-se numerosas vesículas puntiformes associadas a áreas ulceradas com centro recoberto por fibrina amarelada tanto na mucosa oral quanto na região perioral e aumento de volume gengival associado a eritema e sangramento local abundante à manipulação.**

**Assinale a hipótese diagnóstica correta frente ao quadro descrito e a seu agente causal.**

- a) Citomegalovirus, CMV.
- b) Gengivoestomatite herpética, HSV-1.
- c) Mononucleose infecciosa, HBV.
- d) Monolíase, HHV-3.
- e) Eritema multiforme, HSV-3.

**Comentários**

**A letra B está correta.**

A **gengivoestomatite herpética aguda**, também conhecida como gengivoestomatite herpética primária é causada pelo vírus *Herpes vírus hominis, subtipo HSV-1* (acomete os tecidos acima da cintura). Ao exame clínico da cavidade bucal observa-se, inicialmente, a presença de vesículas na gengiva, palato duro e mole, língua e mucosa jugal, que rapidamente rompem-se dando origem a lesões ulceradas. O nome gengivoestomatite está relacionado à característica observada nas gengivas: eritema, edemaciadas e doloridas, sintomas que dificultam a higienização e alimentação/hidratação da criança.

O **citomegalovírus (CMV, HHV-5)** é semelhante a outros herpes-vírus humanos. O CMV pode permanecer em latência nas células das glândulas salivares, no endotélio, nos macrófagos e nos linfócitos. A doença mais evidente é observada em recém-nascidos e em adultos imunocomprometidos. Nas crianças, o vírus é contraído pela placenta, durante o parto ou pela amamentação. Em qualquer idade, cerca de 90% das



infecções pelo CMV são assintomáticas. Na infecção congênita e neonatal clinicamente evidente, os achados incluem icterícia, hepatoesplenomegalia, eritropoiese cutânea e trombocitopenia (frequentemente associada a petéquias e púrpuras). O envolvimento do SNC pode causar microcefalia, convulsões e retardo mental e motor. Além disso, as infecções pelo CMV representam a causa mais comum de perda auditiva neurossensorial não hereditária, com as crianças infectadas desenvolvendo perda auditiva ao nascimento ou na infância. Pacientes imunocompetentes podem apresentar sialoadenite aguda envolvendo de forma difusa as glândulas salivares maiores e menores. Nesses casos, a xerostomia geralmente é notada e as glândulas afetadas estão aumentadas e são dolorosas. Ocasionalmente, as ulcerações orais crônicas em pacientes imunocomprometidos demonstram coinfeção por CMV e HSV. Além disso, a infecção neonatal pelo CMV também pode produzir defeitos no desenvolvimento dos dentes (hipoplasia difusa do esmalte, atrição significativa, áreas de hipomaturação do esmalte e coloração amarelada da dentina subjacentes).

A **mononucleose infecciosa** é uma doença sintomática resultante da exposição ao vírus Epstein-Barr (EBV, HHV-4).

A **monilíase** é a candidíase causada, geralmente, pela *Candida albicans*.

**18- (CS UFG/Odontopediatria/2019) A gengivoestomatite herpética primária manifesta com ulcerações labiais, podendo em alguns casos ocorrer presença de febre, irritabilidade, cefaleia, dor, linfadenopatia regional. Num período não maior do que 24 a 36 horas, a boca torna-se sensivelmente dolorida, a gengiva torna-se edemaciada e a salivação aumentada. A idade de ocorrência da gengivoestomatite herpética primária mais comum é:**

- a) entre 6 a 13 anos de idade.
- b) entre 10 a 12 anos de idade.
- c) antes dos 5 anos de idade.
- d) acima dos 13 anos de idade.

#### **Comentários:**

A **gengivoestomatite herpética aguda**, também conhecida como gengivoestomatite herpética primária é causada pelo vírus *Herpes vírus hominis, subtipo HSV-1* (acomete os tecidos acima da cintura). O contágio acontece a partir do contato com gotículas de saliva ou secreções das lesões de pessoas com a doença. O período de incubação pode durar de 2 a 10 dias. Geralmente, o primeiro contato com o vírus não produz sintomas. No entanto, a primeira manifestação pode ocorrer ainda na primeira infância, entre os 6 meses e 5 anos, e estar associada a sintomas inespecíficos como febre, mal-estar, irritabilidade, dor ao deglutir, linfadenopatia regional e mialgia. **A letra C está correta.**

**19- (CS UFG/Odontopediatria/2019) O conhecimento da estomatologia em odontopediatria é fundamental, pois representa o foco central associado à prevenção, diagnóstico e tratamento das alterações das estruturas bucais que ocorrem na infância. Alterações comuns em recém-nascidos, cuja prevalência é de 80%, resultante de inclusões epiteliais aprisionadas na linha de fusão dos processos palatinos durante o desenvolvimento fetal, caracterizadas por pequenas formações nodulares com 2 a 3**



mm de diâmetros, coloração esbranquiçada, firmes à palpação, circunscritas, única ou múltiplas, assemelhando-se a grãos de arroz, que ocorrem na rafe palatina mediana, constituem:

- a) nódulos de Bohn.
- b) épulide congênita
- c) doença de Riga-Fede.
- d) pérolas de Epstein.

#### Comentários:

As **pérolas de Epstein** são cistos de inclusão formados **ao longo da rafe palatina**. Sua origem está relacionada ao aprisionamento de **tecido epitelial** durante o fechamento do palato (linha mediana). Podem ser circunscritas e firmes à palpação. Com aparência semelhante à "grão de arroz", podem ser únicas ou múltiplas. Não requerem tratamento pois tendem a esfoliar até o 3º mês de vida. **A letra D está correta.**

#### 20 (CESPE/Analista Judiciário/TRT 7ª Região/2017)

##### Caso clínico 5A7AAA

Uma criança, de três anos de idade, deu entrada no pronto atendimento com quadro clínico de febre alta, irritabilidade, dor na boca e dor de cabeça, sintomas iniciados havia mais de quarenta e oito horas. No exame físico, observou-se que a mucosa oral da criança estava vermelha e edematosa, com numerosas úlceras cobertas com pseudomembranas amarelo-acinzentadas e circundadas por um halo eritematoso.

Considerando o caso clínico 5A7AAA, o provável diagnóstico é de:

- a) úlceras aftosas.
- b) gengivoestomatite herpética primária.
- c) doença de mãos, pés e boca.
- d) eritema multiforme.

#### Comentários:

**A letra B está correta.** Você viu como a gengivoestomatite herpética primária despenca nas provas? Asiba tudo sobre ela!

#### 21- Ainda com relação ao caso clínico 5A7AAA, caberá ao dentista responsável pelo atendimento da criança

- a) iniciar o tratamento com a indicação de bochechos diários com dexametasona.



- b) prescrever a administração de amoxicilina, durante sete dias, e bochechos diários com dexametasona.
- c) tratar os sintomas clínicos e prescrever aciclovir via oral, para o caso de agravamento do quadro da criança.
- d) aguardar a evolução do quadro, pois, nesse caso, não é necessário iniciar um tratamento.

**A letra C está correta.** No passado, o tratamento da gengivostomatite herpética primária era sintomático; entretanto, quando os antivirais são administrados na fase prodrômica da doença, podem ser benéficos. Quando o aciclovir em suspensão é iniciado nos três primeiros dias de sintomatologia pela técnica de bochechar e engolir cinco vezes ao dia por cinco dias (crianças: 15 mg/kg até a dose do adulto de 200 mg), a resolução clínica é acelerada de forma significativa. Uma vez iniciado o tratamento, novas lesões não se desenvolvem.

**22- (FCC/Analista Judiciário/TRT 3ª Região/Pediatria/2015) Sendo constatada a presença de uma rânula em um paciente pediátrico, com 2 meses de idade, a terapia proposta é:**

- a) aplicação da técnica de marsupialização, com remoção do teto da rânula.
- b) conservadora e pouco invasiva, com a desobstrução da glândula com a ponta de um instrumento cortante e acompanhamento clínico para detecção de possíveis recidivas.
- c) aplicação de cateter de pequeno diâmetro (para sondagem do ducto lacrimal), com esvaziamento do conteúdo da rânula.
- d) transfixação da rânula com fio de nylon de calibre 2-0, sutura simples frouxa e remoção do fio após 7 dias.
- e) remoção do teto da rânula, com colocação de gaze e acompanhamento clínico para a detecção de possíveis recidivas.

#### **Comentários:**

**A letra B está correta.** Devemos considerar a idade do paciente, por ainda possuir seus sistemas imaturos e em formação devemos optar por tratamentos conservadores.

**23-(FGV/SEMSA-MANAUS/2022) A anquiloglossia é a fusão congênita total ou parcial da língua ao assoalho da boca que pode restringir os movimentos da língua. Com relação ao tema, analise as afirmativas a seguir.**

- I. A indicação cirúrgica para bebês com dificuldade para amamentar, deve ser feita de forma interdisciplinar (fonoaudiólogo, odontopediatra e pediatra).
- II. A presença da anquiloglossia não restringe os movimentos da língua.
- III. Na presença da anquiloglossia, as funções como a fonação, deglutição e mastigação podem estar alteradas.

Está correto o que se afirma em



- a) I e II, apenas.
- b) I e III, apenas.
- c) II e III, apenas.
- d) I, II e III. (E) I, apenas

**Comentários:**

**A letra B é o gabarito da questão.** A alternativa II está incorreta, sabemos que a anquiloglossia tem a indicação de cirurgia quando atrapalha a amamentação

**24-(IBADE/PREF VILA VELHA/2020) A úlcera de Riga Fede é um tipo específico de lesão que ocorre na maioria das vezes na região ventral da língua. Sobre a úlcera de Riga Fede é INCORRETO afirmar que:**

- a) ocorre em bebês devido à presença de dentes neonatais.
- b) o tratamento envolve a conscientização do responsável.
- c) ocorre em bebês devido à falta de coordenação motora mandibular.
- d) o tratamento inclui a suspensão do hábito.
- e) é sinônimo de morsicatio buccarum

**Comentários:**

**A letra E foi dada como incorreta** pela banca. Vamos discutir? Particularmente não concordo com outras alternativas e citarei algumas aqui:

C) ocorre em bebês devido à falta de coordenação motora mandibular - a úlcera de riga fede acontece pela presença de dentes natais ou neonatais na cavidade bucal do bebê e não pelo movimento mandibular. Esses dentes irromperam antes do tempo e provocam a úlcera durante o movimento de ordenha nas mamadas.

d) Também discordo da conduta indicada pois a úlcera ocorre pela presença dos dentes (antes do tempo), que causam uma úlcera pelo movimento de ordenha na amamentação. Sabemos que o aleitamento deve ser exclusivo até 6 meses e não deve ser desincentivado.

**25-(IBADE/PREF VILA VELHA/2020) São características intrabucais do recém-nascido, EXCETO:**

- a) processo alveolar coberto pelos abaulamentos gengivais.
- b) inserção do freio labial na crista alveolar.
- c) uma relação distal do rolete inferior em relação ao superior.





- d) ausência de contato na região anterior com posicionamento lingual entre os roletes gengivais.
- e) perfil facial convexo em razão do retrognatismo mandibular

**Comentários:**

**A letra E foi dada como a exceção, estando incorreta.**

**26-(CSM-CD/2022) Segundo Walter et al. (2014), são características da cavidade bucal do recém-nascido, EXCETO:**

- a) o retrognatismo mandibular, no primeiro ano de vida, é considerado fisiológico e necessita da amamentação natural para desenvolvimento harmonioso da relação maxilomandibular.
- b) ao nascimento, os dentes decíduos estão em diferentes fases do desenvolvimento. Nesse momento os primeiros molares permanentes estão em processo de mineralização, fato que se inicia no início do período gestacional.
- c) o lábio superior apresenta, em sua porção média, o chamado sucking pad (apoio para sucção), que aumenta de volume quando em contato com o seio materno ou estimulado.
- d) na região interna e mediana do lábio superior, há o freio labial. Em mais de 50% dos recém-nascidos, esse freio liga o lábio superior à papila palatina, constituindo um Freio Teto Labial Persistente.
- e) internamente, separando a região dos lábios da cavidade bucal propriamente dita, localizam-se os rodetes gengivais, que, no recém-nascido, são recobertos em toda sua extensão pelo tecido gengival.

**Comentários:**

**A letra B é o gabarito da questão, o correto seria "ao nascimento, os dentes decíduos estão em diferentes fases do desenvolvimento. Nesse momento os primeiros molares permanentes estão em processo de mineralização, fato que se inicia no final do período gestacional".**



## 6 - GABARITO

GABARITO



1. LETRA C
2. LETRA D
3. LETRA C
4. LETRA E
5. LETRA E
6. LETRA D
7. LETRA C
8. LETRA A
9. LETRA B
10. LETRA B
11. LETRA C
12. LETRA B
13. LETRA C
14. LETRA D
15. LETRA C
16. LETRA A
17. LETRA B
18. LETRA C
19. LETRA D
20. LETRA B
21. LETRA C
22. LETRA B
23. LETRA B
24. LETRA E
25. LETRA E
26. LETRA B



## 7 - REFERÊNCIAS BIBLIOGRÁFICA

Manual de odontologia para bebês. Walter, L.R.F. et al., 2014.

Terapêutica Medicamentosa em Odontologia. Andrade, E.D.; 3ª ed., 2014.



## 8- PROTOCOLOS DE TRATAMENTO PREVENTIVO CLÍNICO E CASEIRO

CRIANÇA **SEM RISCO** IDENTIFICADO DE CÁRIE DENTÁRIA

### TRATAMENTO PREVENTIVO

PROTOCOLO DE ATENÇÃO ODONTOLÓGICA PARA CRIANÇAS  
DE 0 A 3 ANOS DE IDADE

AVALIAÇÃO DO RISCO DE CÁRIE DENTÁRIA  
PROCEDIMENTOS CASEIROS E CLÍNICOS

### TRATAMENTO CASEIRO

Bebês que possuem somente dentes anteriores:

- ▲ Realizar limpeza com gaze, fralda, dedeira ou escova dental ao menos 2 vezes ao dia, com água filtrada ou fervida ou água oxigenada diluída em água filtrada na proporção de 1:4.
- ▲ Utilizar fio dental.
- ▲ Enquanto o bebê não usa dentifrício fluoretado, fazer aplicação tópica de fluoreto de sódio a 0,02%, 2 vezes ao dia, friccionando com hastes de algodão após a higiene bucal.

Bebês que possuem dentes posteriores:

- ▲ Preferencialmente, com o irrompimento dos primeiros molares decíduos, iniciar o uso da escova dental.
- ▲ Enquanto o bebê não usa dentifrício fluoretado, fazer aplicação tópica de fluoreto de sódio a 0,02%, 2 vezes ao dia, friccionando com hastes de algodão após a higiene bucal.



## CRIANÇA **COM RISCO** IDENTIFICADO DE CÁRIE DENTÁRIA

### **TRATAMENTO PREVENTIVO**

PROTOCOLO DE ATENÇÃO ODONTOLÓGICA PARA CRIANÇAS  
DE 0 A 3 ANOS DE IDADE

### AVALIAÇÃO DO RISCO DE CÁRIE DENTÁRIA PROCEDIMENTOS CASEIROS E CLÍNICOS

#### **TRATAMENTO CASEIRO**

Bebês que possuem somente dentes anteriores:

- ▲ Realizar a limpeza com gaze, fralda, dedeira ou escova dental mais de 2 vezes ao dia, com água filtrada ou fervida ou água oxigenada diluída em água filtrada na proporção de 1:4.
- ▲ Utilizar fio dental.
- ▲ Utilizar dentifrício fluoretado (com 1.100 ppm de flúor - medida de 0,25 gramas de quantidade). A escovação deve ser sempre supervisionada por um adulto, para evitar ingestão.

Bebês que possuem dentes posteriores:

- ▲ Preferencialmente, com o irrompimento dos primeiros molares decíduos, iniciar o uso da escova dental.
- ▲ Utilizar dentifrício fluoretado (com 1.100 ppm de flúor - medida de 0,25 gramas de quantidade). A escovação deve ser sempre supervisionada por um adulto, para evitar ingestão



## CRIANÇA **COM RISCO** IDENTIFICADO DE CÁRIE DENTÁRIA

### **TRATAMENTO PREVENTIVO**

PROTOCOLO DE ATENÇÃO ODONTOLÓGICA PARA CRIANÇAS  
DE 0 A 3 ANOS DE IDADE

### AVALIAÇÃO DO RISCO DE CÁRIE DENTÁRIA PROCEDIMENTOS CASEIROS E CLÍNICOS

#### **TRATAMENTO CLÍNICO DE CHOQUE:**

- ▲ Realizar a profilaxia com baixa rotação e pasta profilática ou pedra-pomes ou escovação com água filtrada ou fervida.
- ▲ Utilizar fio dental.
- ▲ Aplicar verniz com flúor nos dentes anteriores.
- ▲ Aplicar diamino fluoreto de prata nos dentes posteriores.
- ▲ Fazer 4 sessões consecutivas, com intervalo de 1 semana entre cada sessão.
- ▲ Na última sessão desta fase, aplicar selante nos dentes posteriores.
- ▲ Na última sessão desta fase, agendar retorno com base na reavaliação do risco de cárie dentária.

OBSERVAÇÃO: em todas as sessões fazer REAVALIAÇÃO DO RISCO e reforço educativo para sua reversão.



## TRATAMENTO CLÍNICO PARA TODOS OS BEBÊS COM RISCO IDENTIFICADO DE CÁRIE DENTÁRIA

- ▲ Realizar a profilaxia com baixa rotação e pasta profilática ou pedra-pomes ou escovação com água filtrada ou fervida.
- ▲ Utilizar fio dental.
- ▲ Aplicar diamino fluoreto de prata nos molares (no caso de pacientes sem acompanhamento constante) ou verniz com flúor nos molares decíduos (no caso de pacientes que comparecem regularmente às chamadas) e selante nos molares decíduos (em casos de pacientes que possuem fendas e/ou defeitos de esmalte na face oclusal e comparecem regularmente às consultas de retorno).
- ▲ Agendar retorno com base na reavaliação do risco de cárie dentária feita em cada consulta.

OBSERVAÇÃO: pode-se usar verniz de clorexidina a 1% com tanino alternando semanalmente com verniz fluoretado.<sup>160</sup>



# ESSA LEI TODO MUNDO CONHECE: PIRATARIA É CRIME.

Mas é sempre bom revisar o porquê e como você pode ser prejudicado com essa prática.



**1** Professor investe seu tempo para elaborar os cursos e o site os coloca à venda.



**2** Pirata divulga ilicitamente (grupos de rateio), utilizando-se do anonimato, nomes falsos ou laranjas (geralmente o pirata se anuncia como formador de "grupos solidários" de rateio que não visam lucro).



**3** Pirata cria alunos fake praticando falsidade ideológica, comprando cursos do site em nome de pessoas aleatórias (usando nome, CPF, endereço e telefone de terceiros sem autorização).



**4** Pirata compra, muitas vezes, clonando cartões de crédito (por vezes o sistema anti-fraude não consegue identificar o golpe a tempo).



**5** Pirata fere os Termos de Uso, adultera as aulas e retira a identificação dos arquivos PDF (justamente porque a atividade é ilegal e ele não quer que seus fakes sejam identificados).



**6** Pirata revende as aulas protegidas por direitos autorais, praticando concorrência desleal e em flagrante desrespeito à Lei de Direitos Autorais (Lei 9.610/98).



**7** Concurseiro(a) desinformado participa de rateio, achando que nada disso está acontecendo e esperando se tornar servidor público para exigir o cumprimento das leis.



**8** O professor que elaborou o curso não ganha nada, o site não recebe nada, e a pessoa que praticou todos os ilícitos anteriores (pirata) fica com o lucro.



Deixando de lado esse mar de sujeira, aproveitamos para agradecer a todos que adquirem os cursos honestamente e permitem que o site continue existindo.