

## **Aula 00 - Prof<sup>a</sup> Larissa Oliveira**

*Força Aérea Brasileira - FAB (CADAR)  
Conhecimentos Específicos de Cirurgia  
Bucomaxilofacial - 2025 (Pré-Edital)*

Autor:

**Cássia Reginato, Larissa Oliveira  
Ramos Silva, Mirela Sangoi  
Barreto**

01 de Dezembro de 2023

# Índice

1) Apresentação Traumatologia Bucomaxilofacial .....	3
2) Manejo Inicial do Paciente com Traumatismo .....	4
3) Lesões de Tecido Mole .....	16
4) Fixação Rígida X Não Rígida .....	24
5) Fraturas Mandibulares .....	30
6) Fraturas do Côndilo Mandibular .....	43
7) Fraturas do Terço Médio .....	49
8) Fraturas do Osso Frontal .....	77
9) Outras Fraturas .....	84
10) Ferimentos por Arma de Fogo .....	89
11) Considerações Finais - Traumatologia .....	96
12) Questões Comentadas - Traumatologia .....	98
13) Lista de Questões - Traumatologia .....	115
14) Resumo - Traumatologia .....	127



## APRESENTAÇÃO DO CURSO

Olá, aluno(a)! Tudo bem? Desejo boas-vindas à **Traumatologia Bucomaxilofacial**.



Meu nome é **Larissa Oliveira**, sou graduada em Odontologia e especialista em Cirurgia e Traumatologia Bucomaxilofacial. Quando prestei prova de residência, fui aprovada em Recife, para o Hospital Getúlio Vargas, e em Salvador, na UFBA/OSI. Nos concursos, fui classificada em 1º lugar na ESFCEEx 2023 para o cargo de cirurgião-dentista, especialista em CTBMF. Como podem perceber, há não muito tempo atrás, eu estava justamente aí onde você, concurseiro(a), está. Logo, tentarei utilizar da minha experiência para auxiliá-lo(a) na preparação para os concursos que forem prestar.

Nesta aula você estudará os **principais tópicos referentes ao trauma de face**. Sei que é um conteúdo extenso, mas ele é bem cobrado em provas de cirurgia bucomaxilofacial e você precisará dominá-lo, ok? Darei o meu melhor para que você gabarite as questões de traumatologia facial, mas também precisarei do seu empenho.

Para qualquer dúvida, estou disponível no fórum de dúvidas na área do aluno

Estou também no Instagram. Sempre posto dicas, questões, notícias do mundo dos concursos.

 @prof.larissaoliveira\_

Siga também o Estratégia Saúde no Instagram. Lá, você ficará atualizado de todas as notícias no mundo dos concursos das áreas da saúde. Você pode clicar aqui para nos seguir: @estrategia.saude

Temos também um canal exclusivo no YouTube. No nosso canal, você encontra videoaulas, webnários, entrevistas com aprovados e muito mais. Inscreva-se através do link abaixo:

<https://www.youtube.com/@EstrategiaSaude>

Como há bastante conteúdo a ser estudado e o tempo é curto, não vou me alongar por aqui.

**Vamos trabalhar duro e chegar lá, juntos!**

*Larissa Oliveira*



## MANEJO INICIAL DO PACIENTE COM TRAUMATISMO

Inicialmente, você deve saber que pacientes vítimas de traumatismo devem ser avaliados e atendidos de maneira precisa e sistemática, a fim de que a extensão das lesões seja rapidamente definida. Nesse sentido, é bom que você saiba que a morte após traumatismo apresenta uma distribuição trimodal. Veja abaixo:



**1º pico:** segundos ou minutos após a lesão. Invariavelmente, essas mortes são decorrentes de lacerações do cérebro, tronco encefálico, parte superior da medula espinal, coração, aorta e outros vasos calibrosos. Poucos desses pacientes podem ser salvos, embora, em áreas com transporte rápido e em algumas circunstâncias favoráveis, algumas dessas mortes tenham sido evitadas.

**2º pico:** primeiras poucas horas após a lesão. Esse período é conhecido como "horas douradas", pois são pacientes que podem ser salvos se houver avaliação e manejo rápidos. A morte geralmente se dá em virtude de hemorragia ou lesão do sistema nervoso central (SNC).

**3º pico:** 3 dias ou semanas após a lesão. Geralmente, se deve à sepse, falência múltipla de órgãos ou embolia pulmonar.

Os pacientes traumatizados devem ser submetidos a uma avaliação inicial, e o tratamento priorizado corresponde à **estabilização de seus sinais vitais** e aos **seus ferimentos**.

A meta do atendimento de emergência inicial é **reconhecer as lesões potencialmente fatais e fornecer as medidas salva-vidas e de apoio até que cuidados definitivos possam ser iniciados.**

### Avaliação da Severidade do Trauma

De acordo com Miloro et al. (2016) os traumas podem ser divididos em:





- 1) **Lesões Graves:** representam uma **ameaça imediata à vida**, interferem nas funções fisiológicas vitais. Correspondem a aproximadamente 5% das lesões dos pacientes, mas mais de 50% delas estão associadas às mortes por trauma. Exemplos: comprometimento das vias respiratórias, ventilação insuficiente, hemorragia e lesão do sistema circulatório ou choque.
- 2) **Trauma de caráter urgente:** representam até cerca de 10 a 15% de todas as lesões e **não oferecem nenhuma ameaça imediata à vida**. Exemplos: lesões no abdome, nas estruturas orofaciais, no peito ou nas extremidades que requerem intervenção cirúrgica ou reparação, mas seus sinais vitais estão estáveis
- 3) **Traumas de caráter não-urgente:** esse tipo de trauma **não representa risco de morte imediato** e representam 80% dos casos. São necessárias avaliações, exames e observação para esclarecer a natureza do trauma. Eventualmente, os pacientes necessitam de cirurgia.

Um paciente vítima de algum trauma entrou no pronto-atendimento, e agora o que fazer?

Em um primeiro momento, deve ser avaliada a severidade do trauma para que sejam priorizadas as urgências que representem risco de morte.

E como fazemos essa avaliação?



Cerca de 25% a 33% das mortes causadas por trauma podem ser evitadas quando o cirurgião-dentista adota uma abordagem organizada e sistemática de avaliação. (Miloro et al., 2016).



## Escala de Glasgow (GCS)

Existem escalas que facilitam essa triagem inicial por avaliarem de forma rápida o **envolvimento de órgãos vitais e a severidade do dano**. Uma das mais conhecidas e empregadas é a chamada **Escala de Glasgow (GCS)**, desenvolvida em 1974 por Teasdale & Jennet, e foi a primeira tentativa de quantificação da severidade dos traumas de cabeça.

Ela avalia três variáveis: **a resposta motora, verbal e abertura de olhos**. A **resposta motora** informa o nível de funcionamento do **sistema nervoso central (SNC)**. A **resposta verbal** demonstra a **capacidade do SNC de relacionar informações** e a **abertura de olhos** indica o **funcionamento do tronco cerebral**. A letra T é empregada nos casos de pacientes entubados no momento do exame. Você verá abaixo a tabela com a pontuação, que varia de 3 a 15. Cabe destacar que a Escala de Glasgow não considera a causa do trauma e nem o tratamento.



RESPOSTA MOTORA		RESPOSTA VERBAL		ABERTURA DE OLHOS	
6	Obedece	5	Orientada		
5	Localiza a dor	4	Confusa	4	Espontaneamente
4	Fuga da dor	3	Palavras inapropriadas	3	Ao falar
3	Flexão anormal	2	Incompreensível	2	Ao sentir dor
2	Extensão anormal	1	Sem resposta	1	Sem resposta
1	Sem resposta				



(Objetiva Concursos - 2023) Paciente sofreu um acidente automobilístico e foi socorrido. Ao avaliar neurologicamente, o paciente abre os olhos espontaneamente, dá respostas confusas e obedece a



comandos. Com essas informações, é possível afirmar que o escore na escala de Glasgow desse paciente é de:

- a) 10
- b) 2
- c) 6
- d) 14

#### Comentários:

Aqui, precisa fazer a conta. Vamos lá!

Abre os olhos espontaneamente - 4; resposta confusa - 4; obedece a comando - 6. Total: 14

A **letra D** está **correta** e é o gabarito da questão.

A **GCS** pode ser utilizada na **previsão do prognóstico**, mas ela **não considera fatores como causa do trauma, sinais locais ou colaterais, processos metabólicos, difusos ou intoxicação e tratamento**. (Miloró et al., 2016)

## Escore de Trauma

Outra classificação comumente empregada na avaliação do paciente traumatizado é a **Tabela de Gradação do trauma (TGT)**, desenvolvida por Champion et col. Através dela são analisadas **cinco variáveis** que caracterizam o **status fisiológico dos sistemas cardiovascular, respiratório e nervoso do paciente**. Quanto maior o somatório, melhor o prognóstico.



1. GCS
2. Taxa respiratória
3. Expansão respiratória
4. Pressão sanguínea sistólica
5. Reenchimento capilar

## Escore de Trauma revisado

Em 1989 foi elaborada uma versão revisada, o Escore de Trauma revisado desconsidera fatores como **pressão sanguínea sistólica** e **reenchimento capilar** pela dificuldade de avaliação desses



parâmetros em uma situação de trauma. Nesta versão valores mais baixos indicam uma maior severidade do trauma.

## Score de Gravidade da Lesão

A **Escala de severidade do traumatismo (EST)** foi desenvolvida para classificação de ferimentos traumáticos múltiplos. O dano é avaliado e categorizado quanto à sua gravidade conforme o sistema de órgãos afetados (respiratórios, cardiovascular, SNC, abdominal, extremidades e pele). A **taxa de mortalidade aumenta** proporcionalmente à **gravidade do trauma e idade do paciente**. As três maiores pontuações para sistemas de órgãos são, então, elevadas ao quadrado e adicionadas; a maior pontuação possível de gravidade de lesão é 108 ( $6^2 + 6^2 + 6^2$ ).

Foi detectado que as taxas de mortalidade aumentam com a maior gravidade da lesão e a idade.



Classificação de acordo com a gravidade:

- Grau 1 = leve
- Grau 2 = moderado
- Grau 3 = severo sem risco
- Grau 4 = risco de morte com sobrevida provável
- Grau 5 = sobrevida não provável
- Grau 6 = danos fatais aos sistemas cardiovasculares

Além das escalas que são utilizadas para avaliar a gravidade das lesões, os mecanismos que levaram à lesão e fatores anatômicos da lesão também são importantes.

## Fatores que têm uma alta correlação com as lesões potencialmente fatais

1. Colisão envolvendo grande dissipação de energia ou rápida desaceleração;
2. Queda de altura superior a 6 metros;
3. Sinais de que o paciente se encontrava em ambiente perigoso quando ferido (ex: incêndio, água gelada).





4. Acidente automobilístico em que o paciente levou mais de 20 minutos para ser removido, estrago grande no lado do passageiro, deslocamento do eixo dianteiro para trás, paciente é ejetado do veículo, capotagem ou morte de outros passageiros.

### Fatores anatômicos correlacionados com a mortalidade

1. Trauma com perfuração da cabeça, pescoço, tronco, virilha ou coxa;
2. Tórax instável;
3. Queimaduras graves;
4. Amputações;
5. Duas ou mais fraturas proximais em ossos longos e paralisia.



Além desses fatores, doenças sistêmicas (ex: cardíacas e respiratórias) e idade (menor que 5 anos e maior que 55 anos) influenciam no prognóstico.

## ATLS (Advanced Trauma Life Support - Suporte Avançado de Vida no Trauma)

É o famoso **ABCDE do trauma**.

**A**irway maintenance with cervical spine control - **manutenção das vias respiratórias com controle da coluna cervical**.

**B**reathing and adequate ventilation - **respiração e ventilação** adequadas.

**C**irculação com controle da **hemorragia**.

**D**egree of consciousness - breve exame **neurológico** para estabelecer o grau de consciência.

**E**xposição do paciente por meio da retirada completa das roupas para evitar que algumas **lesões passem despercebidas**.

Esse sistema foi desenvolvido pelo Comitê de Trauma do Colégio Americano de Cirurgiões e consiste em um método ordenado e sistemático de avaliação do paciente traumatizado. Em um primeiro momento é realizada uma avaliação rápida, seguida de ressuscitação de funções vitais, avaliação secundária e início do tratamento definitivo.

Feita a triagem inicial e reversão de condições que representem risco de morte, é estabelecida a **manutenção das vias aéreas, o controle da coluna cervical e a administração de oxigênio suplementar**. Deve ser evitada, em pacientes que apresentem trauma em regiões acima da clavícula, a hiperextensão ou hiperflexão do pescoço pelo risco de dano à espinha cervical.



A **obstrução das vias aéreas superiores** pode ser causada por:

1. **sangramento** em estruturas orofaciais ou faciais;
2. **aspiração** de corpo estranho;
3. **regurgitação** de conteúdo estomacal; e
4. **posicionamento da língua** (principalmente em pacientes inconscientes).

No caso do **posicionamento da língua**, responsável pela **obstrução das vias aéreas superiores**, uma manobra adotada é a de **erguer o mento do paciente ou levantar a mandíbula em posição protrusiva** (método mais seguro de manipulação para um paciente com suspeita de dano cervical).

O **controle da coluna cervical** pode ser obtido com o auxílio de uma prancha cervical, ataduras e imobilizadores específicos de cabeça. Miloro et al. (2016), citam que colares flexíveis ou semirrígidos possibilitam uma estabilização de apenas 50% dos movimentos.

Segundo Miloro et al. (2016), o estado pulmonar deve ser avaliado e, se o paciente não estiver respirando ventilação artificial, deve ser administrada através de um Ambu ou bolsa acoplada a um tubo endotraqueal. Depois de estabelecida uma respiração contínua e via aérea segura, deve ser providenciada **administração de oxigênio suplementar**, seja através de cânula nasal, máscara facial ou tubo endotraqueal.

Posteriormente à manutenção de uma via aérea adequada, é avaliada a **circulação sanguínea**, já que **a causa mais comum de choque é a hipovolemia** (resultante de uma hemorragia). Cabe ressaltar, que a hipovolemia pode ser diagnosticada através da avaliação do ritmo e da regularidade da pulsação.



Define-se hemorragia como a **perda acentuada de sangue circulante**.

A **perfusão inadequada nos tecidos pode causar danos irreversíveis** a órgãos vitais como o cérebro ou rins em curto espaço de tempo.

A **perfusão da pele é o indicador mais seguro da perfusão tecidual pobre** na avaliação inicial do paciente.

A **frequência e o caráter de pulsação são boas medidas da taxa cardíaca, sendo a primeira mais sensível à hipovolemia que a pressão sanguínea**.



Idealmente a quantidade de sangue perdida deve ser a mesma da quantidade dada.

(Miloró et al., 2016)



Vamos falar um pouco mais sobre hemorragia??

Sangramentos podem ser externos ou internos. **Os externos podem ser controlados com pressão direta sobre a ferida**, se uma extremidade for acometida ela deve ser elevada. Mas como deve ser feita a pressão? De **forma firme e contínua**, e o curativo, no caso de ficar cheio de sangue (encharcado), não deve ser retirado, mas deve ser sobreposto com curativos adicionais a fim de evitar que a remoção do curativo rompa o coágulo formado.

São locais internos com potencial de hemorragia: cavidade torácica, abdome, retroperitônio e extremidades.

**Ferimentos na pele e no couro cabeludo podem ser ocluídos através de sutura, seguida de pressão direta para evitar a formação de hematomas.** Cabe destacar que **a maioria das hemorragias associadas aos traumas faciais pode ser controlada através de tamponamento e pressão direta.**

Como vimos, a causa mais comum de choque é a hipovolemia resultado de uma hemorragia. Miloro et al., (2016) trazem a seguinte classificação:



**Hemorragia de Classe I - Perda de sangue até 15%:** os sintomas clínicos são mínimos em um adulto, pode ser vista uma taquicardia moderada, mas por mecanismos compensatórios a pressão sanguínea normal nivelada, pressão de pulso, taxa respiratória e perfusão tecidual são mantidas.

**Hemorragia de Classe II - Perda de sangue de 15% a 30%:** são vistos sintomas como taquicardia, taquipneia e diminuição entre a pressão sanguínea sistólica e



diastólica ou pressão de pulso. A vasoconstrição periférica pode aumentar o tempo de reenchimento capilar e a pele pode apresentar-se úmida e fria.

**Hemorragia de Classe III - Perda de sangue de 30% a 40%:** essa perda é prejudicial à sobrevivência dos tecidos de órgãos vitais. São sinais perfusão tecidual inadequada, vasoconstrição, taquicardia acentuada, taquipneia, um nível diminuído de pressão sistólica, diaforese, ansiedade, inquietude e diminuição da produção urinária.

**Hemorragia de Classe IV - Perda de sangue maior que 40%:** risco de morte. São sintomas taquicardia acentuada, diminuição da pressão sistólica para menos de 60mmHg, vasoconstrição acentuada com pressão de pulso muito estreita, diaforese acentuada, estado mental inerte e sem produção de urina.

(VUNESP - 2023) No manejo do paciente vítima de trauma em choque hipovolêmico, a velocidade com a qual a reanimação é iniciada e o tempo necessário para reverter o choque são fatores cruciais para a evolução do paciente. O foco deve ser sempre em controlar a hemorragia.

Um paciente classificado como hemorragia de classe III apresenta perda de sangue de

- a) 5 a 10%.
- b) 10 a 15%.
- c) 30 a 40%.
- d) 40 a 50%.
- e) acima de 50%.

**Comentários:**

A **letra C** está **correta** e é o gabarito da questão. Revise a classificação.



Um paciente em choque hipovolêmico deve ser colocado na **posição de Trendelenburg**, ou seja, de cabeça para baixo para esvaziar a parte venosa da circulação periférica que retorna ao coração.

São **sinais que indicam a realização de tomografia computadorizada (TC)** de cabeça:

1. Falta de consciência;
2. Reação pupilar alterada à luz;
3. Convulsão;
4. Inconsciência por alguns minutos;
5. Estado mental anormal;



6. Avaliação neurológica anormal; e
7. Fratura craniana.

Ao exame físico, **as pupilas devem reagir de forma igual**. Alterações podem ser ocasionadas por **danos cerebrais, ao nervo óptico ou a variações nas pressões intracranianas**.

Veja abaixo uma tabela sobre as possíveis formas de reação pupilar.

CONDIÇÃO OU CONSTATAÇÃO	DEFINIÇÃO, SIGNIFICADO CLÍNICO E MÉTODOS DE IDENTIFICAÇÃO
ANISOCORIA	<b>Desigualdade</b> do tamanho das pupilas. As pupilas devem ser examinadas com o paciente em sala com pouca iluminação. Se houver anisocoria, deve haver <b>suspeita de traumatismo craniano e lesões no III nervo craniano</b> .
PUPILA DE MARCUS GUNN	<b>Assimetria na resposta</b> das pupilas à luz. Pupila de Marcus Gunn significa que houve <b>lesão no II par de nervo craniano</b> . O direcionamento da luz ao olho ileso fará com que ambas as pupilas se contraíam. Movendo a luz para o olho lesionado há dilatação de ambas as pupilas devido à má ou precária percepção de luz. Lesão no nervo óptico pode ser causada por diversos fatores, incluindo a compressão causada por hematoma retrobulbar ou hemorragia, neuropatia óptica traumática e lesões diretas.
PUPILAS IRREGULARES	<b>Se a pupila apresentar forma irregular, deve haver grande suspeita de lesão do globo</b> . Se a pupila apresentar formato de lágrima, o ponto da lágrima geralmente aponta a área de ruptura do globo, principalmente se houver lacerações na pálpebra.
PUPILA FIXA OU DILATADA	<b>Se a pupila estiver fixa ou dilatada, deve-se suspeitar de traumatismo craniano</b> antes de se considerarem causas adicionais.

*Tabela retirada de: FONSECA, Raymond J.; WALKER, Robert James; BARBER, H Dexter; POWERS, Michael P.; FROST, David E.. Trauma Bucomaxilofacial. 4. ed. Rio de Janeiro: Elsevier, 2015. 912 p.*

A TC de cabeça pode auxiliar no **diagnóstico de hemorragia intracraniana**.

A consciência pode estar deprimida ou o coma pode estar presente como resultado de:



1. Hipóxia;
2. Hipercapnia;
3. Hipoperfusão; e
4. Hiperglicemia e hipoglicemia.

## Avaliação dos Pacientes com Trauma Facial

Embora a prioridade em lesões orofaciais esteja subordinada a lesões mais críticas, com risco de morte, o papel do cirurgião bucomaxilofacial em exames primários e secundários deve ser enfatizado.

As **lesões faciais** são classificadas em **quatro categorias** de acordo com a urgência do tratamento necessário:

1. **Tratamento imediato, de reanimação ou de emergência:** lesões faciais que apresentam risco de morte (causando obstrução da via aérea ou hemorragia severa) ou com risco à visão (causando aumento da pressão intraocular) e que demandam intervenções imediatas visando proteger a via respiratória, cessando a hemorragia, ou aliviando a pressão intraocular via cantólise.
2. **Tratamento necessário dentro de poucas horas:** lesões faciais que estejam muito contaminadas em um paciente hemodinamicamente estável.
3. **Tratamento necessário dentro de 24 horas:** algumas fraturas faciais e lacerações.
4. **Tratamento postergado para mais de 24 horas, se necessário:** a maioria das demais fraturas faciais.

Lembra-se do tópico "C" do **ABCDE** do trauma que trata sobre controle da hemorragia. Aqui, farei algumas considerações sobre o controle da hemorragia em algumas estruturas faciais.



A **laceração do couro cabeludo** pode causar perda de grande quantidade de sangue e resultar em **choque hipovolêmico ou hemorrágico**. É necessário que lacerações no couro cabeludo sejam estabilizadas antes de quaisquer transferências inter-hospitalares ou realização de procedimentos demorados de diagnóstico. Lacerações no couro cabeludo podem ser mais rapidamente estabilizadas com o uso de cliques de Raney, que devem estar disponíveis nos compartimentos de emergência de trauma e centros cirúrgicos. Demais medidas de estabilização temporária potencialmente úteis são grampos e suturas.

Com relação ao nariz, **epistaxe** é um problema grave que pode ocasionar **obstrução da via respiratória, aspiração, choque e exsanguinação** se não reconhecida e gerenciada precocemente.



**A causa mais frequente de hemorragia intensa entre pacientes com trauma de face é a fratura do terço médio da face**, que tipicamente causa epistaxe com sangramento através da cavidade oral.

O controle de epistaxe intensa e potencialmente letal consiste em:

- Proteger as vias aéreas com intubação endotraqueal ou traqueotomia, se necessário.
- Descartar a coagulopatia.
- Tamponamento das cavidades nasais anteriores e posteriores.

O tamponamento nasal posterior é mais bem realizado com uma sonda de Foley 14, 16, ou 18 Fr com balão de 10 mL. O material utilizado para realizar o tamponamento nasal anterior é a gaze padrão de meia polegada, umedecida com bacitracina (ou gaze vaselinada), colocada de forma sobreposta, com início no assoalho do nariz estendendo superiormente.

Quando na cavidade oral, geralmente o sangramento pode ser gerenciado temporariamente com tamponamento e pressão. Hemorragia severa pode ser indicação de que sistemas vasculares alveolares inferiores romperam-se.



## LESÕES DE TECIDOS MOLES

Coruja, nesse tópico nós veremos os tipos de lesões de tecido, seu manejo e algumas considerações importantes sobre anatomia de cada região da face. Ao final, falaremos sobre a profilaxia para lesões de tecidos moles causadas por mordida animal ou humana.

Os **objetivos** do tratamento das lesões de tecidos moles são **reparar sem ocasionar infecção e minimizar as cicatrizes**.

Inicialmente, é necessário avaliar e estabilizar o paciente vítima de trauma. A obtenção da hemostasia é fundamental, e a maioria dos sangramentos responderá favoravelmente à utilização de curativo compressivo.



Deve-se **evitar o pinçamento indiscriminado dentro da ferida**, porque pode resultar em danos a estruturas importantes, como o nervo facial ou o ducto parotídeo.

Aluno, atente-se ao seguinte: em lesões de tecidos moles que não envolvam a face, o tempo transcorrido desde a lesão inicial até o tratamento é importante, pois o risco de infecção aumenta com o tempo. Entretanto, **na face, em virtude da sua alta vascularização, não é nenhum período de ouro para que a sutura seja realizada**. Na face, a cicatrização das feridas é afetada pelo intervalo entre a lesão e o reparo.

As bancas tentarão te confundir dizendo que feridas ocorridas há muitos dias não devem ser suturadas. Não caia nessa!

### Profilaxia antitetânica

Coruja, memorize a tabela abaixo. Ela foi retirada do livro do professor Roger Moreira do ano de 2017.





HISTÓRIA DE VACINAÇÃO PRÉVIA CONTRA O TÉTANO	FERIMENTOS COM RISCO MÍNIMO DE TÉTANO <sup>a</sup>		FERIMENTOS COM ALTO RISCO DE TÉTANO <sup>b</sup>	
	VACINA	SAT/IGHAT	VACINA	SAT/IGHAT
INCERTAS OU MENOS DE 3 DOSES	SIM <sup>c</sup>	NÃO	SIM	SIM
3 DOSES OU MAIS, SENDO A ÚLTIMA HÁ MENOS DE 5 ANOS	NÃO	NÃO	NÃO	NÃO
3 DOSES OU MAIS, SENDO A ÚLTIMA HÁ MAIS DE 5 ANOS E MENOS DE 10	NÃO	NÃO	SIM (1 REFORÇO)	NÃO <sup>d</sup>
3 DOSES OU MAIS, SENDO A ÚLTIMA HÁ 10 ANOS OU MAIS	SIM	NÃO	SIM	NÃO <sup>e</sup>

a) Ferimentos superficiais, limpos, sem corpos estranhos ou tecidos desvitalizados.

b) Ferimentos profundos ou superficiais sujos; com corpos estranhos ou tecidos desvitalizados; queimaduras; feridas puntiformes ou por armas brancas e de fogo; mordeduras, politraumatismos e fraturas expostas.

c) Vacinar e parazar as próximas doses para complementar o esquema básico. Essa vacinação visa proteger contra o risco de tétano por outros ferimentos futuros. Se o profissional que presta o atendimento suspeita que os cuidados posteriores com o ferimento não serão adequados, deve considerar a indicação de imunização passiva com SAT ou IGHAT. Quando indicado o uso de vacina e SAT ou IGHAT concomitantemente, devem ser aplicados em locais diferentes.

d) Para paciente imunocomprometido, desnutrido grave ou idoso, além do reforço com vacina, está também indicada SAT ou IGHAT.

e) Se o profissional que presta o atendimento suspeita que os cuidados posteriores com o ferimento não serão adequados, deve considerar a indicação de imunização passiva com SAT ou IGHAT. Quando indicado o uso de vacina e SAT ou IGHAT concomitantemente, devem ser aplicados em locais diferentes.

## Classificação das Lesões de Tecidos Moles

Coruja, memorize essa classificação, principalmente as características e tratamento para cada tipo de lesão.



## Abrasões

Causadas por **forças de cisalhamento que removem uma camada superficial da pele**, levando a perda da epiderme e parte da derme. **Tatuagem** no local pode ocorrer por conta da impregnação de detritos (que não foram removidos durante a limpeza) na derme exposta. Geralmente são ferimentos **muito doloridos** pela presença de terminações nervosas livres expostas.

Em geral, essas lesões superficiais cicatrizam com cuidados locais da ferida. Após a limpeza da ferida, a abrasão é recoberta com uma camada fina de pomada antibiótica, para minimizar a dessecação e a formação de crostas secundárias na ferida. independente da estratégia de proteção da ferida, é importante que ela esteja sempre limpa, sem crostas e protegida da ação direta do sol.

Esse tipo de lesão **não costuma deixar cicatrizes**, a menos que se estenda de maneira expressiva pela camada dérmica reticular.

## Contusões

Causadas por **traumas contusos que formam edema e hematoma nos tecidos subcutâneos**.

Pequenos hematomas normalmente resolvem-se sem tratamento, mas pode ocorrer a hipopigmentação ou a hiperpigmentação dos tecidos envolvidos, mas raramente são permanentes. Os hematomas grandes devem ser drenados para evitar alterações pigmentares permanentes e atrofia subcutânea secundária.

## Ferimentos cortantes ou feridas incisas

Essas feridas são **causadas por objetos cortantes e afiados como vidros ou lâminas**. Possuem **bordas regulares e lineares de bom aspecto, com dano tecidual mínimo**.

Nesses ferimentos, é importante que se avalie a profundidade e as estruturas anatômicas afetadas.

Na maioria dos casos, esses ferimentos podem ser tratados por **fechamento primário em camada única, quando superficial**, ou **suturas por planos, quando indicado**.

## Ferimentos perfurantes

São aqueles que **apresentam pequeno orifício**, mas que tem maior profundidade, com **grande possibilidade de lesão a estruturas nobres como vasos e nervos**. Geralmente são provocados por **objetos finos e pontiagudos como punhais e projéteis de baixa velocidade**.

Esses ferimentos devem ser **suturados por planos**.

## Lacerações

São ferimentos que **apresentam solução de continuidade, mas com bordas irregulares, afiadas, contusas ou estreladas**. Apresentam quantidade variável de tecido lesado ou inviável em suas margens devido à abrasão ou esmagamento.



São **causados por dissipação de energia de um objeto traumatizante não cortante**.

A profundidade da penetração deve ser explorada cuidadosamente nos casos agudos, e o fechamento deve ser realizado em camadas. No caso de margens irregulares, elas devem ser excisadas de modo conservador para fornecer bordas perpendiculares de pele e evitar a formação de cicatriz excessiva.

## Ferimentos por esmagamento

**Causados por trauma fechado, assim como na contusão, mas aqui as camadas mais internas da pele e tecido conjuntivo sofrem danos severos.** Na maioria das vezes, pode haver pouco ou nenhum dano externo, o que leva ao engano da real gravidade da lesão.

## Ferimentos avulsivos

As lesões por avulsão caracterizam-se pela **perda de segmentos de tecido mole, que muitas vezes resulta em alterações anatômicas graves**. Esses ferimentos podem ser em camadas superficiais da pele ou ser de espessura total, envolvendo, inclusive, músculos e tecido ósseo subjacente.

Avulsões pequenas podem ser tratadas através de dissecação do plano subcutâneo e fechamento primário. Quando o fechamento primário não é possível, outras opções são consideradas. Elas incluem os retalhos locais ou permitem que a ferida se repare por segunda intenção, seguida por técnicas de fechamento tardio dos tecidos moles.

Quando os lábios, pálpebras e ápice nasal não estão envolvidos, aguardar o fechamento por segunda intenção pode ser uma opção interessante.

## Ferida por mordidas humanas e de animais

Coruja, o que as bancas mais cobram sobre esse tópico é a **profilaxia antibiótica**.

Essas lesões podem variar de perfurações a avulsões, e apresentam **especial tendência a complicações infecciosas**. Mordidas de cachorro são mais comuns (80 a 90%), sendo as crianças as principais vítimas, e o terço médio da face é frequentemente envolvido.




O manejo dos ferimentos por mordida abrange **grandes quantidades de irrigação e meticuloso fechamento primário**. A irrigação da ferida e seu desbridamento são importantes na redução da infecção.

Preste muita atenção ao que foi dito acima, pois as bancas adoram dizer que não se fecha feridas por mordedura, e isso não é verdade!

**O fechamento imediato das lesões de mordida é seguro, mesmo com lesões mais antigas.**

O atraso na apresentação, além de 24 h, não é necessariamente uma contraindicação para reparação imediata, mas o esmagamento extenso dos tecidos ou o edema extenso geralmente ditam uma abordagem mais conservadora, como um fechamento tardio.

Mordidas de cães frequentemente são abertas e se prestam a vigorosa irrigação e desbridamento. Os gatos têm uma grande quantidade de bactérias na boca, sendo o patógeno mais frequente e importante a **Pasturella multocida**. As mordidas de gato são associadas a um risco duas vezes maior de infecção do que as feridas mais comuns por mordida de cães. Como as mordidas de gato geralmente causam ferimentos perfurocortantes, elas são difíceis de limpar.



Na maioria dos casos, as questões falarão sobre uma mordida por cachorro, e ainda assim irão falar sobre a **Pasturella multocida**. Ou seja, não se apegue ao fato de o Miloro falar que é prevalente em gatos, pois em cachorros também são encontradas, mas com menor frequência.

**A profilaxia antibiótica deve ser dirigida à P. multocida** para infecções que se apresentam dentro das primeiras 24 h da lesão. No caso de feridas exibidas depois desse período, espécies de estreptococos e estafilococos são mais comuns e a profilaxia antibiótica com um antibiótico resistente à penicilinase deverá ser escolhida. Segundo Moreira, (2017), pacientes com lacerações ou avulsões devem fazer uso de antibióticos por, no mínimo, 10 dias.



**Amoxicilina com clavulanato** é o fármaco de escolha atual para as feridas por mordidas.

A profilaxia da raiva deve ser administrada para mordidas de cão ou gato doméstico sem provocação e que apresente comportamento bizarro ou um ataque por um animal selvagem como guaxinim, gambá, morcego, raposa ou coioite.



## Sequência de Reparação e Técnica Básica

Ao decidir sobre o ambiente de tratamento das lacerações, deve-se levar alguns fatores em consideração:

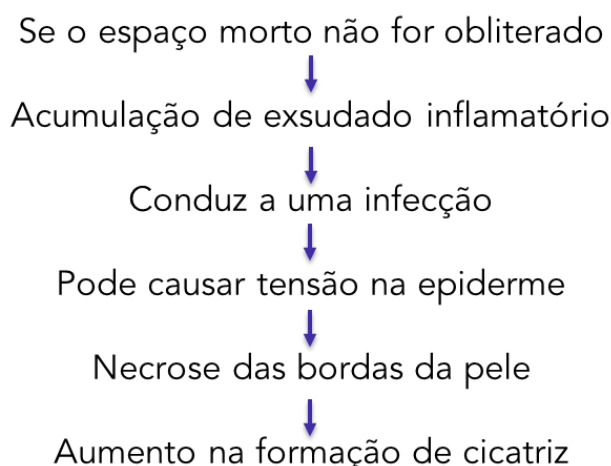
- ✓ Lacerações grandes e complicadas exigem iluminação ideal e a cooperação do paciente;
- ✓ Em lesões em que haja uma preocupação que as estruturas profundas foram danificadas, uma anestesia geral proporciona a melhor oportunidade para a exploração e a reparação;
- ✓ O paciente pode requerer a reparação de outras lesões traumáticas na sala de cirurgia.

O ideal é que o local seja anestesiado antes da reparação, pois possibilita uma manipulação mais eficaz, mas deve-se evitar a infiltração dentro da ferida, para que não haja distorção de marcos anatômicos importantes.

Após anestesia, a ferida deve ser completamente desbridada, mas de maneira conservadora para preservar a anatomia do tecido. Os tecidos desvitalizados devem ser removidos, pois potencializam o risco de infecção da ferida. O ferimento deve ser bastante irrigado para reduzir a flora bacteriana da ferida e remover corpos estranhos.

Coruja, as feridas podem ser limpas com soro, pois segundo Miloro, não há nenhum estudo que demonstre uma solução que seja mais eficaz. Já no pós-operatório, a utilização de peróxido de hidrogênio é útil na limpeza e na eliminação de crostas das linhas de incisão, a fim de minimizar as cicatrizes.

Um fechamento em camadas quase sempre é necessário e elimina o espaço morto sob a ferida.



Coruja, veja como isto tem cara de prova:

Segundo Miloro, o número total de bactérias é mais importante que as espécies de bactérias que contaminam uma ferida. Mais do que  $10^5$  microrganismos aeróbios por grama de tecido



são necessários para a contaminação, e as feridas do tipo esmagamento são 100 vezes mais suscetíveis à infecção.

Em alguns casos, pode ser necessário aguardar um tempo para depois fechar as feridas. Os pacientes que podem se beneficiar de um procedimento tardio incluem aqueles com extenso edema facial, um hematoma subcutâneo ou com feridas gravemente contusas e que contenham tecido desvitalizado.

## Considerações Anatômicas

### Sobrancelhas

Deve-se tomar cuidado para o correto alinhamento e posicionamento dos bordos, pois quando tratada de maneira incorreta, evolui para um problema de difícil solução. Coruja, atente-se: a tricotomia local deve ser evitada!

### Pavilhão auricular

Hematomas nessa região sempre devem ser drenados para evitar fibroses ou o desenvolvimento de "orelha em couve-flor".

Coruja, observe: sempre que possível, deve ser realizada sutura de um fragmento avulsionado da orelha, pois ela tem um grande suprimento vascular, então mesmo um pequeno pedículo pode manter nutrição local.

### Lábios

O correto reposicionamento da linha mucocutânea é fundamental para o restabelecimento estético. Coruja, as bancas adoram perguntar quais as camadas anatômicas do lábio e qual a ordem de sutura. Vamos ver?

De dentro para fora, as camadas são: mucosa, submucosa, músculo, derme, epiderme. E a ordem de sutura deve ser primeiramente o músculo, seguido por mucosa e, finalmente, a pele. As bochechas também são suturadas nessa ordem.

Observe a imagem abaixo:



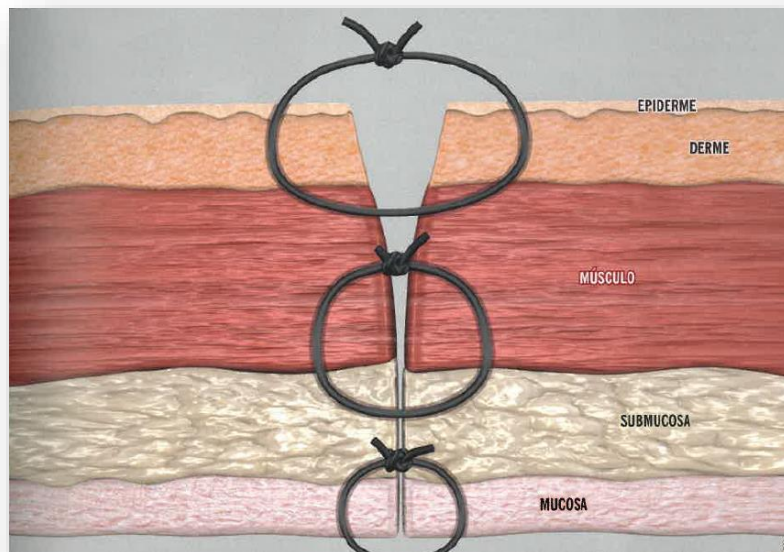


Imagem retirada de: MOREIRA, Roger. *Tratado de Cirurgia Bucomaxilofacial*. Nova Odessa: Napoleão Editora, 2017. 675 p.

## FIXAÇÃO RÍGIDA X NÃO RÍGIDA

Coruja, as bancas amam esse tópico. Aqui, o mais importante será que você saiba diferenciar os tipos de fixação e saiba as indicações de cada uma delas.

A **fixação interna** implica na **instalação** de **amarrias, parafusos, placas, hastes, pinos** e outros dispositivos colocados diretamente nos ossos para ajudar na **estabilização de uma fratura**. A fixação interna pode ser **rígida ou não rígida**, em dependência da natureza da fratura, do tipo, da força, do tamanho e da localização dos dispositivos empregados.

Como existem vários graus e muitos tipos de fixação não rígida, é importante primeiro definir a fixação interna rígida. Qualquer técnica que não satisfaça essa definição pode ser, então, considerada uma fixação não rígida.

### Fixação Interna Rígida

Se apresenta como **qualquer forma de fixação aplicada diretamente aos ossos** que seja **resistente** o bastante para **prevenir a movimentação fragmentar** ao longo da fratura na utilização ativa da estrutura esquelética.

Inerente a essa definição, o pré-requisito é a **exposição cirúrgica** para alinhar anatomicamente os fragmentos (**redução aberta**) e assegurar a fixação dos dispositivos para estabilizar rigidamente as fraturas.



A fixação interna rígida **apresenta um tipo peculiar de cicatrização óssea, na qual não ocorre a formação do calo ósseo**, pois os ossos irão cicatrizar em um processo de remodelação harvesiana.

Histologicamente os osteoclastos cruzam a linha de fratura e são seguidos por vasos sanguíneos e osteoblastos. Esse tipo de cicatrização óssea é **chamado união óssea primária ou direta** e requer **imobilização absoluta entre os fragmentos ósseos**. Ou seja, fixação rígida e distância mínima entre eles.





## Fixação Interna Não Rígida

Qualquer forma de fixação óssea que **não** seja **rígida o suficiente para prevenir a movimentação interfragmentar ao longo da fratura**, utilizando ativamente a estrutura esquelética.

A **diferença** básica entre as **fixações rígida e não rígida** é centrada na **mobilidade interfragmentar**.

Existem algumas formas de fixação não-rígidas que **são fortes o bastante para permitir o uso ativo do esqueleto durante a fase curativa, mas não o suficiente para prevenir a mobilidade interfragmentária**. Esses tipos de **fixações funcionalmente estáveis**, indicando que existe uma estabilidade adequada para permitir a função, apesar de não haver estabilidade adequada para a união absoluta do osso.

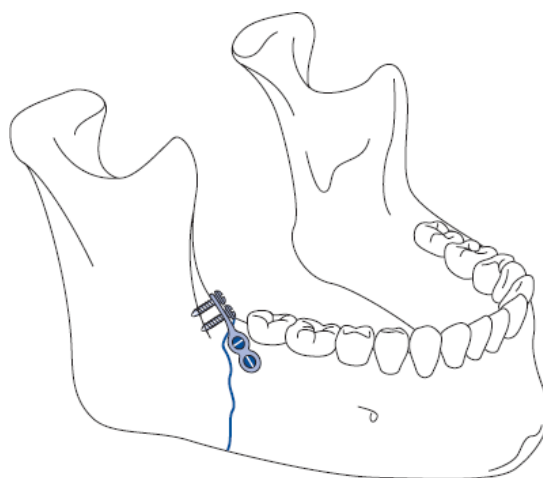


## Fixação Funcionalmente Estável

Muitos dos esquemas de fixação que estão sendo utilizados na região maxilofacial são fixações funcionalmente estáveis, mas não verdadeiramente rígidas.

Uma **fixação funcionalmente estável** em cirurgia bucomaxilofacial representa um conjunto que **varia de uma região do esqueleto facial à outra, de uma fratura para a outra e de um paciente para outro**.

Exemplos de fixações funcionalmente estável incluem a técnica para tratamento de **fraturas de ângulo ou corpo mandibular com emprego de uma mini-placa única**, chama de Técnica de Champy.



*Imagem extraída do Livro: MILORO, Michael et al. Princípios de cirurgia bucomaxilofacial de Peterson. 3. ed. São Paulo: Santos Editora, 2016. 1344 p.*



Apesar da mobilidade interfragmentar que essas técnicas permitem, os resultados clínicos são excelentes, indicando que a imobilização absoluta do fragmento é desnecessária para uma recuperação satisfatória.



A cicatrização óssea sob a condição de mobilidade entre os fragmentos ósseos é denominada **indireta ou secundária**. Em tais circunstâncias existe a deposição de calo periosteal, reabsorção as terminações dos fragmentos e diferenciação tecidual em diversos estágios da fase fibrosa para a fase cartilaginosa.

A formação de um calo pode ser encarada como uma **fixação interna natural**, fornecendo estabilidade aos fragmentos ósseos, de forma que a união possa ocorrer.

## Seleção de Esquemas de Fixação

Ao **selecionar** um esquema de fixação para determinada fratura, deve-se **considerar muitos fatores**, como:

**O tamanho e o número dos dispositivos de fixação, suas localizações, a abordagem cirúrgica e a exposição da fratura e a região onde serão colocadas as fixações.**

Quando se fala de **fixação de fraturas da face**, devem ser **aplicadas placas de osso** com resistência suficiente através das fraturas ou linhas de osteotomia para **permitir a transmissão de forças funcionais através das mesmas sem alterar a oclusão dentária**.

A estabilidade da fratura é apenas uma variável na determinação de um resultado bem-sucedido para o paciente. Fatores como a manutenção do suprimento sanguíneo, também deve ser considerado na determinação das recomendações de tratamento.



Coruja, agora nós vamos a **conceitos que são muito cobrados em prova**.



### FIXAÇÃO LOAD-SHARING (COMPARTILHAMENTO DE CARGA)

São as fixações que **dividem as cargas com o osso em cada lado da fratura**. Qualquer forma de fixação interna que apresente estabilidade insuficiente para aguentar todas as cargas funcionais aplicadas às fraturas pelo sistema mastigatório. Para isso **requerem fragmentos ósseos sólidos de cada lado da fratura que possam suportar parte das cargas funcionais**. Utilizada nas **fraturas simples**.

↳ Os dispositivos de fixação que compõe esse grupo incluem a variedade de sistemas de **miniplacas de 2.0mm**.



### FIXAÇÃO LOAD-BEARING (PLACAS DE RECONSTRUÇÃO)

São as fixações no qual **o dispositivo é resistente e rígido o suficiente para suportar toda a carga aplicada à mandíbula durante as atividades funcionais**. Os danos que requerem fixação desse tipo são as fraturas cominutivas da mandíbula, aquelas nas quais existe uma interface óssea muito pequena devido à atrofia ou a danos que resultaram em uma perda de uma porção da mandíbula. Em tais casos, **o dispositivo de fixação tem que atravessar a área cominutiva, de contato ósseo mínimo ou perda de osso e suportar todas as forças transmitidas através da área afetada gerada pelo sistema mastigatório**.

O tipo de dispositivo mais utilizado é uma **placa de reconstrução mandibular**. Placas grandes, espessas e firmes e utilizam parafusos de 2,3mm, 2,4mm ou 2,7mm.



Agora você estudará alguns tipos específicos de fixação, certo? Eles também são bem cobrados em prova. Por isso, foco total!

## Placa Compressiva

As placas compressivas têm a habilidade de **comprimir as margens do osso fraturado ajudando a aproximá-las e proporcionando estabilidade adicional pelo aumento da conexão friccional entre elas**. Deve-se usar placas de compressão **quando se deseja rigidez absoluta na fratura** e se ocorrer micromovimentação pela fratura a osteossíntese com a placa de compressão provavelmente falhará por se tornar solta.



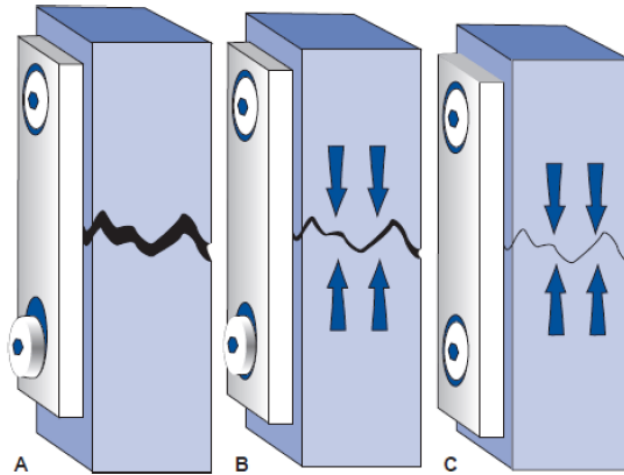


Imagem extraída do Livro: MILORO, Michael et al. *Princípios de cirurgia bucomaxilofacial de Peterson*. 3. ed. São Paulo: Santos Editora, 2016. 1344 p.

## Sistema com Travamento Parafuso-Placa

Essas placas funcionam como fixadores internos, alcançando **estabilidade pelo travamento do parafuso à placa**. Esse sistema oferece **algumas vantagens como o fato de tornar desnecessário o contato íntimo entre a placa e o osso** subjacente em todas as áreas.

À medida em que os parafusos são apertados, eles se travam à placa e estabilizam os segmentos sem que seja necessário a compressão do osso contra a placa. **Outra vantagem é que os parafusos dificilmente serão afrouxados e a quantidade de estabilidade fornecida através da linha de fratura é maior que quando são usados parafusos sem travamento.**

## Fixação com Parafuso Tipo Lag-Screw

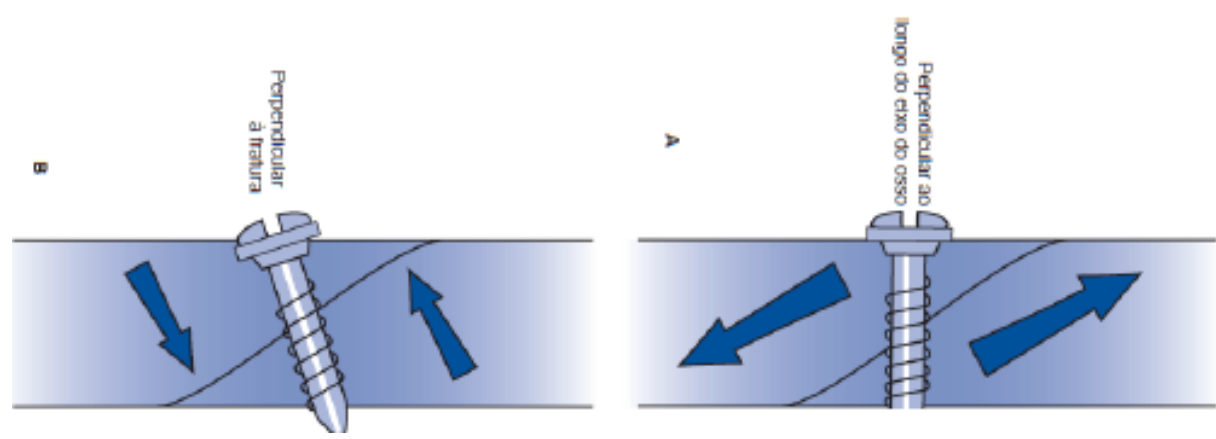
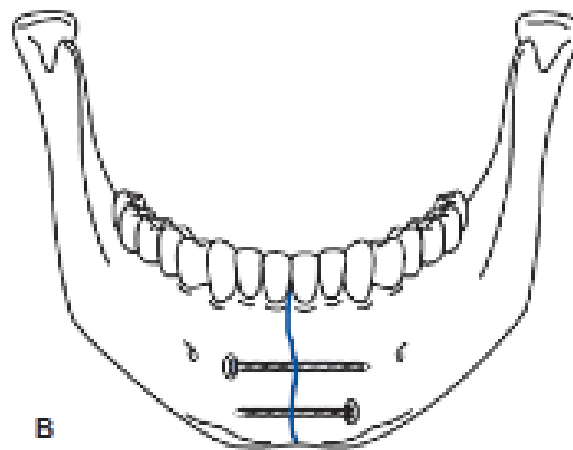
Consiste no emprego de **parafusos para compressão dos fragmentos ósseos sem a utilização de placas**. Para a realização da técnica é **necessário que as duas corticais ósseas estejam saudáveis porque essa técnica divide cargas com o osso**.

A fixação *Lag Screw* que **deve ser utilizada para fornecer uma fixação rígida absoluta**. A micromovimentação da fratura fixada com *lag screw* vai, provavelmente, resultar em dissolução do osso ao redor dos parafusos, com perda estabilidade. Portanto, essa técnica deve ser utilizada quando existe osso disponível suficiente para a colocação de pelo menos dois parafusos em osso sadio, que possam criar rigidez através da fratura.

Atenção!

Deve-se sempre **posicionar o lag screw em direção perpendicular à linha de fratura**, para se prevenir a sobreposição e o deslocamento durante o aperto do parafuso.





Imagens extraídas do Livro: MILORO, Michael et al. *Princípios de cirurgia bucomaxilofacial de Peterson*. 3. ed. São Paulo: Santos Editora, 2016. 1344 p.



## FRATURAS MANDIBULARES

Embora as fraturas mandibulares variem quanto à localização e gravidade, **invariavelmente envolvem os dentes e a oclusão.**

Embora o tratamento fechado de lesões mandibulares menos complexas continue a desempenhar um papel importante no paradigma de terapia, avanços tecnológicos na redução, estabilização e fixação, até mesmo das fraturas mandibulares mais complexas, resultaram em uma inigualável previsibilidade com que os pacientes podem retornar a sua forma e função.



### Classificação das fraturas mandibulares

Quando se fala em trauma em face, a **mandíbula**, juntamente com **os ossos zigomáticos e nasais**, são os ossos da face **mais frequentemente acometidos por fraturas**. Dependendo do tipo de lesão, da direção e força do impacto, as fraturas de mandíbula normalmente ocorrem em diversas localizações.

Essas fraturas podem ser **classificadas de diversos modos** e isso é bem cobrado pelas bancas.

As mesmas podem ser classificadas:

#### 1. De acordo com a localização anatômica envolvidas

Designadas como:

1. do côndilo
2. de ramo
3. de ângulo
4. de corpo
5. sínfise
6. processo alveolares
7. processo coronoide





As provas, por vezes, costumam cobrar a prevalência do trauma de acordo com as regiões da mandíbula.

A figura a seguir **ilustra a localização e a frequência dos diferentes tipos de fraturas mandibulares.**

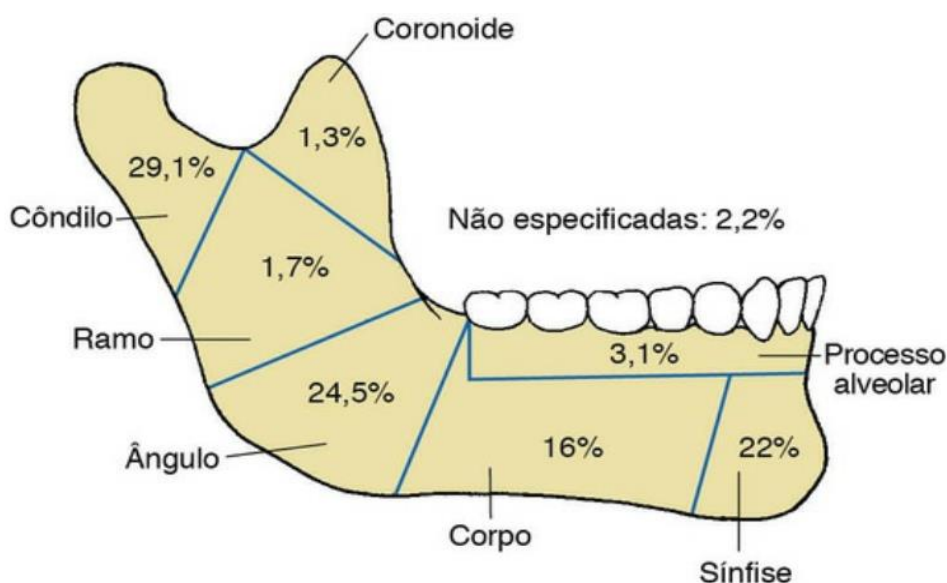


Imagem extraída de: HUPP, James R.. *Cirurgia Oral e Maxilofacial Contemporânea*. 6. ed. Rio de Janeiro: Elsevier, 2015. 704 p.

Agora, fique atento. Os autores mais utilizados pelas bancas para essas questões de prevalência são Miloro e Hupp, e, para complicar, eles trazem números diferentes. Por isso, trago abaixo a prevalência citada no livro do Miloro.



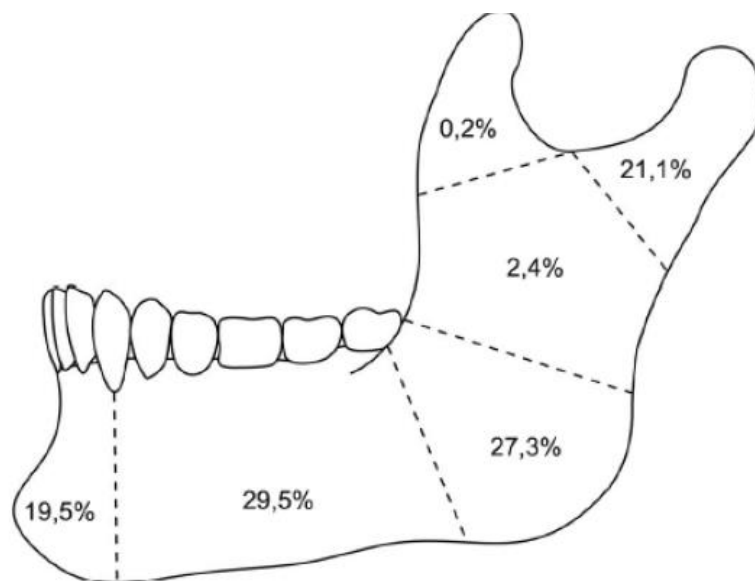
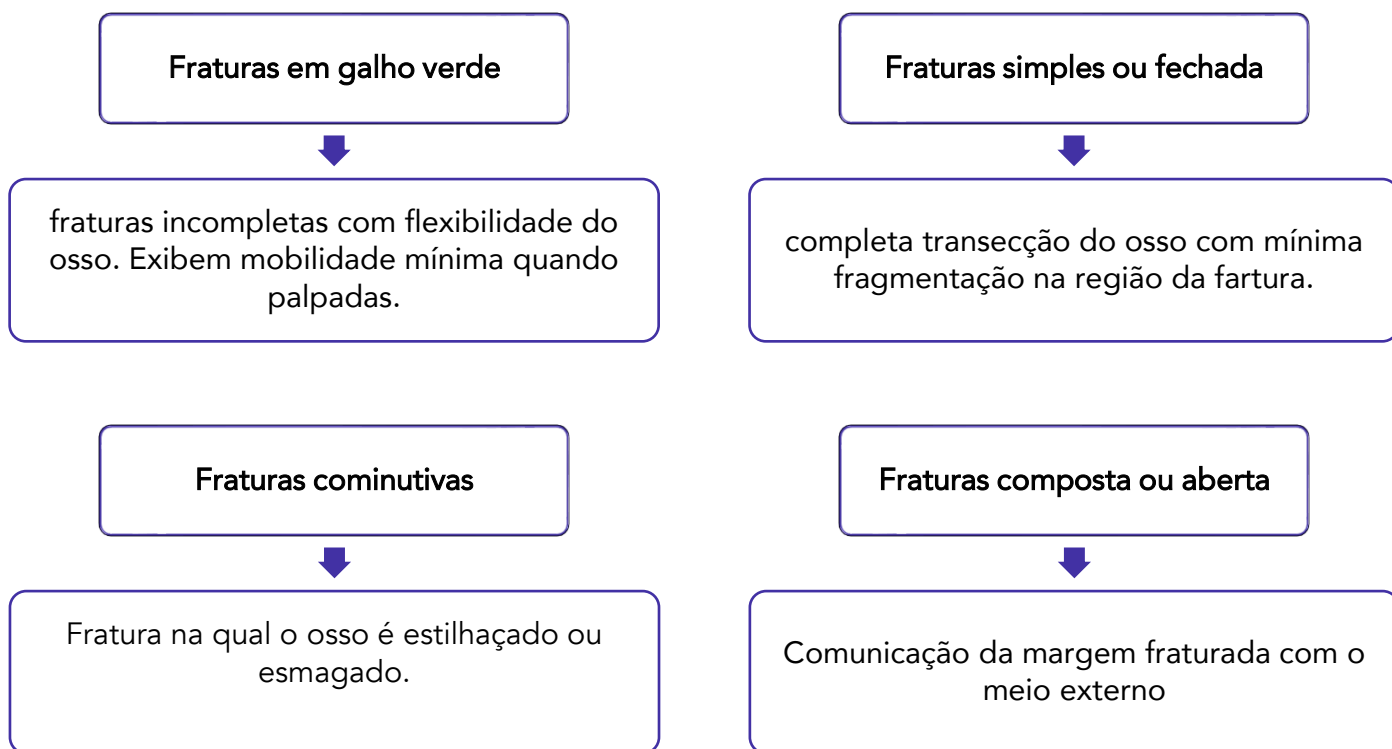
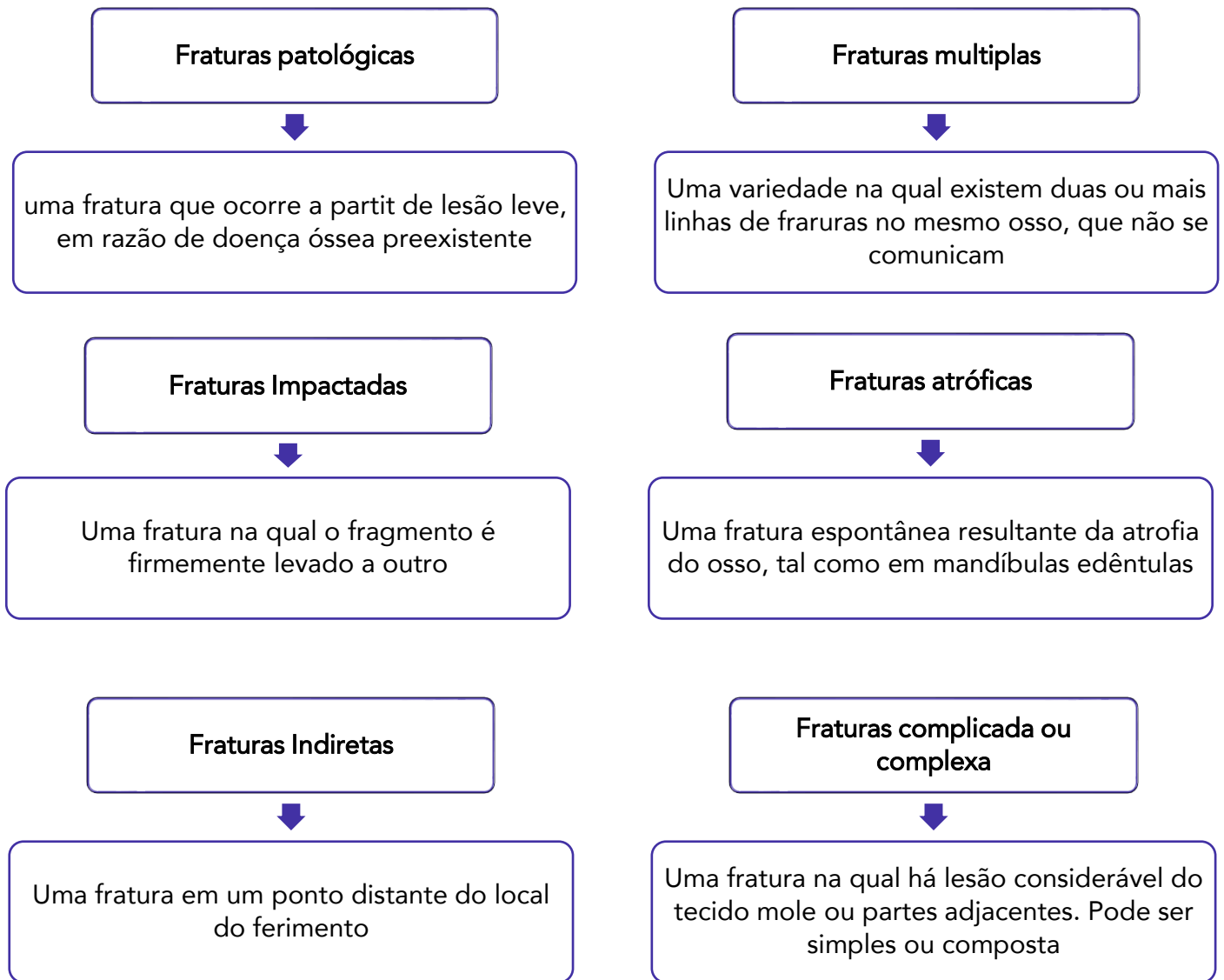


Imagem extraída do Livro: MILORO, Michael et al. *Princípios de cirurgia bucomaxilofacial de Peterson*. 3. ed. São Paulo: Santos Editora, 2016. 1344 p.

## 2. De acordo com a condição do fragmento ósseo na região fraturada e possível comunicação com o meio externo







SE LIGA!

Existe uma classificação que relaciona a influência da direção da linha da fratura e o efeito da ação do músculo no fragmento da fratura. Veja abaixo:

### 3. Classificação de acordo com a angulação da fratura e da força de tração muscular

Coruja, essa classificação baseia-se em princípios biomecânicos, pois a **mandíbula desenvolve zonas de tração e compressão durante a função**, e percebeu-se que, quando forças foram aplicadas, com exceção do côndilo, **as fraturas ocorridas experimentalmente desenvolveram-se mais em áreas de tração do que em áreas de compressão**. As lesões da cabeça do côndilo, por sua



vez, tenderam a ser produzidas por uma carga paralela ao ramo mandibular, em virtude da compressão.



## EXEMPLIFICANDO

Quando uma força é aplicada à região parassinfisária da mandíbula, uma tensão compressiva se desenvolve ao longo da face vestibular e a tensão de tração ocorre ao longo da face lingual. Uma fratura ocorrerá na face lingual da mandíbula, que, então, se propaga para a face vestibular. O côndilo contralateral é empurrado para a fossa glenoide e fraturado por forças compressivas.

Essa classificação aborda conceitos como fraturas favoráveis e desfavoráveis. Em resumo, é o seguinte:

- **Favorável:** a linha de fratura e a força de tração muscular **resistem ao deslocamento**.
- **Desfavorável:** a tração muscular resultará em **deslocamento dos segmentos fraturados**.

Estrategista, preste bastante atenção em como o Miloro traz esses conceitos, pois isso foi questão de prova e pegou muita gente de surpresa. Preste muita atenção, pois como ele descreve é tendencioso que você confunda.



## ESTA É DIFÍCIL!

**Fratura horizontalmente favorável**



Resiste às forças de deslocamento **ascendentes**, como a **tração dos músculos masséteres e temporais** no fragmento proximal quando incidindo no plano horizontal.

**Fratura verticalmente favorável**



Resiste à **tração medial do músculo pterigóideo medial**, no fragmento proximal quando incidindo no plano vertical.



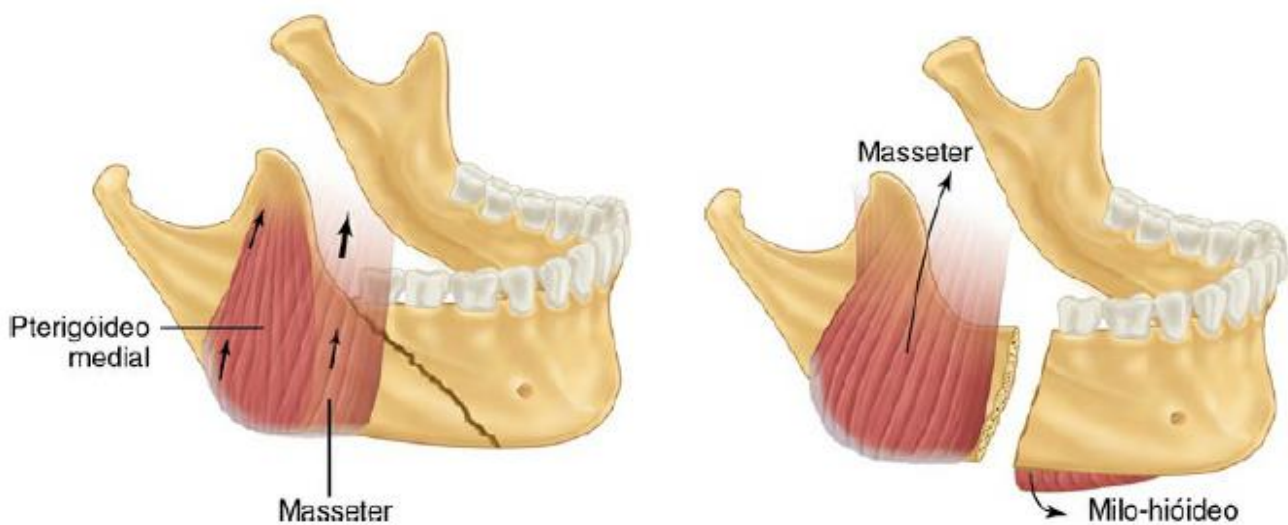
(VUNESP - 2023) Uma linha de fratura óssea que resiste às forças de deslocamento ascendentes, como a tração dos músculos masseteres e temporais no fragmento proximal, quando incidindo no plano horizontal, é classificada como

- a) horizontal favorável.
- b) horizontal desfavorável.
- c) vertical favorável.
- d) vertical desfavorável.
- e) mista.

#### Comentários:

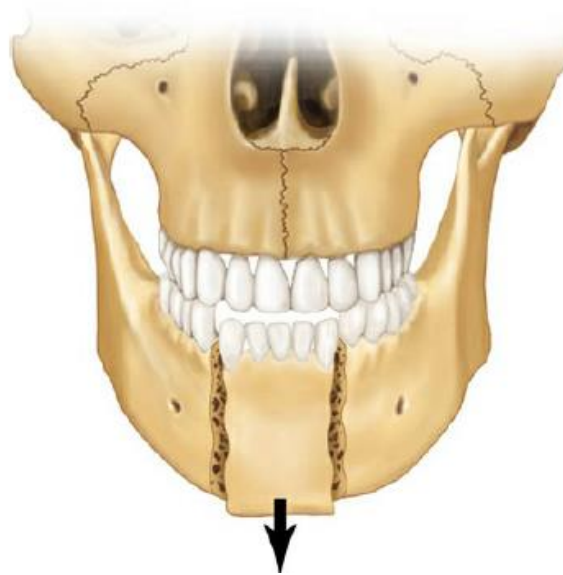
Coruja, como eu te disse, as bancas amam cobrar esse conteúdo. Essa questão, particularmente, trouxe esse conteúdo de uma forma mais complexa, como é descrito no livro do Miloro. Por isso, atenção!

Como você viu, uma fratura que resiste ao deslocamento ascendente é uma fratura horizontal favorável. Portanto, a **letra A** está **correta** e é o gabarito da questão.



*Fratura horizontalmente favorável X Fratura horizontalmente desfavorável. Imagem extraída do livro: FONSECA, Raymond J.. Trauma Bucomaxilofacial. 4. ed. Rio de Janeiro: Elsevier, 2015. 912 p.*

Anteriormente, a ação combinada da musculatura supra-hióidea nas fraturas bilaterais pode resultar em rotação para baixo do segmento distal (p. ex., “fratura em alça de balde”), o que provoca o deslocamento posterior da musculatura da língua e causa a potencial obstrução das vias respiratórias.



*Deslocamento das fraturas anteriores bilaterais. Imagem extraída do livro: FONSECA, Raymond J.. Trauma Bucomaxilofacial. 4. ed. Rio de Janeiro: Elsevier, 2015. 912 p.*

## Diagnóstico das Fraturas de Mandíbula

O diagnóstico do paciente com fraturas faciais consiste na **avaliação da oclusão**, na **palpação dos contornos faciais**, na **manipulação bimanual da mandíbula**, na **avaliação da simetria e do desvio na boca à abertura**, na **máxima abertura interincisal** e na **avaliação da dentição para avulsão dos dentes e/ou fraturas dentoalveolares**.

Além disso, deve-se realizar uma **avaliação abrangente dos nervos cranianos**, com particular atenção à avaliação de **distúrbios neurossensitivos** na distribuição do **nervo alveolar inferior/nervo mental**.

### Exame clínico

A avaliação inicial é parte de uma pesquisa secundária, quando aderindo ao protocolo de Suporte Avançado de Trauma à Vida (ATLS). A mandíbula deve ser avaliada **após o paciente ser estabilizado** e depois que as lesões possivelmente fatais já tenham sido identificadas.

Vamos entender um pouco mais sobre os sinais e sintomas das fraturas mandibulares?

Vamos lá!

#### 1. Mudança na oclusão

Qualquer alteração na oclusão é **altamente** sugestiva de fratura de mandíbula. Deve-se perguntar ao paciente se sua mordida está diferente. Essa **mudança oclusal pode ser resultado** de uma fratura nos dentes, no processo alveolar e em qualquer local próprio da mandíbula, trauma na articulação temporomandibular (ATM) e músculos da mastigação.





O **contato dentário prematuro posterior** após o trauma ou mordida aberta anterior pode resultar de **fraturas bilaterais do côndilo ou ângulo** mandibular e de fraturas maxilares com deslocamento inferior da maxila posterior.

- **Mordida aberta posterior** pode ocorrer de fraturas do **processo alveolar anterior e fraturas parassinfisárias**. A **mordida aberta unilateral** pode ocorrer por conta de **fraturas do ângulo** mandibular ipsilateral e **fraturas parassinfisárias**.
- **Mordida cruzada posterior** pode resultar de **fraturas da linha média da sínfise e fraturas condilares**, com a abertura dos segmentos posteriores mandibulares.
- A **oclusão retrognata** está associada a **fraturas condilares e de ângulo**. Por outro lado, a **oclusão prognata** pode ocorrer **efusão das articulações da ATM** e com postura anterior de proteção a mandíbula.

## 2. Anestesia, parestesia ou disestesia do lábio inferior

A **dormência** na distribuição do nervo alveolar inferior é quase **patognomônico** de uma fratura distal ao forame mandibular. Apesar de que fraturas não deslocadas do ângulo mandibular, corpo e sínfise podem não apresentar essas alterações.

Vale ressaltar, que **lacerações no queixo e nos lábios inferiores** podem resultar em **alterações na sensibilidade do lábio inferior e do queixo**.

## 3. Movimentos anormais da mandíbula

Grande parte dos pacientes com fratura mandibular apresentarão **limitação da abertura bucal e trismo**, devido à **proteção dos músculos da mastigação**. Entretanto, algumas fraturas podem apresentar movimentos previsíveis.

Um exemplo clássico é o **desvio da abertura para o lado de uma fratura do côndilo mandibular e movimentos mandibulares** podem ser inibidos por **fraturas condilares bilaterais e fraturas do ramo** com deslocamento ósseo.

## 4. Mudança no contorno facial e na forma do arco mandibular

Embora, o contorno facial possa ser  **mascarado por inchaço**, o profissional deve examinar o rosto e a mandíbula para **identificar contornos anormais**.

A aparência inchada pode da lateral do rosto pode ser o resultado de um corpo, ou ramo fraturados.



## 5. Lacerações, hematomas e equimoses

Os traumas na mandíbula podem ser significativos o suficiente para causar **perda de continuidade da pele ou mucosa**, ou **sangramento subcutâneo-submucoso**.

**Lacerações** devem **inspecionadas** cuidadosamente antes da sutura

O sinal diagnóstico de **equimoses de assoalho bucal** indica **uma fratura do corpo mandibular ou da sínfise**.

## 6. Perda de dentes e palpitação em crepitação

Deve-se realizar um exame completo dos dentes e do osso de suporte com o intuito de diagnosticar fraturas do processo alveolar, corpo e sínfise. O profissional deve **realizar palpitação na mandíbula**, colocando pressão devagar e com cuidado entre as duas mãos com o intuito de averiguar a presença de **crepitação em uma fratura**.

## 7. Dor, tumor, rubor e cor

Deve-se **observar** os **sinais da inflamação** como dor, inchaço, vermelhidão e calor localizados na região do trauma.

**Todos esses pontos** são excelentes **sinais primários de trauma** e podem **aumentar** o índice de suspeita de uma fratura de mandíbula.

(Objetiva Concursos - 2023) As fraturas em mandíbula são classificadas de acordo com a localização anatômica do traço de fratura. Essas podem se localizar no corpo da mandíbula, na região de sínfise mandibular, na região parassinfisária, em ângulo mandibular, em ramo mandibular, em processo coronoide, em côndilo mandibular. Em relação aos sintomas de um paciente com fratura de mandíbula, assinalar a alternativa CORRETA:

- a) O paciente apresenta intenso sangramento na face, dificuldade de fonação e dislipidemia.
- b) O paciente apresenta dor, salivação ausente, dispepsia e dispneia.
- c) O paciente não apresenta dor; apresenta sangramento abundante, anosmia, alteração da mordida ou impossibilidade de fechar ou abrir a boca.
- d) O paciente apresenta dor, salivação abundante, dificuldade de deglutição, alteração da mordida ou impossibilidade de fechar ou abrir a boca.

### Comentários:

A **letra A** está **incorreta**. Não necessariamente o paciente apresentará intenso sangramento e não apresenta dislipidemia.

A **letra B** está **incorreta**, pois a salivação se torna abundante pela dificuldade de deglutição. A dispepsia não está relacionada à fratura mandibular.



A **letra C** está **incorreta**. O paciente pode apresentar dor, o sangramento abundante não é regra, anosmia não tem relação com fratura mandibular.

A **letra D** está **correta** e é o gabarito da questão.

## Exame Radiográfico

São exames úteis no diagnóstico de fraturas mandibulares:

- Radiografia panorâmica
- Radiografia lateral oblíqua
- Radiografia posteroanterior
- Visão oclusal
- Visão periapical
- Visão Towne reversa
- ATM, incluindo tomografias
- TC – espiral de alta resolução ou tomografia computadorizada helicoidal.

Algumas considerações importantes que as bancas adoram perguntar:

A incidência de Towne reversa é ideal para mostrar o deslocamento medial do côndilo e fraturas do pescoço condílico;

A incidência transcraniana lateral da ATM é útil em detectar fraturas condilares e o deslocamento anterior da cabeça da mandíbula.

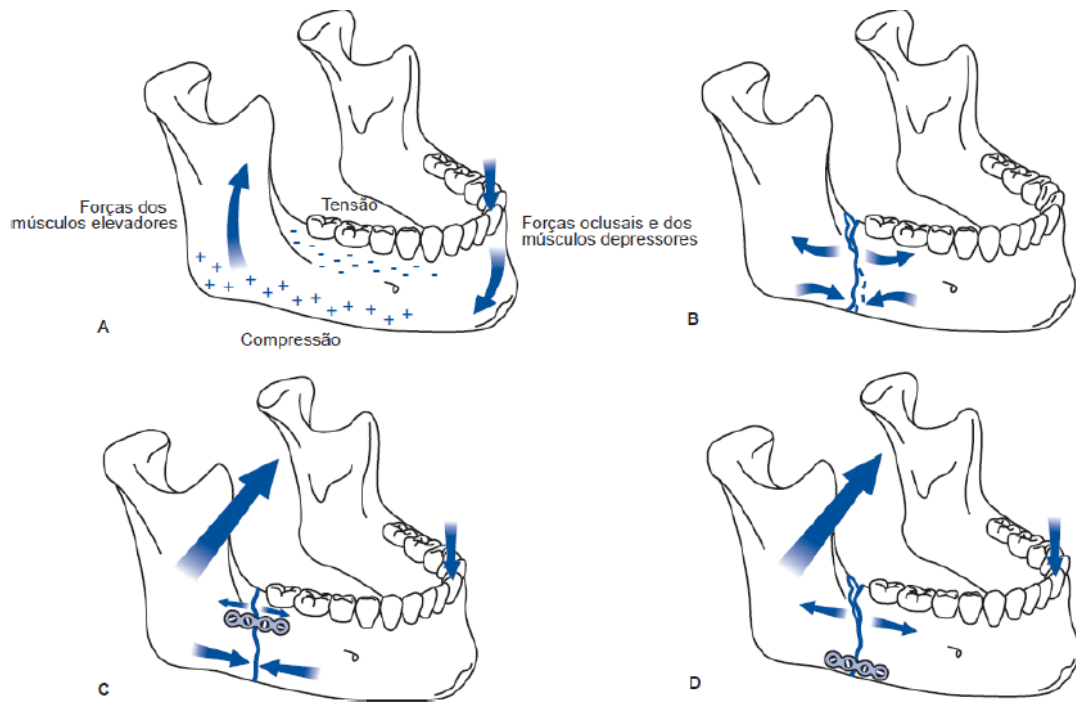
## Tratamento das Fraturas Mandibulares

Antes de entrar nas etapas, farei algumas considerações que podem estar na sua prova, ok?

Lembra das zonas de tração e compressão que comentei há pouco? Pois bem!

De forma simplificada, **as fraturas de ângulo submetidas à maioria das situações funcionais tendem a “abrir” na borda superior**. Desse modo, **a aplicação de dispositivos de fixação na borda superior é mais efetiva na prevenção dessa separação dos fragmentos submetidos à função do que a aplicação na borda inferior**. A **técnica de Champy** com miniplaca funciona extremamente bem para esse tipo de fratura e consiste em uma miniplaca de 2 mm aplicada com parafusos monocorticais ao longo da borda superior.





Forças funcionais que atuam ao redor do ângulo mandibular intacto ou região de corpo (A) e depois de uma fratura (B). Nota-se que uma abertura tende a se formar na borda superior de um ângulo mandibular fraturado, secundária às forças musculares e oclusais. A borda superior é consequentemente chamada de zona de tração (separação), enquanto a borda inferior está sob força compressiva durante a função (zona de compressão). C. Uma pequena placa óssea aplicada ao longo da zona de tensão (separação) é muito efetiva na resposta contra as forças de mastigação e, de fato, neutraliza as forças, mantendo o fechamento da abertura da fratura. D. Uma placa pequena aplicada na zona de compressão (borda inferior) é ineficiente na neutralização das forças musculares, e uma abertura facilmente se formará na zona de tração. Imagem extraída do Livro: MILORO, Michael et al. Princípios de cirurgia bucomaxilofacial de Peterson. 3. ed. São Paulo: Santos Editora, 2016. 1344 p.



As fraturas isoladas do corpo mandibular apresentam um comportamento similar quando submetidas à função, com tendência à formação de uma abertura na superfície superior, porém, quanto mais para anterior for a fratura, maior a possibilidade de ocorrer torque nos fragmentos, causando desalinhamento mediolateral da borda inferior.

Nesses casos, portanto, é necessário fixação nas regiões superior e inferior. Enquanto a barra fornece resistência suficiente à tendência para a formação de uma abertura entre os dentes quando submetidos à função, uma placa ou parafusos tipo lag screws aplicados em outro local do corpo da mandíbula são necessários para evitar o deslocamento mediolateral que acompanha a movimentação por torque quando submetido à função.



Outro aspecto importante é se a fratura é simples ou múltipla, pois as exigências de fixação são diferentes.

Quando duas fraturas estão presentes, existe uma tendência maior de deslocamento dos seguimentos em virtude da perda bilateral de suporte que ocorre. O alargamento da mandíbula deve ser evitado ao se aplicar uma fixação interna adequada para resistir a essa tendência.

Com fraturas bilaterais lineares simples, deve-se sempre considerar o uso de uma forma de fixação mais rígida, pelo menos em uma das fraturas.

Similarmente, se uma fratura de ângulo é combinada com uma fratura contralateral do processo condilar, deve-se considerar a aplicação de uma fixação mais estável no ângulo, se o processo condilar for tratado de forma fechada sem o emprego de BMM e terapia funcional.

Se o processo condilar sofrerá redução aberta e fixação interna ou se muitas semanas de BMM serão usadas, a fratura de ângulo pode ser tratada com uma única miniplaca de 2 mm na borda superior.



O padrão de fratura que tem a maior tendência de alargamento é a fratura de sínfise combinada com fraturas de processo condilar, especialmente quando os dois côndilos estão fraturados.

Feitas essas considerações, agora trarei para vocês as indicações para o tratamento aberto e para o tratamento fechado. Memorize-as, pois costuma ser questão de prova.

## Indicações para a Redução Fechada

- Fraturas não deslocadas favoráveis
- Fraturas severamente cominutivas
- Fraturas expostas pela significativa perda de tecido mole sobrejacente
- Fraturas de mandíbulas edêntulas
- Fraturas mandibulares em crianças com dentição em desenvolvimento
- Fraturas do processo coronoide
- Fraturas condilares (cuidado! Ver indicações absolutas e relativas para o tratamento aberto no tópico de tratamento de fratura condilar)



## Indicações para a Redução Aberta

- Fraturas deslocadas desfavoráveis do ângulo da mandíbula
- Fraturas deslocadas desfavoráveis da região do corpo ou parassinfisárias da mandíbula
- Múltiplas fraturas de ossos faciais
- Fraturas do terço médio e fraturas condilares bilaterais deslocadas
- Fraturas de uma mandíbula edêntula com o deslocamento grave de fragmentos da fratura
- Maxila edêntula oposta a uma fratura mandibular
- Atraso do tratamento e interposição do tecido mole entre fragmentos de fratura deslocados sem contato
- Má união
- Condições sistêmicas especiais contraindicando a fixação intermaxilar



Coruja, sobre a remoção ou de dentes na linha de fratura, o que a maioria dos autores diz e as bancas consideram é: os dentes na linha de fratura que são significativamente móveis, têm a exposição da raiz em fraturas marcadamente distendidas ou interferem na redução ou fixação da fratura, devem ser extraídos.

## Complicações do Tratamento das Fraturas Mandibulares

- Infecção
- Consolidação viciosa
- Ausência de consolidação
- Alargamento facial
- Distúrbios nervosos



## FRATURAS DO CÔNDILO MANDIBULAR



As **fraturas condilares** são normalmente classificadas como **extracapsular, subcondilar e intracapsular**. Esse tipo de fratura é influenciado pela **localização e pela ação muscular**.

O **músculo pterigóideo lateral** tem uma tendência a causar o **deslocamento anterior e medial da cabeça do côndilo**, dependendo da localização, gravidade da fratura e efeito da cápsula de apoio.

### Classificação das Fraturas Condilares

Assim como em outros tipos de fraturas, aqui temos algumas classificações.

A primeira que eu trouxe aqui para vocês é bem simples. Observe:

#### Fratura subcondilar

- Trata-se de uma fratura que estende **da chanfradura coronoide cranialmente até a borda posterior do ramo caudalmente**.

#### Fratura do colo do côndilo

- Fratura cranial à chanfradura coronoide que se estende **pelo colo do côndilo**, localizada em uma posição extracapsular.

#### Fratura da cabeça do côndilo

- Fratura **intracapsular** do côndilo que **inclui a superfície de articulação**.



(VUNESP - 2023) Uma fratura que se estende da chanfradura coronoide cranialmente até a borda posterior do ramo caudalmente é classificada como

a) da cabeça do côndilo.



- b) do cólo do côndilo.
- c) subcondilar.
- d) subcoronoide.
- e) basilar.

#### Comentários:

Coruja, a VUNESP ama classificações.

Você viu há pouco que a fratura descrita no enunciado é classificada como uma fratura subcondilar. Portanto, a letra C está correta e é o gabarito da questão.

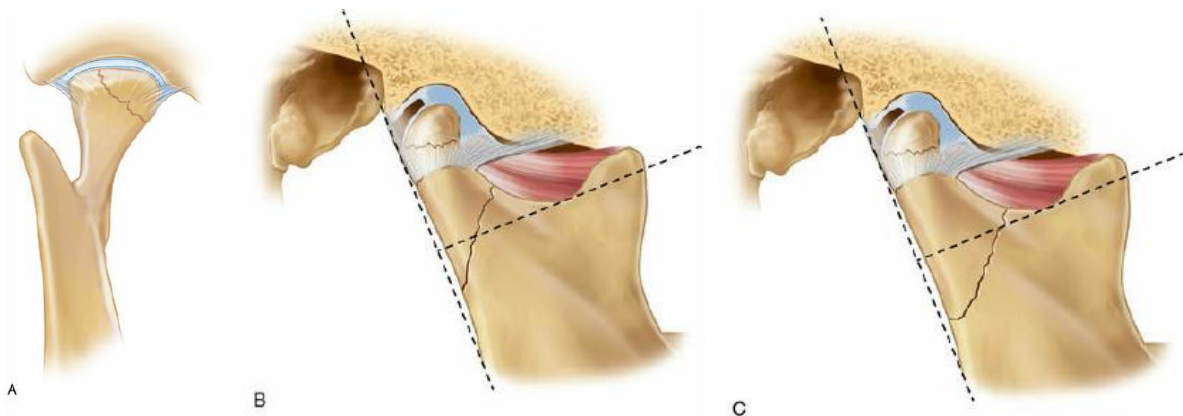
O Fonseca traz essa mesma classificação, mas ele **se refere a uma linha que é traçada**, então preste atenção, pois as bancas podem cobrar dessa forma:



**Fratura intracapsular:** a linha de fratura **começa na cabeça condilar e pode se estender para fora da cápsula;**

**Fratura do colo do côndilo:** mais da metade da fratura é superior a uma linha **imaginária** que se estende desde a parte mais inferior da incisura mandibular perpendicular à tangente do ramo;

**Fratura da base condilar:** mais da metade da fratura é inferior à linha imaginária que se estende desde a parte mais inferior da incisura mandibular perpendicular à tangente do ramo;



A, Fratura intracapsular. B, Fratura do colo condilar. C, Fratura da base condilar. Deslocamento das fraturas anteriores bilaterais. Imagem extraída do livro: FONSECA, Raymond J.. Trauma Bucomaxilofacial. 4. ed. Rio de Janeiro: Elsevier, 2015. 912 p.



Outra classificação diz respeito à orientação quanto ao tratamento das fraturas condilares. Veja só:



**Fraturas Classe 1:** fraturas com **deslocamentos mínimos que tendem à redução fechada**; o encurtamento da altura do ramo é inferior a 2 mm; o grau de deslocamento da fratura deve ser menor que 10 graus.

**Fraturas Classe 2:** fraturas com **deslocamentos que moderados tendem à RAFI**; o encurtamento da altura do ramo varia de 2 a 15 mm; o grau de deslocamento da fratura varia de 10 a 45 graus.

**Fraturas Classe 3:** fraturas com **deslocamentos graves que tendem à RAFI**; o encurtamento da altura do ramo é maior que 15 mm; o grau de deslocamento de fratura é superior a 45 graus.

## Alterações Anatômicas Funcionais com as Fraturas Condilares

As fraturas do côndilo mandibular afetam a função mandibular de modo diferente das outras lesões traumáticas. Diferem em virtude do desarranjo funcional que pode **afetar a oclusão, mastigação, vias respiratórias e a fala**.

*Os desfechos de uma fratura condilar dependem também da aplicação de técnicas específicas de reparo cirúrgico. É necessário entender de maneira detalhada as técnicas de tratamento fechado e aberto para obter resultados terapêuticos mais favoráveis. MILORO, Michael et al. **Princípios de cirurgia bucomaxilofacial de Peterson**. 3. ed. São Paulo: Santos Editora, 2016. 1344 p.*

Coruja, esse tópico despencas nas provas. Memorize!!!





DESPENCA NA  
PROVA!

### Alteração relacionadas às fraturas de côndilo mandibular

Contato oclusal prematuro ipsilateral (lado da lesão)

Incapacidade de atingir máxima intercuspidação

Laterognatia ipsilateral

Desvio ipsilateral à abertura

Interferências oclusais do lado de balanceio durante a translação mandibular contralateral

Limitação da abertura de boca

## Tratamento das Fraturas Condilares

Coruja, sobre tratamento, o que as bancas mais cobram são as indicações absolutas e relativas para redução aberta. Você deve memorizar esse tópico, ok? Faça flashcards, responda muitas questões, mas memorize!



DESPENCA NA  
PROVA!

### Indicações Absolutas:

Fratura na fossa craniana média

Corpo estranho dentro da cápsula articular

Luxação extracapsular lateral da cabeça do côndilo

### Indicações Relativas:

Fratura condilar bilateral associada a fraturas do terço médio

Inviabilidade de fixação intermaxilar

Fratura bilateral em pacientes com edentulismo posterior ou maloclusão



Bloqueio mecânico que seja confirmado radiograficamente	Necessidade de restauração da posição e função do menisco
Incapacidade de obter oclusão adequada por redução fechada	

### A inviabilidade de fixação intermaxilar pode ser causada por:

1. Restrições médicas (transtornos convulsivos mal controlados, distúrbios psiquiátricos, retardo mental grave, lesões concomitantes como traumatismo craniano ou lesão no tórax);
2. Fraturas deslocadas em que dentaduras ou goteiras não sejam viáveis por causa da atrofia mandibular intensa.

O tratamento fechado consiste no restabelecimento da oclusão prévia à lesão **utilizando barras de arco ou outros aparelhos** apropriados.

Segundo Miloro et al., 2016, embora alguns utilizem por um curto período (**de 1 a 3 semanas de fixação maxilomandibular**), muitos cirurgiões contemporâneos já não usam fixação maxilomandibular contínua durante o tratamento fechado dessas fraturas.

*Alternativamente, elásticos orientadores imediatos são usados para guiar uma trajetória funcional de movimento e para corrigir a oclusão. Normalmente, elásticos no lado da lesão são orientados em uma direção de classe II e elásticos transversais anteriores guiam a mandíbula afastando-a do lado da lesão (p. ex., à esquerda na mandíbula para a direita na maxila para uma fratura condilar do lado esquerdo). MILORO, Michael et al. **Princípios de cirurgia bucomaxilofacial de Peterson**. 3. ed. São Paulo: Santos Editora, 2016. 1344 p.*

### Redução aberta e fixação interna das fraturas condilares

A redução aberta, também chamada de cruenta, das fraturas condilares tem a **vantagem de restaurar imediata e completamente as relações anatômicas da articulação**, e a **fixação rígida possibilita a função imediata e total da mandíbula**.

O principal obstáculo para a aplicação da fixação interna continua sendo a complexidade técnica, a menos que os equipamentos indicados e um treinamento especializado estejam disponíveis.

A variedade de abordagens cirúrgicas para a região dos côndilos continua limitada pela pouca visibilidade por meio dos sítios remotos e pelas restrições de acesso direto causadas por preocupações estéticas e pela localização do nervo facial e da glândula parótida.





O tratamento do traumatismo facial em pacientes pediátricos merece **considerações especiais**, quando comparado ao dos pacientes adultos. Isso se deve à **rapidez com que o reparo dos tecidos moles e duros ocorre e à rica vascularização tecidual**. Soma-se a isso uma **grande capacidade adaptativa das estruturas orofaciais** que estão em desenvolvimento.

↳ Em se tratando de fraturas mandibulares, o emprego da fixação interna rígida por meio de placas e parafusos de titânio foi difundido nos últimos anos, o que proporcionou maior conforto pós-operatório, retorno precoce às funções e menor índice de complicações.

Dentre os materiais disponíveis para a realização da fixação interna rígida (placas e parafusos), o cirurgião tem à disposição **materiais não absorvíveis e materiais absorvíveis**.

Os materiais não absorvíveis utilizados atualmente são basicamente aqueles confeccionados em titânio, os quais são encontrados em diversos sistemas que podem ser aplicados a diferentes situações clínicas. Estes materiais são inertes, necessitando de remoção posterior em alguns casos específicos, como no caso de fraturas mandibulares em crianças. Uma das vantagens de seu uso encontra-se no fator econômico, visto que o custo é sensivelmente menor que os materiais absorvíveis.

**Outras vantagens** da utilização de materiais de fixação absorvíveis sobre os materiais metálicos incluem:

- Ausência de migração do material de fixação durante o período de crescimento;
- Eliminação de artefatos de imagem quando da realização de exames, como tomografia e ressonância magnética;
- Não ocorrência de sensibilidade no local onde foi instalado o material de fixação, quando em locais de baixa temperatura, e fatores psicológicos.

#### Fraturas Condilares em Crianças:

A maioria das fraturas condilares pode ser tratada via técnicas fechadas se a oclusão não estiver comprometida. No entanto, a mobilização precoce da mandíbula e a terapia física são indicadas para prevenir anquilose ou movimentos limitados da mandíbula.





## FRATURAS DO TERÇO MÉDIO DA FACE

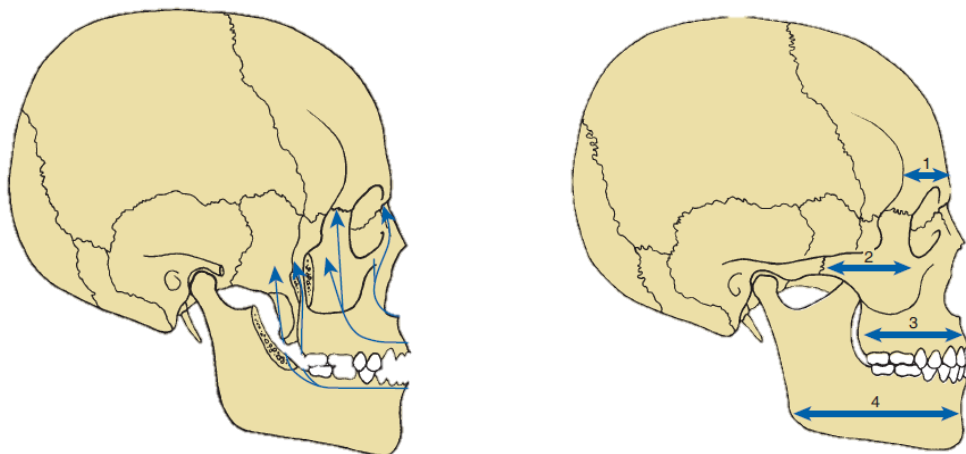
Coruja, o que as questões mais cobram sobre trauma de terço médio são as classificações e os sinais e sintomas associados.

O terço médio da face é constituído por uma série de **pilares verticais** que fornecem principalmente **proteção contra forças direcionadas verticalmente**.

Estes incluem **zigomático, nasomaxilar e pterigomaxilar**.

Esses pilares verticais são ainda suportados pelos **pilares horizontais**

O **supraorbital ou barra frontal, complexo zigomático, alvéolos maxilares e palato e segmento basal da mandíbula**



*Imagem extraída de: HUPP, James R.. Cirurgia Oral e Maxilofacial Contemporânea. Rio de Janeiro: Elsevier, 2009. 719 p.*



O tratamento das fraturas faciais objetiva a recuperação funcional (ex: fala, mastigação e respiração) e estética. Os objetivos do tratamento são redução anatômica, fixação dos segmentos e imobilização.



Ao reduzir as fraturas o cirurgião-dentista bucomaxilofacial deve considerar os pilares faciais que são regiões de maior resistência aos choques, que absorvem e transmitem as forças para a base do crânio e quando atingidas causam instabilidade anatômica.



As fraturas de terço médio incluem aquelas que **afetam** a **maxila, o zigoma e o complexo naso-órbito-etmoidal**. Essas fraturas podem ser classificadas em:

- Le Fort I, II e III;
- Fraturas do complexo zigomático-maxilar;
- Fraturas de arco zigomático;
- Fraturas naso-orbito-etomoidais.

Tais fraturas podem ocorrer isoladamente ou combinadas.

O **tipo mais comum** das fraturas de terço médio da face é a **fratura do complexo zigomático**. Esse tipo de fratura **resulta do impacto** de objetos sobre **a parte lateral da bochecha**. Traumatismos semelhantes também podem ocasionar fraturas isoladas dos ossos nasais, do rebordo orbitário ou áreas do assoalho da órbita. **O arco zigomático** também **pode ser afetado**, isoladamente ou em combinação com outros tipos de fraturas.

## Fraturas Le Fort I, II e III

Esse sistema de classificação é muito popular e fornece uma **classificação simples**, anatomicamente diferenciada, para a classificação geral das lesões do terço médio facial.

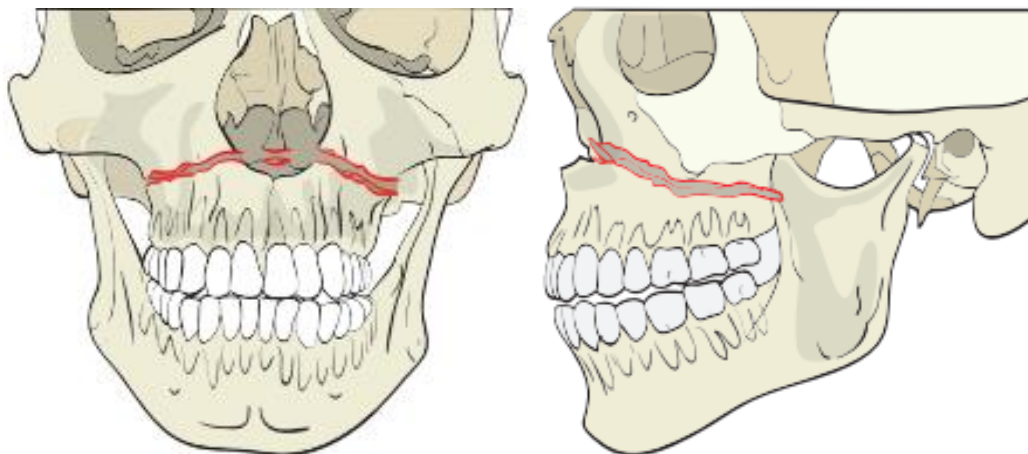
Segundo Fonseca et al 2012, estudos realizados por Rene Le Fort no século XX, em cadáveres, definiram os **três níveis mais fracos do complexo do terço médio da face** quando traumatizados a partir de uma direção frontal.

Ele denominou os três mais comuns, que são classificados como as **fraturas Le Fort I, Le Fort II e Le Fort III**.



## Fraturas Le Fort I

São fraturas que resultam da aplicação de uma força horizontal exercida acima dos ápices dos dentes na maxila. Ocorre no nível da abertura piriforme e envolve as paredes anterior e laterais do seio maxilar, paredes nasais laterais e, por definição, as porções pterigoides. **Separa a maxila das lâminas pterigóides e das estruturas nasal e zigomática.**



Fonte: AOCMF Trauma



A fratura Le Fort I também é conhecida como fratura de Guérin ou transversa. Algumas provas, por vezes, usam essa nomenclatura.

As fraturas do tipo Le Fort I podem se apresentar impactada, imóvel ou com segmentos livres, com flutuação maxilar. O paciente pode apresentar equimose palatal e alterações oclusais.

A tração dos músculos pterigoides medial e lateral pode contribuir para o deslocamento do segmento fraturado em uma direção posterior e inferior, resultando em uma deformidade de mordida aberta.



A principal causa de **hemorragia em uma fratura Le Fort I** é um **septo fraturado** (pode ser tratado com compressão nasal).

### ➤ Tratamento das fraturas Le Fort I

A redução precoce das lesões Le Fort tipo I apresenta pouca dificuldade. No entanto, depois de 7 a 10 dias, quantidades crescentes de força são necessárias por causa do processo de cicatrização.

A **fixação interna rígida** com a restauração do contorno facial é o método de **tratamento preferencial**. No entanto, **o bloqueio maxilomandibular** também é um método de tratamento aceitável, embora menos ideal, pois requer um período de aproximadamente **6 semanas de tratamento, dependendo do grau de cominuição**.

A estabilização da fratura deve evitar movimentos de rotação e translação nos eixos x, y e z. Por outro lado, **a fixação deve ser feita em quatro pontos ao longo da abertura piriforme e do pilar zigomatoalveolar** para a estabilização este tipo de fratura. E, por fim, a oclusão deve ser checada.



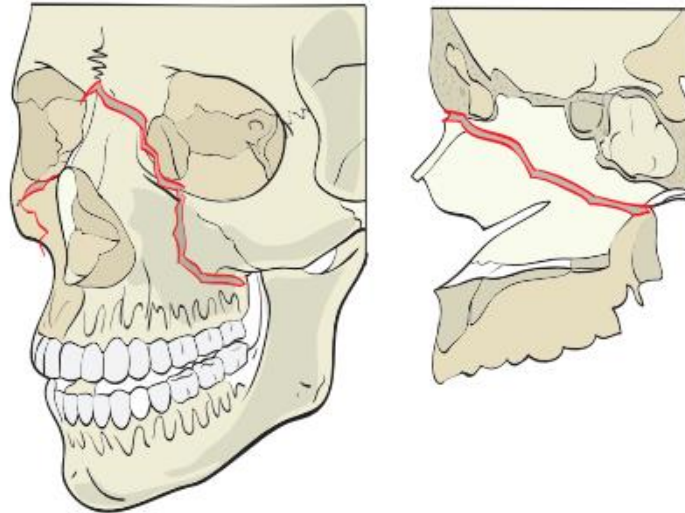
Em casos de maxilas resistentes ao reposicionamento, um fórceps de Rowe ou Hayton-Williams pode, então, ser utilizado na tentativa de reduzir uma maxila deslocada.

## Fraturas Le Fort II

O padrão de fratura Le Fort tipo II é também conhecido como uma **fratura piramidal**, sendo o vértice da pirâmide a sutura nasofrontal. Conseqüentemente, **envolve sutura nasofrontal, ossos nasais e lacrimais, rebordo infraorbital na região da sutura zigomatomaxilar, maxila e lâminas pterigoides**.

Resultam da aplicação de forças horizontais em direção superior a maxila. Separa a maxila e o complexo nasal aderido, das estruturas zigomáticas e nasais.





Fonte: AOCMF Trauma

### ➤ Sinais e sintomas

O exame físico revelará sinais perceptíveis da lesão como:

- Edema recobrimdo os locais fraturados;
- O  **sinal de guaxinim**  clássico  **resultante de edema periorbital bilateral**  e  **equimoses**  podem ser observados.
- **Extravasamento de LCR**  (líquido cefalorraquidiano) traumático pelo nariz. Essa rinorreia, pode ser resultante de uma laceração dural.
- **Epistaxe é comum.**
- **Hipoestesia do nervo infraorbital**  em virtude de trauma direto ou formação de rápido edema.
- A  **maloclusão**  está frequentemente presente na forma de uma mordida aberta anterior. A apreensão da maxila na região anterior e a realização de movimentos anteroposteriores facilitam a avaliação do deslocamento na sutura nasofrontal e no rebordo orbital inferior.

### ➤ Tratamento das fraturas Le Fort II

A  **fixação interna rígida**  é vantajosa para o tratamento destas fraturas. Se a área da sutura nasofrontal estiver intacta e contínua com o segmento maxilar, um acesso intraoral bilateral permitirá uma exposição apropriada para a  **fixação de quatro pontos.**

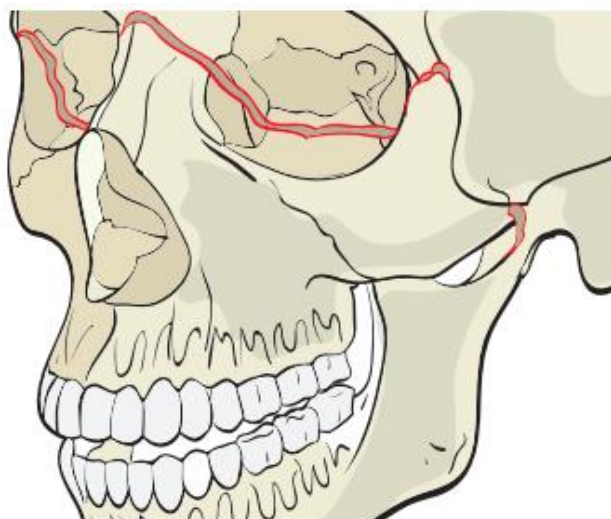
No entanto, o assoalho orbital, o rebordo orbital inferior ou a região nasofrontal frequentemente requerem exploração e reparo. Nestas situações, um acesso adicional é necessário, e as incisões

básicas são a infra orbital, subciliar, palpebral inferior e as incisões transconjuntivais. Estes métodos de acesso são discutidos nas aulas de anatomia cirúrgica.




## Fraturas do Tipo Le Fort III

Fraturas classificadas como Le Fort tipo III pode ser combinações das fraturas Le Fort I e II e fraturas do complexo zigomático. São fraturas que resultam da aplicação de forças horizontais em um nível suficientemente alto para **separar o complexo naso-orbito-etmoidal (NOE), os zigomas e a maxila, da base do crânio**, resultando na disjunção craniofacial.



Fonte: AOCMF Trauma



O padrão de fratura Le Fort III é uma **disfunção craniofacial** e, por vezes, as provas podem se referir a este tipo de fratura usando esse nome.

### ➤ Sinais e sintomas

O paciente pode apresentar:



- **Deformidade** clássica de **face em forma de prato**;
- **Mobilidade** do complexo zigomatoalveolar;
- **Extravasamento de LCR** (líquido cefalorraquidiano);
- **Edema, equimose periorbital, telecanto traumático e epífora.**

O exame clínico pode ser complementado e o **diagnóstico confirmado através da tomografia computadorizada**, nos cortes coronal, axial e sagital. Vale ressaltar que as **radiografias não são ideais neste cenário.**

### ➤ Tratamento das fraturas Le Fort tipo III

De maneira geral, **o tratamento deve ter início assim que o edema tenha começado a diminuir ou antes da formação do mesmo.** Fonseca et al., 2012 orienta que não deve ser adiado por mais de 10 a 14 dias.

Segundo Fonseca et al., 2012, a fratura Le Fort III é essencialmente uma combinação complicada de fratura bilateral de zigomático e fratura NOE, e os mesmos princípios se aplicam ao se tratar estes padrões de fratura.

Há **duas filosofias gerais** de pensamento sobre a sequência de reparo.

Gruss et al. propuseram um método de reconstrução no qual a reconstrução é iniciada pela **estrutura exterior e progride para o interior** das estruturas faciais, das áreas estáveis para as instáveis. O reparo começa com a fixação interna rígida das fraturas mandibulares. No caso de uma fratura bilateral do côndilo mandibular, pelo menos um côndilo (de preferência ambos) deve ser tratado através de fixação. Uma vez que isso é feito, a maxila pode assumir a sua posição superior correta e localização anteroposterior. Uma moldura externa estável do terço médio da face é estabelecida com a **redução e fixação das suturas zigomatofrontal, zigomatotemporal e nasofrontal** e a redução adequada da maxila para o terço médio da face inferiormente. Por sua vez, a oclusão adequada deve ser estabelecida para completar o posicionamento anteroposterior e lateral do terço médio da face.

Uma vez que a estrutura exterior foi estabelecida, pode-se avançar para reconstruir, em ordem, o esqueleto nasal e os assoalhos das órbitas, corrigir qualquer distúrbio do sistema lacrimal e restabelecer o bom posicionamento dos ligamentos cantais mediais. Portanto, **trabalha-se a partir das direções laterais, superior e inferior, seguindo medialmente para corrigir a deformidade Le Fort tipo III.**



Segundo uma outra filosofia, popularizada por Markowitz e Manson, o foco está em **restabelecer a largura facial no complexo NOE, prosseguindo lateralmente**. Um método descrito por Kelly e Manson relata essa abordagem.

Marciani e Gonty resumiram os quatro fatores que contribuem para resultados e fixação positivos na sequência de reconstrução do trauma craniomaxilofacial. Estes são **tratamentos precoces definitivos, reparação anatômica e funcional das lesões NOE, ampla exposição dos segmentos fraturados e reposicionamento anatômico abordagem estável em todos os planos**. Conteúdo extraída do Livro: Fonseca, R.J.; Barber, H.D.; Powers, M.P.; et al. **Oral and Maxillofacial Trauma**. 4a ed. Editora: WB Saunders Company. 2012.



Coruja, as bancas amam perguntar simplesmente os sinônimos das fraturas Le Fort I. Por isso, memorize-os!

LE FORT I	Fratura <b>horizontal</b> ou fratura de <b>Guérin</b>	As fraturas passam pela parede lateral do seio, parede lateral nasal e pelo terço inferior do septo, separando-se nas placas pterigoídeas.
LE FORT II	Fratura <b>piramidal</b>	A fratura se estende desde a parte inferior da sutura nasofrontal, passando pelos ossos nasais da maxila, até a sutura zigomático-maxilar e inclui o terço médio inferior da órbita. Ela continua ao longo da sutura zigomático-maxilar e pelas placas pterigoídeas. O septo também é separado superiormente.
LE FORT III	<b>Disjunção craniofacial</b>	Se estende da sutura nasofrontal ao longo da parede medial da órbita pela fissura orbital superior. Se estende ao longo da fissura orbital inferior e parede lateral da órbita para sutura





		zigomaticofrontal. Se estende ao longo do osso esfenóide, separando as placas pterigoideas. O septo torna-se separado ao nível da placa cribiforme do etmoide.
--	--	--

(Objetiva Concursos - 2023) Paciente do sexo masculino, leucoderma, 30 anos, vítima de acidente automobilístico, internando no Hospital Pimentas, foi encaminhado para avaliação no Complexo Hospitalar Padre Bento, de Guarulhos. Ao exame clínico, apresentou edema em face, equimose infraorbitária bilateral, trismo, mobilidade da maxila (afundamento); ao exame de imagem, pode constatar as fraturas. A fratura apresentava uma dissociação da maxila, os ossos nasais e o septo nasal da base de crânio. A linha de fratura se estende da sutura nasofrontal, via fronto-maxilar, sutura através do osso lacrimal para o assoalho de órbita, tendo a integridade da órbita destruída. A partir daí, ela se estende através da margem infra-orbitária, via parede anterior do seio maxilar à crista zigomático-alveolar. A fratura continua ao longo das suturas zigomático-maxilar e pelas placas pterigoideas. Isso dá o contexto de uma fratura piramidal. Na anamnese, o paciente relatou que o acidente foi autoprovocado em uma tentativa de suicídio; ainda relatou sofrer de depressão e fazer uso de Clonazepam e Sertralina, receitados pelo psiquiatra. Qual a classificação de Rene Le Fort para a fratura do caso clínico descrito?

- a) Le Fort I.
- b) Le Fort II.
- c) Le Fort III.
- d) Le Fort IV.

#### Comentários:

Coruja, questão extensa, mas que a resposta está na descrição da fratura, apenas. Uma fratura que se estende da maneira que foi descrita é uma fratura Le Fort II. A **letra B** está **correta** e é o gabarito da questão.

## Complicações Associadas às Fraturas de Maxila



DESPENCA NA  
**PROVA!**

Parestesia do nervo infraorbitário
Enoftalmo
Infecção
Estruturas faciais expostas
Septo desviado
Obstrução nasal
Visão alterada



Não união
Má união ou maloclusão
Epífora
Reações de corpo estranho
Formação de cicatrizes
Sinusite

## Fraturas do Complexo Zigomático

### Classificação das fraturas do complexo zigomáticomaxilar

Existe uma gama de sistemas de classificações que tentam descrever a posição anatômica do osso deslocado ou para categorizar as fraturas usando a posição e os critérios para estabilidade pós-redução.

A **classificação** que costuma ser cobrada em provas foi realizada por **Knight e North, em 1961**. De acordo com essa classificação, as fraturas zigomáticas podem ser **divididas em seis grupos**:



#### Grupo I

- Fraturas sem deslocamento malar

#### Grupo II

- Fraturas de arco zigomático

#### Grupo III

- Fraturas com deslocamento, porém sem rotação

#### Grupo IV

- Fraturas com deslocamento e rotação medial

#### Grupo V

- Com deslocamento e rotação lateral

#### Grupo VI

- Fraturas complexas

Além da classificação de Knight e North, trago mais duas que também são cobradas em prova:





**Zingg et al.** classificou as fraturas zigomáticas em três tipos:

**Fraturas do Tipo A:** fraturas incompletas de baixa energia, com fraturas de apenas um pilar zigomático: o arco zigomático, a parede orbitária lateral ou o arco infraorbitário.

**Fraturas do tipo B:** são fraturas "monofragmentadas" completas com fratura e deslocamento ao longo de todas as quatro articulações.

**Fraturas do tipo C:** "multifragmentada" que inclui a fragmentação do corpo zigomático.

**Manson et al.** classificou da seguinte maneira:

**Lesões de baixa energia:** fraturas com pouco ou nenhum deslocamento.

**Lesões de média energia:** Fratura completa em todas as suturas, com deslocamento leve a moderado.

**Lesões de alta energia:** fraturas que apresentam cominuição na porção lateral da órbita e deslocamento lateral com segmentação do arco zigomático.

### ➤ Sinais e sintomas

A **prioridade** é a **determinação do status visual do olho envolvido**. Após, deve-se realizar uma completa inspeção e palpação da região. Vários sinais e sintomas acompanham as fraturas zigomáticas, devido isso os sinais e sintomas a seguir devem ser analisados.

### Equimose e edema periorbital

Edema e equimose nas pálpebras e áreas periorbitais constituem o **sinal mais comum** seguindo a fratura da borda orbital.

### Aplainamento da proeminência malar

Essa alteração é um sinal marcante e **característico da lesão zigomática**. No entanto, se o edema estiver presente o aplainamento pode ser de difícil percepção logo após a lesão.



## Aplainamento sobre o arco zigomático

A impacção ou perda da projeção, geralmente, acompanha fraturas do arco zigomático. A **comparação visual e digital com o lado oposto** da face é **extremamente útil** para o diagnóstico.

## Dor

Os pacientes, normalmente, queixam-se de um **desconforto associado ao hematoma na região**. **Dor intensa não é uma característica** das lesões zigomáticas.

## Equimose do sulco vestibular maxilar

Um **importante sinal de fratura zigomática ou maxilar** é a equimose do sulco vestibular maxilar. Pode ocorrer até em casos de uma fratura pequena na maxila.

## Deformidade do pilar zigomático da maxila

Durante a palpação intraoral dos aspectos anteriores e laterais da maxila, frequentemente, revela **irregularidades no contorno**, em especial, na área do **pilar zigomático da maxila**. A crepitação de fragmentos cominutivos também é, frequentemente, presente.

## Deformidade da margem orbital

As fraturas que percorrem a borda orbital **resultam em um espaço ou deformidade em degrau nos casos de descolamento**. Este achado é observado no **rebordo orbital lateral e inferior** quando as fraturas zigomáticas estão presentes. Essas áreas também podem estar sensíveis à palpação.

## Trismo

Frequentemente, apresenta-se associada a esse tipo de lesão. Ocorre com **maior frequência em fraturas isoladas de arco zigomático**. Isso **ocorre devido ao bloqueio na translação do processo coronóide** da mandíbula abaixo dos fragmentos zigomáticos deslocadas.

## Anomalia da Sensibilidade Nervosa

A **hipoestesia no nervo infraorbital** (diminuição da sensibilidade) é um sintoma importante e presente em aproximadamente 50% a 90% das fraturas zigomaticomaxilar. Por outro lado, a **parestesia** (sensação de dormência ou formigamento) nesse nervo é mais comum em **fraturas que estão deslocadas** do que aquelas que não estão.



## Epitaxe

Vale ressaltar que **sempre que a mucosa sinusal é rompida**, a hemorragia dentro do seio é provável. Em razão do seio maxilar drenar seu conteúdo para o nariz, através do meato médio, **a hemorragia unilateral nasal é possível** e ocorre em aproximadamente 30% das lesões zigomaticomaxilares.

## Equimose subconjuntival

Achado frequente, geralmente não apresenta um limite posterior visível e se **apresenta com coloração vermelho-brilhante** pela habilidade do oxigênio em se difundir através da conjuntiva em direção a coleção sanguinolenta.

## Crepitação do enfisema

Apresenta-se em fraturas que atravessam a parede do seio maxilar com **ruptura da mucosa de revestimento** permite que o **ar escape para dentro do tecido mole facial**, pelo fato de **a pressão no interior do seio ser maior do que a do interior do tecido**. O tecido mole da região periorbital, especialmente as pálpebras, é propenso à perfusão aérea por causa da sua natureza areolar frouxa.



O enfisema **desaparece espontaneamente em 2 a 4 dias sem tratamento**. Um fator significativo do enfisema é o **potencial de infecção** que ocorre por meio de comunicação entre o seio e o tecido.

## Deslocamento da rima palpebral

O deslocamento do osso zigomático desloca a fixação do ligamento palpebral lateral, e, portanto, produz uma deformidade. Quando o **zigoma é deslocado em uma direção inferior**, o ligamento palpebral lateral é também deslocado inferiormente, provocando uma **curvatura para baixo da rima**.

## Níveis pupilares desiguais

Com a ruptura do assoalho orbital e da face lateral da órbita, que frequentemente, acompanha o zigomático, há perda de suporte ósseo para os conteúdos orbitais e, conseqüentemente, deslocamento da capsula de Tenon e dos ligamentos suspensórios do globo que acabam permitindo a sua depressão.



Esse deslocamento, **manifesta-se clinicamente como níveis pupilares desiguais**, com o posicionamento da **pupila do lado afetado a um nível inferior ao do lado normal**.

## Diplopia

Diplopia é o nome dado ao **sintoma de visão embaçada, dupla**. Existem dois tipos de diplopia:

**Diplopia monocular**, que é quando ocorre o embaçamento da visão através de um olho com outro fechado → exige atenção imediata de um oftalmologista (geralmente indica um deslocamento do cristalino, hifema ou outras lesões traumáticas no globo).

**Diplopia binocular**, desenvolve-se após o trauma e pode ser resultado de encarceramento de tecidos moles (músculos e periórbita), lesão neuromuscular, intramuscular ou intraorbital, hematoma ou edema ou uma mudança na forma orbital, com deslocamento do globo provocando um desequilíbrio da ação muscular.

**Enoftalmia e distopia** associadas a um acentuado deslocamento do globo **também podem causar diplopia**.



Segundo Miloro, a diplopia binocular aguda, secundária ao traumatismo, deriva de um de três mecanismos básicos: edema ou hematoma, mobilidade restrita ou lesão neurogênica. As causas mais comuns de diplopia binocular após traumatismo são edema e hematoma orbital. Essa alteração geralmente é encontrada em áreas periféricas do campo visual, e, se não houver outros achados, a diplopia nos olhares primários e descendentes se resolve, com o edema, em 7 a 10 dias. A diplopia leve em campos periféricos extremos do olhar pode persistir meses, mas raramente é problemática, porque os indivíduos quase nunca precisam dessas visões extremas para sua função cotidiana.





(Inst. Consulplan - 2023) A diplopia é um distúrbio no qual a pessoa enxerga duas imagens de um único objeto, podendo ser monocular ou binocular. A diplopia pode ocorrer após traumatismo orbitário. Uma diplopia binocular nos campos visuais periféricos não extremos, sem outros achados presentes, se resolve nos campos primários (reto à frente) e inferiores dentro de

- a) 7 a 10 dias.
- b) 15 a 20 dias.
- c) 30 dias.
- d) 45 dias.

#### Comentários:

Conforme você acabou de estudar, a **letra A** está **correta** e é o gabarito da questão. Lembre-se de diferenciar a duração da diplopia em campos extremos e não extremos.

## Enoftalmia

Ocorre quando a **lesão zigomática produz um aumento de volume orbital**, geralmente, por deslocamento lateral e inferior do zigomático e/ou ruptura das paredes orbitais inferior, medial e ou laterais ou levou a uma diminuição no volume dos tecidos moles orbitais por herniação, pode resultar em enoftalmia.

## Avaliação Radiográfica

A **tomografia computadorizada (TC) é o padrão ouro** para avaliação desse tipo de fratura. A mesma identifica linhas de fratura, posição e deslocamento do complexo zigomático-maxilar (CZM) e status do arco zigomático.

**Permite uma avaliação completa do estado do assoalho orbital e das paredes**, bem como, da profundidade que se deve atingir na dissecação cirúrgica em busca de osso estável.

O ideal é que sejam obtidas **cortes axial e coronal de alta resolução**. A análise axial é extremamente útil na avaliação das paredes orbitais medial e lateral, e a análise coronal define a extensão da lesão para o assoalho orbital.





A TC eliminou a pergunta sobre se a órbita deveria ser explorada. Com a precisão da imagem da órbita interna fornecida pela tomografia, pode-se fazer uma decisão sobre a **necessidade de reconstrução orbital interna antes da cirurgia**.

O estado do tecido mole orbital também pode ser avaliado por causa do grande contraste fornecido. A comparação da projeção do globo ocular de um lado com o outro ajuda a identificar a enoftalmia em lesões unilaterais.

## Tratamento das fraturas do complexo zigomatomaxilar

**Vários métodos** têm sido propostos para o tratamento dessas fraturas. Estes vão desde a **não intervenção e observação à redução aberta e fixação interna rígida**.

Pelo fato de muitas fraturas não serem deslocadas ou minimamente deslocadas, a intervenção não é sempre necessária.

A **decisão de intervir deve ser baseada em sinais, sintomas e incapacidade funcional**.

Na primeira semana após o trauma, o tecido mole sofre mudanças consistentes com a sequência normal de cicatrização de feridas. A forma que ele tomará depende da arquitetura óssea subjacente. Idealmente, as fraturas devem ser tratadas antes do aparecimento do edema subsequente ao trauma. Na prática, no entanto, esse tempo de tratamento é raramente possível.

Quando o edema é moderado a grave, o adiamento da cirurgia por vários dias torna a análise aprofundada e o tratamento cirúrgico, tarefas confiáveis e muito mais fáceis. Portanto, o **adiamento da decisão para operar até** que se resolva o edema facial é **recomendado quando a necessidade da intervenção é questionável**. Esta abordagem pode ser utilizada em fraturas que são minimamente deslocadas, quando o exame radiográfico da órbita interna não apresenta defeitos maiores. No entanto, se os resultados radiográficos forem decisivos, sendo a intervenção definitivamente necessária, pode ser vantajoso realizar a cirurgia independentemente do edema facial presente, pois o resultado estético final do tecido mole pode vir a ser superior àquele se a cirurgia for adiada.







Outra consideração importante na decisão de se intervir cirurgicamente é o **estado do olho oposto**. Se o paciente apresentar diminuição na visão do olho oposto ao da fratura por qualquer motivo, pode-se decidir não tratar a fratura do CZM deslocada associada ao único olho funcionalmente normal. Embora o risco para a visão seja mínimo quando as fraturas do CZM são tratadas, a perda de visão no único olho em funcionamento seria uma catástrofe. Portanto, o paciente deve ser orientado para que uma decisão baseada em informação possa ser tomada.



As fraturas em face não costumam ser fatais e são tratadas após as lesões mais sérias serem estabilizadas e o edema diminuído após 4 a 5 dias das lesões. As fraturas com deslocamento mínimo ou sem deslocamento ou as de baixa energia podem não precisar de correção cirúrgica. As de energia média são tratadas com redução e fixação interna; as de alta energia devem ser submetidas à cirurgia mais agressiva.



- São complicações desse tipo de fratura:



Parestesia infraorbitária

Má união

Assimetria

Enoftalmo

Diplopia

Hifema traumático

Neuropatia óptica

Síndrome da fissura orbital superior

Hemorragia retrobulbar

Trismo

## Fraturas Nasais

O trauma nasal é uma ocorrência comum em pacientes pediátricos e adultos em decorrência da posição exposta e central do nariz na face.

Uma grande variedade de opções de imagens está disponível para a categorização de fraturas nasais e das regiões adjacentes.

**Imagens radiográficas simples** podem ser suficientes para avaliar a extensão e o deslocamento da fratura do osso nasal quando não há suspeita de demais lesões. No entanto, são usadas com menos frequência com o advento da TC.



Durante a avaliação do nariz, o **septo nasal deve ser examinado quanto à perfuração, ao desvio ou à hematoma septal**. Hematoma de septo nasal descola o mucopericôndrio da cartilagem, reduzindo, assim, o fornecimento de sangue para a cartilagem. A **identificação tardia de hematoma de septo pode resultar em deformações estéticas tais como nariz em sela ou retrusão da ponte nasal**. **Hematomas no septo devem ser drenados**; aspiração com agulha, com ou sem tamponamento nasal, é geralmente eficaz para este fim - no entanto, uma incisão mais formal e drenagem podem ser necessárias se o hematoma estiver solidificado.

(Objetiva Concursos - 2023) Quanto aos traumas nasais, a presença de hematoma em septo:

- a) Requer drenagem.
- b) Impede o tamponamento devido ao risco de progressão de infecção para cavidade craniana.
- c) Requer bandagem para bloqueio maxilomandibular provisório.
- d) Não exige intervenção ou tratamento, regredindo naturalmente.

**Comentários:**

A **letra A** está **correta** e é o gabarito da questão. Hematomas presentes no septo nasal devem ser drenados para evitar deformidades nasais.

## Tratamento das lesões nasais

Para as fraturas nasais mais rotineiras, a conduta cirúrgica requer algumas considerações, como **tempo da fratura, tipo de anestesia e ambiente no qual o tratamento é efetuado**.

O **período recomendado para a reconstrução** de uma fratura nasal é dentro da **primeira semana** após a ocorrência da lesão. É **aceitável** que se realize **tratamento imediato**. No entanto, algumas vezes, pode ser útil deixar o inchaço diminuir antes de prosseguir ao tratamento definitivo uma vez que nesse momento pode ser difícil avaliar a correta redução na presença de edema.

O tratamento executado dentro dos primeiros dias facilita o processo de cicatrização, limita a deficiência do paciente e diminui o período pós-operatório.

Embora a abordagem cirúrgica para fraturas nasais isoladas consista tipicamente na redução fechada, fraturas nasais associadas à obstrução significativa, ao desvio de septo não reduzido com manobras fechadas ou à perda de sustentação do septo nasal podem demandar cirurgia aberta e reconstrução. As técnicas abertas são, por vezes, conseguidas com enxerto ósseo e/ou de cartilagem, em um procedimento primário ou secundário.

## Redução fechada das fraturas nasais



A **maioria das fraturas nasais é tratada com redução fechada** e diversas formas de estabilização externa, com ou sem tamponamento na parte interna do nariz.

Esta abordagem **reposiciona eficientemente os segmentos cominuídos** e é bem-sucedida ao estabelecer a forma e a função adequadas da maioria das lesões.

Os ossos nasais podem ser reposicionados com manipulação digital usando os ossos maxilares e frontais como ancoragem e direcionamento para a redução. A correta redução é determinada pela palpação e inspeção visual a partir de vários pontos de vista.

Os **tamponamentos nasais são geralmente removidos 1 a 3 dias após a cirurgia**. A **tala de septo pode ser mantida por 1 semana ou mais, conforme necessário**. Os pacientes são instruídos a evitar atividade física extenuante por um período de 4 a 6 semanas enquanto os ossos nasais lesionados, a cartilagem e a mucosa cicatrizam. O esforço físico pode causar epistaxe em alguns pacientes. Os pacientes são acompanhados no **pós-operatório e avaliados quanto à permeabilidade e desobstrução do fluxo aéreo nasal**, bem como quanto à simetria do septo e estética.

Coruja, vamos ver nessa questão abaixo algo importante sobre tamponamento nasal anterior:

(Objetiva Concursos - 2023) Na fratura facial, pode-se ocorrer a fratura nasal. Nessa fratura, a simetria do nariz deve ser avaliada. Faz-se a palpação do dorso e raiz nasal para verificar sua integridade anatômica. Com um espéculo nasal, pode-se observar o aspecto da cavidade nasal e facilitar a visualização de lacerações importantes e a necessidade de sutura para contenção do sangramento. O trauma nasal provoca sangramento abundante. A realização de um tamponamento nasal anterior pode ser necessária. Contudo, antes do tamponamento, é necessário descartar a fratura da:

- Concha nasal inferior e a comunicação com a órbita.
- Concha nasal superior do osso etmoide e a comunicação com a cavidade bucal.
- Lâmina crivosa do osso etmoide e a comunicação com a base anterior do crânio.
- Crista galli do osso etmoide e a comunicação com a base posterior do crânio.

#### Comentários:

Coruja, quando há suspeita de fratura de etmoide com possível comunicação com a base de crânio, o tamponamento nasal anterior não deve ser realizado, certo? Fique atento a isso, pois costuma ser questão de prova. A **letra C** está **correta** e é o gabarito da questão.





DESPENCA NA  
PROVA!

## Fraturas naso-órbito-etmoidais

Coruja, o conteúdo mais cobrado sobre as fraturas NOE é a sua classificação, certo?

### ➤ Sinais e sintomas

O exame físico demonstrará um **nariz severamente fraturado**, muitas vezes com fragmentação e deslocamento posterior, com a **ponte nasal alargada e o complexo nasal achatado**.

- A **epistaxe** é comum.

- O **telecanto traumático** pode ocorrer em decorrência de rompimento medial do ligamento cantal.

A distância intercantal média para um adulto branco é de 28 a 35 mm, o que representa cerca da metade da distância interpupilar. A suspeita de telecanto traumático existirá quando a distância intercantal for maior que 35 mm, de modo que uma distância superior a 40 mm confirmará o diagnóstico para este tipo de lesão.

A distância intercantal normal é de 28,6 mm a 33,0 mm nas mulheres e de 28,6mm a 34,5mm nos homens.

- A **epífora** após o trauma nesta área ocorre como resultado de danos ao aparelho lacrimal. Estreitamento da fenda palpebral, obliteração das carúnculas e alisamento da base do vale naso-orbital são observados mais facilmente após a resolução do edema.

## Exames por Imagem

As **tomografias computadorizadas axial e coronal** são necessárias em qualquer paciente suspeito de ter lesões NOE.

## Classificação



Um sistema de classificação comumente utilizado, desenvolvido por Markowitz *et al.*, identificou as fraturas NOE com base em sua relação com o fragmento central no local da fixação do tendão cantal medial.

As fraturas são tipicamente observadas como **unilateral, bilateral, simples ou cominutiva** e são propensas a ter diferentes formas de fraturas quando ocorrerem bilateralmente. Podem ocorrer como uma lesão isolada ou em conjunto com outras grandes fraturas faciais.



### ➤ Tipo I

A forma mais simples de fratura NOE **envolve apenas uma porção da borda orbital medial**, onde se fixa o tendão cantal medial. Pode ocorrer na forma **bilateral ou unilateral**.

Quando a fratura tipo I completa bilateral ocorre, **não há nenhum deslocamento do tendão e do canto medial e a fixação transnasal não é necessária**. A estabilização do segmento ósseo é geralmente o único procedimento necessário

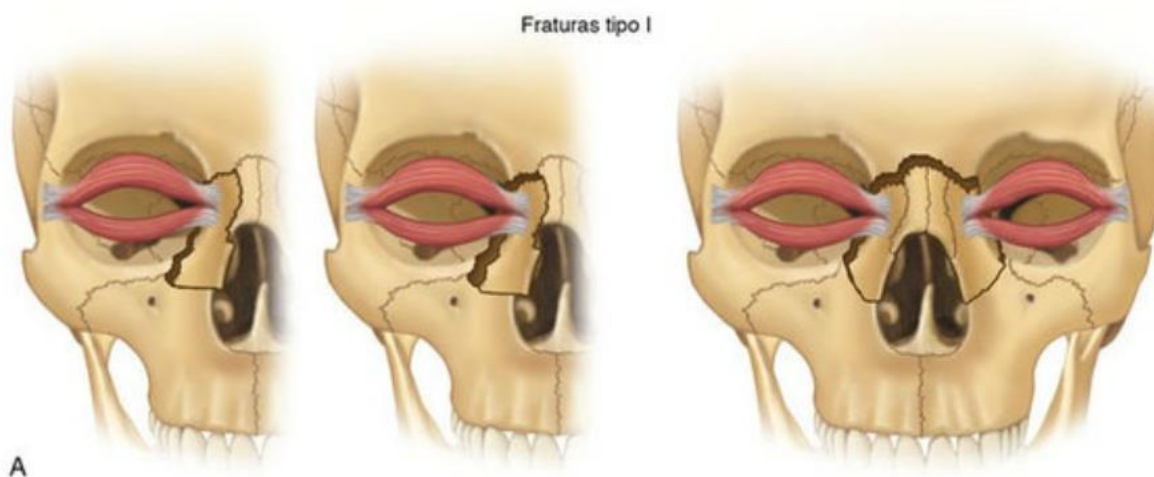


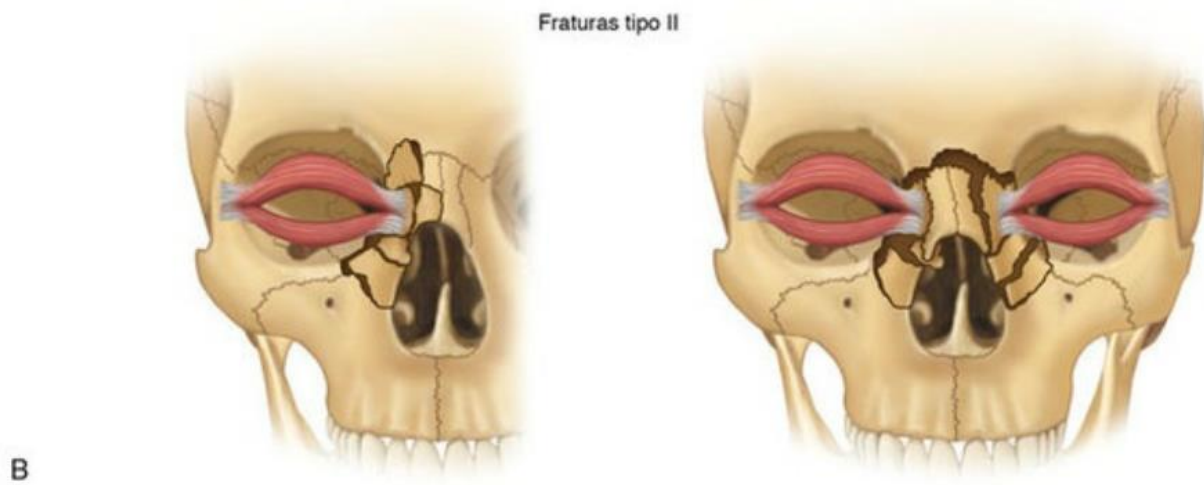
Imagem extraída do Livro: Fonseca, R.J.; Barber, H.D.; Powers, M.P.; *et al.* *Oral and Maxillofacial Trauma*. 4a ed. Editora: WB Saunders Company, 2012.

### ➤ Tipo II

As fraturas NOE tipo II podem manifestar-se na **forma bilateral ou unilateral** e ocorrer em **grandes segmentos ou ser cominutivas**. O **ligamento cantal permanece ligado a um grande segmento**



**central.** Em geral a redução é mais bem realizada por controle do segmento específico de osso que está associado ao tendão cantal.

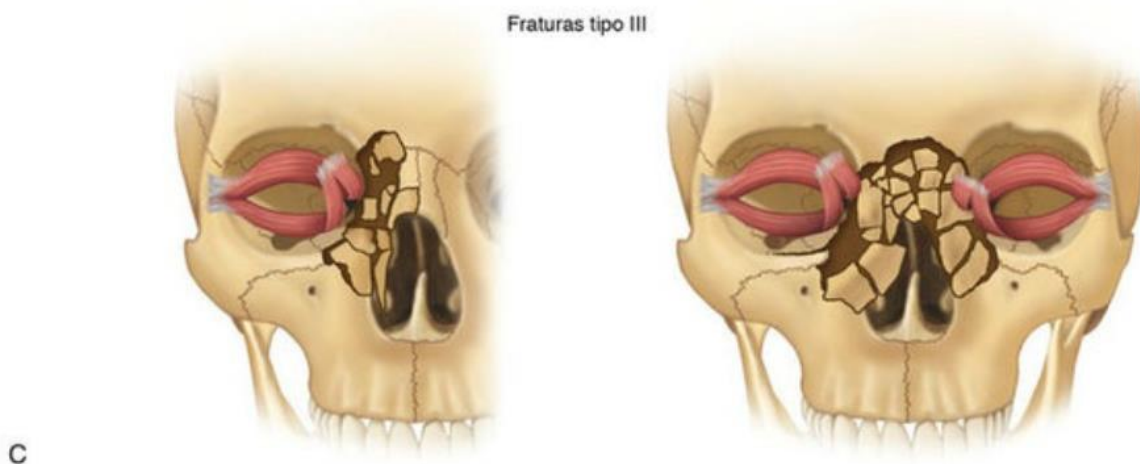


*Imagem extraída do Livro: Fonseca, R.J.; Barber, H.D.; Powers, M.P.; et al. Oral and Maxillofacial Trauma. 4a ed. Editora: WB Saunders Company. 2012.*

### ➤ Tipo III

Apresenta **fragmentação** envolvendo o **fragmento central de osso** onde o tendão cantal medial se fixa. **O canto é raramente avulsionado completamente, mas, na ocasião, os fragmentos do osso são tão pequenos que a reconstrução não é possível.**

Nesta circunstância, a **fixação transnasal do canto é necessária**, bem como a reconstrução óssea.



*Imagem extraída do Livro: Fonseca, R.J.; Barber, H.D.; Powers, M.P.; et al. Oral and Maxillofacial Trauma. 4a ed. Editora: WB Saunders Company. 2012.*

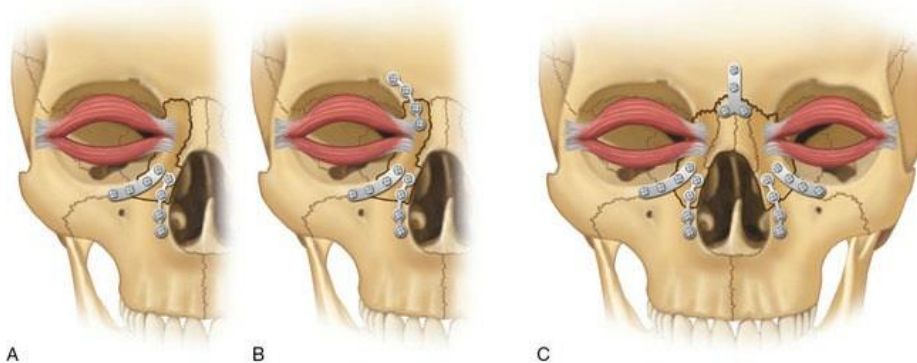
A reconstrução inadequada ou demora no tratamento pode comprometer os resultados finais, representados por retrusão do terço médio da face, alargamento de fissuras

palpebrais, complicações oculares, deformidades nasais e formação de fístula cerebrospinal.

A **fratura do tipo I** é mais bem gerida pela fixação rígida de três pontos, restabelecendo as relações da junção nasofrontal ao complexo nasal, do complexo nasal ao pilar maxilar e do complexo nasal ao rebordo infraorbital. Como se observa, neste tipo de lesão, o desprendimento do tendão cantal medial é raro.

As **fraturas do tipo II** necessitam de uma abordagem mais extensa superoinferior porque, por definição, um grau de fragmentação está presente. Acesso por meio de retalho coronal e incisões infraorbitárias e intraorais são, muitas vezes, necessários. Os pequenos fragmentos ósseos devem ser os primeiros a serem reduzidos anatomicamente, utilizando fios intraósseos de calibre 28 a 30 ou microplacas. Posteriormente, a fixação interna rígida procede como uma fratura óssea tipo I, a fim de estabelecer os pilares. A reinserção do tendão cantal medial é, então, completada, de fato, com a redução adequada do grande fragmento central ao qual ele está ligado.

A **fratura NOE tipo III** envolve extensa fragmentação e deslocamento das estruturas ósseas, com aparente avulsão do tendão cantal medial da sua fixação óssea ocorrendo uni ou bilateralmente. Os princípios de acesso e reparo seguem os mesmos princípios que para fraturas do tipo I e II, embora o restabelecimento do contorno pré-traumático de tecido ósseo e mole seja mais desafiador por causa do nível de fragmentação. Grave fragmentação da região nasal pode requerer um tipo de enxerto ósseo com cantilever dorsal para restabelecer o apoio dorsal e a projeção da ponta nasal. Este enxerto ósseo pode ser colocado através da incisão coronal e estabilizado com parafusos ósseos no processo nasal do osso frontal. Enxertos ósseos cranianos podem ser usados para essa técnica, bem como também podem ser necessários para a reconstrução dos pilares faciais. A cantoplastia, unilateral ou bilateral, pode ser necessária. Fixação transnasal direta com fio de aço do tendão cantal medial em uma posição ligeiramente posterior e superior à posição anatômica normal ajudará a superar as forças da migração, recidiva e telecanto. Conteúdo extraído do Livro: Fonseca, R.J.; Barber, H.D.; Powers, M.P.; et al. **Oral and Maxillofacial Trauma**. 4a ed. Editora: WB Saunders Company. 2012.





*Tratamento básico de fixação de fratura unilateral exigindo fixação de três pontos. B, Fixação rígida de placa em fratura unilateral requerendo estabilização de três pontos. C, Lesões de segmento único bilaterais com abordagens de fixação rígida superiores e inferiores. Conteúdo extraída do Livro: Fonseca, R.J.; Barber, H.D.; Powers, M.P.; et al. Oral and Maxillofacial Trauma. 4a ed. Editora: WB Saunders Company. 2012.*

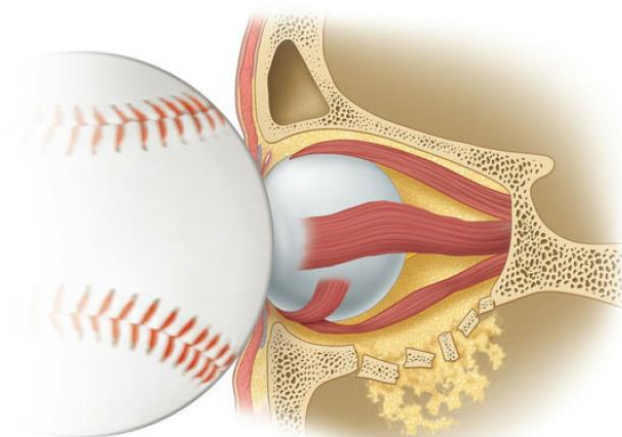## Fraturas Orbitárias

Coruja, fraturas orbitárias não costumam ser muito cobradas, e quando são se restringem, geralmente, às fraturas blow-in, blow-out e aos sinais e sintomas associados. Por isso, focaremos nesses conteúdos, ok?

Lembre-se que outras fraturas do terço médio envolvem a órbita, como as fraturas NOE e fraturas do complexo zigomático, mas aqui você estudará as fraturas isoladas, certo?

O Miloro cita três padrões de fraturas orbitais internas: linear, blow-out e complexa.

- As **fraturas lineares orbitais internas** preservam as inserções periosteais e, normalmente, não resultam em defeito com herniação do conteúdo orbital. No entanto, podem determinar um alargamento significativo do volume orbital, com resultante enoftalmia tardia.
- As **fraturas do tipo blowout** são as **mais comuns**. Por definição, elas se limitam a uma parede e quase sempre têm 2 cm ou menos de diâmetro. A parede mais acometida em uma fratura tipo *blowout* é o assoalho da órbita medial anterior, seguido pela parede medial e, com menos frequência, o teto da órbita, que pode se apresentar como uma fratura tipo *blowin*.
- **Fraturas orbitais internas complexas** consistem em fraturas extensas afetando duas ou mais paredes orbitais. Muitas vezes, estendem-se para a porção posterior da órbita e podem envolver o canal óptico. Essas fraturas complexas costumam estar associadas a traumatismo mais grave e fraturas circundantes, como as Le Fort II e III e as do seio frontal.



*Fraturas blow-out do assoalho orbitário. Conteúdo extraída do Livro: Fonseca, R.J.; Barber, H.D.; Powers, M.P.; et al. Oral and Maxillofacial Trauma. 4a ed. Editora: WB Saunders Company. 2012.*



Movimentos extraoculares devem ser examinados pela avaliação dos movimentos cardinais. Se houver qualquer dúvida sobre o aprisionamento do músculo, um teste de ducção forçada de todos os quatro músculos retos é indicado. Limitações de movimento podem ser o resultado de um edema precoce pós-lesão e queda de conteúdo orbital.

Deve-se suspeitar de uma fratura blow-out quando houver parestesia das ramificações do nervo infraorbital após o trauma, não existir limitação de movimento ocular e nenhuma fratura do rebordo tiver sido notada.

As fraturas blow-in estão bastante associadas a proptose resultante de uma diminuição no volume orbital, e a motilidade ocular restrita e diplopia. Podem também estar relacionadas a ruptura do globo, síndrome da fissura orbital superior e lesão do nervo óptico. Portanto, a fratura blow-in deve ser tratada de forma aguda.



A **síndrome da fissura orbital superior** é caracterizada pelo **comprometimento dos nervos cranianos III, IV, V e VI**, secundária à compressão por um segmento ósseo fraturado ou à formação de hematoma na região. A **síndrome do ápice orbital** tem todas as características da síndrome da fissura orbital superior, com a **adição de lesão do nervo óptico** (nervo craniano II).

Sendo assim, as características clínicas da síndrome da fissura orbital superior relacionadas aos nervos afetados podem incluir **perda de sensibilidade sobre a testa (V par)**, **perda de reflexo da córnea (V par)**, **pupila dilatada fixa (III par)**, **oftalmoplegia externa (III, IV e VI pares)**, **reflexo e acomodação à luz direta afetados (III par)**.

Pode ocorrer **proptose** como resultado direto da pressão e **edema** persistente por conta da **obstrução venosa da veia oftálmica**.



(COSEAC - 2023) A síndrome da fissura orbital superior pós-traumática resulta da diminuição do seu conteúdo. Dependendo da localização e grau de envolvimento, pode incluir perda de sensibilidade na região frontal, perda de reflexo da córnea, dilatação pupilar fixa, oftalmoplegia e proptose. A dilatação fixa da pupila é resultado do

- a) acometimento do III par craniano.
- b) envolvimento do V nervo craniano.
- c) envolvimento secundário do IV e VI pares cranianos.
- d) envolvimento do II nervo craniano.

#### Comentários:

O nervo responsável pela contração pupilar e que, quando afetado, produz dilatação fixa da pupila, é o nervo oculomotor, III par craniano. A letra A está correta e é o gabarito da questão.



Coruja, durante a aula, você deve ter percebido que foi falado sobre extravasamento de líquido cefalorraquidiano. Vamos ver algo que as bancas gostam sobre isso.

O diagnóstico de vazamento de LCR é muitas vezes complicado porque o liquor pode estar misturado com secreções nasais, secreções lacrimais e sangue. O LCR deve ser coletado em um frasco, e uma ausência de sedimentos e de um nível de glicose de cerca de 45 mg/dL é geralmente confirmativo. O mais específico, embora mais lento, exame laboratorial é o LCR-específico beta-2-transferina. O LCR também formará anéis concêntricos quando derramado sobre linho ou filtro de papel macio.

(UFRN/-RN – 2019) O cirurgião Francês René Le Fort desenvolveu uma classificação para fraturas de maxila a partir da observação em crânios de cadáveres submetidos a traumatismos fechados variando a intensidade e a direção do impacto. De acordo com os resultados obtidos, Le Fort:

- a) observou que as fraturas apresentavam um padrão previsível de acordo com o tipo de impacto.
- b) concluiu que a gravidade da fratura não tem relação com a força e direção do impacto.
- c) classificou as fraturas em quatro tipos distintos de acordo com o grau de cominuição.



d) verificou que as fraturas apresentavam direção paralela às linhas de resistência vertical da face.

### Comentários

A **alternativa A** está correta e é o gabarito da questão. Todas as classificações das fraturas Le Fort levam em consideração a direção do impacto e a força que causou a fratura. Através dessa análise observou-se que as fraturas apresentam um padrão previsível de acordo com o tipo de impacto.

(UNIDADES DE SAÚDE DA REDE DE SAÚDE MUNICIPAL/-RJ – 2020) Um homem com 20 anos de idade, vítima de acidente durante jogo de futebol, foi atendido no hospital com trauma de face à esquerda. Ele não apresentou queixas visuais nem deformidades palpáveis no nariz e nos rebordos orbitários. O exame do olho não evidenciou anormalidades. O paciente apresentou apenas dificuldade de abrir a boca, mas a mandíbula estava estável e indolor. A abertura vertical da boca nos dentes incisivos foi de 15 mm. Com base no caso clínico acima descrito, o provável diagnóstico do paciente é fratura:

- a) de maxila
- b) do arco zigomático
- c) do côndilo mandibular
- d) do processo coronóide

### Comentários

A **alternativa B** está correta e é o gabarito da questão. Vimos que a limitação de abertura bucal e trismo são frequentemente associados a esse tipo de lesão. Isso ocorre nas fraturas isoladas de arco zigomático devido ao bloqueio na translação do processo coronóide da mandíbula abaixo dos fragmentos zigomáticos deslocadas.



## FRATURAS DO OSSO FRONTAL

O **seio frontal** é uma importante estrutura localizada **entre o crânio e face**. Sua localização o torna um **componente protetor ao cérebro**, pois o seio frontal age como uma **barreira absorvedora de choque ao conteúdo craniano**.

Lesões ao seio frontal podem ocorrer de forma **isolada ou associadas a outras lesões craniofaciais**, e comumente estão são causadas por **eventos de alta velocidade**. Dessa forma, muitos pacientes apresentarão lesões neurológicas e oftalmológicas associadas, podendo apresentar, ainda, hematomas subdurais ou epidurais, que necessitem de intervenção cirúrgica.

Por conta disso, é importante entender que **o tratamento das lesões do seio frontal pode variar de abordagens maxilofaciais convencionais a abordagens que envolvam a equipe neurocirúrgica**.

A lesão ao seio frontal também pode levar a prejuízo na função de drenagem por dano ou obstrução do sistema de drenagem nasofrontal. Essa obstrução pode gerar aumento de muco no seio e levar ao desenvolvimento de uma mucocoele no seio frontal.

Diante do exposto, precisamos entender os objetivos do tratamento das lesões do seio frontal. Segundo Fonseca, Walker, Barber, Powers e Frost (2015), esses objetivos são:

1. Proteção estrutural dos conteúdos intracranianos
2. Isolamento do compartimento intracraniano do trato aerodigestivo
3. Provisão de um seio funcional
4. Restauração cosmética do contorno frontal natural com uso de incisões minimamente invasivas
5. Minimização da morbidade transoperatória
6. Prevenção de complicações infecciosas e inflamatórias pós-operatórias

Os autores afirmam, ainda, que a literatura é pobre quando se trata de avaliação de resultados do tratamento conservador *versus* cirúrgico, e concluem que “as recomendações do tratamento são baseadas nas predições teóricas dos resultados de acordo com o conhecimento da fisiopatologia do seio frontal e da vulnerabilidade intracraniana local”.

### Diagnóstico das Fraturas do Osso Frontal

O exame físico craniomaxilofacial deve começar com uma **avaliação neurológica focada, dando atenção à pontuação da Escala de Coma de Glasgow (ECG) e à função dos nervos cranianos**.

Deve-se realizar **palpação** de todos os pilares ósseos em busca de crepitação, mobilidade ou outras irregularidades, embora em muitos casos esse exame se torne difícil por conta do edema presente, já que **edema e equimose periorbitários significativos são comuns**.



Atenção especial deve ser dada ao **exame oftalmológico** (já que muitos pacientes com lesões ao seio frontal demonstrarão lesões oftalmológicas associadas), buscando avaliar acuidade visual, reatividade e simetria pupilar, possível presença de corpos estranhos e lesão ao globo, e também pressão intraocular aumentada. Além desses aspectos, deve-se avaliar criteriosamente as **lacerações periorbitárias e a patência do sistema lacrimal**.

A cavidade nasal também deve ser avaliada. Em fraturas do osso frontal que envolvam a lâmina cribiforme do etmoide, **pode haver desenvolvimento de uma fístula cerebrospinal com extravasamento de líquido cefalorraquidiano (LCR)**.



**A avaliação da presença de LCR pode ser realizada das seguintes formas:**

1. O uso do **teste do anel** ou do teste de halo pode ser sugestivo da presença do FCE.
2. Determinação da **composição química** (FCE apresenta maior concentração de glicose e menor de cloreto quando comparado ao soro).
3. **Presença de isoenzima transferrina beta-2** (é a mais precisa).

## Achados clínicos

1. **Dor e equimose periorbital** são os sinais e sintomas mais comuns associados às fraturas do osso frontal;
2. Hemorragia subconjuntival;
3. Lacerações na região da glabella e rimas supraorbitais;
4. Anestesia ou parestesia na região dos nervos supraorbital e supratrocLEAR;
5. Depressão óssea na região afetada;
6. Infiltração de LCR em fraturas que envolvam a tábua posterior ou a lâmina cribiforme do etmoide;
7. Exoftalmia, proptose ou ptose palpebral (depressão dos fragmentos na órbita).



## Exames de imagem

Imagens axiais, coronais e sagitais são requisitos para uma coleção de dados completa.

- **Axiais:** localização, gravidade e grau de cominuição das fraturas das tábuas anterior e posterior, e o estado do sistema lacrimal.
- **Coronais:** melhor visualização das fraturas do assoalho do seio frontal, do teto orbitário e das paredes.
- **Sagitais:** avaliação do trato de drenagem nasofrontal.
- **Reconstrução 3D:** ilustração dos padrões fratura e posição dos segmentos proximais.

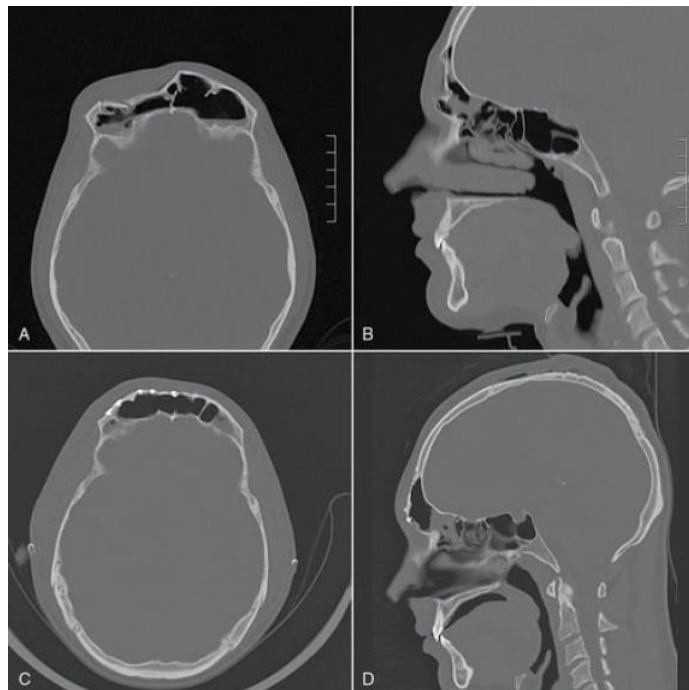


Imagem extraída do livro: FONSECA, Raymond J.. Trauma Bucomaxilofacial. 4. ed. Rio de Janeiro: Elsevier, 2015. 912 p.

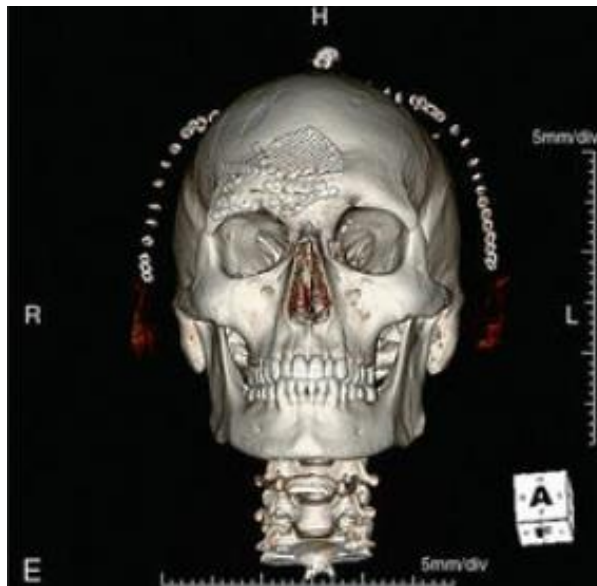
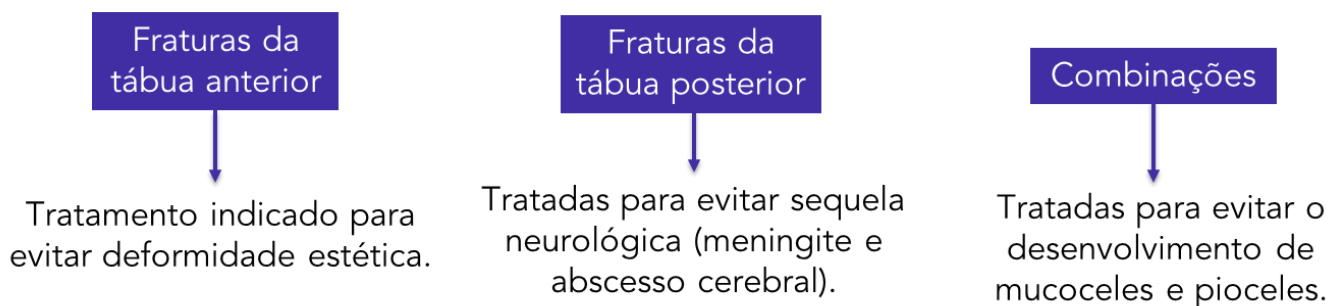


Imagem extraída do livro: FONSECA, Raymond J.. Trauma Bucomaxilofacial. 4. ed. Rio de Janeiro: Elsevier, 2015. 912 p.

## Classificação das fraturas do seio frontal

Há autores que distinguem clinicamente as fraturas do osso frontal em **lesões centrais** e **lesões laterais**. Aquelas estão diretamente associadas ao seio frontal e, nestes casos, deve-se avaliar integridade do complexo NOE e da base do crânio. As lesões laterais frequentemente envolvem a margem supraorbital e a parede orbital lateral.

Os esquemas de classificação mais simples e mais úteis distinguem as possíveis complicações e tratamentos com base nos tipos de fraturas. Nesses casos, deve-se levar em consideração a condição das tábuas anterior e posterior, a condição da drenagem nasofrontal e a presença de lesão intracraniana e lesões maxilofaciais concomitantes.





## Tratamento das Fraturas do Osso Frontal

### 1. Terapia antibiótica

Assim como em outros traumas faciais, nas fraturas do osso frontal, a terapia antibiótica também é controversa. Na prática clínica, **administra-se antibiótico em casos de contaminação externa ou em traumas severos até que haja reconstrução dos tecidos**. Nesses casos, **os antibióticos de escolha são as penicilinas, cefalosporinas e clindamicina**.

### 2. Tratamento cirúrgico

É indispensável que se alcance exposição adequada das fraturas para que a correta redução e fixação dos fragmentos sejam realizadas. Para isso, **a abordagem coronal fornece o melhor acesso ao osso frontal e produz resultados estéticos satisfatórios**. Além disso, esse acesso **fornece amplo acesso e apresenta pronta disponibilidade de tecido mole e osso autógeno**, o que é de grande importância em casos nos quais há perda de substância.

As lacerações existentes também podem ser utilizadas para acessar as fraturas.

Abaixo trago uma imagem do Fonseca, Walker, Barber, Powers e Frost (2015), demonstrando outros possíveis acessos cirúrgicos para tratamento de fraturas do osso frontal.

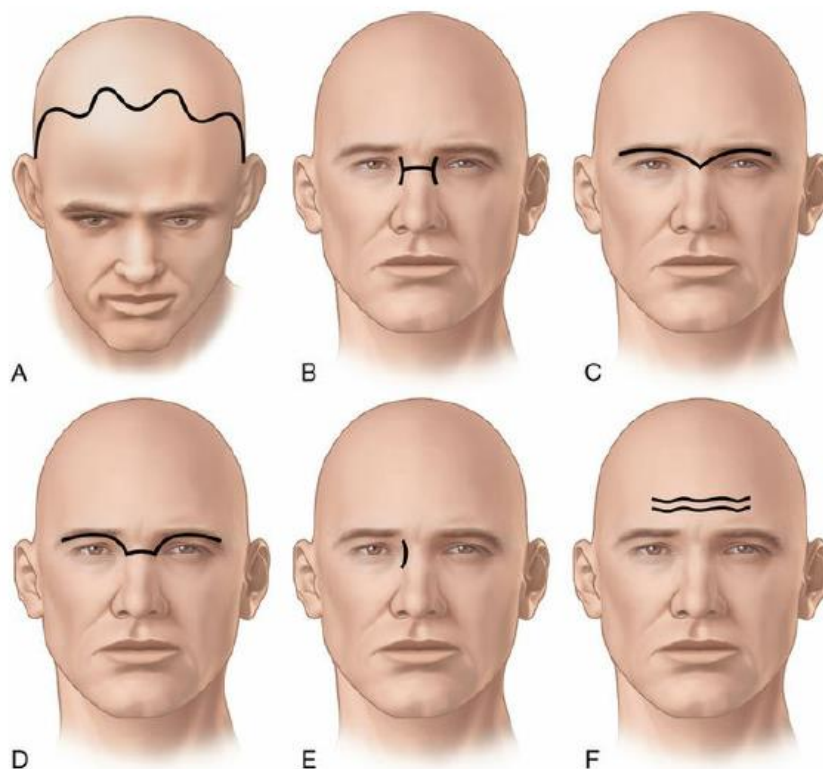


Imagem extraída do livro: FONSECA, Raymond J.. Trauma Bucomaxilofacial. 4. ed. Rio de Janeiro: Elsevier, 2015. 912 p

## 2.1 Tratamento das fraturas da tábua anterior

**Aquelas mais simples em galho verde ou sem deslocamento não necessitam de abordagem cirúrgica.** As deslocadas, ao contrário, requerem redução. Um parâmetro utilizado para confirmar a necessidade de redução é a **avaliação do grau de deslocamento**. **Entendam:** quando o deslocamento for maior do que a espessura da tábua anterior, geralmente indica-se a redução.

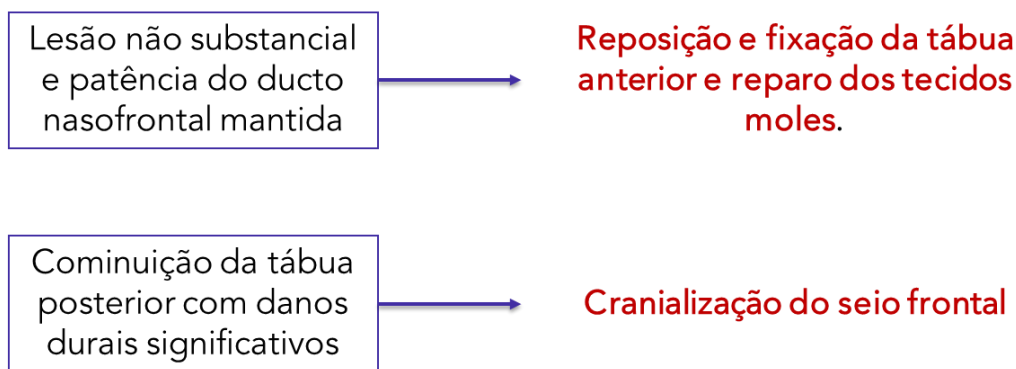
Se, após redução dos fragmentos, houver **espaços vazios**, eles **podem ser fechados com malha de titânio, metilmetacrilato ou outros substitutos do osso**.

Sigamos!

## 2.2 Tratamento das fraturas da tábua posterior

As fraturas da tábua posterior são divididas em: **não deslocadas, deslocadas e deslocadas com dano neurológico evidente**.

Quando não há lesão substancial e o ducto nasofrontal permanece patente, a tábua anterior pode ser reposicionada. Entretanto, a **cranialização do seio frontal** está indicada quando há **cominuição da tábua posterior, fístula liquórica com danos durais significativos e/ou danos no lobo frontal**.



## 3. Avaliação do trato de drenagem nasofrontal

Após acessar as fraturas, a drenagem nasofrontal pode ser avaliada por visão direta. Essa avaliação pode ser realizada através da introdução de um angiocatéter no interior do ducto e injetando um meio fluido para avaliar o fluxo. Os fluidos utilizados podem ser: solução salina, azul demetileno e, ainda, fluoresceína.



O azul de metileno possui tonalidade intensa, o que favorece seu uso. Entretanto, Miloro, Ghali, Larsen e White (2016) ressaltam que ele é difícil remoção do campo cirúrgico. Já a fluoresceína, segundo o mesmo autor, é uma excelente alternativa, mas necessita de uma fonte de luz ultravioleta e, em seguida, escurecimento das luzes na sala de cirurgia.

## Complicação das Lesões do Seio Frontal

As principais complicações associadas às lesões do seio frontal são aquelas que ocorrem no momento da lesão, os de natureza infecciosa e as crônicas.

**As mais graves são aquelas relacionadas ao sistema neurológico** em decorrência do deslocamento de fragmentos ósseos no cérebro, podendo levar, inclusive, à morte.

Danos orbitais também podem estar presentes, sejam eles diretamente ao globo ocular ou na musculatura adjacente.

As complicações infecciosas geralmente estão associadas à obstrução do ducto nasofrontal, e as **mucocele são os problemas crônicos mais comuns.**

(COSEAC - 2023) Indique, dentre as opções a seguir, uma complicação tardia de fratura de seio frontal.

- a) Infecção
- b) Mucocele
- c) Rinorreia cérebro-espinhal
- d) Pneumoencéfalo

### Comentários:

A complicação crônica/tardia mais comum após fraturas do osso frontal é a formação de mucoceles. Sendo assim, a letra B está correta e é o gabarito da questão.

### Outras complicações:

1. Diplopia
2. Rompimento do nervo supraorbital
3. Fístula liquórica
4. Infecção (principalmente meningite)
5. Mucoceles
6. Dor e cefaleia crônica
7. Irregularidades cosméticas
8. Anosmia, hiposmia



## OUTRAS FRATURAS DA FACE

### Fraturas Palatais

As fraturas isoladas do palato são raras, mas 8% a 13% das fraturas Le Fort tornam-se complicadas pela presença de fraturas palatais concomitantes.

#### ➤ Sinais e sintomas

As indicações da presença deste tipo de fratura no exame clínico incluem:

- **Lacerações** do lábio e de gengiva e palato.
- **Alteração na oclusão**, em grande parte dos casos, com o segmento maxilar será deslocado anterolateralmente.

O **diagnóstico** é confirmado através de uma **tomografia computadorizada maxilofacial** com cortes axial e coronal.

#### ➤ Tratamento

O tratamento cirúrgico dependerá do tipo de fratura, da presença ou qualidade da dentição e das fraturas faciais concomitantes e inclui a **possível aplicação de fixação interna rígida, barras dentárias e splints acrílicos palatinos**.

O tratamento desse tipo de fratura em pacientes dentados deve ser centrado na redução oclusal com bloqueio maxilomandibular e um acesso vestibular. A incorporação de *splints* oclusais pode ser extremamente útil no tratamento da fratura palatal cominutiva, requerendo modelos dentários pré-operatórios para sua confecção. A utilização de um *splint* palatal deve ser abordada com cautela.

Como observado, é preciso ter cuidado para assegurar que o suprimento vascular palatino não seja comprometido. Além disso, o uso de *splints* dificulta a inspeção direta e avaliações pós-operatórias da cicatrização palatina, do desenvolvimento de fístula ou necrose tecidual.



Se houver uma fratura mandibular concomitante, a redução aberta e a fixação anatômica desta lesão devem ser realizadas primeiro, permitindo o tratamento da fratura palatina com o modelo oclusal apropriado.



Existe um tipo de fratura palatina que se apresenta com frequência nas provas de residências. A chamada **Fratura do tipo Lanelongue**, também conhecida como **fratura mediana da maxila**.

A fratura do tipo Lanelongue **ocorre no sentido ântero-posterior da maxila, paralela à sutura palatina mediana e pode causar mordida cruzada posterior bilateral.**

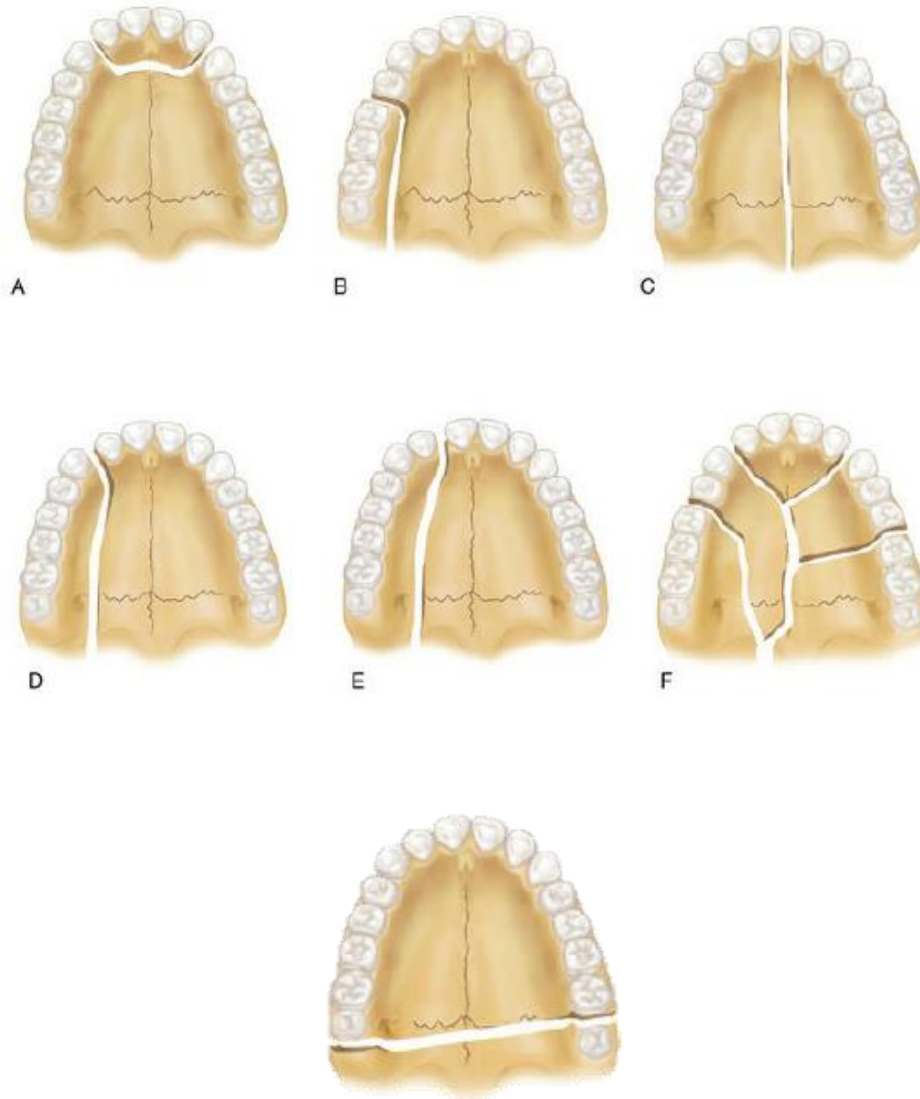
Seu diagnóstico clínico é obtido quando observamos alongamento do terço médio da face, equimose e edema periorbital lateral, respiração oral, telecanto traumático, enoftalmo e epistaxe, podendo apresentar também coágulos e lacerações nasais.

## Classificação das fraturas palatinas

Tipo I	Fratura alveolar
Tipo Ia	Alvéolo anterior; contém apenas os dentes incisivos associados ao alvéolo
Tipo Ib	Posterolateral; contém pré-molares, molares e associados ao alvéolo
Tipo II	Fratura sagital, uma divisão da linha média palatina; normalmente ocorre na segunda ou terceira década por causa de uma falta de ossificação da sutura palatina mediana
Tipo III	Fratura parasagital; padrão de fratura mais comum em adultos (63%) por causa do osso fino parassagitalmente;
Tipo IV	Fratura para-alveolar; ocorre palatal aos alvéolos maxilares e incisivos



Tipo V	Fratura cominutiva complexa; múltiplos segmentos fraturados
Tipo VI	Fratura transversa, rara; envolve uma divisão no plano coronal



A, fratura Ia; B, fratura Ib; C, fratura II; D, fratura III; E, IV; F, fratura V; G, fratura VI. Imagens extraídas do livro: FONSECA, Raymond J.. Trauma Bucomaxilofacial. 4. ed. Rio de Janeiro: Elsevier, 2015. 912 p.

(FUNDATEC - 2023) As fraturas isoladas do palato são raras, mas 8% a 13% das fraturas Le Fort tornam-se complicadas pela presença de fraturas palatais concomitantes. A maioria dos pacientes apresenta, nessa condição, notáveis sinais e sintomas de fratura palatal. As indicações da presença desse tipo de fratura no exame clínico incluem lacerações do lábio e de gengiva e palato. Uma alteração na oclusão também é frequentemente notada, com o segmento maxilar deslocado anterolateralmente. O diagnóstico é confirmado por uma TC maxilofacial com cortes axial e coronal. Conforme a classificação das fraturas palatais com base na localização anatômica da fratura,

proposta por Hendrickson et al. (1998), a fratura parasagital (padrão de fratura mais comum em adultos – 63%), por causa do osso fino parassagitalmente, que difere da fratura alvéolo anterior pela inclusão do canino maxilar, é do tipo:

- a) Tipo I.
- b) Tipo II.
- c) Tipo III.
- d) Tipo IV.
- e) Tipo V.

#### Comentários:

Coruja, a **letra C** está **correta** e é o gabarito da questão. Essa questão é do tipo decoreba e não há o que fazer a não ser memorizar a classificação.

## Outros tipos de fraturas

Além das fraturas mencionadas acima, existem as fraturas complexas, assim chamadas por acometerem mais de um segmento.

São exemplos as fraturas de Walther, Huet, Bessareau e Richet.

- **A Fratura de Walther** é composta por 4 segmentos de fratura: fratura vertical ou intermaxilar + Le Fort I + Le Fort II ou III.
- **A Fratura de Huet** é composta por duas fraturas laterais no sentido vertical unida por uma fratura horizontal (em região lateral de face).
- **A Fratura de Bessareau** é composta por duas fraturas laterais no sentido vertical unida por uma fratura horizontal (em região anterior de face).
- **A Fratura de Richet** foi descrita em 1857 e caracteriza-se por ser uma fratura transversa baixa unilateral associada a uma fratura mediana da maxila.



**Fratura de base de crânio:** caracterizada pela presença de equimose atrás da orelha => SINAL DE BATTLE (Atenção as bancas cobram esse nome!!!)

(Objetiva Concursos - 2023) Quanto à avaliação do quadro clínico do paciente traumatizado, equimoses localizadas atrás da orelha (Sinal de Battle) sugerem:

- a) Fratura maxilar.
- b) Fratura do osso zigomático.
- c) Fratura de crânio.
- d) Hematoma do septo nasal.

**Comentários:**

Como você acabou de ver, o Sinal de Battle é sugestivo de fratura de base de crânio. A **letra C** está **correta** e é o gabarito da questão.





## FERIMENTOS POR ARMA DE FOGO

### Balística

Inicialmente, precisamos entender o que é a balística. Esse termo se refere à **ciência que estuda a movimentação dos projéteis**. Conhecer a balística associada às lesões por projéteis de arma de fogo (PAF) é importante, pois conseguimos prever os problemas potenciais de um ferimento, se conhecemos a arma e o tipo de projétil que o causou. Sendo assim, vejamos:

1. **Balística interna**: descreve as **forças que são aplicadas a um projétil** desde o momento em que o propulsor é acionado até o momento em que chega ao cano da arma;
2. **Balística externa**: refere-se às **forças que agem sobre a bala em movimento**;
3. **Balística terminal**: é o estudo do **comportamento da bala**, uma vez que ela impacta o **alvo**; **é a mais importante para o cirurgião**.

Precisamos saber, ainda, que ferimentos por arma de fogo (FAF) podem causar lesões teciduais devastadoras, com **grande desorganização estrutural**, que acarreta em considerável dificuldade de identificação dos planos anatômicos normais.

### Componentes do ferimento por projétil balístico

A transferência de energia cinética do projétil para o tecido provoca danos ao tecido. Para que esse dano ocorra, **o projétil deve penetrar até uma profundidade suficiente para causar lesão**. De modo contrário, um PAF que penetre excessivamente ou que passe completamente através do tecido, pode causar poucos danos. Esse fator é a **penetração**.

O segundo componente é **cavidade permanente**, caracterizada pelo **espaço causado pela destruição direta do tecido**. Em outras palavras, **“é o local que o projétil teve contato direto com o tecido”**, entendeu, aluno? Geralmente, **esse componente é considerado o mais importante do ferimento**.

Em seguida, temos também a **cavidade temporária**, que é produzida pela **movimentação do projétil no tecido**. Como o próprio nome já diz, ela é temporária, e é **provocada pelo estiramento dos tecidos elásticos nas regiões periféricas à cavidade permanente**. Os tecidos da cavidade temporária, embora possam permanecer intactos, também estão sujeitos a danos irrecuperáveis. Por fim, temos a **fragmentação**. Ela **refere-se ao projétil e aos fragmentos secundários que posam estar presentes no ferimento**.



Penetração	Possibilita que o projétil transmita energia cinética e destrua os tecidos.
Cavidade permanente	descreve o espaço decorrente da destruição e do rompimento direto dos tecidos
Cavidade temporária	é produzida quando um projétil se movimenta através do tecidoalvo.
Fragmentação	Refere-se ao projétil ou a fragmentos secundários



Os fatores mais importantes nos ferimentos por projéteis são a **penetração** e o **tamanho da cavidade permanente**.

## Classificação

Um dos esquemas mais utilizados classifica os FAFs como não **penetrantes**, **não penetrantes**, **perfurantes** e **avulsivos**.



Não penetrantes	Ferimentos por raspão ou explosão
Penetrantes	A bala não sai
Perfurantes	O projétil entra e sai
Avulsivos	Perda de substância

Existe também um sistema que caracteriza as lesões como de **alta ou baixa energia**.



## Manejo



Aluno, preste bastante atenção nesse tópico! Ele costuma ser cobrado em prova!

### Princípios gerais

Segundo Miloro, Ghali, Larsen e White (2016), **“À admissão, as vítimas de FAF são mais bem tratadas pelos protocolos padrão de suporte avançado de vida no trauma (ATLS)”**. O autor também nos traz que **todos os ferimentos merecem atenção, inclusive aqueles aparentemente inócuos**. O atendimento ao paciente deve ser realizado através de inspeção cuidadosa, avaliando todas as lesões presentes. Por conta da proximidade com estruturas como cérebro e cavidade orbitária, **consultas neurocirúrgicas e oftalmológicas podem ser necessárias**.

### Vias respiratórias

Aluno, tenha em mente que **“a perda das vias respiratórias é a única causa mais provável de morte por FAF isolado na face”** (MILORO; GHALI; LARSEN; WHITE, 2016). Por conta disso, em um paciente com FAF todos os esforços devem ser empreendidos para que se **estabeleça uma via respiratória definitiva, seja ela por meio de intubação ou por meio de via respiratória cirúrgica**. Entendido?

Quando se trata da escolha entre intubação ou estabelecimento de via aérea cirúrgica, Miloro, Ghali, Larsen e White (2016) trazem as seguintes condições como **indicação para traqueostomia**:

1. Pacientes que precisarão retornar várias vezes à sala de cirurgia para o debridamento das feridas e “segundos olhares”;
2. Quando se espera inchaço tardio;
3. Presença de lesões traqueais associadas;
4. Lesões de sistemas múltiplos com previsão de ventilação a longo prazo.

### Controle da hemorragia

Miloro, Ghali, Larsen e White (2016) relatam que **é rara a ocorrência de hemorragia que ponha a vida em risco em decorrência de FAFs de baixa velocidade**, como na maioria dos casos civis. Entretanto, naqueles **FAFs decorrentes de armas de fogo de alta velocidade pode haver perda de sangue significativa**.



Na presença de hemorragias, **as tentativas iniciais de contenção do sangramento devem centralizar-se em pressão direta e tamponamento. O pinçamento às cegas deve ser evitado, pois há grande risco de lesões a estruturas nobres, como vasos e nervos.**

Quando houver sangramento no terço médio da face, a sonda de foley ou balões específicos ajudarão a controlar a hemorragia.



A **"ligadura maciça"** da artéria carótida em geral é um procedimento **ineficaz e perigoso**. Deve-se tentar controlar os vasos específicos.

## Lesões penetrantes do pescoço



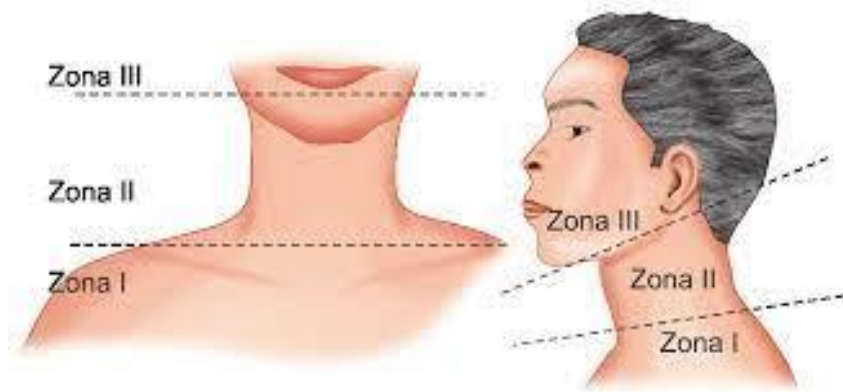
Agora trarei uma classificação que costuma ser cobrada em prova: as zonas do pescoço de Monson! Preste bastante atenção!

Zona I	Área das clavículas até a cartilagem cricoidea. O risco de lesões dos grandes vasos é comum nessa área e, conseqüentemente, as lesões da zona I trazem consigo uma alta taxa de mortalidade.
Zona II	Desde o nível da cartilagem cricoidea até o ângulo da mandíbula. É a maior área, e, portanto, a zona mais envolvida em traumatismo penetrante do pescoço.
Zona III	Da base do crânio até o ângulo mandibular. Os FAF que envolvem as fraturas mandibulares são acompanhados por lesões da zona III.

É importante que saibamos essas zonas, pois os FAFs em face podem estar associados a orifícios de entrada ou saída no pescoço.

**Geralmente, mais de uma zona está envolvida.**





## Exames de imagem

Radiografias de tórax e coluna cervical devem ser realizadas de acordo com o ATLS.

**Para avaliação da lesão maxilofacial, embora a tomografia computadorizada (TC) não demonstre com acurácia a extensão da lesão em tecido mole, a combinação da TC com o exame clínico fornece informações valiosas.**

A angiografia tomográfica computadorizada pode ser útil em casos que necessitem de avaliação de estruturas vasculares, principalmente quando há lesão penetrante no pescoço.



Os **pacientes que não estão suficientemente estáveis** para ser submetidos à imagiologia **devem ser estabilizados na sala de cirurgia**, e a reparação definitiva deve ser adiada até que possam ser obtidas imagens adequadas.

## Procedimento operatório

Inicialmente, **caracterizar os ferimentos como de alta ou baixa energia pode melhor guiar a formulação do planejamento operatório de cada paciente.**

Ferimentos por arma de fogo de **alta energia** que são **suscetíveis a necroses sequenciais** em dias ou semanas **devem se beneficiar dos desbridamentos seriados e do fechamento tardio.**

Felizmente, a maioria dos ferimentos por arma de fogo civis são de baixa energia e podem ser tratados com reparo definitivo precoce, já que, embora resultem em lesão em tecido mole e osso, raramente levam à perda desses tecidos.



Para Miloro, Ghali, Larsen e White (2016), **nos casos de extensa lesão de tecido mole e tecido duro, com perda desses tecidos, é indicado que se realize uma estabilização precoce dos segmentos ósseos** com fixação maxilomandibular, fixador externo ou fixação interna rígida, associada a um tratamento conservador dos tecidos moles.

**Nesses casos, os segundos desbridamentos devem ser realizados 24 a 48 horas após a cirurgia inicial.** Essa conduta, aluno, vai possibilitar um tratamento conservador dos tecidos moles, pois tecidos sobre os quais há dúvida relacionada à vitalidade, podem ser mantidos e removidos posteriormente, se realmente se tornarem desvitalizados. E, então, **após estabilização dos tecidos moles, pode-se decidir sobre a necessidade de substituição dos tecidos perdidos**, seja por reconstrução precoce ou tardia. **Em geral, a reparação precoce promove melhores resultados, com menos contratura da cicatriz e menor deformidade resultante.**

## Contaminação

Devemos ter em mente que os ferimentos por arma de fogo podem estar contaminados pela flora do próprio projétil ou pela flora cutânea e dos corpos estranhos (vestuário, por exemplo). A manutenção de tecidos desvitalizados também proporciona o desenvolvimento de um ambiente favorável ao crescimento bacteriano.

Por conta disso, **cobertura antibiótica profilática deve ser iniciada em todos os ferimentos por arma de fogo**, segundo Miloro, Ghali, Larsen e White (2016). Geralmente o antibiótico de escolha é uma cefalosporina de segunda geração. Também deve ser investigada a imunização do paciente contra o tétano e, se indicada, profilaxia antitetânica deve ser iniciada.

## Tratamento Precoce Agressivo X Tardio

Aluno, trarei aqui considerações presentes no livro Miloro, Ghali, Larsen e White (2016).

“Tal como acontece com a maioria dos argumentos na ciência cirúrgica, a verdade mais provável encontra-se em algum ponto a meio caminho dos extremos”

- “O **manejo precoce** apresenta como vantagens o **retorno precoce à função** e a **redução do número de cirurgias** de revisão”;
- “A principal **desvantagem** da redução aberta é a **infecção**, que afeta principalmente a mandíbula”.



- “Os **enxertos ósseos primários** na fase inicial do manejo dos FAF **podem ser úteis, mas devem ser limitados aos terços médio e superior da face**”;
- “A **enxertia primária na mandíbula não é indicada** na maioria dos casos. A **manutenção dos segmentos mandibulares** com placas de reconstrução rígidas combinadas com enxerto tardio, osteogênese por distração ou reconstrução com retalho livre **oferece um resultado mais previsível**”;
- “Na reconstrução tardia, **osso contendo retalhos livres ou osteogênese por distração é mais confiável** em **defeitos de continuidade mandibular com mais de 2 a 4 cm**”.



## CONSIDERAÇÕES FINAIS

Na aula de hoje vimos os pontos principais da traumatologia bucomaxilofacial, aquilo que cai em prova! Espero que tenham gostado e aprendido bastante na aula. Para a maioria dos especialistas em CTBMF, traumatologia é um conteúdo relativamente simples, mas não se deixem enganar, pois as bancas podem complicar as questões. Então, mantenha esse conteúdo sempre na sua lista de revisão periódica.

Estou disponível no fórum de dúvidas!

Deixo abaixo os meus contatos!!

Nos vemos na próxima aula!! Abraço da professora Larissa!

**E-mail:** [larissaramost@hotmail.com](mailto:larissaramost@hotmail.com)

**Instagram:** [https://www.instagram.com/prof.larissaoliveira\\_](https://www.instagram.com/prof.larissaoliveira_)





## REFERÊNCIAS BIBLIOGRÁFICAS

1. FONSECA, Raymond J.; WALKER, Robert James; BARBER, H Dexter; POWERS, Michael P.; FROST, David E.. **Trauma Bucomaxilofacial**. 4. ed. Rio de Janeiro: Elsevier, 2015. 912 p.
2. MILORO, Michael; GHALI, G. E.; LARSEN, Peter E.; WHITE, Peter D.. **Princípios de Cirurgia Bucomaxilofacial de Peterson**. 3. ed. São Paulo: Guanabara Koogan, 2016. 1344 p.
3. HUPP, James R.; III, Edward Ellis; TUCKER, Myron R.. **Cirurgia oral e maxilofacial contemporânea**. 6. ed. Rio de Janeiro: Elsevier, 2015. 704 p.



## QUESTÕES COMENTADAS

1. (IBAM - 2023) O esquema de fixação interna mais empregado no tratamento das fraturas do tipo Le Fort I consiste em:

- a) bloqueio maxilomandibular, apenas.
- b) fixação interna com apenas duas placas nas regiões paranasais, pois acessos minimamente invasivos devem ser priorizados para o conforto pós-operatório do paciente.
- c) Lag-screw.
- d) duas miniplacas 1.5 ou 2.0 mm na região paranasal e pilar zigomaticomaxilar, bilateralmente.

### Comentários:

A **letra D** está **correta** e é o gabarito da questão.

A **letra A** está **incorreta**. Bloqueio maxilomandibular até pode ser utilizado para tratamento de fratura Le Fort I, mas a questão pede um esquema de fixação interna.

A **letra B** está **incorreta**, pois não são usadas apenas duas miniplacas.

A **letra C** está **incorreta**. Parafusos lag-screws são utilizados, principalmente, em fraturas mandibulares.

2. (IBAM - 2023) São sinais e sintomas das fraturas de órbita:

- a) entrópico, parestesia e quemose.
- b) anosmia, oftalmoplegia e hiposfagma.
- c) ectrópico, amaurose e hematoma periorbital.
- d) enoftalmia, diplopia e hemorragia subconjuntival.

### Comentários:

As **letras A e C** estão **incorretas**. Entrópico e ectrópico são possíveis complicações do acesso cirúrgico para o tratamento das fraturas de órbita, mas não decorrem diretamente da fratura.

A **letra B** está **incorreta**. Anosmia não está relacionada às fraturas de órbita, e sim às fraturas que envolvam a lâmina crivosa do etmoide.



A **letra D** está **correta** e é o gabarito da questão.

### 3. (IBAM - 2023) Podemos afirmar corretamente sobre as fraturas condilares:

- a) a grande maioria dessas fraturas em pacientes pediátricos é tratada através de redução aberta e fixação interna.
- b) alguns aspectos na decisão de tratamento aberto X tratamento não cirúrgico envolvem a condição sistêmica do paciente, grau de colaboração do paciente no tipo de tratamento, comprometimento da função mandibular, local do traço de fratura, presença de outras fraturas concomitantes da mandíbula, grau de deslocamento do côndilo e qualidade da oclusão dentária do paciente.
- c) nos casos em que se opta pelo tratamento conservador dessas fraturas, um bloqueio intermaxilar rígido deverá ser aplicado por um período prolongado (4 a 6 semanas), seguido por terapia com elásticos para guiar a oclusão após remoção do bloqueio.
- d) fraturas condilares altas (intracapsulares), mesmo que pouco deslocadas, são, na maioria das vezes, tratadas através de redução aberta e fixação interna com miniplacas.

#### Comentários:

A **letra A** está **incorreta**. Fraturas de côndilo em crianças são comumente tratadas de forma fechada.

A **letra B** está **correta** e é o gabarito da questão.

A **letra C** está **incorreta**. O bloqueio deve ser por um curto período.

A **letra D** está **incorreta**. Fraturas intracapsulares são, via de regra, tratadas de maneira fechada.

4. (VUNESP - 2023) Ao selecionar um esquema de fixação para determinada fratura, deve-se considerar muitos fatores, como o tamanho e o número dos dispositivos de fixação, suas localizações, a abordagem cirúrgica e a exposição da fratura e a região onde serão colocadas as fixações.

Em relação à fixação com parafuso tipo *lag screw*, assinale a alternativa correta.

- a) À medida que os parafusos são apertados, eles se travam à placa e estabilizam os segmentos sem que seja necessária a compressão do osso contra a placa.
- b) Para aplicá-la, uma cortical óssea saudável é necessária, já que essa técnica não divide as cargas com o osso.



- c) É uma técnica que deve ser utilizada para fornecer fixação rígida absoluta.
- d) É uma técnica indicada para fraturas ou defeitos cominutivos, ou aquelas em que existe apenas um contato ósseo mínimo.
- e) Deve-se posicionar o parafuso em direção paralela à linha de fratura, para se prevenir a sobreposição e o deslocamento durante o aperto do parafuso.

#### Comentários:

A **letra A** está **incorreta**. A descrição foi de um sistema lock, e não do lag screw.

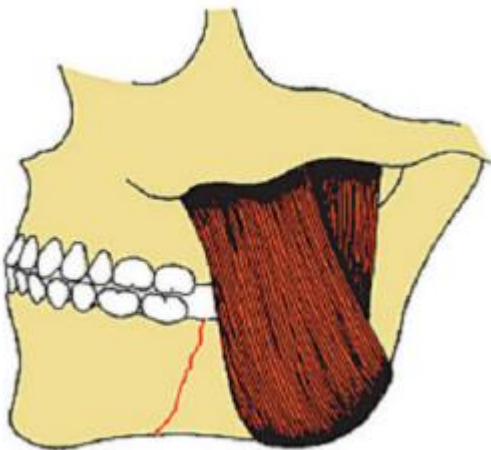
A **letra B** está **incorreta**. A cortical saudável é necessária justamente porque o sistema divide as cargas com o osso.

A **letra C** está **correta** e é o gabarito da questão.

A **letra D** está **incorreta**. Não está indicado para fraturas cominuídas ou sem contato ósseo.

A **letra E** está **incorreta**. O parafuso deve ser posicionado perpendicular à linha de fratura.

#### 5. (FEPESE - 2023) Observe a imagem abaixo:



Disponível em: Livro – Cirurgia oral e maxilofacial contemporânea – Hupp; Ellis; & Tucker. 6ª ed.

#### Assinale a alternativa que descreve corretamente a fratura mandibular da imagem:

- a) É uma fratura do tipo cominutiva resultando em deslocamento do local da fratura causada pela tensão do músculo.
- b) É uma fratura mandibular desfavorável resultando em deslocamento do local da fratura causada pela tensão do músculo.

- c) É uma fratura favorável resultando em deslocamento do local da fratura causada pela tensão do músculo.
- d) É uma fratura mandibular favorável na qual a direção e a angulação do músculo fazem resistência ao deslocamento.
- e) É uma fratura do tipo cominutiva na qual a direção e a angulação do músculo fazem resistência ao deslocamento.

#### Comentários:

A **letra D** está **correta** e é o gabarito da questão.

As **letras A e E** estão **incorretas**, pois não se trata de uma fratura cominutiva.

A **letra B** está **incorreta**, pois não se trata de uma fratura desfavorável.

A **letra C** está **incorreta**, pois uma fratura favorável não desloca com a tração do músculo.

#### 6. (COSEAC – 2023) É mandatório a fixação do tipo carga suportada ou *Load Bearing* no caso de fratura:

- a) de côndilo.
- b) cominutiva de mandíbula.
- c) de mandíbula em criança.
- d) bilateral de mandíbula.

#### Comentários:

A fixação load-bearing está indicada em casos de fraturas nas quais o remanescente ósseo não seja capaz de suportar cargas mastigatórias funcionais. Nessas situações, a fixação load bearing suportará a carga mastigatória sem auxílio do osso. Por isso, um caso mandatório de uso desse tipo de fixação é a fratura cominutiva de mandíbula. A **letra B** está **correta** e é o gabarito da questão.

7. (Objetiva Concursos – 2023) As fraturas Le Fort são um grupo de padrões de fratura da face média classificados em 3 tipos: Le Fort I, II e III. As fraturas de Le Fort representam 10% - 20% de todas as fraturas faciais e podem ser causadas por qualquer trauma contuso significativo na face, mais frequentemente por acidentes com veículos motorizados. Qual(is) tipo(s) de fratura Le Fort envolve(m) fratura transmaxilar (também conhecida como fratura de Guerin) com a interrupção



óssea da zona superior ao processo alveolar maxilar, abrangendo o corpo do septo nasal e podendo envolver as placas pterigóides do osso esfenoidal?

- a) Le Fort I.
- b) Le Fort II.
- c) Le Fort III.
- d) Le Fort I e III.

#### Comentários:

A fratura Le Fort que se estende pela região superior dos ápices dentários, que também é conhecida como fratura de Guérin ou fratura horizontal, é a fratura Le Fort I. A **letra A** está **correta** e é o gabarito.

8. (Inst. Consulplan - 2023) O zigoma articula-se com os ossos frontal, esfenoide, temporal e maxilar, contribuindo significativamente para a resistência e a estabilidade do terço médio da face. A projeção anterior do zigoma o leva a ser traumatizado com frequência. Em relação às fraturas do complexo zigomático, marque V para as afirmativas verdadeiras e F para as falsas.

- ( ) A equimose e o edema são os sinais clínicos iniciais mais comuns.
- ( ) A ausência de resposta pupilar e a ptose podem estar presentes, se o nervo craniano IV for lesionado.
- ( ) A parestesia ou a anestesia das bochechas, parte lateral do nariz, lábio superior e dentes anteriores superiores podem ser resultado de lesão nos nervos zigomaticotemporal ou infraorbital.
- ( ) A enoftalmia é uma seqüela que ocorre devido ao edema ou hematoma na área da órbita.

A sequêcia está correta em

- a) F, F, V, V.
- b) F, V, F, F.
- c) V, V, F, V.
- d) V, F, V, F.

#### Comentários:

A primeira e terceira assertivas estão corretas.



A segunda assertiva está incorreta, pois a ausência de resposta pupilar e a ptose podem estar presentes se o III par craniano for lesionado.

A quarta assertiva está incorreta, pois o que está relacionada com edema ou hematoma na órbita seria a exoftalmia.

Portanto, a **letra D** está **correta** e é o gabarito da questão.

**9. (FURB - 2023) Analise as assertivas relacionadas às fraturas do terço médio da face do tipo Le Fort e, em seguida, escolha a alternativa correta:**

**I. A fratura Le Fort I separa a porção inferior da maxila de maneira vertical, estendendo-se desde a abertura piriforme do nariz até a sutura pterigomaxilar.**

**II. A fratura Le Fort II envolve a separação da maxila e do complexo nasal da base do crânio, da área do rebordo zigomático-orbital e da área da sutura pterigomaxilar.**

**III. A fratura Le Fort III envolve a separação completa do terço médio da face no nível do complexo naso-órbito-etmoidal e da área da sutura pterigomaxilar.**

**É correto o que se afirma em:**

- a) II, apenas.
- b) I, II e III.
- c) I, apenas.
- d) III, apenas.
- e) II e III, apenas.

**Comentários:**

A assertiva I é a única incorreta. A fratura Le Fort I separa a porção inferior da maxila de maneira HORIZONTAL. A **letra E** está **correta** e é o gabarito da questão.

**10. (Inst. Verbena - 2022) No trauma maxilofacial, a região da órbita é sempre um desafio para o cirurgião bucomaxilofacial. Várias alterações oculares podem estar presentes em uma fratura do terço médio da face. Dentre essas alterações, a diferença de tamanho das pupilas pode ser um achado clínico importante para um diagnóstico preciso. Qual é o nome dessa alteração?**

- a) Anosmia.
- b) Quemose.



c) Anisocoria.

d) Hifema.

#### Comentários:

A **letra A** está **incorreta**. Anosmia é a perda do olfato.

A **letra B** está **incorreta**. Quemose refere-se a uma inflamação na conjuntiva do globo ocular.

A **letra C** está **correta** e é o gabarito da questão.

A **letra D** está **incorreta**. Hifema é hemorragia da câmara anterior do olho.

11. (VUNESP - 2022) A escala de severidade do traumatismo (EST) foi desenvolvida para classificar ferimentos traumáticos múltiplos. O dano é avaliado e categorizado segundo o sistema de órgãos afetados e classificado de acordo com a gravidade. Em conformidade com a EST, o grau 3 corresponde a:

a) moderado.

b) severo, sem risco de morte.

c) risco de morte com sobrevida provável.

d) sobrevida não provável.

e) danos fatais aos sistemas cardiovascular, nervoso central e queimaduras.

#### Comentários:

Para responder a essa questão, devemos considerar a seguinte tabela:

Classificação de acordo com a gravidade:

Grau 1 = leve

Grau 2 = moderado

Grau 3 = severo sem risco

Grau 4 = risco de morte com sobrevida provável

Grau 5 = sobrevida não provável





Grau 6 = danos fatais aos sistemas cardiovasculares

Dessa forma, o grau 3 corresponde ao trauma severo, sem risco. Portanto, a **letra B** é o gabarito da questão.

**12. (VUNESP - 2022) A prioridade na abordagem inicial de um paciente politraumatizado é a**

- a) Respiração e ventilação adequada.
- b) Exposição total do paciente para evitar que nenhum ferimento seja camuflado.
- c) Exame neurológico.
- d) Circulação com controle da hemorragia.
- e) Manutenção das vias aéreas com controle da coluna cervical.

**Comentários:**

**A letra E está correta.** De acordo com o que estudamos até aqui, o primeiro passo no atendimento do paciente politraumatizado é a manutenção das vias aéreas com controle da coluna cervical.

**13. (FUNDEP – 2022) As fraturas faciais devem ser diagnosticadas e tratadas o mais rapidamente possível para que não haja sequelas futuras decorrentes desses quadros.**

**Quanto à classificação que descreve fraturas mandibulares de acordo com a condição dos fragmentos ósseos remanescentes e suas comunicações com o meio externo, é correto afirmar:**

- a) Fratura em galho verde é aquela em que o traço de fratura está incompleto e é mais comum de acontecer em ossos mais flexíveis.
- b) Fratura simples é aquela que é incompleta e ocorre em ossos mais flexíveis.
- c) Fratura composta ocorre quando não há comunicação da região fraturada com o meio externo.
- d) Em uma fratura favorável, a tração muscular resultará em deslocamento dos fragmentos fraturados.

**Comentários:**

**A letra A está correta.**

**A letra B está incorreta.** Essa descrição refere-se a fratura em galho verde.

**A letra C está incorreta.** Fratura composta ocorre quando há comunicação da região fraturada com o meio externo.



**A letra D está incorreta.** Em uma fratura favorável, a tração muscular não resultará em deslocamento dos fragmentos fraturados.

**14. (Universidade Federal do Paraná – 2021) Há discordância entre os cirurgiões bucomaxilofaciais de como se tratam as fraturas de côndilo mandibular, se abertas ou fechadas. O tratamento fechado dessas fraturas é utilizado:**

- a) Em deslocamentos condilares maiores que 45°.
- b) No deslocamento extracapsular lateral do côndilo.
- c) No tratamento das fraturas intracapsulares isoladas.
- d) Na presença de corpo estranho próximo à fratura.
- e) Quando ocorrem fraturas condilares bilaterais.

**Comentários:**

**A letra C está correta.** As demais alternativas trazem condições que apresentam indicação de tratamento aberto das fraturas condilares.

**15. (Universidade Federal do Paraná – 2020) No trauma facial, as fraturas do terço médio envolvem os ossos zigomáticos, a maxila e o complexo naso-órbito-etmoidal. Com relação a essas fraturas, assinale a alternativa correta.**

- a) A fratura de Le Fort I resulta de força vertical na maxila e estende-se desde a abertura piriforme até a sutura pterigomaxilar.
- b) A fratura de Le Fort II é a separação da maxila e do complexo nasal aderidos das estruturas zigomáticas e nasais.
- c) A fratura de Le Fort III provém de forças laterais na maxila e é conhecida como disjunção craniofacial.
- d) A fratura isolada do arco zigomático é tratada com elevação, redução e uso de material para osteossíntese.
- e) A fratura isolada do zigoma é frequente no terço médio e prescinde de fixação interna estável.

**Comentários:**

**A letra B está correta.**

**A letra A está incorreta.** A fratura Le Fort I resulta de força horizontal aplicada sobre a maxila.



**A letra C está incorreta.** A fratura de Le Fort III provém de forças horizontais.

**A letra D está incorreta.** Fraturas isoladas de arco zigomático comumente não necessitam de osteossíntese.

**A letra E está incorreta.** As fraturas isoladas de zigoma podem necessitar de fixação interna.

16. (IBADE - 2020) A fixação transnasal com fio é realizada para o tratamento de fraturas do complexo naso-órbito-etmoidal envolvendo também as paredes internas da órbita. A opção que **NÃO** se encaixa nos objetivos desta técnica está melhor descrita em:

- a) reconstrução da borda orbital medial.
- b) reconstrução da parede orbital medial.
- c) restabelecimento da distância intercantal pré-traumática.
- d) recompor o volume orbital adequado.
- e) reposicionar o ligamento cantal lateral.

**Comentários:**

**A letra E está correta.** Como a fixação transnasal envolve a parede orbitária medial e a estruturas nasais não é possível reposicionar o ligamento cantal lateral.

17. (IBADE – 2020) Para a escolha do tipo de fixação interna rígida nos pacientes com traumatismos faciais, deve-se levar em consideração a quantidade de osso suficiente e o grau de cominuição das fraturas. A respeito dos materiais de fixação, pode-se afirmar que:

- a) o sistema de fixação do tipo load-bearing responde ao compartilhamento de carga entre a placa e o osso.
- b) o sistema de fixação do tipo load-sharing corresponde às placas e parafusos que suportam toda a carga.
- c) o sistema de fixação do tipo load-bearing é indicado para as fraturas com grande cominuição óssea, com mínima ou nenhuma interface óssea devido aos múltiplos fragmentos de osso.
- d) o sistema de fixação load-bearing é dependente de fragmentos ósseos adequados, de ambos os lados da fratura, para responder ao suporte de cargas.
- e) as placas do sistema de fixação do tipo load-sharing são conhecidas como “placas de reconstrução”, enquanto as placas do sistema de fixação do tipo load-bearing são conhecidas como “miniplacas”.



### Comentários:

**A letra A está incorreta.** No sistema load-bearing, as placas e parafusos suportam toda a carga.

**A letra B está incorreta.** No sistema load-sharing, as placas e parafusos compartilham a carga com o osso.

**A letra C está correta.**

**A letra D está incorreta.** O sistema que depende de fragmentos ósseos adequados é o load-sharing.

**A letra E está incorreta.** As placas do sistema do tipo load-sharing são conhecidas como miniplacas, e as do sistema load-bearing são conhecidas como placas de reconstrução.

**18. (UFG - 2019) Paciente do sexo feminino, de vinte e três anos, vítima de acidente motociclístico, sem uso de capacete, apresentando fraturas múltiplas do 1/3 médio da face, com grande deslocamento, fratura do corpo mandibular bilateral e TCE. Apresenta hemorragia grave pela cavidade bucal e epistaxe severa. A via mais adequada para oferecer oxigênio para essa paciente é por meio da**

- a) Traqueostomia.
- b) Entubação nasotraqueal.
- c) Entubação orotraqueal.
- d) Entubação orotraqueal com derivação submentoniana.

### Comentários:

**A letra A está correta.** Por conta do grande sangramento, que impossibilita a visualização adequada das vias aéreas, as intubações oro e nasotraqueal não estão indicadas. Além disso, a presença de fraturas no 1/3 médio da face também contraindica a intubação nasotraqueal, pois esse método poderá, nestes casos, levar a lesões de base de crânio.

**19. (EsSex – 2019) De acordo com MILORO (2016), em relação ao manejo de ferimentos por arma de fogo (FAF), assinale a opção incorreta:**

- a) À admissão, as vítimas de FAF são mais bem tratadas pelos protocolos padrão de suporte avançado de vida no trauma (ATLS).
- b) Ferimentos inócuos não merecem atenção, dada a natureza previsível dessas lesões.
- c) Deve-se dar atenção específica à possibilidade de lesões múltiplas.



d) É imperativo que se faça uma inspeção cuidadosa do paciente, avaliando os múltiplos orifícios de entrada e saída dos projéteis.

### Comentários

A **alternativa A, C e D** estão corretas e trazem trechos do livro do Miloro. A única alternativa incorreta é a **letra B**, pois todos os ferimentos merecem atenção, inclusive aqueles aparentemente inócuos, dada a natureza imprevisível dessas lesões. Ok?

**20. (Apoio às residências em saúde – 2019) Fraturas envolvendo a tábua posterior do seio frontal ou lâmina cribiforme podem causar derrame de líquido cefalorraquidiano (LCR). A confirmação pode ser feita comparando-se os níveis de certos constituintes do LCR com os níveis séricos do paciente. Qual dos constituintes abaixo nos ajuda a indicar uma maior possibilidade de fístula liquórica?**

- a) Sódio.
- b) Glicose.
- c) Potássio.
- d) Albumina.

### Comentários

Como vimos na nossa aula, o LCR apresentará maior concentração de glicose e menor de cloreto quando comparado ao soro. Portanto, a **letra B** está correta, e é o gabarito da questão.

**21. (Apoio às residências em saúde – 2019) Paciente do sexo masculino, 25 anos de idade, vítima de agressão por arma de fogo, foi encaminhado para um serviço de cirurgia e traumatologia bucomaxilofacial. Durante o exame físico foi observado orifício de entrada do projétil na incisura massetérica e fratura de ângulo mandibular do lado esquerdo. O exame imaginológico evidenciou projétil alojado em região basilar do ângulo ipsilateral. O ferimento por arma de fogo associado a entrada ou saída no pescoço pode ser classificado segundo Monson et al., em:**

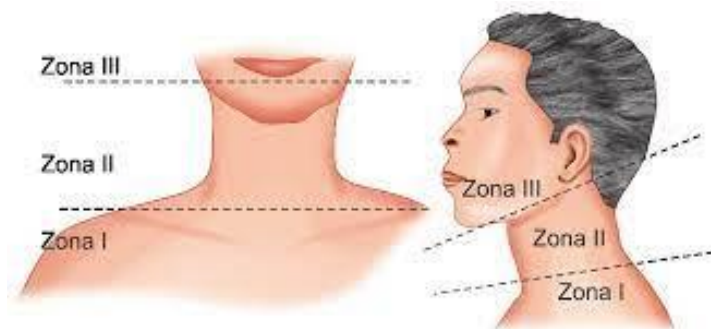- a) Zona I.
- b) Zona II.
- c) Zona III.
- d) Zona IV.

### Comentários

Já podemos excluir a letra D, pois não existe zona IV quando tratamos das zonas do pescoço, certo? Agora vejamos a classificação de Monson:



Zona I	Área das clavículas até a cartilagem cricoidea. O risco de lesões dos grandes vasos é comum nessa área e, consequentemente, as lesões da zona I trazem consigo uma alta taxa de mortalidade.
Zona II	Desde o nível da cartilagem cricoidea até o ângulo da mandíbula. É a maior área, e, portanto, a zona mais envolvida em traumatismo penetrante do pescoço.
Zona III	Da base do crânio até o ângulo mandibular. Os FAF que envolvem as fraturas mandibulares são acompanhados por lesões da zona III.



Caro aluno, essa questão pode nos trazer dúvidas, pois sabemos que geralmente as fraturas mandibulares estão acompanhadas de lesão de Zona III, entretanto, nesse caso, a questão foi incisiva em nos relatar que o orifício de entrada se encontra na incisura mandibular, estando, portanto, na zona II. Observem a imagem! Entendidos? A **letra B** está **correta** e é o gabarito da questão.

**22. (SELECON - 2019) De acordo com Knight e North (1961), um paciente vítima de trauma facial com fratura zigomática com rotação medial do arco apresenta uma fratura:**

- a) Tipo I
- b) Tipo II
- c) Tipo III
- d) Tipo IV

Comentário:

**A letra D está correta.** A classificação de Knight e North (1961) para fraturas de zigoma é a seguinte:

Tipo I: sem deslocamento significativo

Tipo II: Fratura de arco zigomático

Tipo III: Com deslocamento, mas sem rotação

Tipo IV: Com deslocamento e rotação medial

Tipo V: Com deslocamento e rotação lateral

Tipo VI: Complexas (apresentam traços de fratura adicionais ao segmento principal)

**23. (CONSULPAM - 2019) Sobre os tipos de danos aos tecidos moles, NÃO podemos afirmar:**

- a) A contusão é causada por traumas fechados, que levam a formação de edema e hematoma nos tecidos subcutâneos.
- b) A abrasão é causada por forças de cisalhamento, que removem a camada superficial da pele.
- c) A lesão avulsiva é caracterizada pela perda de segmento de tecido mole.
- d) A laceração é causada por danos cortantes/perfurantes ao tecido mole, sempre com margens bem definidas.

**Comentários:**

**A letra D está correta.** As lacerações não apresentam margens bem definidas.

**24. (Universidade Federal do Goiás - 2019) O tratamento do paciente politraumatizado pode ser resumido em exame primário, reanimação das funções vitais, exame secundário e cuidados definitivos. A sequência lógica deste processo constitui o ABCDE do trauma (A – via aérea, B – respiração e ventilação, C – circulação, D – estado neurológico, E – exposição). Segundo Fonseca (2013), que atenção deve ser dada a pacientes geriátricos, gestantes e idosos?**

- a) Desconsiderar o tratamento das condições que ameaçam a vida.
- b) Evitar tratar simultaneamente diferentes condições durante o exame primário.
- c) Realizar exame secundário antes da estabilização do paciente.
- d) Levar em consideração as diferenças na fisiologia, no metabolismo e na resposta ao trauma.

**Comentários:**

**A letra D está correta.**

**A letra A está incorreta.** As condições que ameaçam a vida devem sempre ser consideradas.

**A letra B está incorreta.** Frequentemente, há a necessidade de tratar simultaneamente diferentes condições do paciente.

**A letra C está incorreta.** O exame secundário é realizado após a estabilização do paciente.

**25. (Comissão permanente de Seleção da UFPI - 2018) Durante o atendimento a um politraumatizado, o paciente apresenta-se com hemorragia intensa. Nesta situação clínica, assinale a opção INCORRETA.**



- a) Caso o indivíduo possua 70 kg e tenha cerca de 750 mL de perda sanguínea, pode apresentar taquicardia moderada. Os mecanismos compensatórios do corpo mantêm a pressão sanguínea nivelada.
- b) Um paciente com hemorragia de Classe IV apresenta sinais e sintomas de taquicardia acentuada, diminuição significativa do nível de pressão sanguínea sistólica para menos de 60 mmHg, vasoconstricção acentuada com pressão de pulso muito estreita, diaforese acentuada, estado mental inerte e nenhuma produção urinária.
- c) As fraturas pélvicas, fraturas de fêmur e múltiplas fraturas de ossos longos podem causar choque hipovolêmico e perda de sangue com risco de morte, sendo que o foco principal de sangramento pode ser difícil de ser determinado.
- d) A administração de sangue e hemoderivados pode melhorar a volemia, enquanto a hemorragia não é debelada.
- e) A hemorragia de Classe III é quando ocorre perda de 15 a 30% de sangue, o que corresponde de 800 a 1500 mL no homem adulto de 70 Kg.

#### Comentários:

**A letra E está incorreta.** A hemorragia de classe III é quando ocorre perda sanguínea de 30 a 40% de sangue (1500-2000 mL).

**26. (IBFC - 2017) Nos traumas ao soalho da órbita, do tipo linear, ocasionalmente ocorre o aprisionamento do músculo reto inferior e gordura periorbitária, causando contratura dos tecidos aprisionados, caso não ocorra sua liberação o quanto antes, e conseqüentemente diplopia e déficit da motilidade ocular. A este evento dá-se o nome de:**

- a) Contratura de Volkmann
- b) Fratura do tipo blow up
- c) Cicatriz residual
- d) Enoftalmo
- e) Contratura de converse

#### Comentários:

**A letra A está correta.** Nos casos onde ocorre o aprisionamento prolongado pode haver fibrose do tecido aprisionado e mesmo com a liberação cirúrgica desses tecidos ocorre diplopia permanente.





27. (IBFC - 2017) As fraturas do osso zigomático são um achado comum nos traumas faciais devido à posição proeminente deste osso no esqueleto facial. Com base nos conhecimentos em relação aos achados físicos e radiográficos relacionados às fraturas do complexo zigomaticomaxilar, assinale a alternativa que apresenta uma afirmação incorreta:

- a) A tomografia computadorizada é o padrão-ouro para avaliação das fraturas do zigomático. Os defeitos podem ser avaliados com precisão, utilizando-se cortes axiais e coronais
- b) A hiposfagma muitas vezes é observada, permanecendo por um período prolongado
- c) Dor e movimentação mandibular diminuída são comuns nessas fraturas, enquanto os sinais orbitais geralmente estão presentes
- d) A projeção submentovértex indica fraturas do arco zigomático e demonstram a separação da sutura frontozigomática
- e) A equimose periorbitária e o edema são os sinais clínicos mais comuns

### Comentários

**A letra D está correta.** O posicionamento do paciente nesse tipo de projeção promove observação dos arcos zigomáticos, mas impede o correto diagnóstico quanto a separação da sutura frontozigomática devido a sobreposição de estruturas.

28. (IBFC - 2017) O trauma a órbita óssea frequentemente afeta estruturas vizinhas associadas, causando injúrias ao olho e anexos, podendo causar debilidade da função visual. A síndrome da fissura orbital superior é uma complicação incomum, mas que, quando presente, necessita de tratamento rápido para evitar possíveis sequelas. Assinale a alternativa que não apresenta um sinal ou sintoma clínico característico da Síndrome da Fissura Orbital Superior:

- a) Disfunção do II par de nervos cranianos
- b) Dor retrobulbar
- c) Oftalmoplegia interna
- d) Disfunção do III par de nervos cranianos
- e) Pupilas fixamente dilatadas

### Comentários:

**A letra A está correta.** A síndrome da fissura orbital superior pode resultar de compressão direta de fragmentos ósseos deslocados do conjunto da fissura orbitária superior ou de mecanismo indireto, como edema ou hematoma secundário decorrente de evento traumático. Os achados clínicos na SFOS são secundários às lesões das estruturas neurovasculares que passam através da fissura orbitária superior. Isso inclui o nervo lacrimal, o nervo frontal, o nervo nasociliar, o nervo oculomotor, o nervo abducente, o nervo troclear e a veia oftálmica superior. Os sinais clínicos



consistem de oftalmoplegia, ptose, ausência de sensação ao longo da testa e pálpebra superior e pupila dilatada e imóvel.

**29. (Residência Pernambuco - 2016) No tratamento das feridas incisais, cortantes ou lacerantes dos tecidos moles, são preceitos que devem sempre ser propostos de forma prioritária. Sobre isso, assinale a melhor alternativa:**

- a) Exploração e limpeza da ferida com solução adequada e correta hemostasia anteriormente ao procedimento de síntese.
- b) Sutura direta, imediata e profunda para evitar exposição prolongada da ferida ao meio externo.
- c) Prover o fechamento de apenas uma parte da ferida, para que o ar do ambiente circule pelo ferimento, evitando a formação de bactérias anaeróbias.
- d) Aplicar medicação antibiótica dentro da ferida após a limpeza, para aumentar o combate contra infecções.
- e) Não abordar e permitir cicatrização por 2ª intenção

#### Comentários:

**A letra A está correta.** De acordo com os princípios de síntese corretos, é necessária que seja feita a inspeção e limpeza da ferida além da adequada hemostasia para evitar a ocorrência de infecções e hematomas sob a região de síntese.



## LISTA DE QUESTÕES

**1. (IBAM - 2023) O esquema de fixação interna mais empregado no tratamento das fraturas do tipo Le Fort I consiste em:**

- a) bloqueio maxilomandibular, apenas.
- b) fixação interna com apenas duas placas nas regiões paranasais, pois acessos minimamente invasivos devem ser priorizados para o conforto pós-operatório do paciente.
- c) Lag-screw.
- d) duas miniplacas 1.5 ou 2.0 mm na região paranasal e pilar zigomaticomaxilar, bilateralmente.

**2. (IBAM - 2023) São sinais e sintomas das fraturas de órbita:**

- a) entrópio, parestesia e quemose.
- b) anosmia, oftalmoplegia e hiposfagma.
- c) ectrópio, amaurose e hematoma periorbital.
- d) enoftalmia, diploplia e hemorragia subconjuntival.

**3. (IBAM - 2023) Podemos afirmar corretamente sobre as fraturas condilares:**

- a) a grande maioria dessas fraturas em pacientes pediátricos é tratada através de redução aberta e fixação interna.
- b) alguns aspectos na decisão de tratamento aberto X tratamento não cirúrgico envolvem a condição sistêmica do paciente, grau de colaboração do paciente no tipo de tratamento, comprometimento da função mandibular, local do traço de fratura, presença de outras fraturas concomitantes da mandíbula, grau de deslocamento do côndilo e qualidade da oclusão dentária do paciente.
- c) nos casos em que se opta pelo tratamento conservador dessas fraturas, um bloqueio intermaxilar rígido deverá ser aplicado por um período prolongado (4 a 6 semanas), seguido por terapia com elásticos para guiar a oclusão após remoção do bloqueio.
- d) fraturas condilares altas (intracapsulares), mesmo que pouco deslocadas, são, na maioria das vezes, tratadas através de redução aberta e fixação interna com miniplacas.

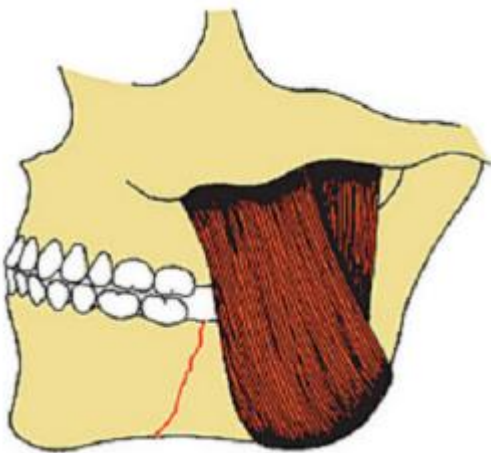


4. (VUNESP - 2023) Ao selecionar um esquema de fixação para determinada fratura, deve-se considerar muitos fatores, como o tamanho e o número dos dispositivos de fixação, suas localizações, a abordagem cirúrgica e a exposição da fratura e a região onde serão colocadas as fixações.

Em relação à fixação com parafuso tipo *lag screw*, assinale a alternativa correta.

- a) À medida que os parafusos são apertados, eles se travam à placa e estabilizam os segmentos sem que seja necessária a compressão do osso contra a placa.
- b) Para aplicá-la, uma cortical óssea saudável é necessária, já que essa técnica não divide as cargas com o osso.
- c) É uma técnica que deve ser utilizada para fornecer fixação rígida absoluta.
- d) É uma técnica indicada para fraturas ou defeitos cominutivos, ou aquelas em que existe apenas um contato ósseo mínimo.
- e) Deve-se posicionar o parafuso em direção paralela à linha de fratura, para se prevenir a sobreposição e o deslocamento durante o aperto do parafuso.

5. (FEPESE - 2023) Observe a imagem abaixo:



Disponível em: Livro – Cirurgia oral e maxilofacial contemporânea – Hupp; Ellis; & Tucker. 6ª ed.

Assinale a alternativa que descreve corretamente a fratura mandibular da imagem:

- a) É uma fratura do tipo cominutiva resultando em deslocamento do local da fratura causada pela tensão do músculo.
- b) É uma fratura mandibular desfavorável resultando em deslocamento do local da fratura causada pela tensão do músculo.

- c) É uma fratura favorável resultando em deslocamento do local da fratura causada pela tensão do músculo.
- d) É uma fratura mandibular favorável na qual a direção e a angulação do músculo fazem resistência ao deslocamento.
- e) É uma fratura do tipo cominutiva na qual a direção e a angulação do músculo fazem resistência ao deslocamento.

**6. (COSEAC – 2023) É mandatório a fixação do tipo carga suportada ou *Load Bearing* no caso de fratura:**

- a) de côndilo.
- b) cominutiva de mandíbula.
- c) de mandíbula em criança.
- d) bilateral de mandíbula.

**7. (Objetiva Concursos – 2023) As fraturas Le Fort são um grupo de padrões de fratura da face média classificados em 3 tipos: Le Fort I, II e III. As fraturas de Le Fort representam 10% - 20% de todas as fraturas faciais e podem ser causadas por qualquer trauma contuso significativo na face, mais frequentemente por acidentes com veículos motorizados. Qual(is) tipo(s) de fratura Le Fort envolve(m) fratura transmaxilar (também conhecida como fratura de Guerin) com a interrupção óssea da zona superior ao processo alveolar maxilar, abrangendo o corpo do septo nasal e podendo envolver as placas pterigóides do osso esfenoidal?**

- a) Le Fort I.
- b) Le Fort II.
- c) Le Fort III.
- d) Le Fort I e III.

**8. (Inst. Consulplan - 2023) O zigoma articula-se com os ossos frontal, esenoide, temporal e maxilar, contribuindo significativamente para a resistência e a estabilidade do terço médio da face. A projeção anterior do zigoma o leva a ser traumatizado com frequência. Em relação às fraturas do complexo zigomático, marque V para as afirmativas verdadeiras e F para as falsas.**

**( ) A equimose e o edema são os sinais clínicos iniciais mais comuns.**



( ) A ausência de resposta pupilar e a ptose podem estar presentes, se o nervo craniano IV for lesionado.

( ) A parestesia ou a anestesia das bochechas, parte lateral do nariz, lábio superior e dentes anteriores superiores podem ser resultado de lesão nos nervos zigomaticotemporal ou infraorbital.

( ) A enoftalmia é uma seqüela que ocorre devido ao edema ou hematoma na área da órbita.

A sequêcia está correta em

a) F, F, V, V.

b) F, V, F, F.

c) V, V, F, V.

d) V, F, V, F.

9. (FURB - 2023) Analise as assertivas relacionadas às fraturas do terço médio da face do tipo Le Fort e, em seguida, escolha a alternativa correta:

I. A fratura Le Fort I separa a porção inferior da maxila de maneira vertical, estendendo-se desde a abertura piriforme do nariz até a sutura pterigomaxilar.

II. A fratura Le Fort II envolve a separação da maxila e do complexo nasal da base do crânio, da área do rebordo zigomático-orbital e da área da sutura pterigomaxilar.

III. A fratura Le Fort III envolve a separação completa do terço médio da face no nível do complexo naso-órbito-etmoidal e da área da sutura pterigomaxilar.

É correto o que se afirma em:

a) II, apenas.

b) I, II e III.

c) I, apenas.

d) III, apenas.

e) II e III, apenas.

10. (Inst. Verbena - 2022) No trauma maxilofacial, a região da órbita é sempre um desafio para o cirurgião bucomaxilofacial. Várias alterações oculares podem estar presentes em uma fratura do



terço médio da face. Dentre essas alterações, a diferença de tamanho das pupilas pode ser um achado clínico importante para um diagnóstico preciso. Qual é o nome dessa alteração?

- a) Anosmia.
- b) Quemose.
- c) Anisocoria.
- d) Hifema.

11. (VUNESP - 2022) A escala de severidade do traumatismo (EST) foi desenvolvida para classificar ferimentos traumáticos múltiplos. O dano é avaliado e categorizado segundo o sistema de órgãos afetados e classificado de acordo com a gravidade. Em conformidade com a EST, o grau 3 corresponde a:

- a) moderado.
- b) severo, sem risco de morte.
- c) risco de morte com sobrevida provável.
- d) sobrevida não provável.
- e) danos fatais aos sistemas cardiovascular, nervoso central e queimaduras.

12. (VUNESP - 2022) A prioridade na abordagem inicial de um paciente politraumatizado é a

- a) Respiração e ventilação adequada.
- b) Exposição total do paciente para evitar que nenhum ferimento seja camuflado.
- c) Exame neurológico.
- d) Circulação com controle da hemorragia.
- e) Manutenção das vias aéreas com controle da coluna cervical.

13. (FUNDEP – 2022) As fraturas faciais devem ser diagnosticadas e tratadas o mais rapidamente possível para que não haja sequelas futuras decorrentes desses quadros.

Quanto à classificação que descreve fraturas mandibulares de acordo com a condição dos fragmentos ósseos remanescentes e suas comunicações com o meio externo, é correto afirmar:



- a) Fratura em galho verde é aquela em que o traço de fratura está incompleto e é mais comum de acontecer em ossos mais flexíveis.
- b) Fratura simples é aquela que é incompleta e ocorre em ossos mais flexíveis.
- c) Fratura composta ocorre quando não há comunicação da região fraturada com o meio externo.
- d) Em uma fratura favorável, a tração muscular resultará em deslocamento dos fragmentos fraturados.

**14. (Universidade Federal do Paraná – 2021) Há discordância entre os cirurgiões bucomaxilofaciais de como se tratam as fraturas de côndilo mandibular, se abertas ou fechadas. O tratamento fechado dessas fraturas é utilizado:**

- a) Em deslocamentos condilares maiores que 45°.
- b) No deslocamento extracapsular lateral do côndilo.
- c) No tratamento das fraturas intracapsulares isoladas.
- d) Na presença de corpo estranho próximo à fratura.
- e) Quando ocorrem fraturas condilares bilaterais.

**15. (Universidade Federal do Paraná – 2020) No trauma facial, as fraturas do terço médio envolvem os ossos zigomáticos, a maxila e o complexo naso-órbito-etmoidal. Com relação a essas fraturas, assinale a alternativa correta.**

- a) A fratura de Le Fort I resulta de força vertical na maxila e estende-se desde a abertura piriforme até a sutura pterigomaxilar.
- b) A fratura de Le Fort II é a separação da maxila e do complexo nasal aderidos das estruturas zigomáticas e nasais.
- c) A fratura de Le Fort III provém de forças laterais na maxila e é conhecida como disjunção craniofacial.
- d) A fratura isolada do arco zigomático é tratada com elevação, redução e uso de material para osteossíntese.
- e) A fratura isolada do zigoma é frequente no terço médio e prescinde de fixação interna estável.

**16. (IBADE - 2020) A fixação transnasal com fio é realizada para o tratamento de fraturas do complexo naso-órbito-etmoidal envolvendo também as paredes internas da órbita. A opção que NÃO se encaixa nos objetivos desta técnica está melhor descrita em:**





- a) reconstrução da borda orbital medial.
- b) reconstrução da parede orbital medial.
- c) restabelecimento da distância intercantal pré-traumática.
- d) recompor o volume orbital adequado.
- e) reposicionar o ligamento cantal lateral.

**17. (IBADE – 2020) Para a escolha do tipo de fixação interna rígida nos pacientes com traumatismos faciais, deve-se levar em consideração a quantidade de osso suficiente e o grau de cominuição das fraturas. A respeito dos materiais de fixação, pode-se afirmar que:**

- a) o sistema de fixação do tipo load-bearing responde ao compartilhamento de carga entre a placa e o osso.
- b) o sistema de fixação do tipo load-sharing corresponde às placas e parafusos que suportam toda a carga.
- c) o sistema de fixação do tipo load-bearing é indicado para as fraturas com grande cominuição óssea, com mínima ou nenhuma interface óssea devido aos múltiplos fragmentos de osso.
- d) o sistema de fixação load-bearing é dependente de fragmentos ósseos adequados, de ambos os lados da fratura, para responder ao suporte de cargas.
- e) as placas do sistema de fixação do tipo load-sharing são conhecidas como “placas de reconstrução”, enquanto as placas do sistema de fixação do tipo load-bearing são conhecidas como “miniplacas”.

**18. (UFG - 2019) Paciente do sexo feminino, de vinte e três anos, vítima de acidente motociclístico, sem uso de capacete, apresentando fraturas múltiplas do 1/3 médio da face, com grande deslocamento, fratura do corpo mandibular bilateral e TCE. Apresenta hemorragia grave pela cavidade bucal e epistaxe severa. A via mais adequada para oferecer oxigênio para essa paciente é por meio da**

- a) Traqueostomia.
- b) Entubação nasotraqueal.
- c) Entubação orotraqueal.
- d) Entubação orotraqueal com derivação submentoniana.



19. (EsSex – 2019) De acordo com MILORO (2016), em relação ao manejo de ferimentos por arma de fogo (FAF), assinale a opção incorreta:

- a) À admissão, as vítimas de FAF são mais bem tratadas pelos protocolos padrão de suporte avançado de vida no trauma (ATLS).
- b) Ferimentos inócuos não merecem atenção, dada a natureza previsível dessas lesões.
- c) Deve-se dar atenção específica à possibilidade de lesões múltiplas.
- d) É imperativo que se faça uma inspeção cuidadosa do paciente, avaliando os múltiplos orifícios de entrada e saída dos projéteis.

20. (Apoio às residências em saúde – 2019) Fraturas envolvendo a tábua posterior do seio frontal ou lâmina cribiforme podem causar derrame de líquido cefalorraquidiano (LCR). A confirmação pode ser feita comparando-se os níveis de certos constituintes do LCR com os níveis séricos do paciente. Qual dos constituintes abaixo nos ajuda a indicar uma maior possibilidade de fístula liquórica?

- a) Sódio.
- b) Glicose.
- c) Potássio.
- d) Albumina.

21. (Apoio às residências em saúde – 2019) Paciente do sexo masculino, 25 anos de idade, vítima de agressão por arma de fogo, foi encaminhado para um serviço de cirurgia e traumatologia bucomaxilofacial. Durante o exame físico foi observado orifício de entrada do projétil na incisura massetérica e fratura de ângulo mandibular do lado esquerdo. O exame imaginológico evidenciou projétil alojado em região basilar do ângulo ipsilateral. O ferimento por arma de fogo associado a entrada ou saída no pescoço pode ser classificado segundo Monson et al., em:

- a) Zona I.
- b) Zona II.
- c) Zona III.
- d) Zona IV.

22. (SELECON - 2019) De acordo com Kight e North (1961), um paciente vítima de trauma facial com fratura zigomática com rotação medial do arco apresenta uma fratura:

- a) Tipo I
- b) Tipo II
- c) Tipo III



d) Tipo IV

**23. (CONSULPAM - 2019) Sobre os tipos de danos aos tecidos moles, NÃO podemos afirmar:**

- a) A contusão é causada por traumas fechados, que levam a formação de edema e hematoma nos tecidos subcutâneos.
- b) A abrasão é causada por forças de cisalhamento, que removem a camada superficial da pele.
- c) A lesão avulsiva é caracterizada pela perda de segmento de tecido mole.
- d) A laceração é causada por danos cortantes/perfurantes ao tecido mole, sempre com margens bem definidas.

**24. (Universidade Federal do Goiás - 2019) O tratamento do paciente politraumatizado pode ser resumido em exame primário, reanimação das funções vitais, exame secundário e cuidados definitivos. A sequência lógica deste processo constitui o ABCDE do trauma (A – via aérea, B – respiração e ventilação, C – circulação, D – estado neurológico, E – exposição). Segundo Fonseca (2013), que atenção deve ser dada a pacientes geriátricos, gestantes e idosos?**

- a) Desconsiderar o tratamento das condições que ameaçam a vida.
- b) Evitar tratar simultaneamente diferentes condições durante o exame primário.
- c) Realizar exame secundário antes da estabilização do paciente.
- d) Levar em consideração as diferenças na fisiologia, no metabolismo e na resposta ao trauma.

**25. (Comissão permanente de Seleção da UFPI - 2018) Durante o atendimento a um politraumatizado, o paciente apresenta-se com hemorragia intensa. Nesta situação clínica, assinale a opção INCORRETA.**

- a) Caso o indivíduo possua 70 kg e tenha cerca de 750 mL de perda sanguínea, pode apresentar taquicardia moderada. Os mecanismos compensatórios do corpo mantêm a pressão sanguínea nivelada.
- b) Um paciente com hemorragia de Classe IV apresenta sinais e sintomas de taquicardia acentuada, diminuição significativa do nível de pressão sanguínea sistólica para menos de 60 mmHg, vasoconstrição acentuada com pressão de pulso muito estreita, diaforese acentuada, estado mental inerte e nenhuma produção urinária.
- c) As fraturas pélvicas, fraturas de fêmur e múltiplas fraturas de ossos longos podem causar choque hipovolêmico e perda de sangue com risco de morte, sendo que o foco principal de sangramento pode ser difícil de ser determinado.



d) A administração de sangue e hemoderivados pode melhorar a volemia, enquanto a hemorragia não é debelada.

e) A hemorragia de Classe III é quando ocorre perda de 15 a 30% de sangue, o que corresponde de 800 a 1500 mL no homem adulto de 70 Kg.

**26. (IBFC - 2017) Nos traumas ao soalho da órbita, do tipo linear, ocasionalmente ocorre o aprisionamento do músculo reto inferior e gordura periorbitária, causando contratura dos tecidos aprisionados, caso não ocorra sua liberação o quanto antes, e consequentemente diplopia e déficit da motilidade ocular. A este evento dá-se o nome de:**

- a) Contratura de Volkmann
- b) Fratura do tipo blow up
- c) Cicatriz residual
- d) Enoftalmo
- e) Contratura de converse

**27. (IBFC - 2017) As fraturas do osso zigomático são um achado comum nos traumas faciais devido à posição proeminente deste osso no esqueleto facial. Com base nos conhecimentos em relação aos achados físicos e radiográficos relacionados às fraturas do complexo zigomaticomaxilar, assinale a alternativa que apresenta uma afirmação incorreta:**

- a) A tomografia computadorizada é o padrão-ouro para avaliação das fraturas do zigomático. Os defeitos podem ser avaliados com precisão, utilizando-se cortes axiais e coronais
- b) A hiposfagma muitas vezes é observada, permanecendo por um período prolongado
- c) Dor e movimentação mandibular diminuída são comuns nessas fraturas, enquanto os sinais orbitais geralmente estão presentes
- d) A projeção submentovértex indica fraturas do arco zigomático e demonstram a separação da sutura frontozigomática
- e) A equimose periorbitária e o edema são os sinais clínicos mais comuns

**28. (IBFC - 2017) O trauma a órbita óssea frequentemente afeta estruturas vizinhas associadas, causando injúrias ao olho e anexos, podendo causar debilidade da função visual. A síndrome da fissura orbital superior é uma complicação incomum, mas que, quando presente, necessita de tratamento rápido para evitar possíveis sequelas. Assinale a alternativa que não apresenta um sinal ou sintoma clínico característico da Síndrome da Fissura Orbital Superior:**

- a) Disfunção do II par de nervos cranianos
- b) Dor retrobulbar
- c) Oftalmoplegia interna



- d) Disfunção do III par de nervos cranianos
- e) Pupilas fixamente dilatadas

**29. (Residência Pernambuco - 2016) No tratamento das feridas incisas, cortantes ou lacerantes dos tecidos moles, são preceitos que devem sempre ser propostos de forma prioritária. Sobre isso, assinale a melhor alternativa:**

- a) Exploração e limpeza da ferida com solução adequada e correta hemostasia anteriormente ao procedimento de síntese.
- b) Sutura direta, imediata e profunda para evitar exposição prolongada da ferida ao meio externo.
- c) Prover o fechamento de apenas uma parte da ferida, para que o ar do ambiente circule pelo ferimento, evitando a formação de bactérias anaeróbias.
- d) Aplicar medicação antibiótica dentro da ferida após a limpeza, para aumentar o combate contra infecções.
- e) Não abordar e permitir cicatrização por 2ª intenção



## GABARITO

1. D
2. D
3. B
4. C
5. D
6. B
7. A
8. D
9. E
10. C
11. B
12. E
13. A
14. C
15. B
16. E
17. C
18. A
19. B
20. B
21. B
22. D
23. D
24. D
25. E
26. A
27. D
28. A
29. A



## RESUMO

Inicialmente, você deve saber que pacientes vítimas de traumatismo devem ser avaliados e atendidos de maneira precisa e sistemática, a fim de que a extensão das lesões seja rapidamente definida.



### Escala de Glasgow (GCS)

Existem escalas que facilitam essa triagem inicial por avaliarem de forma rápida o **envolvimento de órgãos vitais e a severidade do dano**. Uma das mais conhecidas e empregadas é a chamada **Escala de Glasgow (GCS)**, desenvolvida em 1974 por Teasdale & Jennet, e foi a primeira tentativa de quantificação da severidade dos traumas de cabeça.

Ela avalia três variáveis: **a resposta motora, verbal e abertura de olhos**. A **resposta motora** informa o nível de funcionamento do **sistema nervoso central (SNC)**. A **resposta verbal** demonstra a **capacidade do SNC de relacionar informações** e a **abertura de olhos** indica o **funcionamento do tronco cerebral**. A letra T é empregada nos casos de pacientes entubados no momento do exame.

Você verá abaixo a tabela com a pontuação, que varia de 3 a 15. Cabe destacar que a Escala de Glasgow não considera a causa do trauma e nem o tratamento.



RESPOSTA MOTORA		RESPOSTA VERBAL		ABERTURA DE OLHOS	
6	Obedece	5	Orientada	4	Esponaneamente
5	Localiza a dor	4	Confusa	3	Ao falar
4	Fuga da dor	3	Palavras inapropriadas	2	Ao sentir dor
3	Flexão anormal	2	Incompreensível	1	Sem resposta
2	Extensão anormal	1	Sem resposta		
1	Sem resposta				



(Objetiva Concursos - 2023) Paciente sofreu um acidente automobilístico e foi socorrido. Ao avaliar neurologicamente, o paciente abre os olhos espontaneamente, dá respostas confusas e obedece a comandos. Com essas informações, é possível afirmar que o escore na escala de Glasgow desse paciente é de:

- a) 10
- b) 2
- c) 6
- d) 14

**Comentários:**

Aqui, precisa fazer a conta. Vamos lá!

Abre os olhos espontaneamente - 4; resposta confusa - 4; obedece a comando - 6. Total: 14

A **letra D** está **correta** e é o gabarito da questão.



**Hemorragia de Classe I - Perda de sangue até 15%:** os sintomas clínicos são mínimos em um adulto, pode ser vista uma taquicardia moderada, mas por mecanismos compensatórios a pressão sanguínea normal nivelada, pressão de pulso, taxa respiratória e perfusão tecidual são mantidas.





**Hemorragia de Classe II - Perda de sangue de 15% a 30%:** são vistos sintomas como taquicardia, taquipneia e diminuição entre a pressão sanguínea sistólica e diastólica ou pressão de pulso. A vasoconstrição periférica pode aumentar o tempo de reenchimento capilar e a pele pode apresentar-se úmida e fria.

**Hemorragia de Classe III - Perda de sangue de 30% a 40%:** essa perda é prejudicial à sobrevivência dos tecidos de órgãos vitais. São sinais perfusão tecidual inadequada, vasoconstrição, taquicardia acentuada, taquipneia, um nível diminuído de pressão sistólica, diaforese, ansiedade, inquietude e diminuição da produção urinária.

**Hemorragia de Classe IV - Perda de sangue maior que 40%:** risco de morte. São sintomas taquicardia acentuada, diminuição da pressão sistólica para menos de 60mmHg, vasoconstrição acentuada com pressão de pulso muito estreita, diaforese acentuada, estado mental inerte e sem produção de urina.

(VUNESP - 2023) No manejo do paciente vítima de trauma em choque hipovolêmico, a velocidade com a qual a reanimação é iniciada e o tempo necessário para reverter o choque são fatores cruciais para a evolução do paciente. O foco deve ser sempre em controlar a hemorragia.

Um paciente classificado como hemorragia de classe III apresenta perda de sangue de

- a) 5 a 10%.
- b) 10 a 15%.
- c) 30 a 40%.
- d) 40 a 50%.
- e) acima de 50%.

**Comentários:**

A **letra C** está **correta** e é o gabarito da questão. Revise a classificação.



Deve-se **evitar o pinçamento indiscriminado dentro da ferida**, porque pode resultar em danos a estruturas importantes, como o nervo facial ou o ducto parotídeo.

Aluno, atente-se ao seguinte: em lesões de tecidos moles que não envolvam a face, o tempo transcorrido desde a lesão inicial até o tratamento é importante, pois o risco de infecção aumenta com o tempo. Entretanto, **na face, em virtude da sua alta vascularização, não há nenhum período de ouro para que a sutura seja realizada**. Na face, a cicatrização das feridas é afetada pelo intervalo entre a lesão e o reparo.



As bancas tentarão te confundir dizendo que feridas ocorridas há muitos dias não devem ser suturadas. Não caia nessa!

## Profilaxia antitetânica

Coruja, memorize a tabela abaixo. Ela foi retirada do livro do professor Roger Moreira do ano de 2017.



HISTÓRIA DE VACINAÇÃO PRÉVIA CONTRA O TÉTANO	FERIMENTOS COM RISCO MÍNIMO DE TÉTANO <sup>a</sup>		FERIMENTOS COM ALTO RISCO DE TÉTANO <sup>b</sup>	
	VACINA	SAT/IGHAT	VACINA	SAT/IGHAT
INCERTAS OU MENOS DE 3 DOSES	SIM <sup>c</sup>	NÃO	SIM	SIM
3 DOSES OU MAIS, SENDO A ÚLTIMA HÁ MENOS DE 5 ANOS	NÃO	NÃO	NÃO	NÃO
3 DOSES OU MAIS, SENDO A ÚLTIMA HÁ MAIS DE 5 ANOS E MENOS DE 10	NÃO	NÃO	SIM (1 REFORÇO)	NÃO <sup>d</sup>
3 DOSES OU MAIS, SENDO A ÚLTIMA HÁ 10 ANOS OU MAIS	SIM	NÃO	SIM	NÃO <sup>e</sup>

a) Ferimentos superficiais, limpos, sem corpos estranhos ou tecidos desvitalizados.

b) Ferimentos profundos ou superficiais sujos; com corpos estranhos ou tecidos desvitalizados; queimaduras; feridas puntiformes ou por armas brancas e de fogo; mordeduras, politraumatismos e fraturas expostas.

c) Vacinar e parazar as próximas doses para complementar o esquema básico. Essa vacinação visa proteger contra o risco de tétano por outros ferimentos futuros. Se o profissional que presta o atendimento suspeita que os cuidados posteriores com o ferimento não serão adequados, deve considerar a indicação de imunização passiva com SAT ou IGHAT. Quando indicado o uso de vacina e SAT ou IGHAT concomitantemente, devem ser aplicados em locais diferentes.

d) Para paciente imunocomprometido, desnutrido grave ou idoso, além do reforço com vacina, está também indicada SAT ou IGHAT.



e) Se o profissional que presta o atendimento suspeita que os cuidados posteriores com o ferimento não serão adequados, deve considerar a indicação de imunização passiva com SAT ou IGHAT. Quando indicado o uso de vacina e SAT ou IGHAT concomitantemente, devem ser aplicados em locais diferentes.

Coruja, memorize essa classificação, principalmente as características e tratamento para cada tipo de lesão.

## Abrasões

## Contusões

## Ferimentos cortantes ou feridas incisivas

## Ferimentos perfurantes

## Lacerações

## Ferimentos por esmagamento

## Ferimentos avulsivos

Mordidas de cães frequentemente são abertas e se prestam a vigorosa irrigação e desbridamento. Os gatos têm uma grande quantidade de bactérias na boca, sendo o patógeno mais frequente e importante a **Pasturella multocida**. As mordidas de gato são associadas a um risco duas vezes maior de infecção do que as feridas mais comuns por mordida de cães. Como as mordidas de gato geralmente causam ferimentos perfurocortantes, elas são difíceis de limpar.



Na maioria dos casos, as questões falarão sobre uma mordida por cachorro, e ainda assim irão falar sobre a **Pasturella multocida**. Ou seja, não se apegue ao fato de o Miloro falar que é prevalente em gatos, pois em cachorros também são encontradas, mas com menor frequência.

**A profilaxia antibiótica deve ser dirigida à P. multocida** para infecções que se apresentam dentro das primeiras 24 h da lesão. No caso de feridas exibidas depois desse período, espécies de estreptococos e estafilococos são mais comuns e a profilaxia antibiótica com um antibiótico resistente à penicilinase deverá ser escolhida. Segundo Moreira, (2017), pacientes com lacerações ou avulsões devem fazer uso de antibióticos por, no mínimo, 10 dias.





DESPENCA NA  
PROVA!

**Amoxicilina com clavulanato** é o fármaco de escolha atual para as feridas por mordidas.

## Fixação Interna Rígida

Se apresenta como **qualquer forma de fixação aplicada diretamente aos ossos** que seja **resistente** o bastante para **prevenir a movimentação fragmentar** ao longo da fratura na utilização ativa da estrutura esquelética.

## Fixação Interna Não Rígida

Qualquer forma de fixação óssea que **não** seja **rígida o suficiente para prevenir a movimentação interfragmentar ao longo da fratura**, utilizando ativamente a estrutura esquelética.

## Conceito e Classificação das fraturas mandibulares

De acordo com a condição do fragmento ósseo na região fraturada e possível comunicação com o meio externo

Fraturas em galho verde



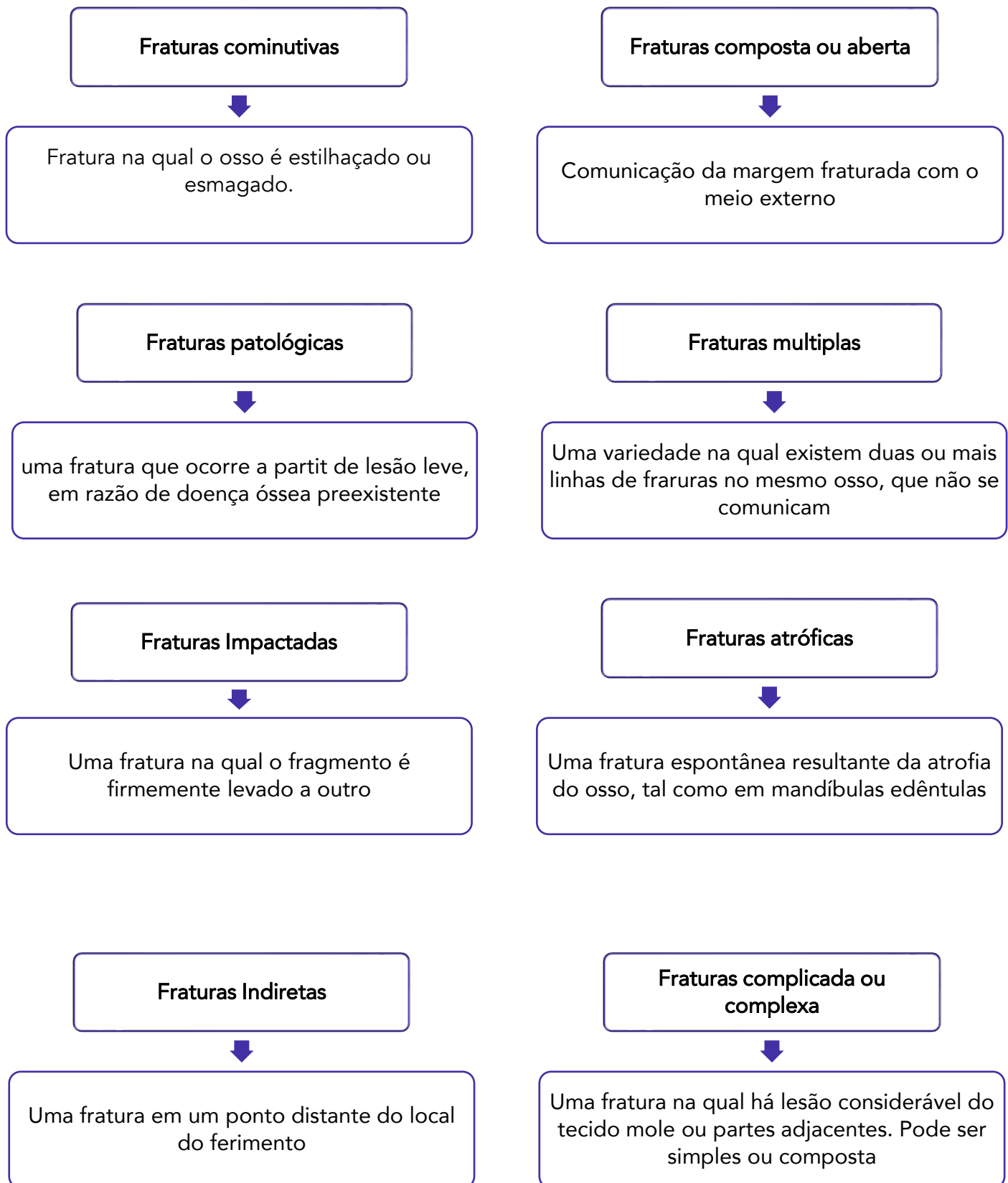
fraturas incompletas com flexibilidade do osso. Exibem mobilidade mínima quando palpadas.

Fraturas simples ou fechada



completa transecção do osso com mínima fragmentação na região da fratura.





Estrategista, preste bastante atenção em como o Miloro traz esses conceitos, pois isso foi questão de prova e pegou muita gente de surpresa. Preste muita atenção, pois como ele descreve é tendencioso que você confunda.





**Fratura horizontalmente favorável**



Resiste às forças de deslocamento **ascendentes**, como a **tração dos músculos masséteres e temporais** no fragmento proximal quando incidindo no plano horizontal.

**Fratura verticalmente favorável**



Resiste à **tração medial do músculo pterigóideo medial**, no fragmento proximal quando incidindo no plano vertical.

### Fraturas Le Fort I, II e III

<b>LE FORT I</b>	Fratura <b>horizontal</b> ou fratura de <b>Guérin</b>	As fraturas passam pela parede lateral do seio, parede lateral nasal e pelo terço inferior do septo, separando-se nas placas pterigoídeas.
<b>LE FORT II</b>	Fratura <b>piramidal</b>	A fratura se estende desde a parte inferior da sutura nasofrontal, passando pelos ossos nasais da maxila, até a sutura zigomático-maxilar e inclui o terço médio inferior da órbita. Ela continua ao longo da sutura zigomático-maxilar e pelas placas pterigoídeas. O septo também é separado superiormente.
<b>LE FORT III</b>	<b>Disjunção craniofacial</b>	Se estende da sutura nasofrontal ao longo da parede medial da órbita pela fissura orbital superior. Se estende ao longo da fissura orbital inferior e parede lateral da órbita para sutura zigomaticofrontal. Se estende ao longo do osso esfenóide, separando as placas pterigoídeas. O septo torna-se separado ao nível da placa cribiforme do etmoide.



## Fraturas do Complexo Zigomático

A **classificação** que costuma ser cobrada em provas foi realizada por **Knight e North, em 1961**. De acordo com essa classificação, as fraturas zigomáticas podem ser **divididas em seis grupos**:



### Grupo I

- Fraturas sem deslocamento malar

### Grupo II

- Fraturas de arco zigomático

### Grupo III

- Fraturas com deslocamento, porém sem rotação

### Grupo IV

- Fraturas com deslocamento e rotação medial

### Grupo V

- Com deslocamento e rotação lateral

### Grupo VI

- Fraturas complexas



# ESSA LEI TODO MUNDO CONHECE: PIRATARIA É CRIME.

Mas é sempre bom revisar o porquê e como você pode ser prejudicado com essa prática.



**1** Professor investe seu tempo para elaborar os cursos e o site os coloca à venda.



**2** Pirata divulga ilicitamente (grupos de rateio), utilizando-se do anonimato, nomes falsos ou laranjas (geralmente o pirata se anuncia como formador de "grupos solidários" de rateio que não visam lucro).



**3** Pirata cria alunos fake praticando falsidade ideológica, comprando cursos do site em nome de pessoas aleatórias (usando nome, CPF, endereço e telefone de terceiros sem autorização).



**4** Pirata compra, muitas vezes, clonando cartões de crédito (por vezes o sistema anti-fraude não consegue identificar o golpe a tempo).



**5** Pirata fere os Termos de Uso, adultera as aulas e retira a identificação dos arquivos PDF (justamente porque a atividade é ilegal e ele não quer que seus fakes sejam identificados).



**6** Pirata revende as aulas protegidas por direitos autorais, praticando concorrência desleal e em flagrante desrespeito à Lei de Direitos Autorais (Lei 9.610/98).



**7** Concurseiro(a) desinformado participa de rateio, achando que nada disso está acontecendo e esperando se tornar servidor público para exigir o cumprimento das leis.



**8** O professor que elaborou o curso não ganha nada, o site não recebe nada, e a pessoa que praticou todos os ilícitos anteriores (pirata) fica com o lucro.



Deixando de lado esse mar de sujeira, aproveitamos para agradecer a todos que adquirem os cursos honestamente e permitem que o site continue existindo.