

**Aula 00 - Prof<sup>o</sup> Larissa  
Oliveira**

*EBSERH - ENARE (Residências  
Multiprofissionais) Conhecimentos  
Específicos de Odontologia*

Autor:

**Cássia Reginato, Guilherme  
Gasparini, Larissa Oliveira Ramos  
Silva, Mara Queiroga Camisassa  
de Assis, Mirela Sangoi Barreto,  
Stefania Maria Bernardi Possamai  
Marques, Thaysa Vianna**

26 de Fevereiro de 2023

# Índice

1) Osteologia da Cabeça e do Pescoço .....	3
2) Músculos da Cabeça e do Pescoço .....	34
3) Artérias da Cabeça e do pescoço .....	40
4) Veias da Cabeça e do Pescoço .....	44
5) Inervação da Cabeça e do Pescoço .....	46
6) Sistema Linfático .....	57
7) Cavidade Oral .....	60
8) Seios Paranasais .....	65
9) Glândulas Salivares .....	70
10) Resumo .....	73
11) Questões Comentadas .....	95
12) Gabarito .....	113
13) Referências Bibliográficas .....	114



# APRESENTAÇÃO DO CURSO

Olá, aluno, tudo bem?

Neste livro digital estudaremos a anatomia de uma forma diferente! Estudaremos o que cai nas provas, mas sempre que possível relacionaremos com outras disciplinas já estudadas! Ressalto que anatomia é uma disciplina que geralmente corresponde a um percentual baixo de questões nas provas.

Espero que gostem da aula!!

Um grande abraço, Profª Larissa!



## OSTEOLOGIA DA CABEÇA E DO PESCOÇO

Agora iniciaremos o estudo da anatomia, com ênfase nas estruturas da face!

Mas antes quero que você entenda que as questões da maioria dos concursos exige do candidato um conhecimento razoável sobre os ossos que compõem o crânio, em especial a maxila e mandíbula. Tentarei facilitar o estudo da anatomia para você, mas não conseguiremos fugir das "decorebas". Espero que você goste do material!

Quando falamos em crânio, você deve ter em mente que ele é formado por uma série de ossos articulados entre si por **junturas imóveis**, com **exceção apenas da mandíbula**, que **se articula com o osso temporal por uma articulação móvel-sinovial**. O crânio tem formato ovoide e de arco, características que favorecem o amortecimento das forças de compressão ou impactos.



O **crânio** divide-se em **neurocrânio** (ossos que delimitam a cavidade do crânio e contém o encéfalo) e **viscerocrânio** (ossos que formam o esqueleto da face). Somando os ossos do neurocrânio e viscerocrânio temos no total **22 ossos**!



### OSSOS DO CRÂNIO (NEUROCRÂNIO 8)

### OSSOS FACIAIS (VISCEROCRÂNIO 14)

FRONTAL (1)	OSSOS NASAIS (2)
TEMPORAIS (2)	OSSOS DA MAXILA (2)
PARIETAIS (2)	OSSOS ZIGOMÁTICOS (2)
OCCIPITAL (1)	MANDÍBULA (1)
ESFENÓIDE (1)	OSSOS LACRIMAIIS (2)
ETMÓIDE (1)	OSSOS PALATINOS (2)
	CONCHAS NASAIS INFERIORES (2)
	VÔMER (1)



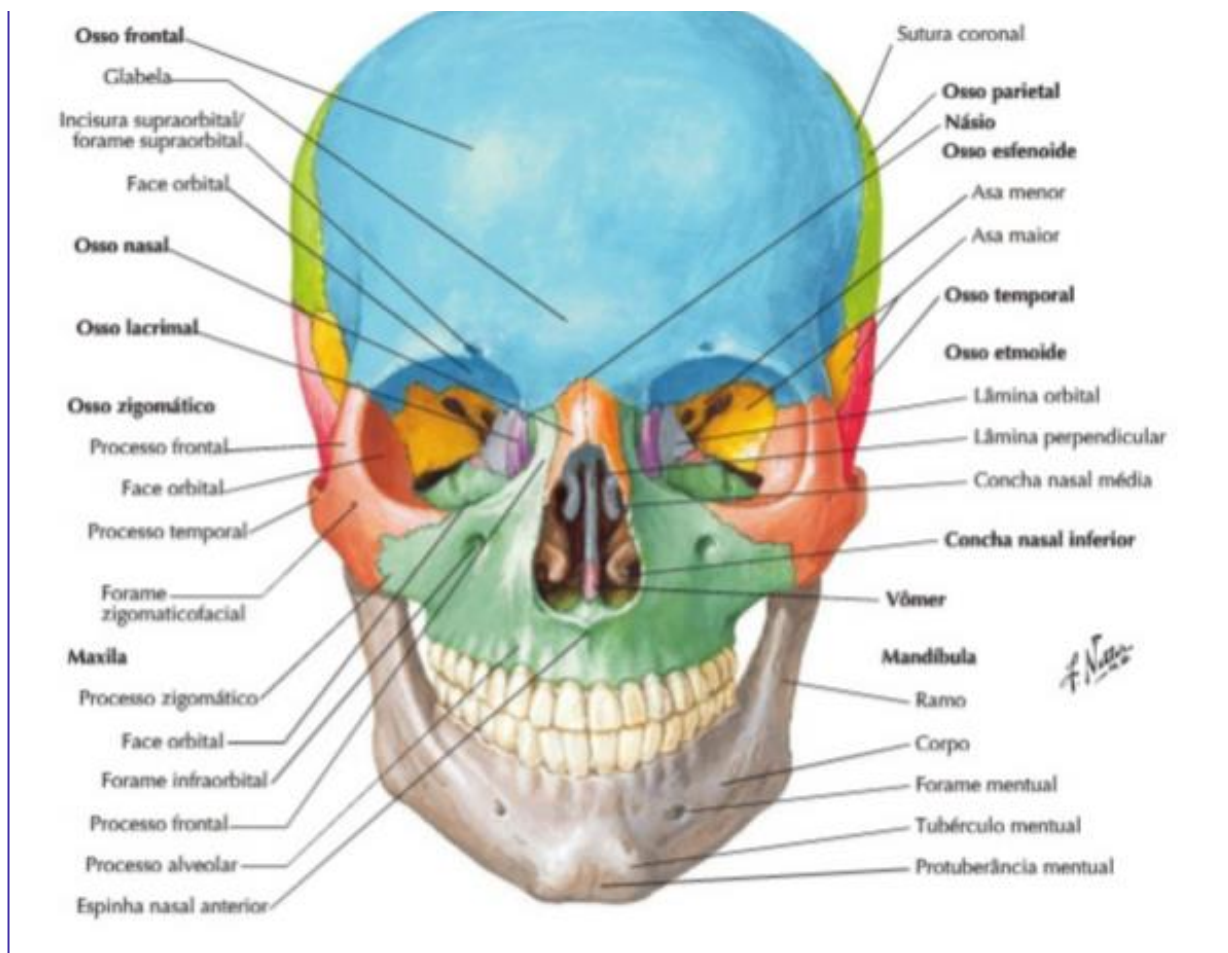


Figura: Ossos do crânio e face. Netter, 2011.

Os ossos do neurocrânio são revestidos externamente por perióstio (chamado de pericrânio) que possui baixa capacidade osteogênica, internamente são forrados pela dura-máter (endocrânio) que não possui capacidade osteogênica (é um ponto benéfico, pois nas fraturas não haveria formação de calo ósseo na tábua interna, evitando compressão).

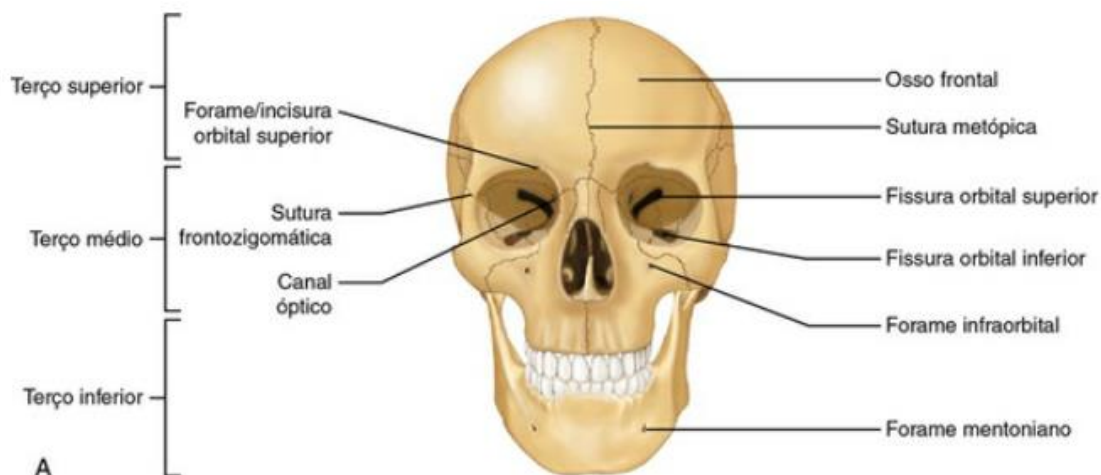


Figura: Ossos do crânio. Fonseca, R.J.; Barber, H.D.; Powers, M.P.; et al. Oral and Maxillofacial Trauma. 4a ed. Editora: WB Saunders Company. 2012.

### CURIOSIDADE



Quando a criança nasce já possui praticamente todo o encéfalo formado e, conseqüentemente, a dimensão do neurocrânio já está quase definida. Por outro lado, ao nascimento, o viscerocrânio ainda se encontra pouco desenvolvido. Para você ter uma ideia ao nascer a proporção é de 7/8 (neurocrânio) e 1/8 (viscerocrânio), na fase adulta é de aproximadamente 1/2 para 1/2.

### O crânio tem como função:

- Abrigar e proteger o encéfalo;
- Alojamento e proteção das porções iniciais das vias aéreas e digestiva;
- Alojamento e proteção de órgãos de sensibilidade especial como os da audição, visão, gustação, olfação e equilíbrio;
- Permite a passagem de vasos e nervos através de suas aberturas; e
- Serve de suporte para os dentes.



Os ossos do crânio podem ter origem intramembranosa (ossos da calota e uma pequena parte da base) e endocondral (maior parte da base do crânio). Entenda a diferença e veja exemplos:

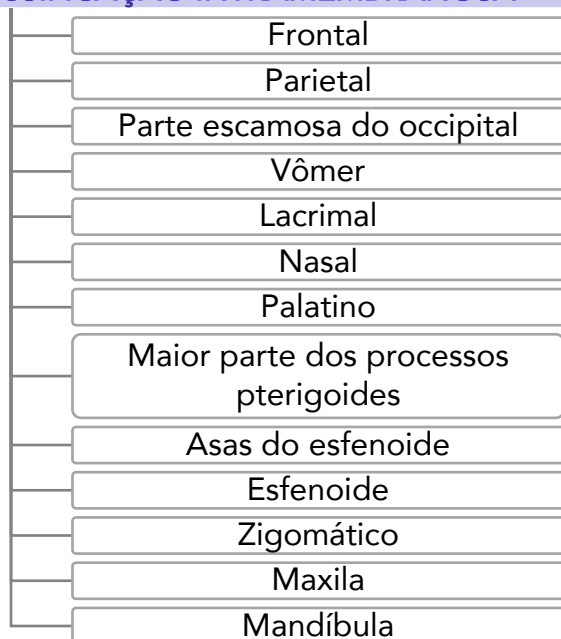


## TIPOS DE OSSIFICAÇÃO

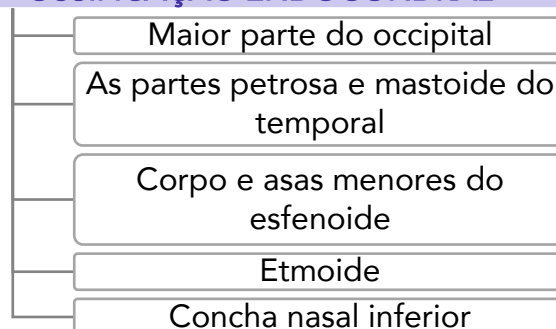
A **ossificação endocondral** é aquela em que o osso se forma a partir de uma cartilagem. Ocorre uma Invasão da cartilagem por vasos sanguíneos e, posterior, formação óssea ao redor dos vasos, sendo a cartilagem substituída por osso.

A **ossificação intramembranosa** ocorre sem a formação de uma cartilagem intermediária. São exemplos os ossos da calvária (calota craniana) e ambos os maxilares.

### OSSIFICAÇÃO INTRAMEMBRANOSA



### OSSIFICAÇÃO ENDOCONDRAL



INDO MAIS  
FUNDO!

O crânio neonatal apresenta **áreas membráceas temporárias** chamadas de **fontanelas** ou **fontículos** (popularmente chamadas de **moleiras**). Esses espaços entre os ossos permitem a compressão do crânio facilitando a passagem do feto pelo canal do parto. As fontanelas localizam-se em torno do osso parietal e são em número de seis (duas pares e duas ímpares). As fontanelas pares são chamadas de esfenoidal e mastoidea.



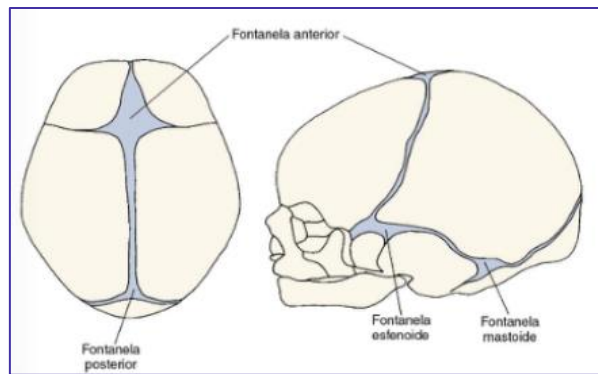


Figura: Fontanelas. Fonte: Proffit et al., 2012.

Antes de seguirmos nosso estudo, detalhando mais os ossos que citamos, gostaria que você revisasse os nomes das suturas que unem os ossos:



#### Exemplos de suturas que compõem o crânio:

**Sutura coronal** = Une osso frontal e os dois ossos parietais

**Sutura sagital** = une os dois ossos parietais

**Sutura lambdóide** = une os ossos parietais e o osso occipital

**Sutura occipitomastoídea** = une de cada lado o occipital e o processo mastoideo do temporal

**Sutura parietomastoídea** = une o parietal com o processo mastoideo do temporal

**Bregma** = intersecção entre as suturas sagital e coronal



#### CONTEXTUALIZANDO COM A PATOLOGIA

Agora lembre-se existem as síndromes que apresentam fechamento prematuro das suturas como, por exemplo, as síndromes de Crouzon e Apert. A condição oposta também pode ocorrer, a permanência da sutura aberta (ex: disostose cleidocraniana).





**Disostose cleidocraniana:** caracterizada pelas clavículas hipoplásicas ou ausentes, fechamento tardio das suturas ou pela permanência delas abertas.

**Síndrome de crouzon (Disostose craniofacial):** É uma condição rara caracterizada pela fusão pré-natal das suturas superior e posterior da maxila (fechamento precoce das suturas), ao longo da parede da órbita. Resulta em subdesenvolvimento do terço médio da face e dos olhos, conferindo a aparência de **"olhos que parecem saltar de suas órbitas"** (pelo aumento da pressão craniana). O tratamento é cirurgia para liberação das suturas ainda em idade precoce. São características: braquicefalia (cabeça curta), escafocefalia (navio), trigonocefalia e crânio em forma de trevo (Kleeblattschadel).

**Síndrome de Apert:** É uma condição rara caracterizada pelo fechamento precoce das suturas, acrobraqicefalia (crânio em forma de torre) ou em trevo e **sindactilia**.

## Frontal

O **osso frontal forma o esqueleto da frente** (popularmente a "testa"). É um **osso par** e suas metades são unidas por uma sutura que geralmente desaparece por volta do segundo ano de idade, e que, quando persiste, é chamada de **sutura metópica**. O osso frontal é um **osso largo e laminar**, e que **apresenta uma cavidade pneumática, o seio frontal**.

O osso frontal **articula-se lateralmente com o zigoma e medialmente com a maxila. Inferiormente articula-se com os ossos nasais** por meio da **sutura frontonasal**. **Inferiormente e profundamente na face, ele se articula com o etmoide e os ossos lacrimais e póstero-inferiormente com as asas do osso esferoide. Póstero-lateralmente, ele se articula com os ossos parietais.**

A intersecção entre o osso frontal e os nasais na linha mediana é o **ponto násio (N)**. Uma elevação que se estende lateralmente de cada lado, contornando a margem superior da órbita, é o **arco superciliar**. O ponto cefalométrico **glabela (G)**, espaço entre os arcos superciliares, localiza-se nessa região, na linha média um pouco acima do násio.

O **seio frontal** entre as lâminas do osso frontal funciona como uma espécie de airbag do crânio e **protege o encéfalo**, na medida em que traumatismos nessa área levam à fratura da lâmina externa do seio para dentro deste, evitando fraturas da lâmina interna do seio frontal que poderiam lesar essa parte do encéfalo.



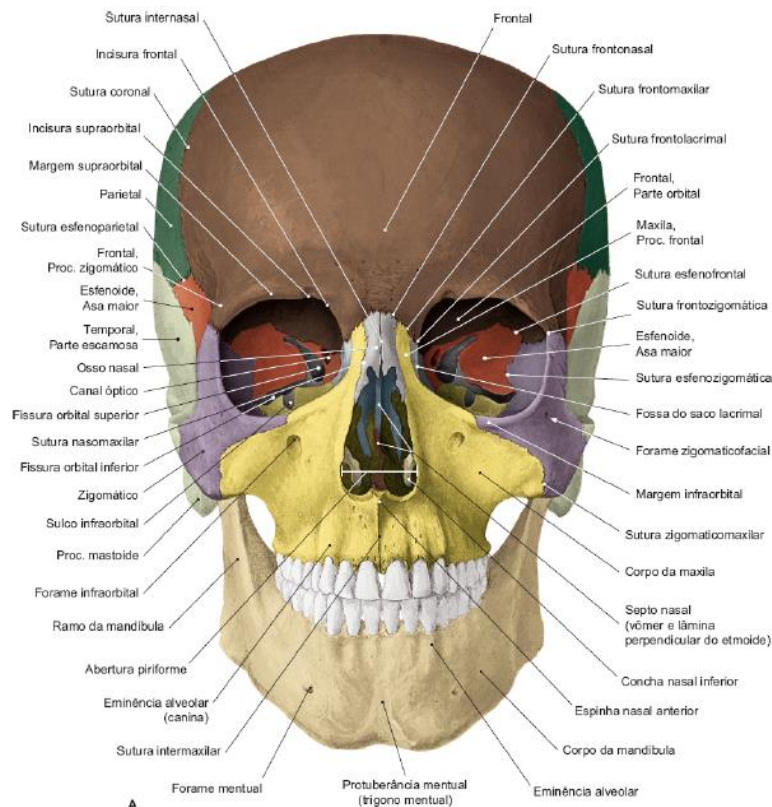


Imagem retirada de: TEIXEIRA, Lucília Maria de Souza; REHER, Peter; REHER, Vanessa Goulart Sampaio. Anatomia aplicada à odontologia. 3. ed. Rio de Janeiro: Guanabara Koogan, 2020. 758 p.

## Occipital

No osso occipital existe o **forame magno**, ele comunica a cavidade craniana com o canal vertebral (através dele passam a medula espinhal, parte do nervo acessório e artérias).

A **protuberância occipital externa e as linhas superiores da nuca delimitam superiormente o pescoço**.

**Ponto craniométrico ímpar Básio (Ba):** é o ponto mais inferior na margem anterior do forame magno, na base do clivo.

## Esfenoide

Alojado entre os ossos temporal e occipital, o osso esfenoide possui **formato irregular, com um corpo mediano e duas expansões laterais**, as asas maiores e asas menores, e os processos pterigoideos (visão inferior - e cada um contém uma lâmina pterigoidea lateral e medial).



A **face infratemporal** da asa maior do esfenóide é o **teto da fossa infratemporal**, e **aí se origina parte do músculo pterigóideo lateral**. **A asa maior contribui anteriormente para delimitar a fissura orbital inferior e se continua medial e inferiormente com o processo pterigóide.**

**Na face infratemporal da asa maior, notam-se os forames oval e espinhoso, atravessados pelo nervo mandibular (V3) e pela artéria meníngea média**, respectivamente. **Atrás do forame espinhoso identifica-se a espinha do osso esfenóide, onde se fixa o ligamento esfenomandibular.**

Outro detalhe é que na parte superior da lâmina pterigóidea lateral existe uma pequena depressão, a **fossa escafoide**, que dá origem ao **músculo tensor do véu palatino**.

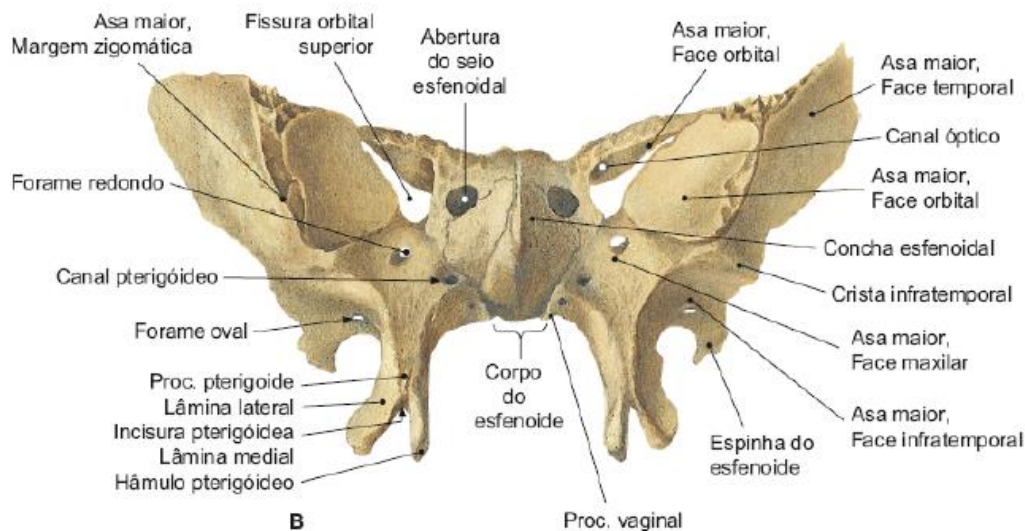


Imagem retirada de: TEIXEIRA, Lucília Maria de Souza; REHER, Peter; REHER, Vanessa Goulart Sampaio. *Anatomia aplicada à odontologia*. 3. ed. Rio de Janeiro: Guanabara Koogan, 2020. 758 p.

## Etmoide

O osso etmoide é **constituído por uma lâmina horizontal, uma lâmina vertical e duas massas laterais** que se interpoem entre a órbita e a cavidade nasal. Apresenta **três processos**: processos **maxilar, frontal e temporal**.

Essas **massas laterais** possuem inúmeras pequenas cavidades ósseas, que, no conjunto, **formam o seio etmoidal**. Elas também fazem parte da parede medial da órbita e ao mesmo tempo da parede lateral da cavidade nasal, **contribuindo para a formação das conchas nasais superior e média**.

**A lâmina horizontal do etmoide é denominada lâmina cribiforme do etmoide, e por ela passam os filetes nervosos que constituem o nervo olfatório (I)**. Ela cruza o plano mediano e contribui para a formação do teto da cavidade nasal e do assoalho da fossa anterior do crânio.

**A lâmina vertical do etmoide é denominada lâmina perpendicular do etmoide**. A maior parte dessa lâmina forma a parte anterossuperior do septo nasal, e uma pequena projeção superior forma a crista etmoidal.



A lâmina cribriforme articula-se anteriormente e lateralmente com o osso frontal e posteriormente com o osso esfenóide. Penduradas bilateralmente das lâminas cribriformes estão a concha nasal superior e a concha nasal média. A concha nasal média possui células aéreas etmoidais de paredes finas, que se estendem lateralmente a ela. Os múltiplos septos, que passam relativamente perpendiculares às conchas, estendem-se lateralmente à fina lâmina do osso que constitui a maior parte da parede orbital medial. Este osso é a lâmina orbital do osso etmoide. Ele é extremamente fino, daí o termo lâmina papirácea.

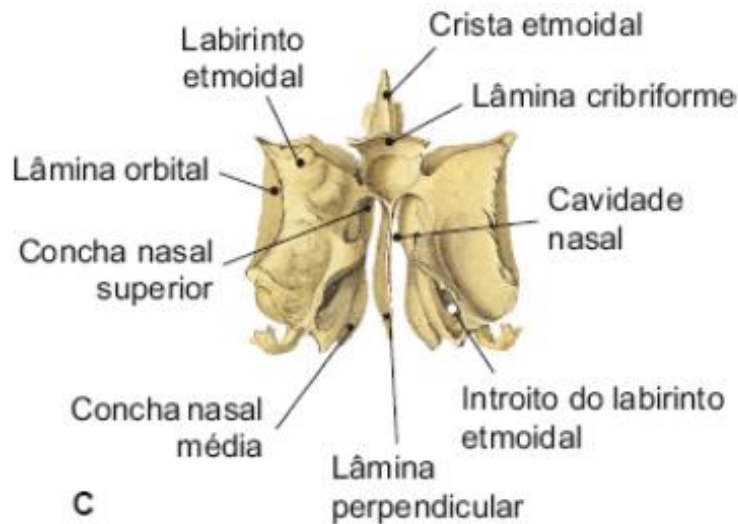


Imagem retirada de: TEIXEIRA, Lucília Maria de Souza; REHER, Peter; REHER, Vanessa Goulart Sampaio. *Anatomia aplicada à odontologia*. 3. ed. Rio de Janeiro: Guanabara Koogan, 2020. 758 p.

## Temporal

É um **osso irregular** que **resulta da fusão de três ossos**: osso **petroso**, **escama** e osso **timpânico**. Para fins de estudo o temporal é dividido em:

- Parte escamosa,
- Parte timpânica,
- Estilóide,
- Mastoídea e
- Petrosa.

A **parte escamosa é a parte mais visível** e mais fina na vista lateral do crânio. **Da parte petrosa projeta-se o processo zigomático do temporal** (participa da formação do arco zigomático).

**Na parte escamosa do temporal**, está o **tubérculo articular**, também chamado de **eminência articular**. O tubérculo articular está na frente de uma concavidade, a fossa mandibular (também chamada de cavidade glenoide).

O **meato acústico externo** é uma abertura da orelha que se **localiza posteriormente à fossa mandibular** e é **formado pelas partes escamosa e timpânica do temporal**.



O ponto craniométrico Pório (Pr) localiza-se na parte mais superior do meato acústico externo.



A parte timpânica do osso temporal forma o assoalho e a parede anterior do meato acústico externo. A **fissura petrotimpânica** é atravessada pelo **nervo corda do tímpano (VII par)**.

Na chamada parte estiloide do temporal temos quem??? O **processo estiloide** e nele se fixam os ligamentos **estilo-hioideo** e **estilomandibular**, além dos músculos **estilglosso**, **estilofaríngeo** e **estilo-hioideo**.

Pelo forame estilomastoideo passa o nervo facial (VII par)

#### **Síndrome de Eagle** (síndrome estiloide ou da artéria carótida/ estilalgia):

É uma condição caracterizada pela **mineralização estilo-hioideo** que ocorre classicamente após uma amigdalectomia. Acomete adultos, em especial mulheres. O paciente apresenta os seguintes sintomas dor facial vaga, (principalmente quando deglute, vira a cabeça ou abre a boca), disfagia, disfonia, otalgia, cefaleia, tontura, síncope e ataques isquêmicos transitórios.

No **processo mastoideo** fixam-se os seguintes músculos:

- Esternocleidomastoídeo
- Esplênio da cabeça
- Longo da cabeça

Na **incisura mastoídea** fixa-se:

- Ventre posterior do músculo digástrico



*Imagem retirada de: TEIXEIRA, Lucília Maria de Souza; REHER, Peter; REHER, Vanessa Goulart Sampaio. Anatomia aplicada à odontologia. 3. ed. Rio de Janeiro: Guanabara Koogan, 2020. 758 p.*



Na **parte petrosa do temporal** existe um "túnel" chamado de **canal carotídeo** que é **atravessado pela artéria carótida interna**, que se dirige do pescoço para o interior do crânio.

Está presente também o forame lacerado, que é uma abertura irregular que se relaciona com a tuba auditiva.



O **forame jugular** localiza-se medialmente ao processo estiloide e posteriormente à abertura externa do canal carótico. Ele é **atravessado pela veia jugular interna (VJI) e pelos nervos glossofaríngeo (IX), vago (X) e acessório (XI)**.

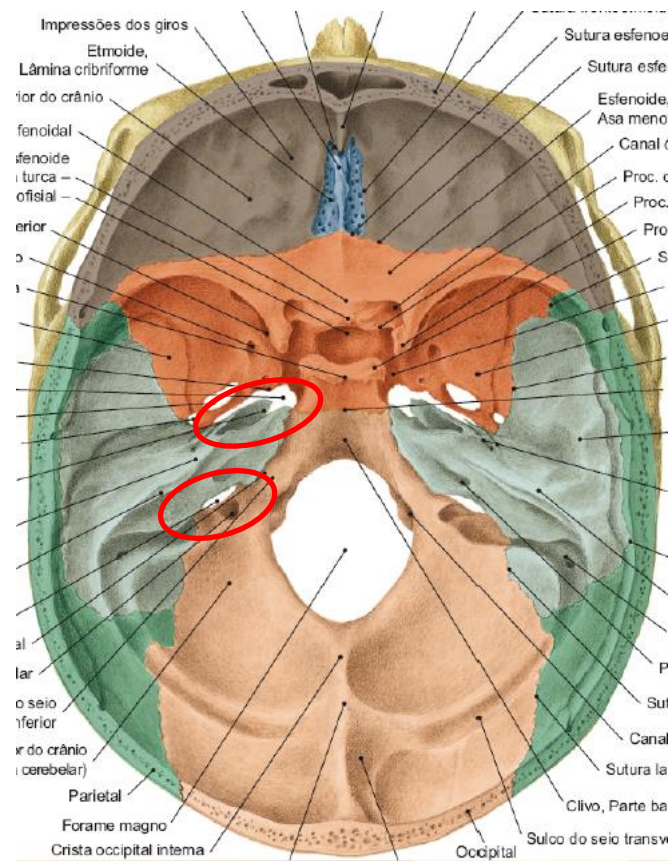


Imagem retirada de: TEIXEIRA, Lucilia Maria de Souza; REHER, Peter; REHER, Vanessa Goulart Sampaio. *Anatomia aplicada à odontologia*. 3. ed. Rio de Janeiro: Guanabara Koogan, 2020. 758 p.

## Fossas Temporal, Infratemporal e Pterigopalatina

A **fossa temporal** corresponde à região **acima do arco zigomático**, onde fica o músculo temporal.

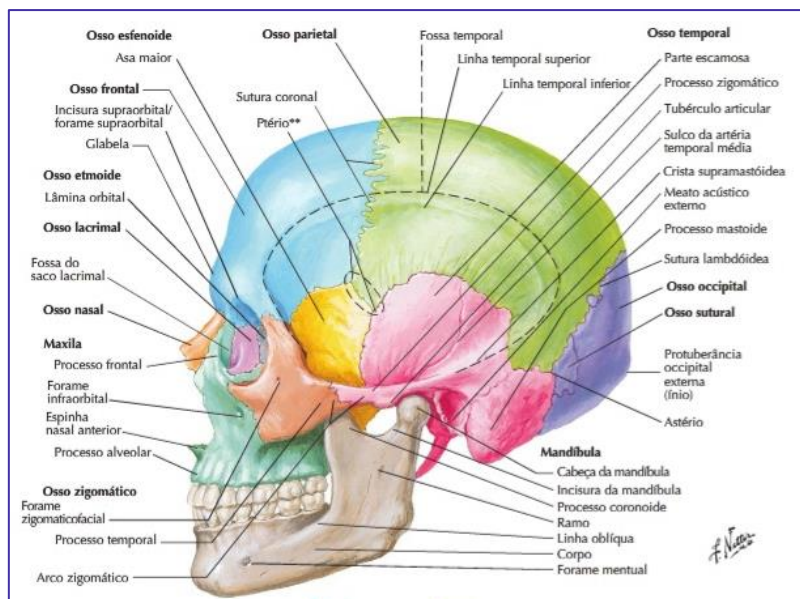


Figura: Ossos do crânio e face. Netter, 2011.

Seus **limites** são: **superiormente, a linha temporal superior; inferiormente, arco zigomático**. Nessa região, também está presente um importante reparo anômico, o **ptério**, que é uma **região do crânio bastante delgada**, e traumatismos nessa área podem causar fraturas que rompem a dura-máter e a artéria meníngica média, provocando um hematoma extradural.

Agora na próxima figura quero que você olhe a **fossa infratemporal**, uma das regiões mais importantes por abrigar os vasos e nervos que nutrem a maxila, mandíbula e dentes.

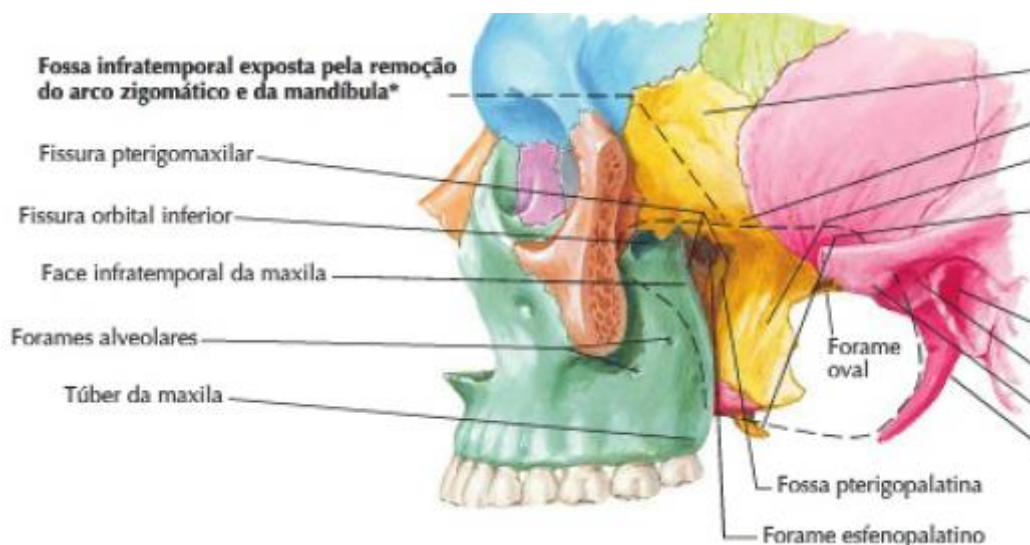


Figura: Ossos do crânio e face. Netter, 2011.

Ela é preenchida:

- pela porção inferior do m. temporal,
- pelos mm. pterigoideos lateral e medial,
- pela artéria maxilar e seus ramos,
- pelo plexo venoso pterigoideo
- pelo nervo mandibular,
- parte do n. maxilar e
- n. corda do tímpano

Veja mais alguns detalhes sobre comunicações da fossa infratemporal:

Comunica-se com a órbita pela fissura orbital inferior

Comunica-se com a fossa pterigopalatina através da fissura pterigomaxilar

Comunica-se com a fossa média do crânio através dos forames oval e espinhoso

Seus **limites** são: **superiormente, a superfície infratemporal da asa maior do esfenóide; anteriormente, a superfície posterior da maxila e a fissura orbital inferior; lateralmente, a lâmina lateral do processo pterigoide do esfenóide e a fissura pterigomaxilar; e medialmente, o ramo e o processo coronoide da mandíbula.**

Na figura anterior, você pôde perceber a existência da **fossa pterigopalatina**, um espaço em formato de fenda, situado **abaixo da base do crânio, entre a maxila, o processo pterigoide do esfenóide e a lâmina perpendicular do palatino**. Na imagem radiográfica você a visualiza atrás da maxila com formato de "gota invertida" (na parte superior é marcado o ponto cefalométrico pterigomaxilar).



Nesse pequeno espaço passam diversos ramos de vasos e nervos, são eles: **nervo maxilar, gânglio pterigopalatino e ramos da artéria maxilar.**

Essa fossa faz as seguintes **comunicações**:

- Com a órbita através da fissura orbital inferior
- Com a cavidade nasal através do forame esfenopalatino
- Com a fossa média do crânio através do forame redondo
- Com o palato através dos canais palatinos maior e menor
- Com a fossa infratemporal pela fissura pterigomaxilar





Seus **limites** são: **anteriormente**, a superfície posterior do corpo da maxila; **posteriormente**, a lâmina lateral do processo pterigoide e asa maior do esfenóide; **medialmente**, a lâmina perpendicular do palatino; **lateral**, a aberta para a fossa infratemporal por meio da fissura pterigomaxilar; **superiormente**, o esfenóide e o processo orbital do palatino; **inferiormente**, o encontro das paredes anterior e posterior da fossa.

## Zigomático

O osso zigomático apresenta forma que se assemelha à de um losango. Ele **se localiza lateralmente à órbita** e **une-se ao esfenóide, ao frontal, ao temporal e à maxila** pelas suturas **esfenozigomática, frontozigomática, temporozigomática e zigomaticomaxilar**, respectivamente.

**O zigomático apresenta três processos.** O **processo maxilar do zigomático, o mais robusto deles**, se dirige inferomedialmente à maxila, estendendo-se da margem infraorbital até a crista infrazigomática. Já o processo frontal do zigomático estende-se superiormente, auxiliando na formação da margem lateral da órbita. Por sua vez, o **processo temporal do zigomático** estende-se posteriormente, **entrando na formação do arco zigomático**, uma barra óssea fina na face lateral do crânio.

O corpo do osso zigomático, na face, é perfurado por um pequeno **forame zigomaticofacial**, e na sua superfície temporal, pelo forame **zigomaticotemporal**, os quais deixam passar vasos e nervos de mesmo nome (V2).

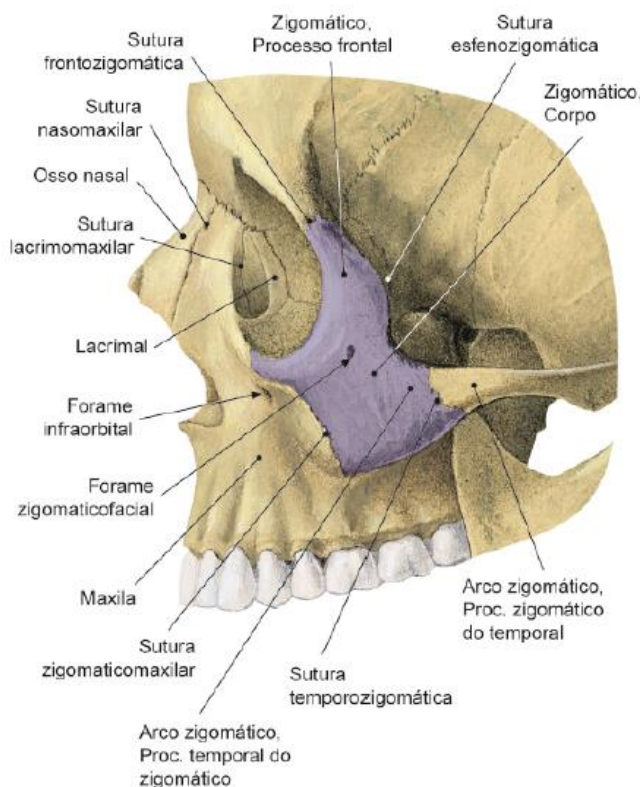


Imagem retirada de: TEIXEIRA, Lucília Maria de Souza; REHER, Peter; REHER, Vanessa Goulart Sampaio. *Anatomia aplicada à odontologia*. 3. ed. Rio de Janeiro: Guanabara Koogan, 2020. 758 p.



## Cavidade Orbital

A **cavidade orbital** aloja os **bulbos oculares**, os **músculos extrínsecos do olho**, os **nervos**, os **vasos sanguíneos**, o **tecido adiposo retrobulbar** e **parte do aparelho lacrimal**.

Apresenta **quatro margens**: supraorbital, infraorbital, lateral e medial. Apresenta ainda **quatro paredes**: teto ou superior, assoalho ou inferior, parede lateral e parede medial.



Margem supraorbital

Formada pelo osso frontal

Marcada por duas reentrâncias: uma mais medial e mais rasa, a incisura frontal, por onde passam os vasos e os nervos supratrocleares (V1), e outra mais lateral e mais evidente, a incisura supraorbital, por onde passam os vasos e nervos supraorbitais

Margem infraorbital

Formada pelo osso zigomático e pela maxila

O forame infraorbital abre-se cerca de 0,5 a 1 cm abaixo dessa margem e deixa passar o feixe vasculonervoso infraorbital (V2).

Margem lateral

Formada pelos processos zigomático do frontal e frontal do zigomático

Margem medial

Formada pelo frontal, pelo lacrimal e pela maxila

Nessa margem, notam-se duas saliências: no processo frontal da maxila, a crista lacrimal anterior, onde se fixa o ligamento palpebral medial, e, no osso lacrimal, a crista lacrimal posterior, onde se fixa parte do músculo orbicular do olho. Entre as duas cristas há uma depressão, a fossa do saco lacrimal que continua para baixo e para a cavidade nasal como canal lacrimonasal. A fossa e o canal contêm o saco e o ducto lacrimonasal, respectivamente. Este último drena a lágrima para a cavidade nasal.



Parede superior ou teto	<p>Formada pelo frontal e pela asa menor do esfenóide.</p> <p>Nessa parede existe uma depressão anterolateral, a fossa para a glândula lacrimal. O canal óptico situa-se no extremo posterior do teto e comunica a órbita com a fossa média do crânio. Ele dá passagem ao nervo óptico (II) e à artéria oftálmica.</p>
Parede inferior ou assoalho	<p>Formada pela maxila, pelo zigomático e pelo processo orbital do palatino.</p> <p>Na parte posterior do assoalho da órbita tem início um sulco infraorbital que se continua como canal infraorbital e termina como forame infraorbital na face, de onde emergem o nervo infraorbital (V2) e vasos infraorbitais.</p>
Parede medial	<p>Formada pelo lacrimal, pela lâmina orbital do etmoide e por pequena parte do corpo do esfenóide. É a mais frágil das paredes orbitais.</p> <p>Na junção da parede medial com o teto da órbita, observam-se pequenos orifícios, os forames etmoidais anterior e posterior, por onde passam vasos e nervos de mesmo nome.</p>
Margem lateral	<p>Formada pelos ossos zigomático, pela asa maior do esfenóide e por parte do frontal.</p> <p>A parte posterior da parede lateral é delimitada acima e abaixo pelas fissuras orbitais superior e inferior. A fissura orbital superior comunica a órbita com a fossa média do crânio e fica entre as asas maior e menor do esfenóide. Deixa passar os nervos cranianos oculomotor (III), troclear (IV) e abducente (VI), o nervo oftálmico (V1) e as veias oftálmicas. A fissura orbital inferior faz a comunicação da órbita com as fossas infratemporal e pterigopalatina. Fica entre a asa maior do esfenóide, acima, e a maxila e o palatino, abaixo. Deixa passar o nervo infraorbital (V2), o nervo zigomático (V2) e a artéria infraorbital. Existe um forame zigomático-orbital para o nervo zigomático na parede lateral da órbita.</p>



## Cavidade Nasal

A abertura óssea do nariz é denominada **abertura piriforme** e está delimitada pelas maxilas e pelos ossos nasais. As **aberturas posteriores** da cavidade nasal são as **coanas**, delimitadas pelo vômer, pela lâmina pterigóidea medial, pelas lâminas horizontais do osso palatino e pelo corpo do esfenóide

A **parede lateral** da cavidade nasal é formada pelas seguintes estruturas:

- Osso nasal
- Maxila
- Lacrimal
- Concha nasal inferior
- Lâmina perpendicular do palatino
- Lâmina medial do processo pterigóide do esfenóide

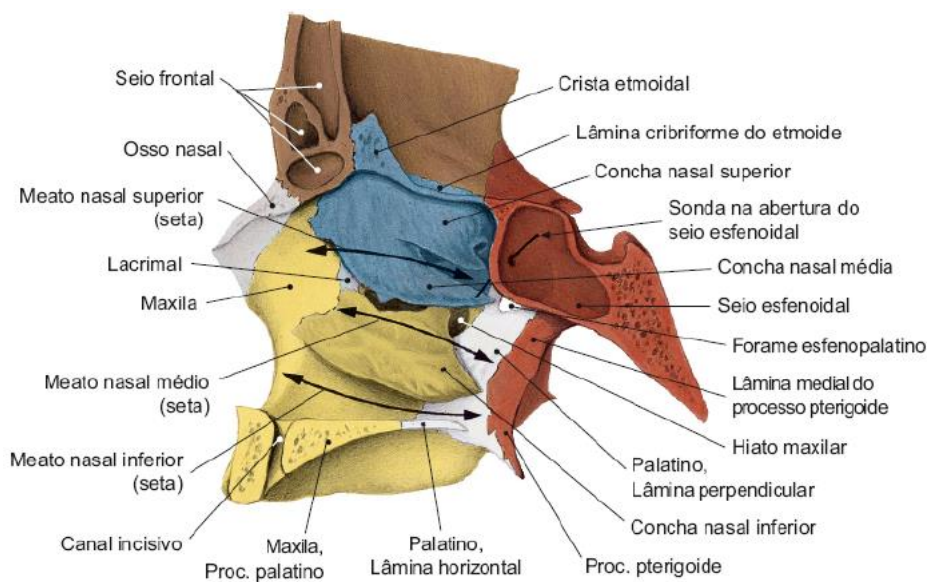


Imagem retirada de: TEIXEIRA, Lucília Maria de Souza; REHER, Peter; REHER, Vanessa Goulart Sampaio. *Anatomia aplicada à odontologia*. 3. ed. Rio de Janeiro: Guanabara Koogan, 2020. 758 p.



**As conchas nasais delimitam reentrâncias abaixo delas, os meatos nasais. As conchas nasais superior e média são projeções do osso etmoide, ao passo que a concha nasal inferior é um osso isolado que se articula com os seguintes ossos: maxila, lacrimal, etmoide e palatino.**

O **meato nasal superior**, sob a concha superior, **apresenta posteriormente o forame esfenopalatino**, que comunica a fossa pterigopalatina com a cavidade nasal. Por ele passam os vasos e os nervos esfenopalatinos.

O **meato nasal médio**, sob a concha média, **recebe a abertura do seio maxilar, o hiato maxilar**. Essa abertura óssea é bastante extensa, mas in vivo se restringe a um pequeno orifício revestido pela mucosa nasal.

No **meato nasal inferior**, sob a concha inferior, **abre-se o canal lacrimonasal**, originado da órbita.

A **parede medial da cavidade nasal é um septo ósseo** que divide a cavidade nasal em duas metades. A parte superior do septo nasal é formada pela **lâmina perpendicular do etmoide**, e a parte inferior e posterior é formada pelo osso **vômer**.

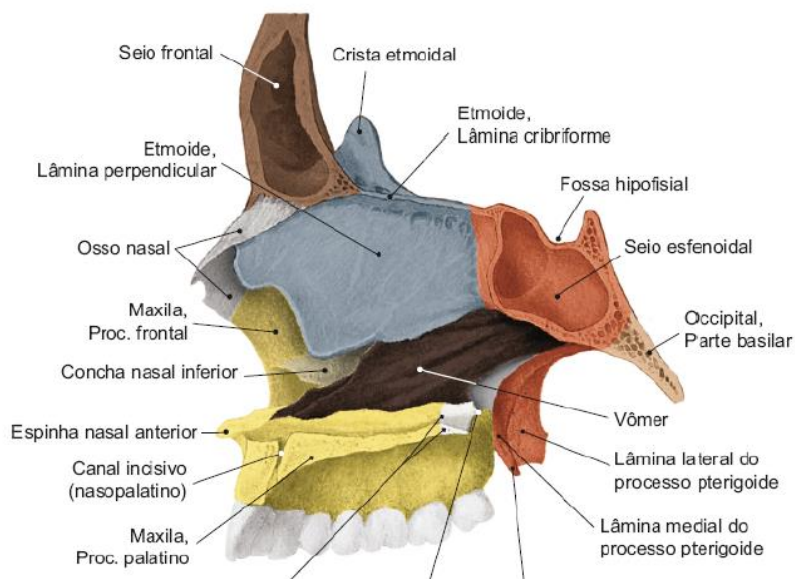


Imagem retirada de: TEIXEIRA, Lucília Maria de Souza; REHER, Peter; REHER, Vanessa Goulart Sampaio. *Anatomia aplicada à odontologia*. 3. ed. Rio de Janeiro: Guanabara Koogan, 2020. 758 p.

O **teto da cavidade nasal é formado pelos ossos nasal, frontal, etmoide (lâmina cribriforme), pelo corpo do esenoide e por parte do vômer**.



O **assoalho da cavidade nasal é ao mesmo tempo o teto da cavidade oral. É formado anteriormente pelos processos palatinos das maxilas e mais posteriormente pelas lâminas horizontais dos palatinos**.

CURIOSIDADE



### Coanas

São as aberturas posteriores da cavidade nasal que **comunicam a cavidade nasal com a nasofaringe.**

São delimitados **lateralmente** pela **lâmina medial do processo pterigoide**, **superiormente** pelo **vômer e corpo do esfenoide**, e **inferiormente** pelo osso **palatino.**

## Maxila

A maxila é muito importante no nosso estudo pois ela participa da formação de diversas estruturas como órbitas, cavidades nasal e oral, seio maxilar e fossas infratemporal e pterigopalatina. Ela é um **osso fixo**, que **suporta as forças oclusais** e, ao mesmo tempo, serve de **passagem para as vias respiratória e digestiva.**



*O maxilar é formado por duas maxilas (direita e esquerda) e, com exceção da mandíbula, são os maiores ossos do viscerocrânio (face).*

Cada maxila é composta por:

- Corpo (contém uma cavidade pneumática => o seio maxilar)
- Processos
  - **Zigomático:** forma a crista zigomático-maxilar;
  - **Frontal:** articula-se com o osso frontal e ossos nasais e lacrimais, origem do **músculo levantador do lábio superior e da asa do nariz;**
  - **Palatino:** forma a maior parte do palato duro; serve como teto da cavidade oral e soalho da cavidade nasal.



- **Alveolar**

**Sutura palatina mediana:** une os processos palatinos.

**Sutura palatina transversa:** une o osso palatino à maxila.

- **Alveolar:** formado por cavidades que alojam os dentes. Parte do músculo bucinador tem origem na face externa do processo alveolar da maxila, na região de pré-molares e molares.

Agora falaremos alguns acidentes que podem aparecer na sua prova:

- **Eminências alveolares:** localizam-se na face anterior das paredes do seio maxilar (localizada no corpo da maxila). A mais evidente é a **eminência canina**.
- **Fossa canina:** localizada acima dos ápices dos pré-molares, origem da inserção do **músculo levantador do ângulo da boca**.
- **Fosseta mirtiforme:** uma depressão localizada entre a eminência canina e o incisivo lateral
- **Forame infraorbital:** localizado acima da fossa canina, acidente que permite a passagem dos vasos e nervos infraorbitais. O músculo levantador do lábio superior se origina acima do forame, na borda inferior da órbita.
- **Forame incisivo:** marca o término dos canais incisivos (comunicação da cavidade nasal e oral) e passagem dos vasos e nervos nasopalatinos.

### NERVO INFRAORBITAL

**Trajetória:** o nervo infraorbital (ramo do nervo maxilar) ao emergir do forame infraorbitais termina emitindo os ramos: palpebral inferior, labial superior e nasal lateral.

**Inervação:** inerva a pálpebra inferior, o lábio superior e a pele da asa e a base do nariz.

**Local de Bloqueio:** deve ser feito no forame infraorbital, o qual se localiza aproximadamente a 5 mm abaixo da borda inferior da órbita.

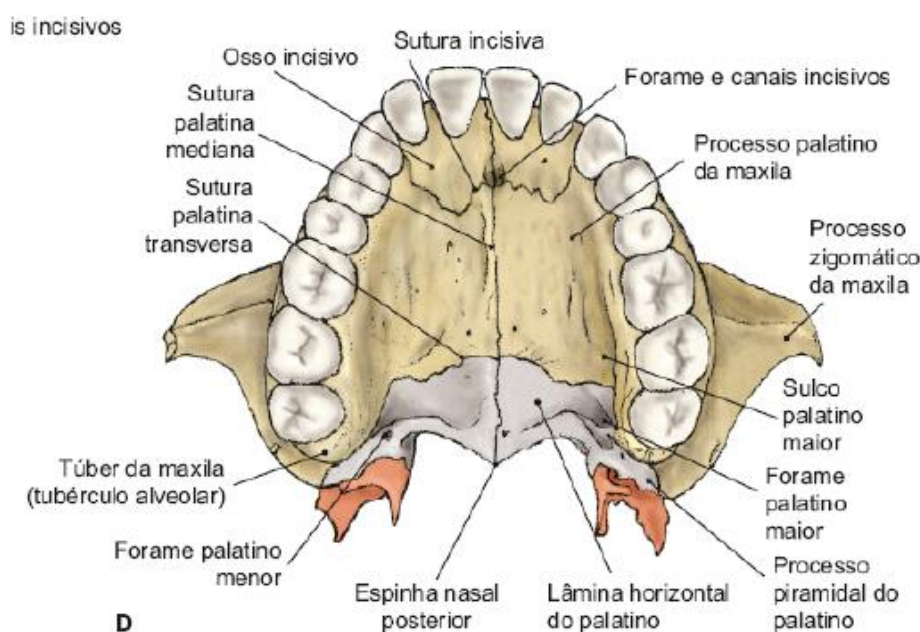
O forame pode ser localizado, traçando uma linha imaginária, que vai do centro da pupila até o forame mental, passando pelo segundo pré-molar superior. Ao depositar o anestésico próximo ao forame, bloqueiam-se também os ramos alveolares superiores anteriores.



## ➤ Processo palatino

Os processos palatinos participam da formação do palato ósseo, que de forma simples é o teto da cavidade oral e assoalho da cavidade nasal.

O fechamento dos processos palatinos sobre a língua separa as cavidades bucal e nasal em média entre a 8ª e 10ª semana após a concepção e 10ª. Entenda que o palato todo não se contata e se une ao mesmo tempo. O contato ocorre inicialmente na região central e a partir desse ponto segue o fechamento para frente e para trás simultaneamente. A primeira separação entre a cavidade nasal e bucal é feita por um tecido que forra cada narina (alguns livros chamam essa primeira separação de palato primário). A falha nesse processo resulta em fenda labial.

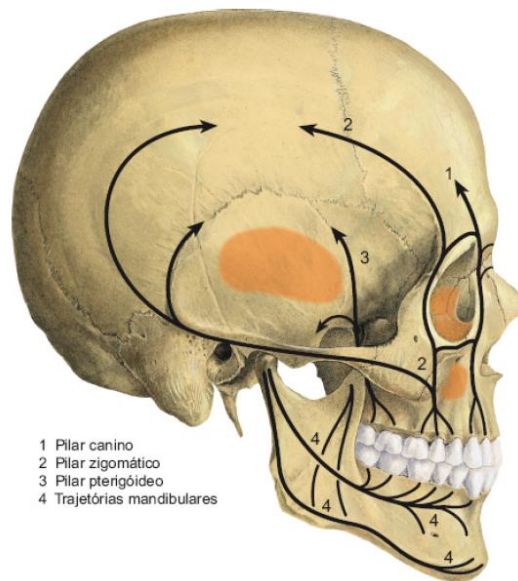


## ➤ Anatomia funcional

**Funcionalmente, a maxila apresenta uma estrutura complexa**, pois precisa dar **espaço para diversas cavidades importantes** da face localizadas a seu redor, e ao mesmo tempo ser suficientemente **resistente para receber e transmitir forças mastigatórias** dos dentes até o crânio.







Essas **áreas de reforço** constituem os **pilares de sustentação** da maxila.

#### ▪ **Pilar canino**

**Inicia-se no alvéolo do canino** e dirige-se superiormente pela margem lateral da abertura piriforme, continua-se no processo frontal da maxila e termina na margem supraorbital. Sua parte inferior localiza-se entre o seio maxilar e a cavidade nasal.

Através desse pilar, **forças oclusais da região anterior da maxila** são distribuídas para a base do crânio

#### ▪ **Pilar zigomático**

**Inicia-se na região do alvéolo do primeiro molar**, passa pela crista infrazigomática, pelo processo zigomático da maxila, pelo corpo do osso zigomático e, finalmente, para o osso frontal por meio do processo frontal do zigomático. O pilar zigomático conecta-se com o pilar canino, através da margem infraorbital, e também à base do crânio por meio do arco zigomático.

Este pilar transmite **forças oclusais dos pré-molares e do primeiro molar** para a base do crânio.

#### ▪ **Pilar pterigoideo**

**Inicia-se no alvéolo do terceiro molar**, passa para o processo pterigoide do esfenóide, por meio do processo piramidal do palatino, e daí conecta-se com a base do crânio.

Este pilar transmite as **forças oclusais dos molares** para a base do crânio.

Os **pilares de sustentação** da maxila são **unidos entre si por meio de uma série de reforços ósseos horizontais**, da maxila e de outros ossos associados a ela.

Os pilares caninos estão unidos entre si por meio dos reforços ósseos acima e abaixo da abertura piriforme. O pilar canino está ligado ao pilar zigomático por meio de duas vigas, a margem supraorbital e a margem infraorbital. O pilar zigomático estabiliza-se posteriormente ainda pelo arco zigomático. Finalmente, uma viga horizontal importantíssima é o palato duro, que une entre si os três pilares de sustentação da maxila, de um lado a outro.



**As zonas de fragilidade costumam ser perpendiculares às zonas de resistência.** Para derrubar um prédio, basta quebrar lateralmente seus pilares ou pilotis. Suas linhas de fragilidade são predominantemente horizontais.

**Existem alguns acidentes e ossos que merecem destaque, confira:**

- Espinha nasal anterior
- Espinha nasal posterior
- Fossa incisiva: situa-se atrás dos dentes incisivos centrais e permite a passagem dos nervos nasopalatinos
- Forame incisivo: permite a anestesia do nervo nasopalatino (situa-se posteriormente aos incisivos)
- Forames palatinos maiores: permitem a anestesia do nervo palatino maior
- Forames palatinos menores: dão passagem para os vasos e nervos palatinos menores
- Sutura palatina mediana: sutura que une os processos palatinos
- Sutura palatina transversa: sutura que une o osso palatino à maxila

O palato mole não possui esqueleto ósseo

**São músculos presentes no palato mole:**

- levantador do véu palatino
- tensor do véu palatino
- palatoglosso
- palatofaríngeo
- músculo da úvula

Na parte posterior encontramos a **tuberosidade** da maxila. Ela é a parte mais posterior da maxila e constitui a parede posterior do seio maxilar.



Uma complicação em cirurgia bucomaxilofacial é a fratura de túber durante a extração dos terceiros molares superiores por emprego de força excessiva.

## Mandíbula

A mandíbula é um osso que apresenta o **formato de U e é o único osso móvel do esqueleto facial**. Caracteriza-se por ser um osso mais resistente, com corticais ósseas mais espessas por suportar as cargas mastigatórias, resistir à ação dos músculos mastigatórios e transmitir as forças que nela incidem ao crânio através da articulação temporomandibular.

A mandíbula é formada por um corpo e dois ramos. A transição entre corpo e ramo é chamada de ângulo.

**Corpo:** possui formato de ferradura

- **Linha oblíqua:** origem de parte do **músculo bucinador, músculo depressor do lábio inferior e depressor do ângulo de boca**.

- **Forame mental:** nos jovens situa-se na porção mais inferior. Nos idosos, sobretudo nos desdentados, situa-se mais próximo da borda superior.

- **Linha milohioídea:** Estende-se da região do terceiro molar inferior até a parte inferior da espinha mental. Além de ser a origem do **músculo milohioídeo** (forma o soalho da cavidade oral), divide a parte interna do corpo mandibular em duas partes:

- **Fóvea sublingual:** acima e anterior a linha => aloja a glândula sublingual (está acima do músculo milohioídeo)
- **Fóvea submandibular:** abaixo e posterior => aloja a glândula submandibular (está abaixo do músculo milohioídeo)

**Sínfise:** situada na região mediana do corpo, é uma região que representa a fusão entre as duas metades do osso fetal. Localiza-se entre os dois forames mentuais (situados à igual distância da borda superior e inferior da mandíbula entre os pré-molares inferiores).

- **Protuberância mental**

- **Tubérculo mental**

- **Fossa digástrica:** inserção do músculo digástrico (ventre anterior)

- **Espinhas mentuais:** origem dos músculos genioglosso e geniohióideo

- **Foramina lingual:** este acidente, quando presente é observado pela existência de um pequeno forame acima da espinha mental. Através dele passa a artéria sublingual.



## - Forame lingual

### Ramos:

- **Borda posterior do ramo da mandíbula:** relaciona-se com a glândula parótida. Inserção do ligamento esfenomandibular.

- **Borda anterior do ramo da mandíbula:** inserção do tendão superficial do músculo temporal

- **Borda superior do ramo da mandíbula:** apresenta os processos coronoide e condilar (separados pela incisura da mandíbula). NO processo coronoide insere-se o tendão superficial do músculo temporal.

**Processo condilar:** percebe-se a existência da cabeça da mandíbula (côndilo) e colo da mandíbula. A cabeça faz parte da articulação temporomandibular (ATM). O colo possui uma depressão, a fôvea pterigoidea, na qual se insere o músculo pterigoideo lateral.

**Processo coronóide:** inserção do tendão superficial do músculo temporal.

**Forame mandibular:** entrada do canal mandibular que percorre parte do corpo e ramo mandibular, aloja o nervo alveolar inferior. Termina na região dos ápices dos pré-molares, onde bifurca-se em canal mental (abre-se no forame mental) e canalículos incisivos.

- **Língua:** crista óssea ao redor do forame mandibular. Inserção do ligamento esfenomandibular.

- **Sulco milo-hioídeo:** aloja o nervo milo-hioídeo

- **Fossa retromolar**

- **Trígono retromolar**

- **Tuberosidades:** pterigoideas: inserção do músculo pterigoideo medial

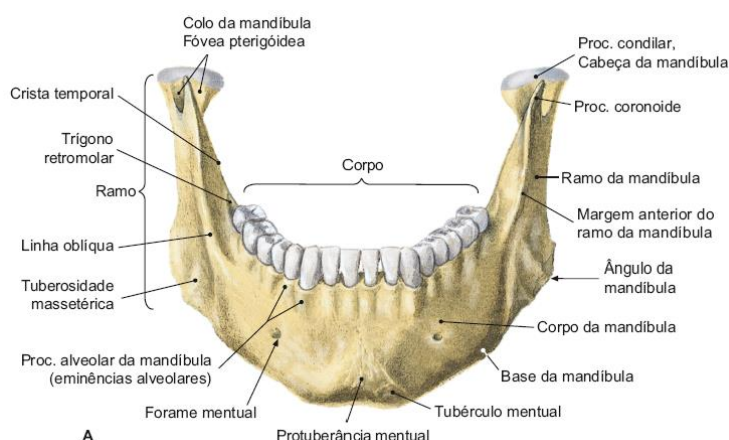


Imagem retirada de: TEIXEIRA, Lucília Maria de Souza; REHER, Peter; REHER, Vanessa Goulart Sampaio. *Anatomia aplicada à odontologia*. 3. ed. Rio de Janeiro: Guanabara Koogan, 2020. 758 p.



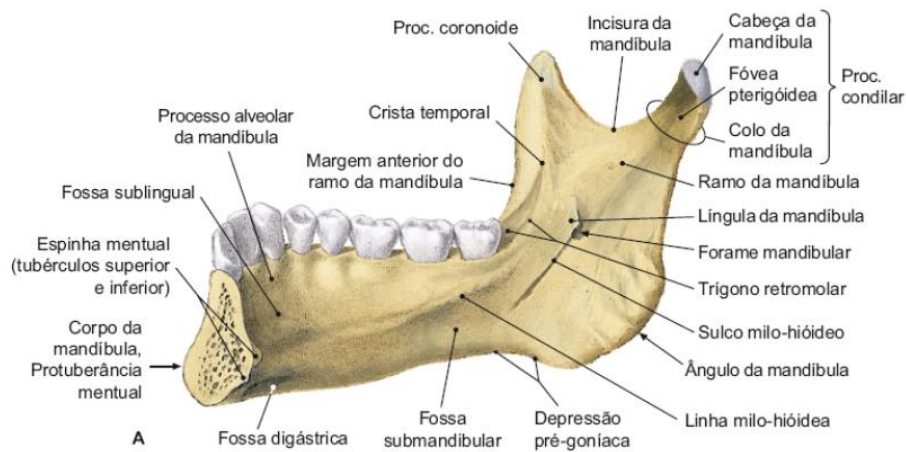


Imagem retirada de: TEIXEIRA, Lucília Maria de Souza; REHER, Peter; REHER, Vanessa Goulart Sampaio. *Anatomia aplicada à odontologia*. 3. ed. Rio de Janeiro: Guanabara Koogan, 2020. 758 p.

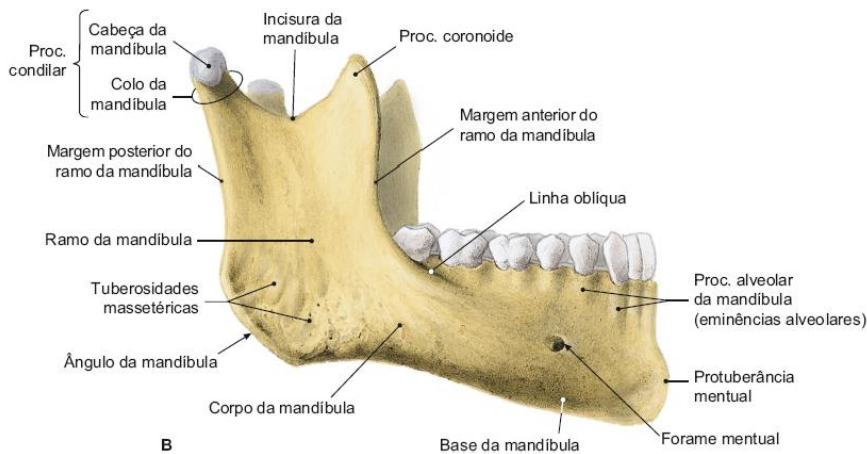


Imagem retirada de: TEIXEIRA, Lucília Maria de Souza; REHER, Peter; REHER, Vanessa Goulart Sampaio. *Anatomia aplicada à odontologia*. 3. ed. Rio de Janeiro: Guanabara Koogan, 2020. 758 p.

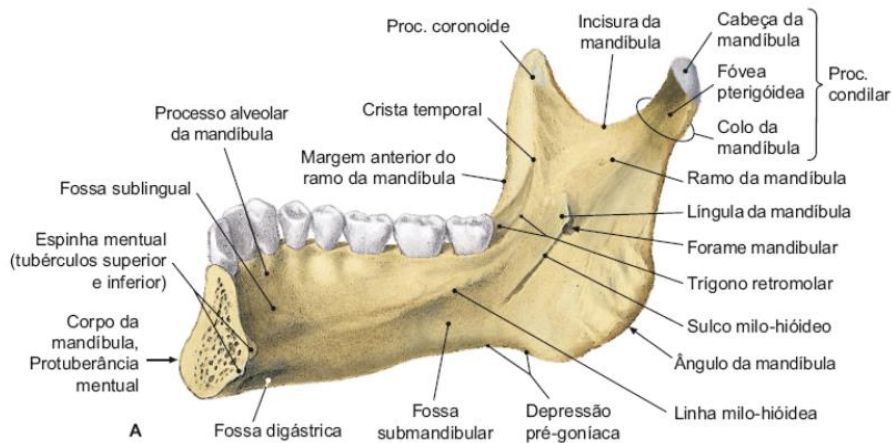


Imagem retirada de: TEIXEIRA, Lucília Maria de Souza; REHER, Peter; REHER, Vanessa Goulart Sampaio. *Anatomia aplicada à odontologia*. 3. ed. Rio de Janeiro: Guanabara Koogan, 2020. 758 p.



INDO MAIS  
FUNDO!



ESTA CAI NA  
PROVA!

**CANAL MANDIBULAR:** é um canal ósseo que percorre parte do corpo e do ramo da mandíbula, alojando os vasos e os nervos alveolares inferiores (V/3 par). Ele origina-se no forame mandibular e termina na região dos ápices dos pré-molares. Nessa região o canal bifurca-se em canal mental e canalículos incisivos para os ramos incisivos.

Os dentes que mais se relacionam com o canal mandibular são os molares inferiores, sobretudo o terceiro molar. Os pré-molares relacionam-se mais ao canal mental.

De acordo com Sicher e Tandler (1977) podemos estabelecer três tipos de relações do canal mandibular com os dentes:

**TIPO 1:** o canal mandibular está em contato íntimo com o fundo do alvéolo do terceiro molar e se distancia das raízes dos outros molares e pré-molares. É o tipo mais frequente. Nesse tipo, a compacta óssea que envolve o canal pode apresentar falhas, e o tecido conjuntivo periapical fica em contato direto com o conteúdo do canal mandibular.

**TIPO 2:** o canal mandibular localiza-se distante de todos os dentes, sobretudo quando há um corpo mandibular alto. É o segundo tipo mais frequente.



**TIPO 3:** o canal mandibular localiza-se próximo aos ápices dos molares e do segundo pré-molar, sobretudo em jovens, e quando há um corpo mandibular baixo, associado às raízes longas. É um tipo bem menos frequente.

Figun e Garino (citado por Teixeira) afirmam que a forma mais frequente é a segunda, com frequência de 36%, 56% e 8%.

Os dentes que mais se relacionam com o canal mandibular são terceiro molar (80%) e o segundo molar (15%).

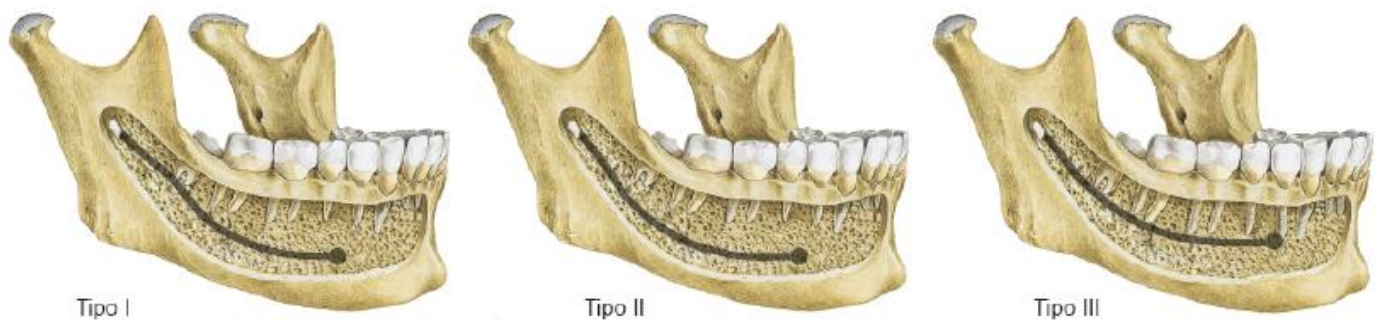

Imagem retirada de: TEIXEIRA, Lucília Maria de Souza; REHER, Peter; REHER, Vanessa Goulart Sampaio. *Anatomia aplicada à odontologia*. 3. ed. Rio de Janeiro: Guanabara Koogan, 2020. 758 p.

Assim como a maxila, a mandíbula também apresenta **zonas de resistência** que representam o **percurso das forças oclusais até a ATM**, onde elas são finalmente dissipadas na base do crânio. Essas zonas constituem as **trajetórias de força da mandíbula**, sendo as principais a **basilar** e as **alveolares**, reforçadas anteriormente pelo **mento**.

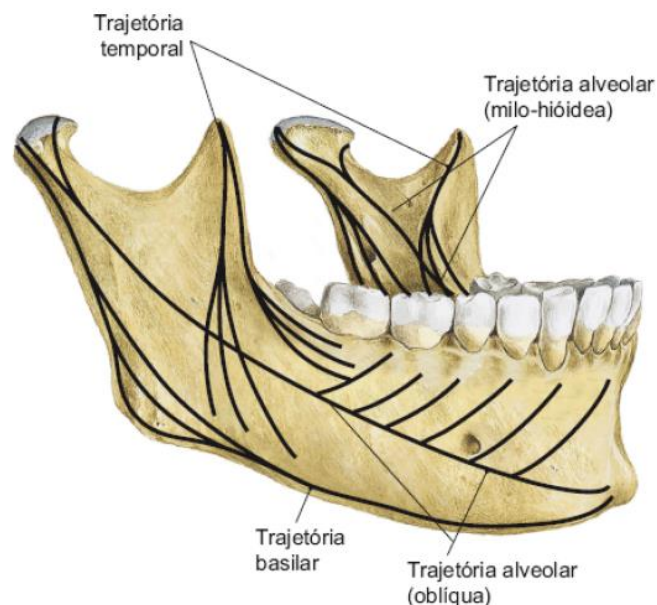
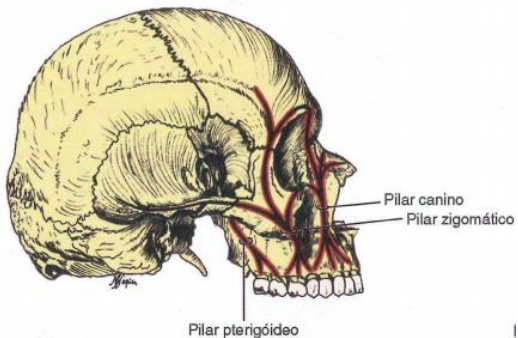
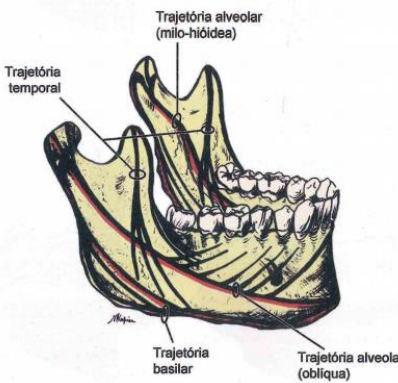


Imagem retirada de: TEIXEIRA, Lucília Maria de Souza; REHER, Peter; REHER, Vanessa Goulart Sampaio. *Anatomia aplicada à odontologia*. 3. ed. Rio de Janeiro: Guanabara Koogan, 2020. 758 p.



MAXILA	MANDÍBULA
<p style="text-align: center;"><b>ZONAS DE RESISTÊNCIA</b></p> <p><i>Pilar canino: inicia no alvéolo canino</i></p> <p><i>Pilar zigomático: inicia no alvéolo do primeiro molar</i></p> <p><i>Pilar pterigoideo: inicia no alvéolo do terceiro molar.</i></p> <p><i>Os pilares não são retos pois contornam estruturas e são interligados entre si por vigas horizontais que atuam estabilizando-os.</i></p> 	<p style="text-align: center;"><b>ZONAS DE RESISTÊNCIA</b></p> <p><i>Estas zonas constituem as trajetórias de força da mandíbula sendo as principais a basilar e as alveolares reforçadas anteriormente pelo mento</i></p> <p style="text-align: center;"><i>Mento</i></p> <p style="text-align: center;"><i>Trajetória basilar</i></p> <p style="text-align: center;"><i>Trajetórias alveolares</i></p> 
<p style="text-align: center;"><b>ZONAS DE FRAGILIDADE</b></p> <p><i>Então geralmente perpendiculares às zonas de resistência</i></p> <p><i>Representadas pelas fraturas do tipo Le Fort.</i></p>	<p style="text-align: center;"><b>ZONAS DE FRAGILIDADE</b></p> <p><i>Colo do côndilo (principal zona de fragilidade)</i></p> <p style="text-align: center;"><i>Região do corpo</i></p> <p style="text-align: center;"><i>Região do ângulo</i></p>

Como o mento é resistente e não se fratura facilmente, as forças aplicadas a ele são transmitidas em direção posterior, levando à fratura do colo da mandíbula (mecanismo de proteção ao sistema nervoso central).

Na região de corpo as fraturas ocorrem principalmente na região do canal e forames mentuais (zona de fragilidade pela presença dos orifícios).





As fraturas bilaterais de corpo da mandíbula são potencialmente graves devido ao risco de ptose da língua (possível obstrução das vias aéreas).

A região do pilar canino é uma área de reforço ósseo na região apical do canino, localizado entre a cavidade nasal e o seio maxilar, e pode ser utilizada, após a perda do dente, para a colocação dos implantes mais longos na maxila.

**RELAÇÕES DOS DENTES COM O SEIO MAXILAR:** dos pré-molares, o segundo é o que mais se relaciona com o seio maxilar. Os molares são os dentes que mais se relacionam com o soalho do seio maxilar. O terceiro molar é o dente que menos se relaciona com a tábua óssea palatina, principalmente quando suas raízes são fusionadas. As raízes do segundo molar são mais convergentes do que as do primeiro, tornando-o o dente que mais relaciona com o soalho do seio maxilar. Na ordem decrescente, os dentes que mais se relacionam com o seio maxilar são o segundo, o primeiro e o terceiro molares superiores, e depois os pré-molares.

**RELAÇÕES DOS DENTES MANDIBULARES:** o canal mental relaciona-se mais com o primeiro pré-molar, e o canal mandibular mais com o segundo pré-molar. Os dentes que mais se relacionam com o canal mandibular são, em ordem, o terceiro molar, o segundo molar e, em menor frequência, o primeiro molar.

A linha milo-hioidea cruza os ápices radiculares aproximadamente ao nível do segundo molar inferior. Os dentes anteriores ao segundo molar apresentam ápices localizados acima da linha milo-hioidea, e ao terceiro molar apresenta seus ápices abaixo dessa linha.

As regiões do mento e da linha oblíqua são áreas doadoras de enxertos intraorais.



# MÚSCULOS

## Músculos da expressão facial

São os músculos que através da contração ou dilatação expressam as emoções. Podem ser chamados também de mímicos por realizarem movimentos delicados. Eles são derivados do segundo arco branquial e são inervados pelo nervo facial.

Para facilitar a compreensão visualize a figura abaixo.

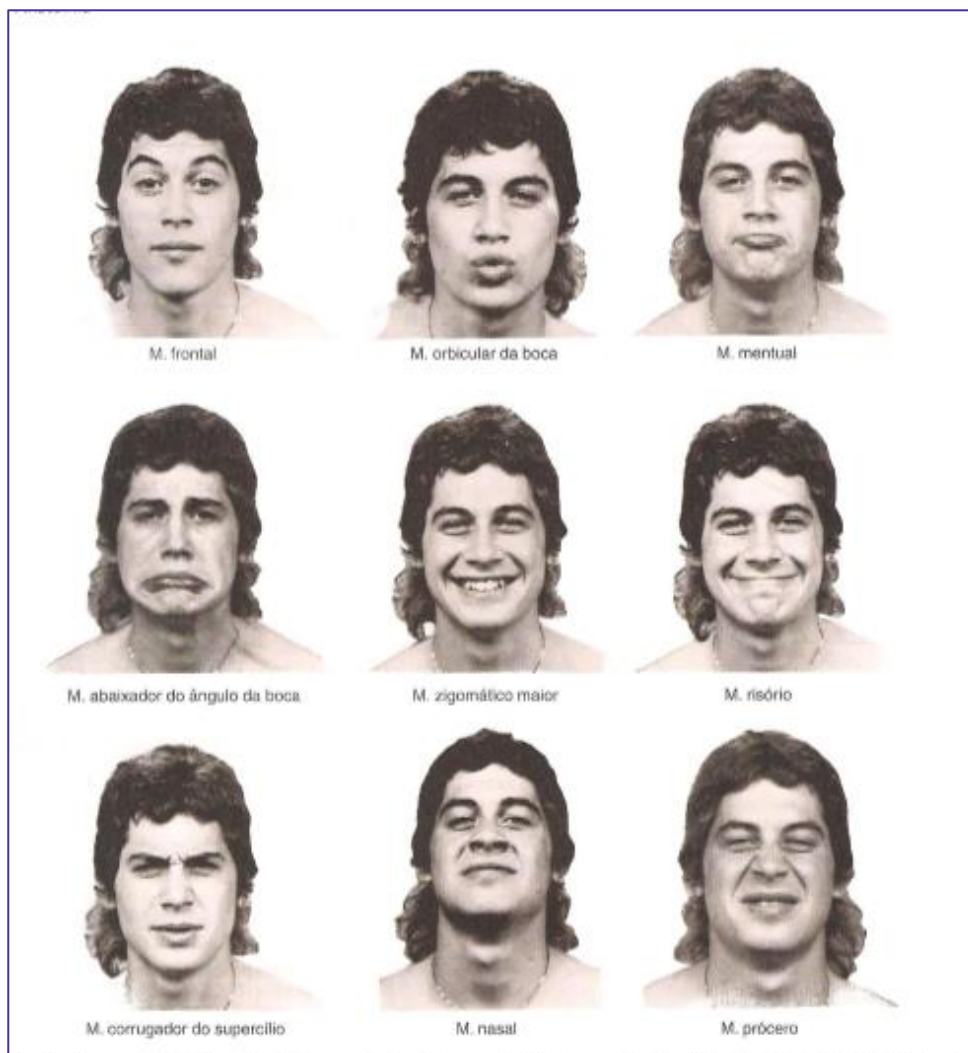


Figura: Músculos mímicos. Fonte Moore & Dalley, 2001.



- **Músculo orbicular da boca** – O **mais importante músculo que circunda a cavidade oral**. A disposição em círculos concêntricos ao redor da cavidade oral lhe confere a função de esfínter da cavidade. Quando contraído provoca o fechamento dos lábios (você visualiza ação dele nos atos de assobiar e sugar). É um músculo importante na fonação, mastigação e sucção.
- **Levantador do lábio superior e da asa do nariz**: eleva e dobra o lábio superior e dilata a narina.
- **Depressor do ângulo da boca**: traz o ângulo para baixo e para fora.
- **Levantador do ângulo da boca**: eleva o ângulo da boca
- **Zigomático menor**: eleva o ângulo da boca (visto no "sorriso amarelo")
- **Zigomático maior**: traciona o ângulo da boca para cima (risada franca, alegria)
- **Levantador do lábio superior**: eleva o lábio superior ressaltando o sulco nasolabial (expressão de desgosto, menosprezo)
- **Mental**: eleva a pele do queixo (expressão de dúvida)
- **Depressor do lábio inferior**: puxa o lábio para baixo (expressão de impaciência)
- **Músculo Bucinador**: Fixado lateralmente aos processos alveolares de maxila e mandíbula ao nível de molares e à rafe pterigomandibular. Auxilia na deglutição e mastigação, comprime as bochechas contra os molares, atos de assobiar e sugar. O músculo bucinador costuma a aparecer com constância em questões de concursos devido às suas relações anatômicas com o nervo bucal e o ducto da glândula parótida, e principalmente por ser a estrutura anatômica que interfere na localização de processos infecciosos nos molares superiores.
- **Músculo risório**: puxa levemente o ângulo da boca para lateral e ligeiramente para cima, é responsável pelo "riso grácil".
- **Músculo orbicular do olho**: esfínter do olho, disposto em círculos concêntricos ao redor da borda orbital e pálpebras. Tem como funções: proteger o olho da luz intensa e de lesões, comprimir as pálpebras (piscar) e conduzir as lágrimas até o ângulo medial do olho. Quando fechamos o olho de forma forçada aparecem os famosos "pés-de-galinha"
- **Músculo corrugador do supercílio**: é o músculo responsável pela formação de pregas transversais na raiz do nariz. Você percebe a sua ação quando realiza expressão correspondentes a raiva, esforço e dor.



- **Músculo prócero** - localiza-se na parte superior do nariz, ao ser acionado puxa a parte medial da sobrancelha para baixo produzindo rugas transversas sobre o dorso nasal. Pode ser visualizado através de expressões como franzir as sobrancelhas (aspecto de ameaça).
- **Músculo nasal**: possui a parte alar (dilata a narina) e parte transversa (comprime a abertura da narina)
- **Músculo abaixador do septo**: se insere na parte móvel do septo nasal e tem a sua origem na maxila, na região acima do incisivo central. Sua ação auxilia a parte alar do músculo nasal a dilatar a narina e abaixa a asa do nariz.

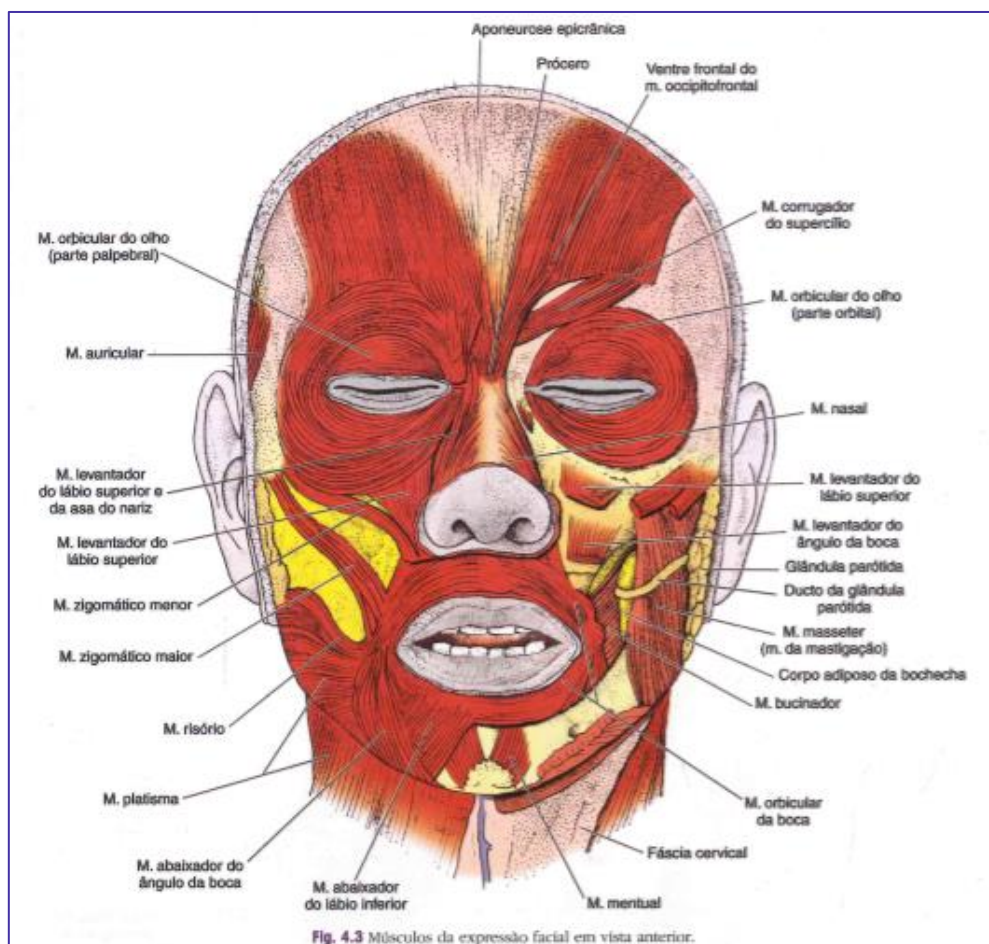


Figura: Músculos da mímica facial. Fonte: Teixeira et al., 2012.

## Músculos da mastigação

Os músculos da mastigação são muito cobrados pelas bancas de diversos concursos. Você precisa saber a origem, inserção e função desses músculos. Eles originam-se no primeiro arco branquial e, por isso, são inervados pelo nervo trigêmeo e irrigados pela artéria maxilar.

Os músculos da mastigação têm pelo menos uma inserção na mandíbula (único osso móvel do crânio) e atuam nos movimentos mandibulares.

São eles:

- Masseter
- Temporal
- Pterigóideo medial
- Pterigóideo lateral

### 1) Masseter:

É um músculo retangular, muito potente e que possui um feixe superficial e um profundo. Estende-se do arco zigomático até o ramo da mandíbula.

**Origem:** arco zigomático => o feixe profundo origina-se na face medial da metade posterior do arco zigomático; o feixe superficial no corpo do zigomático e nos 3/4 anteriores da borda inferior do arco zigomático.

**Inserção:** feixe superficial nas tuberosidades massetéricas da face lateral do ramo da mandíbula, feixe profundo na face lateral do ramo da mandíbula.

**Ação:** elevação da mandíbula, ao se fechar os dentes entram em contato exercendo pressão, em especial, na região de molares. A porção superficial auxilia na protrusão e a porção profunda no movimento de retrusão da mandíbula.

### 2) Temporal:

Músculo grande, em forma de leque, que se estende da fossa temporal até o processo coronoide da mandíbula. Possui três feixes de fibras: anterior, médio e posterior.

**Origem:** fossa temporal e superfície lateral do crânio.

**Inserção:** Suas fibras caminham juntas, na medida em que se estendem para baixo, entre o arco zigomático e a superfície lateral do crânio, formando um tendão que se insere no processo coronóide e na borda anterior do ramo ascendente. Pode ser dividido em três áreas distintas, de acordo com a direção das fibras e função primordial → anterior, média e posterior

**Ação:** elevação da mandíbula (dentes entram em contato), retração mandibular (ação das fibras posteriores) e auxilia nos movimentos de lateralidade. É o principal músculo posicionador da mandíbula.

### 3) Pterigóideo Medial ou Interno:

É um músculo potente e muito semelhante ao masseter, é composto por um feixe maior (profundo) e um feixe menor (superficial).

**Origem:** o feixe maior origina-se na face medial da lâmina lateral da fossa pterigoidea, e o feixe menor origina-se no processo piramidal do osso palatino e da tuberosidade da maxila.

**Inserção:** nas tuberosidades pterigoideas da face medial do ramo da mandíbula.



**Ação:** Eleva a mandíbula, colocando os dentes em contato. Também é ativo na protrusão mandibular.  
Contração unilateral → Lateralidade

#### 4) Pterigóideo Lateral:

Possui dois ventres ou porções distintas, com funções bem diferentes: o pterigóideo lateral inferior e pterigóideo lateral superior. É o músculo mais sensível às alterações oclusais, sendo o primeiro a apresentar sintomatologia nas disfunções de ATM.

#### Origem:

- Pterigóideo lateral superior: superfície infratemporal da asa maior do esfenóide e da crista temporal
- Pterigóideo lateral inferior: face lateral da lâmina lateral do processo pterigóideo

#### Inserção:

- Pterigóideo lateral superior: na cápsula da ATM e indiretamente na borda do disco articular, e na fôvea pterigóidea (face anterior do colo da mandíbula)
- Pterigóideo lateral inferior: fôvea pterigóidea do colo da mandíbula

#### Ação:

- Quando ocorre contração simultânea, os côndilos são puxados para baixo → protrusão
- Quando ocorre contração unilateral → movimento mediotrusivo daquele côndilo e movimento lateral no lado oposto.

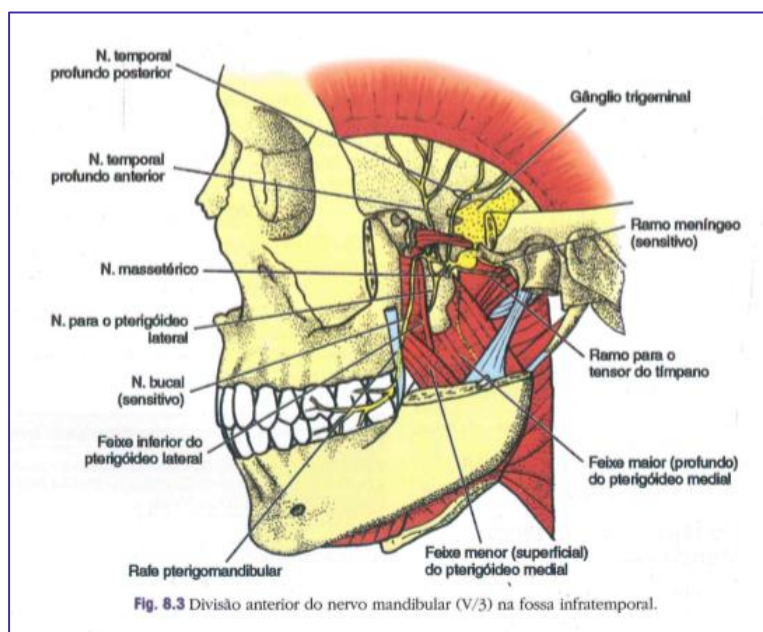


Figura: Músculos da mímica facial. Fonte: Teixeira et al., 2012.

## Músculos auxiliares da mastigação

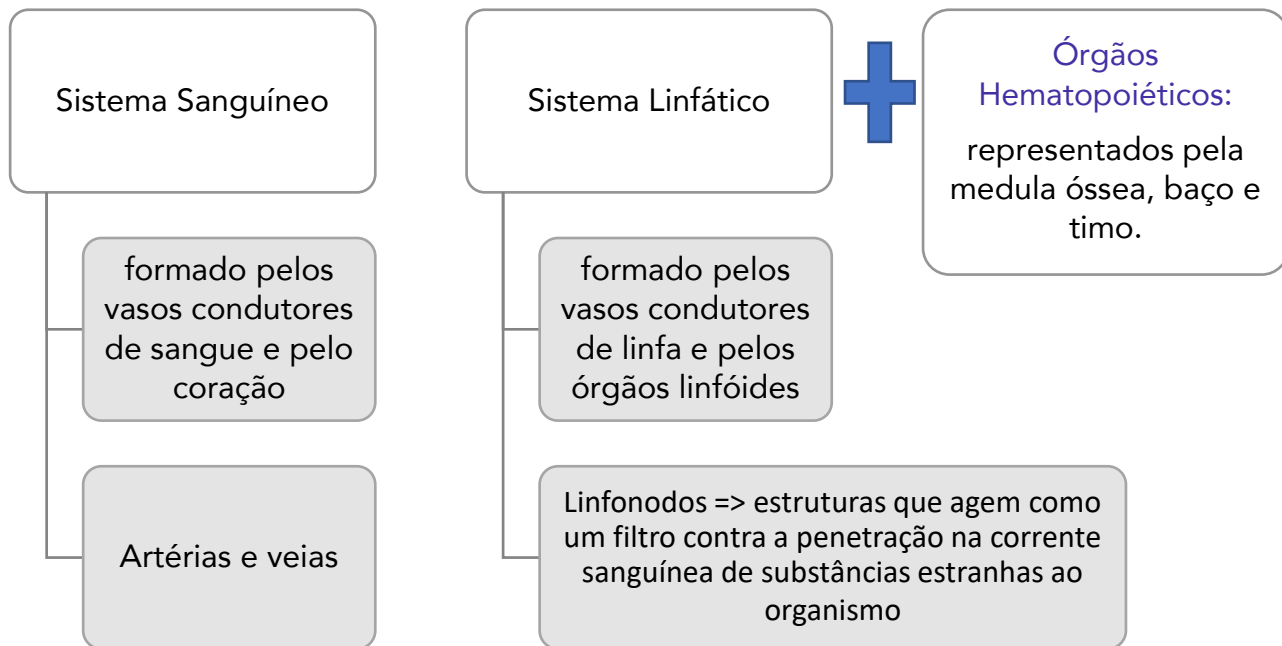
Apenas para conhecimento, saiba que os músculos supra e infrahióideos são músculos auxiliares na mastigação. Principalmente na abertura de boca, onde irão atuar na depressão do mento (principalmente o gênio-hióideo e o ventre anterior do digástrico). O músculo milo-hióideo se fixa na mandíbula-linha milo-hióidea e terá papel na localização de processos infecciosos com drenagem para a cortical lingual em dentes inferiores. Seu papel na deglutição é importante, sendo por muitos conhecido como diafragma da cavidade bucal.

<b>MÚSCULOS SUPRA-HIOÍDEOS</b>	<b>MÚSCULOS INFRA-HIOÍDEOS</b>
Miloióideo	Esternoioídeo
Genioioídeo	Esternotireóideo
Estiloióideo	Tireoióideo
Digástrico do pescoço	Omoióideo



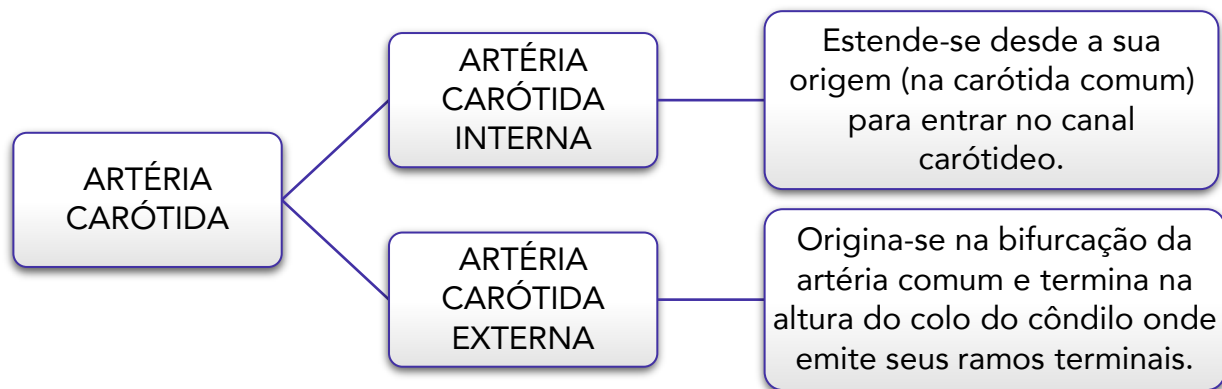
## ARTÉRIAS DA CABEÇA E DO PESCOÇO

Primeiro você precisa entender que o sistema circulatório é dividido em:



Vamos abordar de forma sucinta os principais vasos e linfonodos:

A maior parte das artérias que irrigam a face são provenientes da artéria carótida externa (Veja os quadros para maiores detalhes).



### RAMOS ARTÉRIA CARÓTIDA INTERNA





Artéria oftálmica	Ramos: artéria supra-orbital artéria supratrocLEAR artérias etmoidais anterior e posterior
Artérias cerebrais média e anterior	

### RAMOS ARTÉRIA CARÓTIDA EXTERNA

A. Tireóidea superior
A. Lingual => ramos supra-hioídeo, sublingual, dorsais da língua e profunda da língua
A. Facial
A. Occipital
A. Auricular posterior
A. Faríngea ascendente
A. Temporal superficial
A. Maxilar

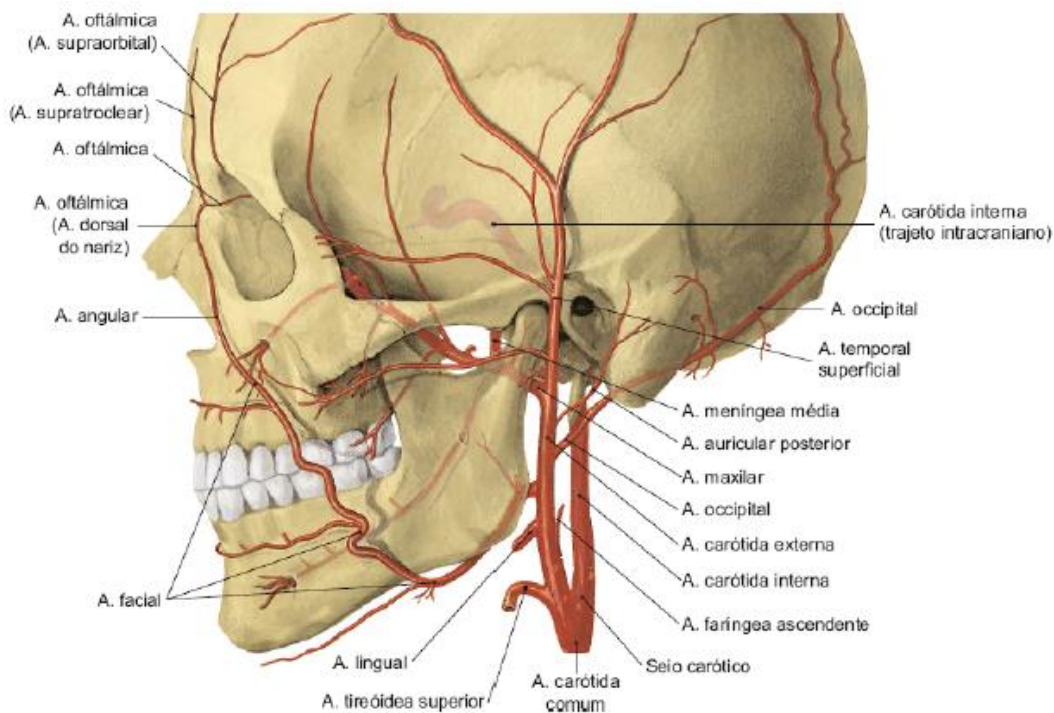


Imagem retirada de: TEIXEIRA, Lucília Maria de Souza; REHER, Peter; REHER, Vanessa Goulart Sampaio. *Anatomia aplicada à odontologia*. 3. ed. Rio de Janeiro: Guanabara Koogan, 2020. 758 p.

## Artéria Facial

A artéria facial é o principal tronco arterial da face. Origina-se na parte anterior da artéria carótida externa (ACE).



RAMOS NO TRAJETO CERVICAL	RAMOS NO TRAJETO FACIAL
Art. Palatina ascendente	Art. Labial inferior
Ramo Tonsilar	Art. Labial superior
Art Submentual	Ramo Nasal lateral
Ramos glandulares	Art. Angular

**Entenda de forma resumida a irrigação de cada região:**

- Art. Submentual- irriga a região submandibular e submentual
- Art. Labial inferior- irriga o lábio inferior
- Art. Labial superior – irriga o lábio superior
- Ramo nasal lateral – irriga o dorso e asa do nariz
- Art. Jugular – irriga os músculos e estruturas próximos ao ângulo medial do olho.

Artéria temporal superficial: é o menor dos ramos terminais da ACE. Emite os seguintes ramos para a face:

- Art. transversa da face: irriga parte da glândula parótida e seu ducto, parte do m. masseter e a pele da região.
- Ramo frontal: irriga a região mais lateral da fronte e a parte anterior da região temporal.

**Artéria Maxilar**

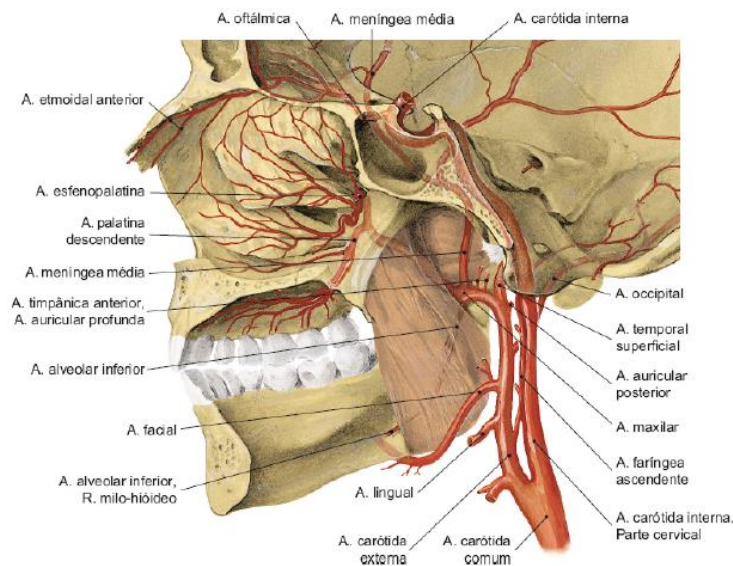


Imagem retirada de: TEIXEIRA, Lucília Maria de Souza; REHER, Peter; REHER, Vanessa Goulart Sampaio. Anatomia aplicada à odontologia. 3. ed. Rio de Janeiro: Guanabara Koogan, 2020. 758 p.

É o ramo terminal mais importante e calibroso da a. carótida externa. Ela tem um **trajeto anterior profundamente ao ramo da mandíbula**. Irriga **parte da dura-máter craniana**, as **estruturas profundas da**



**face, o palato, parte da cavidade nasal, a mandíbula, a maxila, todos os dentes, os músculos da mastigação e a ATM.**

A artéria maxilar **inicia-se logo abaixo do colo da mandíbula**, no interior da glândula parótida. Passa **profundamente ao ramo da mandíbula e penetra na fossa infratemporal.**

Apresenta partes **mandibular, pterigóidea e pterigopalatina.**

▪ **Parte mandibular**

**Irriga a mandíbula, os dentes inferiores, parte da ATM, a membrana do tímpano, parte da dura-máter do crânio e o músculo milohióideo.**

Seus ramos são:

1. Artéria auricular profunda
2. Artéria timpânica anterior
3. Artéria meníngea média
4. Artéria alveolar inferior (Ramo milo-hioideo, ramos pulpares, ramos ósseos, ramos gengivais, artéria mental, artéria incisiva).

▪ **Parte pterigoidea**

**Irriga os músculos da mastigação, a bochecha e o músculo bucinador.**

Seus ramos são:

1. Artérias temporais profunda anterior e posterior
2. Artérias pterigoideas
3. Artéria massetérica
4. Artéria bucal

▪ **Parte pterigopalatina**

**Se destina à irrigação da maxila, dos dentes superiores, do palato, de parte da órbita, da cavidade nasal, de alguns seios paranasais e da nasofaringe.**

Seus ramos são:

1. Artérias alveolar superior posterior
2. Artérias infraorbital (Ramo orbital, ramos alveolares superiores anterior e médio, ramos terminais)
3. Artéria palatina descendente (Artéria palatina maior, artéria palatina menor)
4. Artéria esfenopalatina (É considerada o ramo terminal da artéria maxilar, pois esta apenas muda de nome ao atravessar o forame esfenopalatino e penetrar na cavidade nasal; emite os ramos artérias nasais posteriores laterais e artéria nasopalatina)

**CURIOSIDADE**



Os **sangramentos nasais** (epistaxes) são muito comuns, causados por crises hipertensivas ou traumatismos nasais, em geral. A área onde esses sangramentos ocorrem com frequência é conhecida como **zona de Kiesselbach**, que representa a **anastomose dos ramos septal da artéria labial superior** (artéria facial) **com a artéria nasopalatina** (ramo septal).



## VEIAS DA CABEÇA E DO PESCOÇO

A drenagem venosa é realizada, em um primeiro momento, pelos capilares que recolhem os líquidos das trocas metabólicas. Esses se reúnem formando vênulas que, por sua vez, se fundem e originam as veias. As veias conduzem o sangue para o coração (são vasos aferentes).

A drenagem intracraniana é realizada principalmente pelos seios venosos da dura-máter e a drenagem extracraniana pela veia facial e veia retromandibular.

A **veia facial** é a **principal drenagem da face, órbita e frente**. Ela faz conexões importantes com o seio cavernoso e com o plexo pterigoideo, sendo a causa do espalhamento de infecções para essas regiões.

Seio cavernoso = seio venoso da dura-mater que recobre o cérebro (conexão é feita através da veia oftálmica superior).

Plexo pterigoideo = rede de pequenas veias situadas na fossa infratemporal (conexão feita através da veia oftálmica inferior e facial profunda).

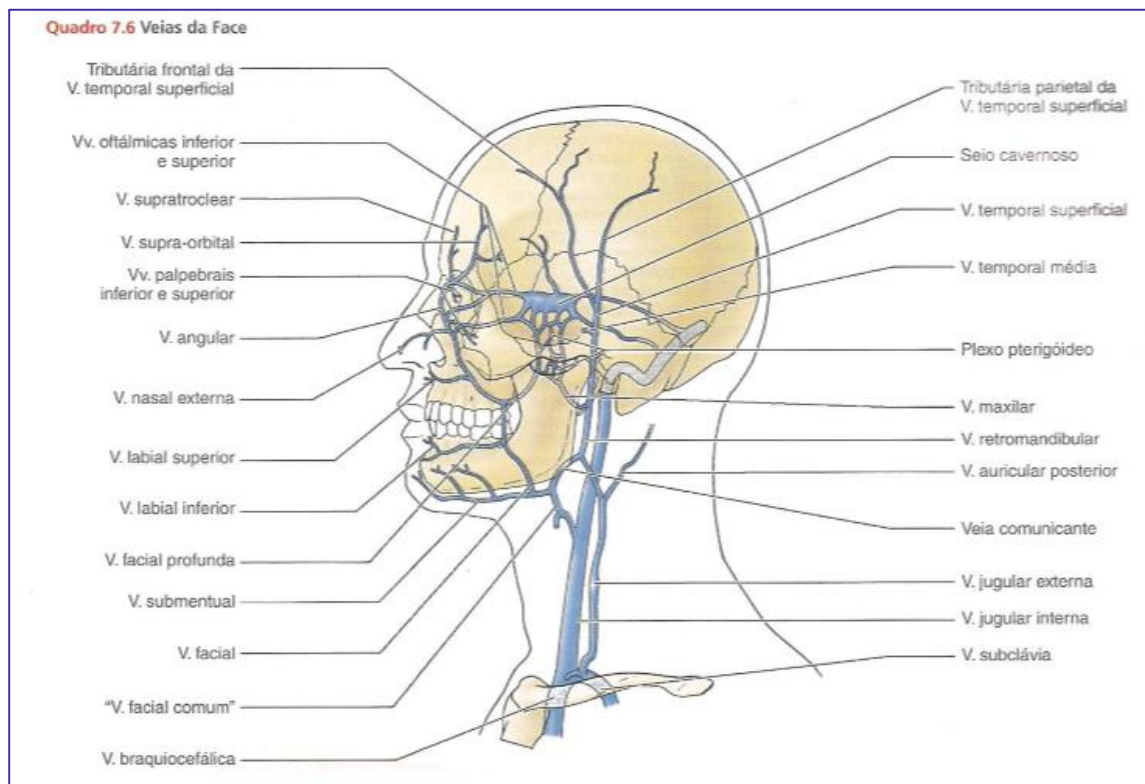


Figura: Artérias da face. Fonte: Moore & Dalley, 2001.



A **veia retromandibular** é a principal rede de drenagem da região temporal, infratemporal e regiões profunda da face, incluindo cavidade nasal e oral. A veia retromandibular é formada pela união da veia temporal superficial, que drena sangue da região temporal, e de uma ou duas veias maxilares, que drenam sangue do **plexo venoso pterigoideo**.

O plexo venoso pterigoideo recebe tributárias das seguintes regiões:

- Veias esfenopalatinas - drenam a parte posterior da cavidade nasal e parte do palato
- Veias meníngeas médias - drenam a dura-máter
- Veias emissárias esfenoidais
- Veias articulares - originadas da ATM
- Veias auriculares - originadas do ouvido interno
- Veia transversa da face - drena o sangue da parte posterior da bochecha e da glândula parótida
- Veias alveolares inferiores - originadas dos dentes inferiores e da mandíbula
- Veias alveolares superiores posteriores - originadas dos dentes superiores posteriores e da maxila
- Veias musculares - originadas dos músculos da mastigação.



As veias da face estabelecem comunicações do seio cavernoso:

# com a veia facial através das veias oftálmicas

# com o plexo pterigoideo através das veias emissárias esfenoidais



## INERVAÇÃO DA CABEÇA E DO PESCOÇO

### Nervo Trigêmeo (V PAR)

O nervo trigêmeo é o quinto (V) par de nervos cranianos e tem como característica o fato de ser **misto** (possui uma raiz sensitiva e outra motora), sendo a **função sensitiva a predominante**. É considerado o nervo sensitivo mais importante da cabeça e conduz os impulsos de sensibilidade geral ou exteroceptivas (dor, tato, temperatura) da pele da face, conjuntiva ocular e córnea, mucosa oral, seios paranasais, dentes e 2/3 anteriores da língua.

Já a sua porção motora inerva os músculos da mastigação (masseter, temporal, pterigoídeo lateral e medial), músculos milo-hioídeo, ventre anterior do músculo digástrico, músculo tensor do tímpano e tensor do véu palatino. A raiz motora acompanha apenas os ramos do nervo mandibular (V3) e se aparecer em alguma questão as fibras motoras são classificadas como eferentes.

**Fibras eferentes:** conduzem estímulos do sistema nervoso para órgãos efetadores (músculos e glândulas)

**Fibras aferentes:** se ligam a receptores periféricos e conduzem estímulos para o sistema nervoso central

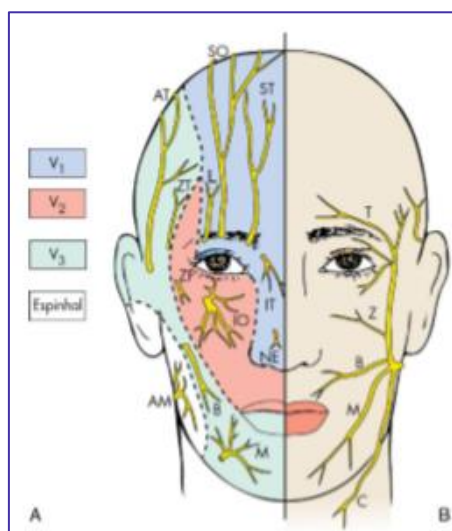


Figura: N. trigêmeo. Fonte: Malamed, 2013.

Além disso, o nervo trigêmeo possui três ramos (o nome trigêmeo se deve a esse fato). As duas primeiras divisões (V1 e V2) são sensitivas e a terceira (V3) é sensitiva mas contém fibras motoras.

Veja quais são os ramos do nervo trigêmeo:



- **N. oftálmico (V1):** deixa o crânio pela fissura orbital superior
- **N. maxilar (V2):** deixa o crânio pelo forame redondo
- **N. mandibular (V3):** deixa o crânio pelo forame oval. ramo misto do n. trigêmeo

### N. Oftálmico (V/1 Par)

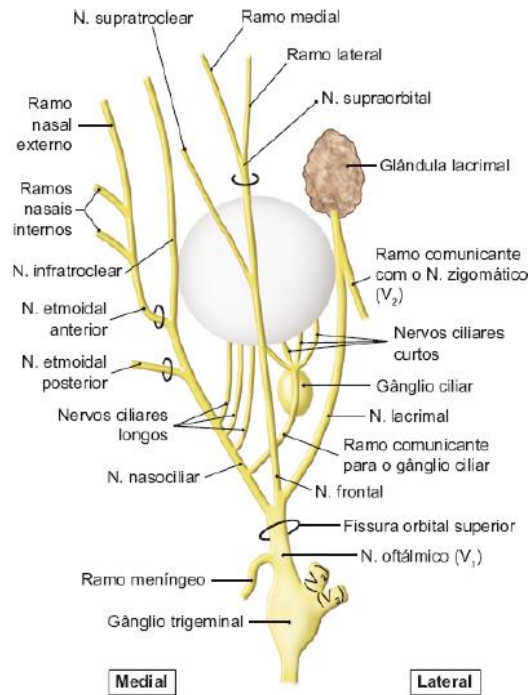


Imagem retirada de: TEIXEIRA, Lucília Maria de Souza; REHER, Peter; REHER, Vanessa Goulart Sampaio. *Anatomia aplicada à odontologia*. 3. ed. Rio de Janeiro: Guanabara Koogan, 2020. 758 p.

O primeiro ramo do trigêmeo é o menor dos três. É essencialmente sensitivo. O **nervo oftálmico** entra na órbita através da **fissura orbital superior** e fornece ramos para o bulbo do olho e parte superior da cavidade nasal. Ao entrar na órbita se divide e, três ramos:

- Nervo nasociliar - se divide em nervos etmoidal superior, etmoidal anterior e infratroclear.
- Nervo frontal - se dividem em supratroclear e supra-orbital.
- Nervo lacrimal - menor dos três ramos

Ele inerva aproximadamente o terço superior da face, sobretudo a órbita e a região frontal, da seguinte forma:

- Nervo Supra-orbital= A pele da fronte, parte do couro cabeludo e a pálpebra superior.
- Nervo Supratroclear =Parte da pálpebra superior, pele do nariz e da região da glabella.
- Nervo Lacrimal= A conjuntiva e a pele da parte lateral da pálpebra superior e glândula lacrimal.
- Nervo Infratroclear = A pele das pálpebras e da raiz do nariz.

### N. Maxilar (V/2 Par)



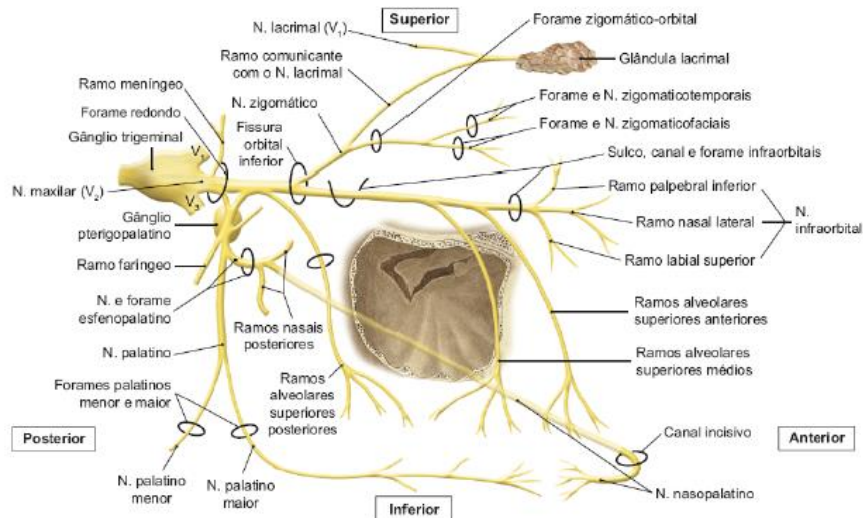


Imagem retirada de: TEIXEIRA, Lucília Maria de Souza; REHER, Peter; REHER, Vanessa Goulart Sampaio. *Anatomia aplicada à odontologia*. 3. ed. Rio de Janeiro: Guanabara Koogan, 2020. 758 p.

O **nervo maxilar**, predominantemente **sensitivo**, deixa o crânio pelo **forame redondo** dirigindo-se para a fossa pterigopalatina. Na fossa, ele emite o nervo zigomático, os ramos alveolares superiores posteriores e o nervo pterigopalatino, e continua seu trajeto na órbita como nervo infraorbital.

Ele inerva o terço médio da face, sobretudo as maxilas, proeminência da face e o lábio superior, da seguinte forma:

- Nervo infraorbital: pele e mucosa do lábio superior, pele da pálpebra inferior e da face lateral do nariz
- Nervo zigomaticofacial: pele da face sobre o osso zigomático
- Nervo zigomaticotemporal: pele da região lateral da fronte e a parte mais anterior da pele da fossa temporal:

## N. Mandibular (V/3 Par)





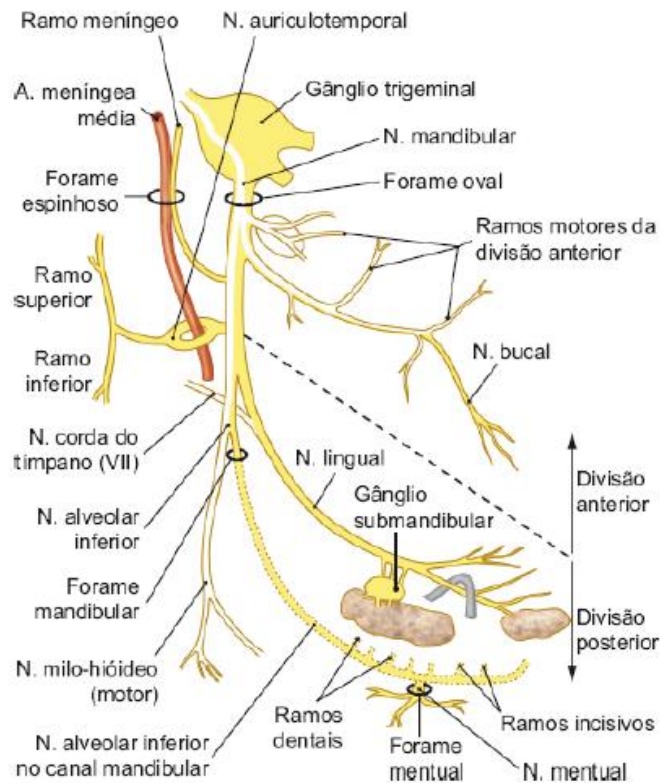


Imagem retirada de: TEIXEIRA, Lucília Maria de Souza; REHER, Peter; REHER, Vanessa Goulart Sampaio. *Anatomia aplicada à odontologia*. 3. ed. Rio de Janeiro: Guanabara Koogan, 2020. 758 p.

O **nervo mandibular é um nervo misto** por possuir uma porção sensitiva (maior) e uma porção motora (menor). Após emergir do crânio pelo **forame oval**, alcança a fossa infratemporal onde emite dois pequenos ramos antes de suas divisões principais:

1. **Ramo Meníngeo (Recorrente)** = volta para o crânio através do forame espinhoso, acompanhando a a. meníngea média, conduzindo sensibilidade da dura-máter.
2. **N. para o M. Pterigóideo Medial** = motor para os músculos pterigóideo medial, tensor do véu palatino e tensor do tímpano.

Depois de emitir estes dois pequenos ramos, o n. mandibular pode ser considerado como tendo:

- uma divisão anterior, predominantemente **motora**
- uma divisão posterior, predominantemente **sensitiva**

**N. Bucal =>** Possui fibras sensitivas originadas da pele e mucosa da bochecha, e da gengiva vestibular, na região de molares inferiores

**N. Auriculotemporal =>** Na glândula, suas fibras se misturam com as fibras do n. facial e se dividem em dois ramos: Ramo Superior -> Acompanha a artéria temporal superficial até a região temporal → Possui fibras sensitivas do couro cabeludo na região temporal acima da orelha, ATM, parte da orelha externa e membrana do tímpano. Conduz também fibras secretomotoras do gânglio ótico (SNA) originadas do n. glossofaríngeo (IX par) para a glândula parótida.



**Ramo Inferior =>** Divide-se em dois ou três ramos e se anastomosam com o n. facial, distribuindo-se na pele da bochecha juntamente com o n. bucal. Possui fibras sensitivas da glândula parótida e da pele da região e também conduz fibras secretomotoras do n. glossofaríngeo (IX par) para a parótida.

Mais abaixo, no espaço pterigomandibular, a divisão posterior do n. mandibular se divide em dois ramos terminais:

### **N. Alveolar inferior**

É o n. intermediário da divisão posterior. tem trajeto descendente, passando no espaço entre o m. pterigoideo medial e o ramo da mandíbula – espaço pterigomandibular.

Antes de penetrar no forame mandibular, ele emite o n. milo-hióideo, um pequeno ramo motor para o ventre anterior do m. digástrico e m. milo-hióideo. Penetra então no forame mandibular e percorre o canal mandibular. No canal emite ramos dentais, interdentais e ósseos que são responsáveis pela sensibilidade dos dentes, periodonto e osso esponjoso da mandíbula.

- RAMOS DENTAIS= pequenos ramos penetram nos dentes através do forame apical, dando sensibilidade à polpa dos molares e pré-molares.
- RAMOS INTERDENTAIS= ao ligamento periodontal através dos septos interdentais, dando sensibilidade aos ligamentos periodontais dos dentes molares e pré-molares.
- RAMOS ÓSSEOS= Espalham-se no interior da mandíbula através dos espaços trabeculares, dando sensibilidade ao osso esponjoso da mandíbula até a região dos pré-molares.

Próximo ao forame mentual, o n. alveolar inferior se divide em ramos terminais:

- O n. Mental- sensibilidade geral da pele do lábio inferior e do mento, também da mucosa do lábio inferior, até o fundo de saco vestibular e parte da gengiva inserida, da região de pré-molares a incisivos.
- Os ramos incisivos- sensibilidade geral da polpa e dos ligamentos periodontais dos incisivos e caninos inferiores, da gengiva vestibular e osso esponjoso dessa região.

A extração de dentes mandibulares faz com que o osso seja reabsorvido, como consequência, em casos de reabsorção severa, os forames mentuais podem desaparecer expondo os nervos mentuais.

### **N. Lingual**

É mais anterior e medial do que o n. alveolar inferior e o acompanha mantendo esta relação. Logo após sua origem, o n. corda do tímpano (VII par) se junta ao n. lingual. O n. corda do tímpano traz impulsos gustativos originados dos 2/3 anteriores da língua, e leva fibras secretomotoras do SNA para as glândulas submandibular e sublingual.



O n. lingual continua seu trajeto descendente, e próximo ao 3º molar inferior localiza-se muito superficialmente, ficando recoberto apenas pela mucosa da boca. localiza-se entre a língua e a mandíbula no assoalho oral, passando acima do m. milo-hióideo. Mais anteriormente cruza com o ducto da glândula submandibular, emitindo antes ramos para o gânglio submandibular (SNA). Após cruzar o ducto, ele se aprofunda no m. genioglosso, para inervar a língua # sensibilidade geral dos 2/3 anteriores da língua, da gengiva lingual de todo o hemiarco inferior, e do assoalho da cavidade oral.



**ACORDE!**

O terço inferior da face, sobretudo a mandíbula, lábio inferior e a bochecha, é inervado da seguinte forma:

A pele e a mucosa do lábio inferior e pele do mento: **N. MENTAL.**

A pele e a mucosa da bochecha: **N. BUCAL.**

A pele da região parotídica, região temporal, parte da orelha e do meato acústico externo: **N. AURICULOTEMPORAL**

## Nervo facial

O **n. facial (VII par)** é um **n. misto, predominantemente motor**. A sua parte sensitiva é responsável pela sensibilidade geral de parte da pele da orelha externa e do meato acústico externo; e dos 2/3 anteriores da língua (impulsos gustativos). Suas fibras motoras inervam os seguintes músculos:

- Músculos da expressão facial
- Ventre posterior do m. digástrico
- Músculo estilo-hióideo
- Músculo estapédio

Além disso, o nervo facial (VII) é secretomotor para as glândulas:

- Sublingual
- Submandibular
- Lacrimal



Quadro 8.2 Resumo dos Principais Ramos do Nervo Facial.		
Região	Ramos	
No canal facial	Nervo petroso maior Nervo estapédio Nervo corda do tímpano	
Na base do crânio	Ramos musculares Nervo auricular posterior	
Na face	Divisão temporofacial	- Ramos temporais - Ramos frontais - Ramos zigomáticos - Ramos bucais
	Divisão cervicofacial	- Ramos bucais - Ramo marginal da mandíbula - Ramo cervical

Fonte: Teixeira et .al, 2012

## Vamos aproveitar e relacionar com anestesiologia?

### MAXILA

#### Região dos Molares

- Dentes: Ramos alveolares superiores posteriores.
- Tecido mole vestibular: Ramos alveolares superiores posteriores e raras vezes o n. bucal.
- Tecido mole lingual: N. palatino maior. Obs.: O primeiro molar superior geralmente é inervado por dois nervos: ramos alveolares superiores posteriores — inervam as raízes distovestibular e lingual — e ramos alveolares superiores médios — inervam a raiz méso-vestibular.

#### Região dos pré-molares

- Dentes: Ramos alveolares superiores médios.
- Tecido mole vestibular: Ramos alveolares superiores médios.
- Tecido mole lingual: N. palatino maior. Obs.: Os ramos alveolares superiores médios podem não existir. Nesse caso, o primeiro molar e o segundo pré-molar serão inervados pelos ramos alveolares superiores posteriores, e o primeiro pré-molar será inervado pelos ramos alveolares superiores anteriores.

#### Região dos Caninos e Incisivos

- Dentes: Ramos alveolares superiores anteriores.
- Tecido mole vestibular: Ramos alveolares superiores anteriores.



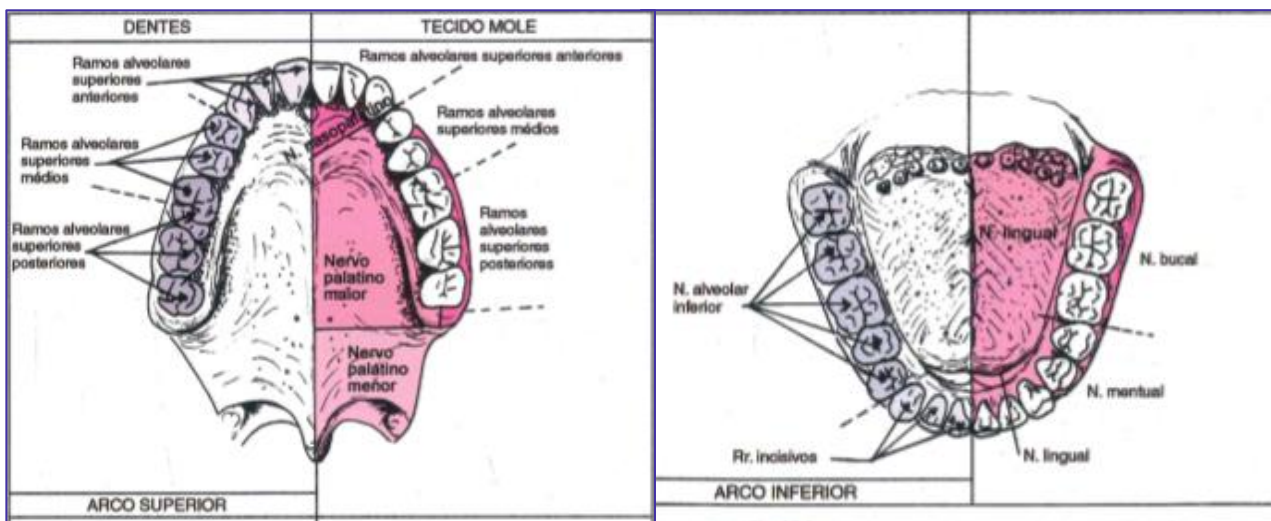


Figura: Nervos Teixeira et al., 2012.

## MANDÍBULA

### Região dos Molares

- Dentes: N. alveolar inferior.
- Tecido mole vestibular: N. bucal e n. alveolar inferior.
- Tecido mole lingual: N. lingual.

### Região dos pré-molares

- Dentes: N. alveolar inferior.
- Tecido mole vestibular: N. mental e n. alveolar inferior.
- Tecido mole lingual: N. lingual.

### Região dos Caninos e Incisivos

- Dentes: Ramos incisivos.
- Tecido mole vestibular: N. mental e ramos incisivos.
- Tecido mole lingual: N. lingual.



**INDO MAIS  
FUNDO!**

### LESÕES AO NERVO FACIAL

O nervo facial pode ser acometido pela paralisia de Bell. Tais paralisias periféricas (infranucleares) apresentam como características:

- a metade de toda a face, incluindo o m. orbicular do olho e m. frontal é inexpressiva
- queda da comissura bucal (o lado afetado não apresenta movimentos como sorrir e soprar)
- queda da pálpebra inferior
- diminuição da produção de lágrima
- diminuição do reflexo de piscar

### COMO SABER O NÍVEL DA LESÃO AO NERVO FACIAL?

- Lesão do nervo petroso maior: há redução no lacrimejamento
- Lesão do nervo corda do tímpano: há hiperacusia (sensibilidade exacerbada e dolorosa a sons)
- Lesão dos ramos musculares para o estílo-hioideo e ventre posterior do digástrico: há desvio da língua para o lado sadio durante a abertura máxima bucal
- Lesão dos ramos terminais do facial: paralisia da musculatura facial



**(CESPE / TRE BA/ 2017) Um sorriso simétrico revela a função normal do nervo facial, ao passo que um sorriso assimétrico (sorriso caído) pode indicar a paralisia do nervo facial. Essa situação pode ser observada durante a avaliação do paciente por meio do(a.)**

- a) Teste funcional
- b) Anamnese
- c) Palpação
- d) Inspeção

#### **Comentários:**

**A alternativa D está correta.** A Inspeção precede a palpação, pode ser feita de forma visualização direta ou indireta e é o primeiro passo do exame clínico. Pode ser realizada diretamente, a olho nu, ou através de lentes e espelhos, indiretamente.

**(IBFC/EBSERH/CBMF/2015) Dentre as estruturas anatômicas do esqueleto facial, assinale a alternativa que corresponde aquela que possibilita a exteriorização do nervo facial do crânio.**

- a) Fissura timpanoescamosa



- b) Forame oval
- c) Forame lacerado
- d) Incisura mastoídea
- e) Forame estilomastoídeo

**Comentários:** Pelo forame oval passa o nervo mandibular, pelo forame redondo o nervo maxilar e pelo forame estilomastoídeo o nervo facial. **A letra E está correta.**

**(AOCP/EBSERH/CBMF/2015) Quais são os nervos responsáveis pela inervação sensitiva da língua?**

- a) Corda do tímpano e trigêmio
- b) Glossofaríngeo e hipoglosso
- c) Trigêmio e Glossofaríngeo
- d) Milohioídeo e hipoglosso
- e) Milohioídeo e corda do tímpano

**Comentários:**

O nervo glossofaríngeo (IX) é responsável pela sensação gustativa do 1/3 posterior da língua, o nervo facial (VII) => n. corda do tímpano é responsável pela sensação gustativa dos 2/3 anteriores da língua. O n. trigêmeo (V) é responsável pela sensibilidade geral dos 2/3 da língua e o nervo glossofaríngeo (IX) é responsável pelo 1/3 posterior da língua **A letra C é a alternativa correta.**

**(CESPE/HUB-DF/ODONTÓLOGO/2019) Acerca da inervação da língua, julgue os itens a seguir.**

- A) A gustação do 1/3 posterior da língua é dada pelo IX par craniano.
- B) O XII par craniano provê a inervação motora da língua.
- C) O V par é sensitivo especial (gustação) para os 2/3 anteriores da língua.
- D) A sensibilidade geral dos 2/3 anteriores da língua é provida pelo VII par craniano.
- E) O IX par é responsável pela sensibilidade geral do 1/3 posterior da língua.

**Comentários:**

**A) alternativa correta:** O nervo glossofaríngeo (IX) é responsável pela sensação gustativa do 1/3 posterior da língua.



**B) Alternativa correta.** O nervo Hipoglosso (XII) é um nervo motor que inerva os músculos intrínsecos e extrínsecos da língua.

**C) Alternativa incorreta.** O nervo facial (VII) => n. corda do tímpano é responsável pela sensação gustativa dos 2/3 anteriores da língua.

**D) Alternativa incorreta.** O n. trigêmeo (V) é responsável pela sensibilidade geral dos 2/3 da língua.

**E) Alternativa correta.** O nervo Glossofaríngeo (IX) possui fibras motoras para o músculo estilofaríngeo, é secretomotor (SNA parassimpático) para a glândula parótida e sua parte sensitiva é responsável pela sensibilidade geral e gustativa do 1/3 posterior da língua, geral da faringe, úvula e tonsilas.





## SISTEMA LINFÁTICO

O sistema linfático é constituído por plexos linfáticos, vasos linfáticos, linfonodos e tecido linfóide. Os linfonodos são pequenas massas de tecido linfático presentes ao longo do trajeto dos vasos linfáticos e são responsáveis por filtrar a linfa.

A linfa é um excesso de líquido tecidual (diariamente até 3 litros de líquido não são absorvidos pelos capilares sanguíneos) constituído essencialmente pelo plasma e glóbulos brancos. Ela é transportada pelos vasos linfáticos em sentido unidirecional e filtrada nos linfonodos. Após a filtração, a linfa é lançada ao sangue, desembocando nas grandes veias torácicas.

Tecidos linfóides são os locais de produção de linfócitos. Conhecer o sistema linfático é muito importante por dois aspectos: propagação de infecções (bactérias ao se propagar pelos vasos linfáticos causam aumento dos linfonodos) e metástases (células tumorais atingem outras regiões através da corrente linfática).



### Resumindo a drenagem linfática:

Inicialmente a linfa da cabeça é drenada para os linfonodos superficiais. São eles:

**Linfonodos Submandibulares:** estão localizados ao longo da borda inferior do corpo da mandíbula, drenam para os linfonodos jugulares superiores. São regiões que drenam para eles:

- Lábio superior,
- Porção lateral do lábio inferior,
- Bochecha,
- Nariz
- Glândula Submandibular e sublingual
- Todos os dentes e gengiva correspondente) exceto incisivos inferiores.
- Seios paranasais
- Maxila
- Região posterior da mandíbula e soalho de boca

**Linfonodos submentuais:** localizam-se ao longo da borda inferior da mandíbula, drenam para os submandibulares.

- Dentes anteriores inferiores
- Parte média do lábio inferior,



- Mento
- Porção anterior do soalho da boca.

**Linfonodos pré-auriculares (parotídeos):** localizam-se em torno da glândula parótida, anteriormente ao pavilhão auricular. Drenam para os linfonodos infra-auriculares e jugulares superiores.

- Pele da região temporal
- Parte lateral da face e pálpebras
- Parte posterior da bochecha
- Orelha externa
- Glândula parótida

**Linfonodos pós-auriculares (mastoídeos):** drenam para os linfonodos infra-auriculares e jugulares superiores.

- Região posterior ao pavilhão da orelha
- Grande parte do couro cabeludo

**Linfonodos occipitais:** localizam-se na região occipital, drenam para os linfonodos jugulares superiores ou linfonodos do trígono posterior do pescoço.

- Região posterior do couro cabeludo

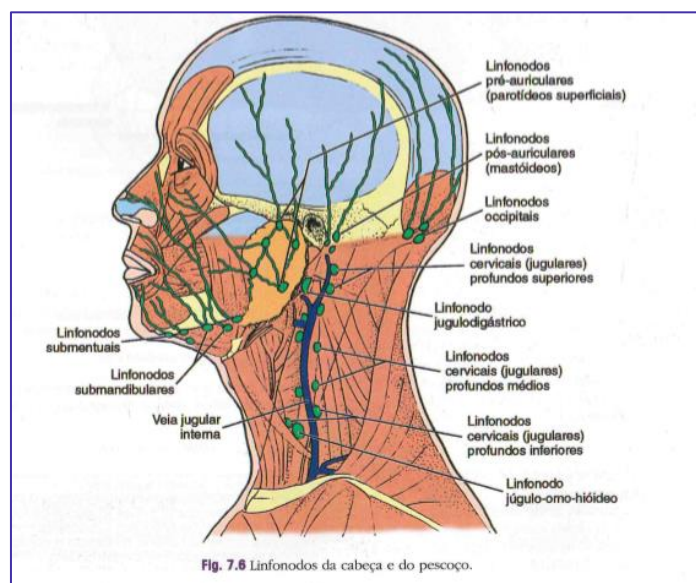


Figura: Drenagem linfática. Fonte: Teixeira et al., 2012.

A drenagem da cabeça e pescoço drena para os linfonodos cervicais profundos superiores, podendo ou não passar pelos superficiais. Saiba quais são os linfonodos cervicais profundos:

- **Linfonodos Cervicais profundos superiores:** recebem a drenagem dos linfonodos submandibulares e submentuais



- **Linfonodos Cervicais profundos médios:** recebem a linfa da tireóide, laringe e parte cervical do esôfago.
- **Linfonodos Cervicais profundos inferiores:** formam uma cadeia ao longo da veia jugular interna.
- **Linfonodos do trígono posterior do pescoço:** recebem a linfa da região occipital e dos músculos do dorso do pescoço, nasofaringe, tireóide, esôfago, pulmão e mama.

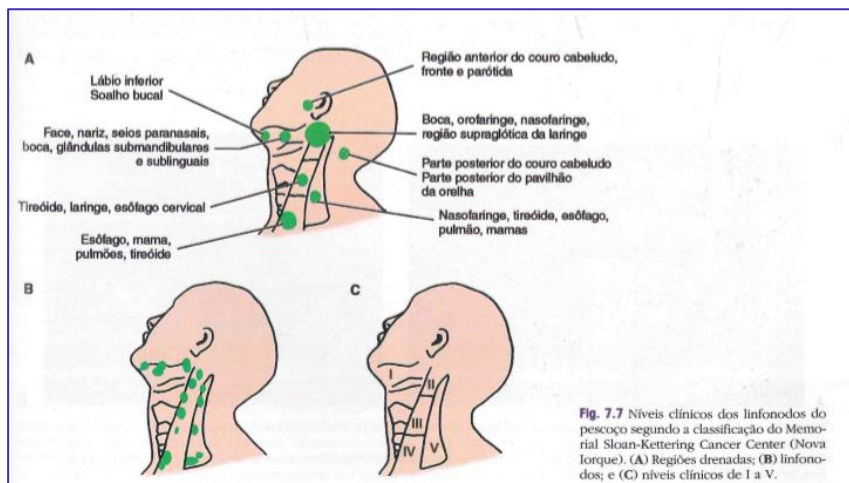


Figura: Drenagem linfática. Fonte: Teixeira et al., 2012.

## CAVIDADE ORAL

A cavidade oral é a porção inicial do tubo digestório. É formada por duas partes: **o vestíbulo da boca e a cavidade da boca própria da boca**. O vestíbulo é o espaço entre os dentes/gengiva e lábios e bochechas, ele comunica-se do com o meio externo através da boca. A cavidade da boca é o espaço existente entre os arcos superiores e inferiores, limitado superiormente pelo palato e inferiormente pelo soalho da cavidade oral.

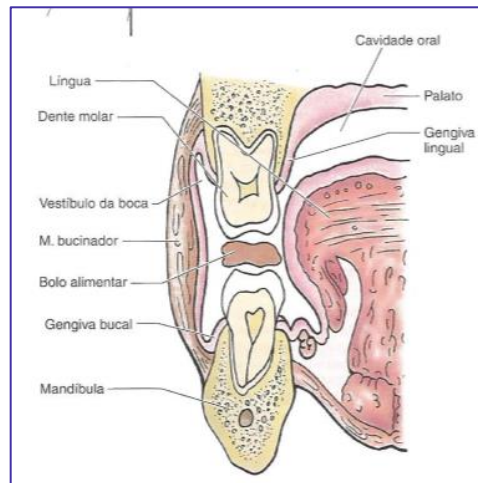


Figura: Cavidade oral. Fonte: Moore & Dalley, 2001.

### Parede anterior da cavidade oral

**Lábios:** duas pregas musculomembranasas móveis delimitam a rima oral. Chamamos de as comissuras labiais o encontro do lábio superior com o inferior de cada de lado da rima oral. Lateralmente, os lábios são separados das bochechas pelos sulcos nasolabiais. Acima do lábio superior visualizamos uma depressão chamada de filtro; abaixo do lábio inferior situa-se o sulco labiomentual, que separa o lábio do mento.

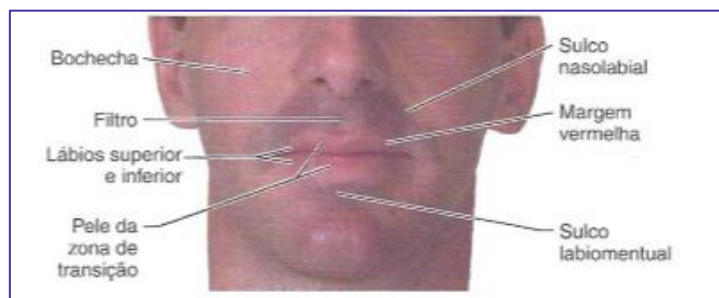


Figura: Cavidade oral. Fonte: Moore & Dalley, 2001.

### RELACIONANDO COM A PATOLOGIA

Lesões como a queilite actínica e o carcinoma espinocelular costumam ocorrer no lábio inferior. A metástase ocorre através dos vasos linfáticos para os linfonodos submandibulares e submentuais.

## Parede lateral da cavidade oral:

As paredes laterais são formadas pelas **bochechas**. Elas apresentam um acúmulo de gordura, chamado de corpo adiposo, importante durante a amamentação por evitar o colapso das bochechas durante o ato de sucção. O principal músculo situado nessa região é o **bucinador**.

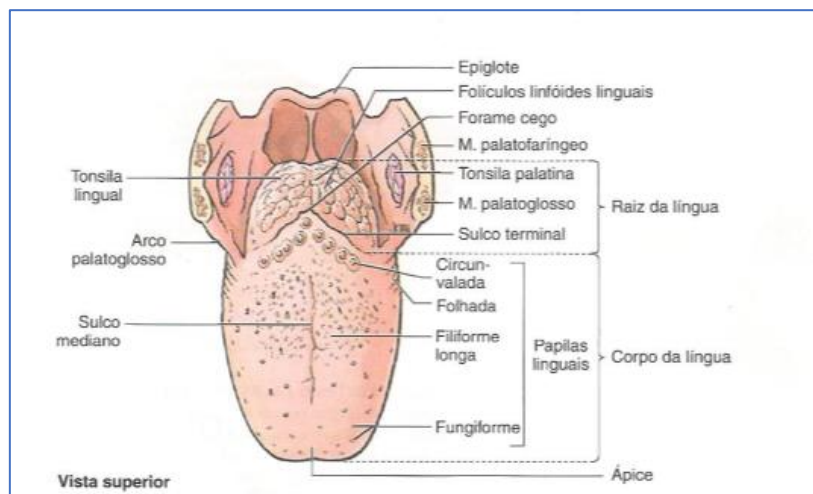
## Língua

A língua é um órgão muscular, móvel e que forma parte do soalho da cavidade oral. Possui músculos intrínsecos e extrínsecos. Considera-se como corpo da língua os 2/3 anteriores (parte livre) e a base o 1/3 posterior!

Os músculos intrínsecos são músculos próprios da língua e responsáveis pelo seu formato. São os responsáveis por movimentos de precisão da língua e de alteração de forma (ex: enrolar, encurtar e etc). Os músculos extrínsecos fixam a língua às estruturas vizinhas. São responsáveis pelos movimentos de protrusão, retração, abaixamento e elevação.

MÚSCULOS EXTRÍNSECOS	ORIGEM	INSERÇÃO	AÇÃO PRINCIPAL
<b>GENIOGLOSSO</b>	Parte superior da espinha geniana da mandíbula	Dorso da língua e corpo do hioide	Abaixa a parte central da língua, atua na protrusão para fora da rima oral
<b>HIOGLOSSO</b>	Corpo e corno maior do hioide	Lado e face inferior da língua	Abaixa e retrai a língua
<b>ESTILOGLOSSO</b>	Processo estiloide e ligamento estilo-hioideo	Lado e face inferior da língua	Retrai a língua e puxa-a para cima para criar uma calha para a deglutição
<b>PALATOGLOSSO</b>	Aponeurose palatina do palato mole	Lado da língua	Eleva a parte posterior da língua





MÚSCULOS INTRÍNSECOS	ORIGEM	INSERÇÃO	AÇÃO PRINCIPAL
<b>LONGITUDINAL SUPERIOR</b>	Camada fibrosa submucosa e septo fibroso mediano	Margens da língua e túnica mucosa	Enrola a ponta e os lados da língua superiormente e encurta a língua
<b>LONGITUDINAL INFERIOR</b>	Raiz da língua e corpo híóide	Ápice da língua	Enrola a ponta da língua inferiormente e encurta a língua
<b>TRANSVERSO</b>	Septo fibroso mediano	Tecido fibroso nas margens da língua	Estreita e alonga a língua
<b>VERTICAL</b>	Face superior das margens da língua	Face inferior das margens da língua	Achata e alarga a língua

**OUTRAS ESTRUTURAS DA LÍNGUA:**

- 1) **Papilas circunvaladas:** grandes e achatadas, situam-se na parte posterior, próximas ao sulco terminal.
- 2) **Papilas folhadas:** são pequenas pregas laterais pouco desenvolvidas nos humanos
- 3) **Papilas filiformes:** longas e numerosas, semelhantes a fios.
- 4) **Papilas fungiformes:** em formato de cogumelo, são mais numerosas no ápice e laterais da língua.

Na parte inferior da língua observamos o freio lingual e a carúncula sublingual (abertura do ducto da glândula submandibular).



Figura: Língua. Fonte: Moore & Dalley, 2001.

#### LOCAIS DAS SENSAÇÕES GUSTATÓRIAS:

- Sabor doce: ápice (ponta)
- Sabor salgado: margens laterais
- Sabor ácido e amargo: parte posterior

**IRRIGAÇÃO:** artéria lingual, através dos ramos dorsais e da artéria profunda da língua (parte terminal da artéria lingual).

**DRENAGEM VENOSA:** veias dorsais da língua que desembocam na veia profunda da língua (drena na veia jugular interna).

A inervação da língua é um assunto que "despenca" nas provas!!



Sensibilidade gustativa do 1/3 posterior da língua: **N. Glossofaríngeo (IX par)**

Sensibilidade gustativa dos 2/3 anteriores da língua: **N. corda do tímpano (VII par)**

Sensibilidade geral dos 2/3 anteriores da língua (dor, tato, temperatura): **N. lingual (V/3 par)**

Sensibilidade geral do 1/3 posterior da língua: **N. Glossofaríngeo (IX par):**



**Nervo Hipoglosso (XI):** Inerva os músculos extrínsecos e intrínsecos da língua.

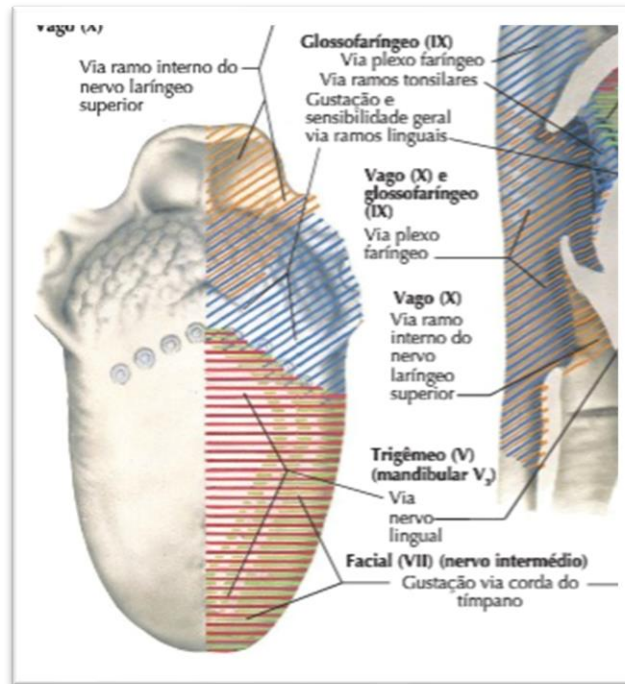


Figura: Inervação da língua. Fonte: Netter, 2011.



## SEIOS PARANASAIS

Os seios paranasais são cavidades pneumáticas existentes em alguns ossos do crânio e que se comunicam e relacionam diretamente com a cavidade nasal.

Eles têm as seguintes funções:

diminuição do peso craniano

aumento da superfície da cavidade nasal

condicionadores do ar

funcionam como cavidades de ressonância da voz

Os seios paranasais são variáveis em tamanho e forma. Desenvolvem-se como evaginações da cavidade nasal, principalmente após o nascimento. Aumentam seu tamanho de forma rápida e progressiva até a adolescência, e definem-se na fase adulta. O crescimento dos seios modifica a forma e tamanho da face e ocasionam mudança voz durante a adolescência (ressonância da voz).

As aberturas originadas das evaginações persistem como óstios para a cavidade nasal. Dessa maneira, todos os seios drenam para a cavidade nasal.

A mucosa que reveste os seios é contínua com a mucosa nasal. Nesse sentido, rinite, sintoma comum de infecção respiratória alta ou “resfriado”, pode propagar-se para um ou mais seios, produzindo a sinusite.

### Seio frontal

**Localização:** são dois os seios que se situam entre as lâminas externa e interna do osso frontal.

**Drenagem:** drena para a cavidade nasal através do ducto frontonasal.

**Inervação:** ramos do n. supra-orbital (V/1 par)



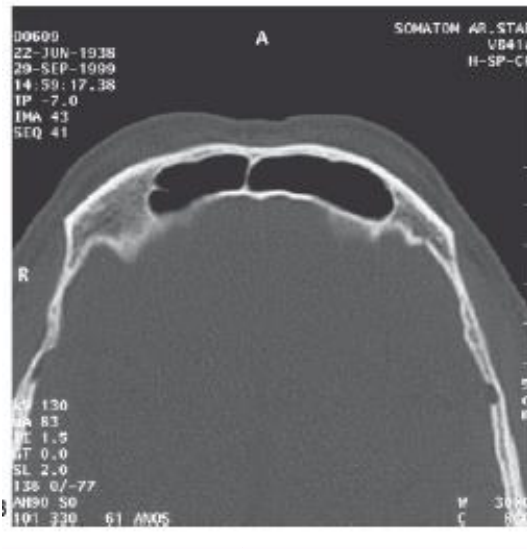


Imagem retirada de: TEIXEIRA, Lucília Maria de Souza; REHER, Peter; REHER, Vanessa Goulart Sampaio. *Anatomia aplicada à odontologia*. 3. ed. Rio de Janeiro: Guanabara Koogan, 2020. 758 p

## Seio Etmoidal

**Localização:** conjunto de várias pequenas cavidades, denominadas células etmoidais, que se localizam entre a cavidade nasal e a órbita.

**Drenagem:** grupo posterior drena para o meato nasal superior; o grupo médio drena para o meato nasal médio, e o grupo anterior desemboca no infundíbulo etmoidal.

**Inervação:** nervo nasociliar (V/1 par).

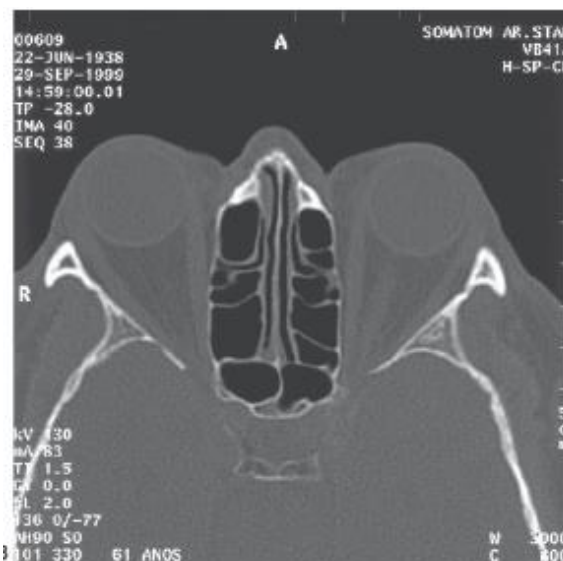

Imagem retirada de: TEIXEIRA, Lucília Maria de Souza; REHER, Peter; REHER, Vanessa Goulart Sampaio. *Anatomia aplicada à odontologia*. 3. ed. Rio de Janeiro: Guanabara Koogan, 2020. 758 p.

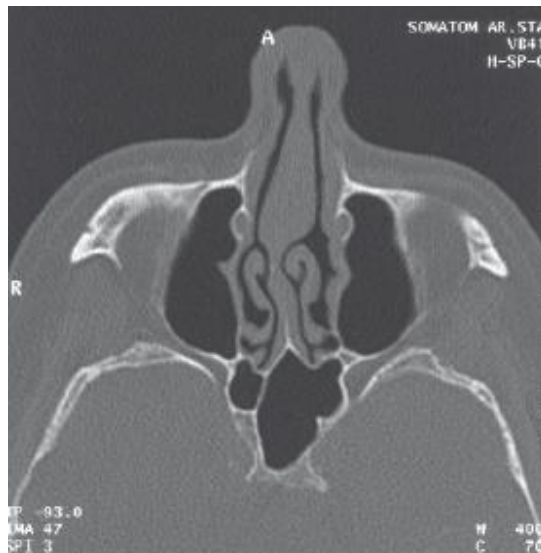

## Seio Esfenoidal

**Localização:** no corpo do esfenóide.

**Drenagem:** drena no recesso esfenoidomaxilar

**Inervação:** é innervado pelo n. etmoidal posterior (V/1 par) e ramos do n. pterigopalatino (V/2 par).



*Imagem retirada de: TEIXEIRA, Lucília Maria de Souza; REHER, Peter; REHER, Vanessa Goulart Sampaio. Anatomia aplicada à odontologia. 3. ed. Rio de Janeiro: Guanabara Koogan, 2020. 758 p.*

## Seio maxilar

**Localização:** localizado no corpo e processo zigomático da maxila. é comparado a uma pirâmide quadrangular, tendo como base a parede lateral da cavidade nasal (parede medial) e, como ápice, o osso zigomático.

**Drenagem:** O seio maxilar drena para o meato nasal médio da cavidade nasal, através do(s) óstio(s) do seio maxila

**Inervação:** é innervado na sua maior parte pelo n. infra-orbital (V/2 par) através dos ramos alveolares superiores anteriores, médios e posteriores. Apenas sua parede medial é innervada pelo nervo esfenopalatino (V/2 par) através dos ramos nasais posteriores superiores e inferiores.



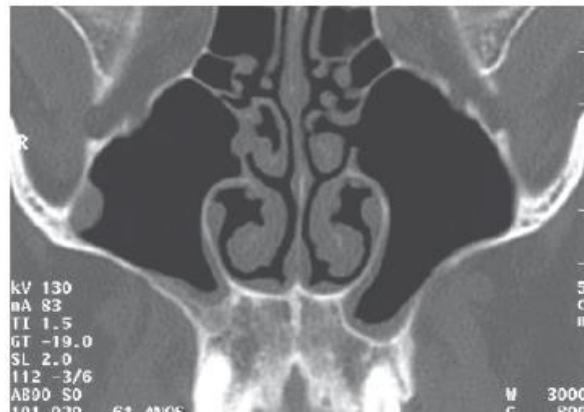

Imagem retirada de: TEIXEIRA, Lucília Maria de Souza; REHER, Peter; REHER, Vanessa Goulart Sampaio. *Anatomia aplicada à odontologia*. 3. ed. Rio de Janeiro: Guanabara Koogan, 2020. 758 p.



**(CESPE/TÉCNICO DO MPU/2010)** No que se refere à anatomia, fisiologia e patologia bucal, julgue o próximo item.

**Os maxilares são ossos pneumatizados.**

( ) Certo

( ) Errado

**Comentários:**

**A alternativa está correta.** Os seios paranasais são extensões cheias de ar (também chamadas de cavidades pneumáticas) no interior dos ossos frontal, etmóide, esfenóidee maxila. Lembre-se que a maxila consiste em um corpo que apresenta uma cavidade pneumática, o seio maxilar. Os seios maxilares são os maiores dos seios paranasais.

**(CESPE/TÉCNICO DO MPU/2010)** Acerca da anatomofisiologia geral humana, julgue o item seguinte.

**Os seios paranasais são constituídos pelos maxilares e pelo labirinto etmoidal.**

( ) Certo

( ) Errado

**Comentários:**



**A alternativa está errada.** O seio etmoidal é formado pelo conjunto de várias pequenas cavidades, chamadas de células etmoidais. Essas células localizam-se no interior da massa lateral do osso etmóide, entre a cavidade nasal e a órbita, formando o chamado labirinto etmoidal. Os seios etmoidais são inervados pelo nervo nasociliar (V/1).



# GLÂNDULAS SALIVARES

## Glândulas Parótidas

As glândulas parótidas são as maiores dos três pares de glândulas, estão localizadas uma de cada lado da face, na frente e abaixo das orelhas. Secretam saliva serosa através dos ductos parotídeos, que medem 5 cm de comprimento por 5 mm de diâmetro.

### Relações da Parótida:

- O ducto parotídeo cruza o músculo masseter, perfurando o músculo bucinador e abre-se no vestíbulo lingual na altura da coroa do segundo molar superior.
- A parótida pode ser dividida pelos ramos do n. facial em lobo superficial e lobo profundo por um ou mais istmos.

**Inervação:** a sensibilidade geral da região parotídea é dada pelo nervo auriculotemporal na sua região superior, e pelo nervo auricular magno na região inferior.

**Inervação autônoma:** as fibras parassimpáticas são secretomotoras, originadas do nervo glossofaríngeo (IX par), as fibras simpáticas são vasomotoras.

## Glândulas submandibulares

São do tipo exócrina composta túbulo-acinosa, predominantemente serosa. Apresentam um corpo (porção maior) e um processo profundo (menor) e situam-se ao redor do músculo milo-hioideo. O ducto submandibular localiza-se entre a glândula sublingual e o m. genioglosso, desembocando na papila sublingual, ao lado do freio lingual.

**Inervação** => sensibilidade geral: provém do nervo lingual.

**Inervação autônoma:** as fibras parassimpáticas são secretomotoras, originadas do nervo facial (VII par), através do nervo corda do tímpano, ao passo que as fibras simpáticas são vasomotoras.

## 4.6 - Glândulas sublinguais

As glândulas sublinguais são as menores dos três pares de glândulas salivares. São do tipo exócrina composta túbulo-acinosa mista do tipo predominantemente mucoso. Situam-se no soalho da cavidade oral, acima do músculo milo-hioideo, recoberta pela mucosa do soalho oral. Os ductos sublinguais abrem-se na cavidade bucal por diversos orifícios ao longo da prega sublingual no soalho.



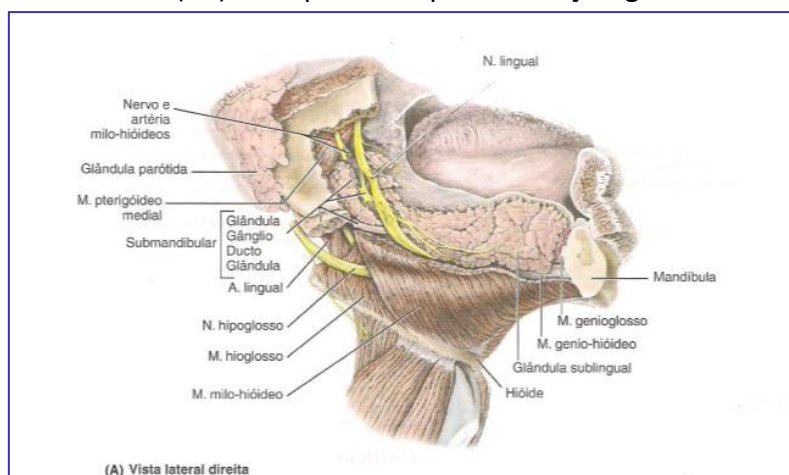
Figura: Glândulas. Fonte: Moore & Dalley, 2001

(CESPE / DEPEN / 2010) Assinale o par craniano responsável pela inervação sensitiva, inclusive gustativa do terço posterior da língua.

- a) IX
- b) X
- c) V
- d) VII
- e) IV

#### Comentários:

**A letra A está correta.** O nervo glossofaríngeo (IX) é responsável pela sensação gustativa do 1/3 posterior da língua, o nervo facial (VII) é responsável pela sensação gustativa dos 2/3 anteriores da língua.



(IBFC/EBSERH/CBMF/2015) Dentre as estruturas encontradas na cavidade oral assinale aquela que podemos encontrar na região de mucosa jugal, na altura dos segundos molares superiores:

- a) Papila parotídea
- b) Prega molar
- c) Papila incisiva
- d) Prega sublingual
- e) Carúncula sublingual

**Comentários:**

**A letra A está correta.** Papila incisiva é uma estrutura elevada localizada na região atrás dos dentes incisivos centrais superiores. A papila parotídea situa-se ao nível do 2º molar superior. Fique atento com a carúncula sublingual!! O ducto da glândula submandibular surge da porção profunda da glândula e caminha em direção à cavidade bucal, sobre o músculo milo-hióideo, até se exteriorizar, num ponto anatômico denominado carúncula sublingual, imediatamente ao lado do freio lingual, bilateralmente.





## RESUMO

O **crânio** divide-se em **neurocrânio** (ossos que delimitam a cavidade do crânio e contém o encéfalo) e **viscerocrânio** (ossos que formam o esqueleto da face). Somando os ossos do neurocrânio e viscerocrânio temos no total **22 ossos!**

### OSSOS DO CRÂNIO (NEUROCRÂNIO 8)

FRONTAL (1)
TEMPORAIS (2)
PARIETAIS (2)
OCCIPITAL (1)
ESFENÓIDE (1)
ETMÓIDE (1)

### OSSOS FACIAIS (VISCEROCRÂNIO 14)

OSSOS NASAIS (2)
OSSOS DA MAXILA (2)
OSSOS ZIGOMÁTICOS (2)
MANDÍBULA (1)
OSSOS LACRIMAIS (2)
OSSOS PALATINOS (2)
CONCHAS NASAIS INFERIORES (2)
VÔMER (1)

### Quadro 1.1 Conteúdo dos Forames do Viscerocrânio (Face).

<b>Forame/incisura supra-orbital</b> Vasos e nn. supra-orbitais (V/1 par)	<b>Forame zigomaticotemporal</b> Vasos e nn. zigomaticotemporais (V/2 par)
<b>Incisura frontal</b> Vasos e nn. supratrocleares (V/1 par)	<b>Forame mentual</b> Vasos e nn. mentuais (V/3 par)
<b>Forame infra-orbital</b> Vasos e nn. infra-orbitais (V/2 par)	<b>Forame e canal mandibulares</b> Vasos e nn. alveolares inferiores (V/3 par)
<b>Canal lacrimonasal</b> Ducto lacrimonasal	<b>Forame incisivo</b> Vasos e nn. nasopalatinos (V/2 par)
<b>Forames etmoidal anterior e posterior</b> Vasos e nn. de mesmo nome (V/1 par)	<b>Forame palatino maior</b> Vasos e nn. palatinos maiores (V/2 par)
<b>Fissura orbital inferior</b> Nervo maxilar/infra-orbital (V/2 par) Artéria infra-orbital (a. maxilar) N. zigomático (V/2 par)	<b>Forame palatino menor</b> Vasos e nn. palatinos menores (V/2 par)
<b>Forame zigomaticofacial</b> Vasos e nn. zigomaticofaciais (V/2 par)	<b>Forame esfenopalatino</b> Vasos e nn. esfenopalatinos (V/2 par)



**Quadro 1.2 Conteúdo dos Forames do Neurocrânio (Crânio).**

<b>Lâmina crivosa do etmóide</b> N. olfatório (I par)	<b>Canal carótico</b> A. carótida interna
<b>Canal óptico</b> N. óptico (II par) A. oftálmica	<b>Forame jugular</b> Veia jugular interna N. glossofaríngeo (IX par) N. vago (X par) N. acessório (XI par)
<b>Fissura orbital superior</b> N. oculomotor (III par) N. troclear (IV par) N. oftálmico (V/1 par) N. abducente (VI par)	<b>Meato acústico interno</b> N. facial (VII par) N. vestibulo-coclear
<b>Forame redondo</b> N. maxilar (V/2 par)	<b>Canal do hipoglosso</b> N. hipoglosso (XII par)
<b>Forame oval</b> N. mandibular (V/3 par)	<b>Forame magno</b> Medula espinhal e meninges Aa. vertebrais N. acessório (XI par) — raízes espi- nhais
<b>Forame espinhoso</b> A. meníngea média	<b>Fissura petrotimpânica</b> N. corda do tímpano (facial — VII par)
<b>Forame láceró</b> Fechado no vivente, porém se relaciona com: A. carótida interna	<b>Forame estilomastóideo</b> N. facial (VII par)

**Forames do crânio**

*Forames e outras aberturas do crânio e seus conteúdos*

<i>Forame redondo</i>	nervo maxilar
<i>Forame oval</i>	nervo mandibular
<i>Forame espinhoso</i>	ramo meníngeo do nervo mandibular
<i>Fossa incisiva</i>	nervos nasopalatinos
<i>Fissura orbital superior</i>	nervo oftálmico

**O crânio tem como função:**

- Abrigar e proteger o encéfalo;
- Alojamento e proteção das porções iniciais das vias aéreas e digestiva;
- Alojamento e proteção de órgãos de sensibilidade especial como os da audição, visão, gustação, olfação e equilíbrio;



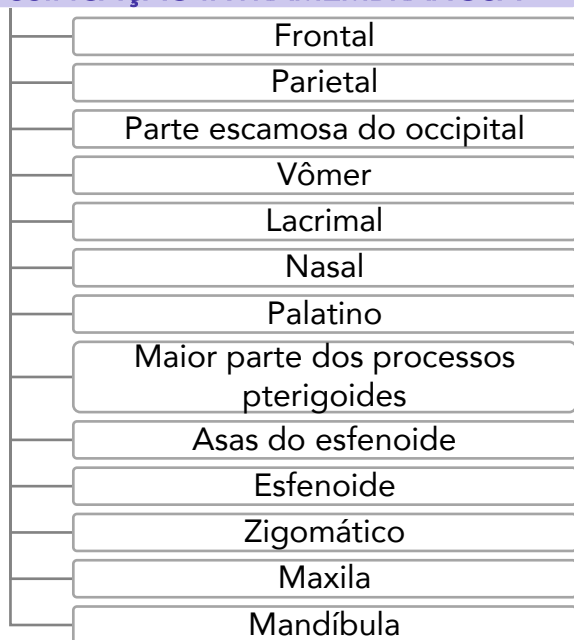
- Permite a passagem de vasos e nervos através de suas aberturas; e
- Serve de suporte para os dentes.

### TIPOS DE OSSIFICAÇÃO

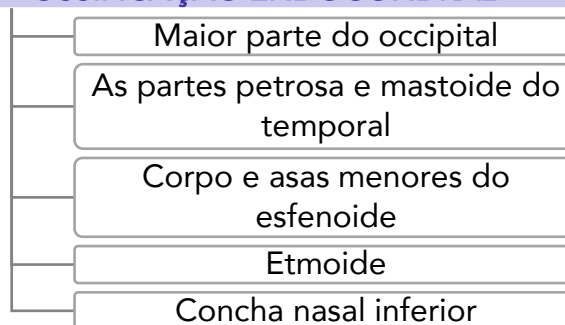
A **ossificação endocondral** é aquela em que o osso se forma a partir de uma cartilagem. Ocorre uma Invasão da cartilagem por vasos sanguíneos e, posterior, formação óssea ao redor dos vasos, sendo a cartilagem substituída por osso.

A **ossificação intramembranosa** ocorre sem a formação de uma cartilagem intermediária. São exemplos os ossos da calvária (calota craniana) e ambos os maxilares.

#### OSSIFICAÇÃO INTRAMEMBRANOSA



#### OSSIFICAÇÃO ENDOCONDRAL



#### Exemplos de suturas que compõem o crânio:

**Sutura coronal** = Une osso frontal e os dois ossos parietais

**Sutura sagital** = une os dois ossos parietais

**Sutura lambdóide** = une os ossos parietais e o osso occipital

**Sutura occipitomastoidea** = une de cada lado o occipital e o processo mastoideo do temporal

**Sutura parietomastoidea** = une o parietal com o processo mastoideo do temporal

**Bregma** = intersecção entre as suturas sagital e coronal



**OSSO FRONTAL:** forma o esqueleto da frente (popularmente a "testa"). É um osso par e suas metades são unidas por uma sutura que geralmente desaparece por volta do segundo ano de idade, quando persiste é chamada de sutura metópica. Ele possui uma cavidade pneumática: o seio frontal.

**OSSO TEMPORAL:** É um osso irregular que resulta da fusão de três ossos: osso petroso, escama e osso timpânico. Divide-se em:

- Parte escamosa,
- Parte timpânica,
- Estilóide,
- Mastoídea e
- Petrosa.

Da parte petrosa projeta-se o processo zigomático do temporal (participa da formação do arco zigomático).

A parte timpânica do osso temporal forma o soalho e a parede anterior do meato acústico externo. A **fissura petrotimpânica** é atravessada pelo **nervo corda do tímpano (VII par)**.

Na chamada parte estiloide do temporal temos o processo estiloide e nele se fixam os ligamentos estilo-hioideo e estilomandibular, além dos músculos estiloglosso, estilofaríngeo e estilo-hioideo.

No processo mastoideo fixam-se os seguintes músculos:

- Esternocleidomastoídeo
- Esplênio da cabeça
- Longo da cabeça

Na incisura mastoídea fixa-se:

- Ventre posterior do músculo digástrico

**fossa infratemporal**, uma das regiões mais importantes por abrigar os vasos e nervos que nutrem a maxila, mandíbula e dentes.

Ela é preenchida:

- pela porção inferior do m. temporal,
- pelos mm. pterigoideos lateral e medial,
- pela artéria maxilar e seus ramos,
- pelo plexo venoso pterigoideo
- pelo nervo mandibular,
- parte do n. maxilar e
- n. corda do tímpano

São comunicações da fossa infratemporal:



Comunica-se com a órbita pela fissura orbital inferior

Comunica-se com a fossa pterigopalatina através da fissura pterigomaxilar

Comunica-se com a fossa média do crânio através dos forames oval e espinhoso

**Fossa pterigopalatina**, um espaço em formato de fenda. Nesse pequeno espaço passam diversos ramos de vasos e nervos e são estabelecidas comunicações.

Com a órbita através da fissura orbital inferior

Com a cavidade nasal através do forame esfenopalatino

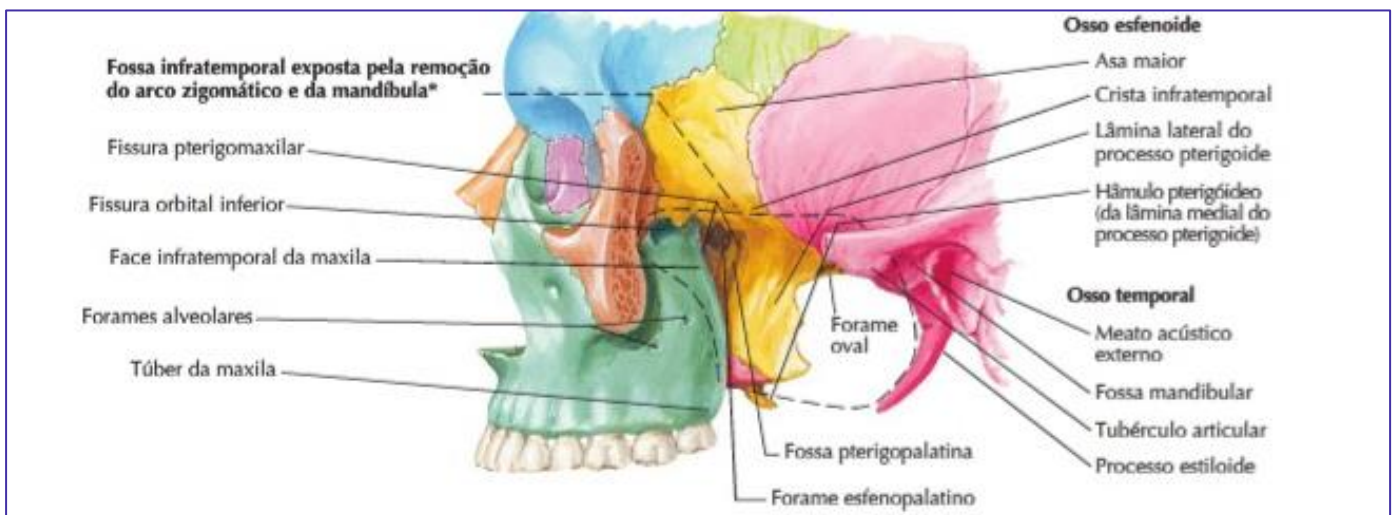
Com a fossa média do crânio através do forame redondo

Com o palato através dos canais palatinos maior e menor

Com a fossa infratemporal pela fissura pterigomaxilar

**OSSO OCCIPITAL**: existe o **forame magno**, ele comunica a cavidade craniana com o canal vertebral (através dele passam a medula espinhal, parte do nervo acessório e artérias).

**OSSO ESFENOIDE**: possui um corpo, duas asas (asas maiores e asas menores) e os processos pterigoideos (visão inferior - e cada um contém uma lâmina pterigoídea lateral e medial). Os **músculos pterigoideos lateral e medial** têm origem na lâmina pterigoídea lateral. Na parte superior da lâmina pterigoídea lateral existe uma pequena depressão, a fossa escafoide, que dá origem ao **músculo tensor do véu palatino**.



### **MAXILA:**

Cada maxila é composta por:

- Corpo (contém uma cavidade pneumática => o seio maxilar)
- Processos



- **Zigomático:** forma a crista zigomático-maxilar;
- **Frontal:** articula-se com o osso frontal e ossos nasais e lacrimais, origem do **músculo levantador do lábio superior e da asa do nariz;**
- **Palatino:** forma a maior parte do palato duro; serve como teto da cavidade oral e soalho da cavidade nasal.

**Sutura palatina mediana:** une os processos palatinos.

**Sutura palatina transversa:** une o osso palatino à maxila.

- **Alveolar:** formado por cavidades que alojam os dentes. Parte do músculo bucinador tem origem na face externa do processo alveolar da maxila, na região de pré-molares e molares.

São acidentes que você precisa saber:

- **Eminências alveolares:** localizam-se na face anterior das paredes do seio maxilar (localizada no corpo da maxila). A mais evidente é a **eminência canina.**
- **Fossa canina:** localizada acima dos ápices dos pré-molares, origem da inserção do **músculo levantador do ângulo da boca.**
- **Fosseta mirtiforme:** uma depressão localizada entre a eminência canina e o incisivo lateral
- **Forame infraorbital:** localizado acima da fossa canina, acidente que permite a passagem dos vasos e nervos infraorbitais. O músculo levantador do lábio superior se origina acima do forame, na borda inferior da órbita.
- **Forame incisivo:** marca o término dos canais incisivos (comunicação da cavidade nasal e oral) e passagem dos vasos e nervos nasopalatinos.

**PROCESSOS PALATINOS:** os processos palatinos participam da formação do palato ósseo, que de forma simples é o teto da cavidade bucal e assoalho da cavidade nasal.

Acidentes:

- Espinha nasal anterior
- Espinha nasal posterior
- Fossa incisiva: situa-se atrás dos dentes incisivos centrais e permite a passagem dos nervos nasopalatinos



- Forame incisivo: permite a anestesia do nervo nasopalatino (situa-se posteriormente aos incisivos)
- Forames palatinos maiores: permitem a anestesia do nervo palatino maior
- Forames palatinos menores: dão passagem para os vasos e nervos palatinos menores
- Sutura palatina mediana: sutura que une os processos palatinos
- Sutura palatina transversa: sutura que une o osso palatino à maxila

O palato mole não possui esqueleto ósseo

#### São músculos presentes no palato mole:

- levantador do véu palatino
- tensor do véu palatino
- palatoglosso
- palatofaríngeo
- músculo da úvula

**MANDÍBULA:** é formada por um corpo e dois ramos. A transição entre corpo e ramo é chamada de ângulo.

**Corpo:** possui formato de ferradura

- **Linha oblíqua:** origem de parte do músculo bucinador, músculo depressor do lábio inferior e depressor do ângulo de boca.

- **Forame mental:** nos jovens situa-se na porção mais inferior. Nos idosos, sobretudo nos desdentados, situa-se mais próximo da borda superior.

- **Linha milohioídea:** Estende-se da região do terceiro molar inferior até a parte inferior da espinha mental. Além de ser a origem do **músculo milohioídeo** (forma o soalho da cavidade oral), divide a parte interna do corpo mandibular em duas partes:

- **Fóvea sublingual:** acima e anterior a linha => aloja a glândula sublingual (está acima do músculo milohioídeo)
- **Fóvea submandibular:** abaixo e posterior => aloja a glândula submandibular (está abaixo do músculo milohioídeo)



**Sínfise:** situada na região mediana do corpo, é uma região que representa a fusão entre as duas metades do osso fetal. Localiza-se entre os dois forames mentuais (situados à igual distância da borda superior e inferior da mandíbula entre os pré-molares inferiores).

- Protuberância mental
- Tubérculo mental
- Fossa digástrica: inserção do músculo digástrico (ventre anterior)
- Espinhas mentuais: origem dos músculos genioglosso e geniohióideo
- Foramina lingual: este acidente, quando presente é observado pela existência de um pequeno forame acima da espinha mental. Através dele passa a artéria sublingual.
- Forame lingual

### **Ramos:**

- Borda posterior do ramo da mandíbula: relaciona-se com a glândula parótida. Inserção do ligamento esfenomandibular.
- Borda anterior do ramo da mandíbula: inserção do tendão superficial do músculo temporal
- Borda superior do ramo da mandíbula: apresenta os processos coronoide e condilar (separados pela incisura da mandíbula). NO processo coronoide insere-se o tendão superficial do músculo temporal.

**Processo condilar:** percebe-se a existência da cabeça da mandíbula (côndilo) e colo da mandíbula. A cabeça faz parte da articulação temporomandibular (ATM). O colo possui uma depressão, a fóvea pterigoidea, na qual se insere o músculo pterigoideo lateral.

**Processo coronóide:** inserção do tendão superficial do músculo temporal.

**Forame mandibular:** entrada do canal mandibular que percorre parte do corpo e ramo mandibular, aloja o nervo alveolar inferior. Termina na região dos ápices dos pré-molares, onde bifurca-se em canal mental (abre-se no forame mental) e canalículos incisivos.

- Língua: crista óssea ao redor do forame mandibular. Inserção do ligamento esfenomandibular.
- Sulco milo-hioídeo: aloja o nervo milo-hioídeo
- Fossa retromolar
- Trígono retromolar
- Tuberosidades: pterigoideas: inserção do músculo pterigoideo medial





**CANAL MANDIBULAR:** é um canal ósseo que percorre parte do corpo e do ramo da mandíbula, alojando os vasos e os nervos alveolares inferiores (V/3 par). Ele origina-se no forame mandibular e termina na região dos ápices dos pré-molares. Nessa região o canal bifurca-se em canal mental e canalículos incisivos para os ramos incisivos.

Os dentes que mais se relacionam com o canal mandibular são os molares inferiores, sobretudo o terceiro molar. Os pré-molares relacionam-se mais ao canal mental.

De acordo com Sicher e Tandler (1977) podemos estabelecer três tipos de relações do canal mandibular com os dentes:

**TIPO 1:** o canal mandibular está em contato íntimo com o fundo do alvéolo do terceiro molar e se distancia das raízes dos outros molares e pré-molares. É o tipo mais frequente. Nesse tipo, a compacta óssea que envolve o canal pode apresentar falhas, e o tecido conjuntivo periapical fica em contato direto com o conteúdo do canal mandibular.

**TIPO 2:** o canal mandibular localiza-se distante de todos os dentes, sobretudo quando há um corpo mandibular alto. É o segundo tipo mais frequente.

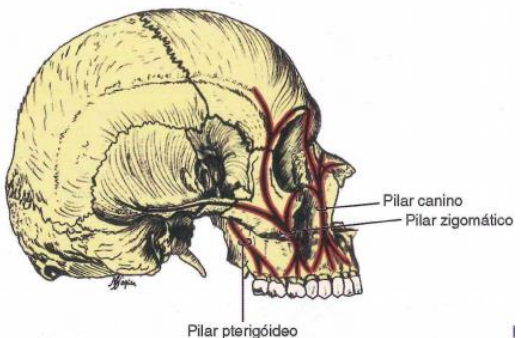
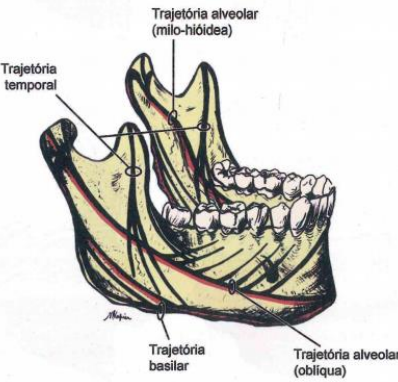
**TIPO 3:** o canal mandibular localiza-se próximo aos ápices dos molares e do segundo pré-molar, sobretudo em jovens, e quando há um corpo mandibular baixo, associado às raízes longas. É um tipo bem menos frequente.

Figun e Garino (citado por Teixeira) afirmam que a forma mais frequente é a segunda, com frequência de 36%, 56% e 8%.

Os dentes que mais se relacionam com o canal mandibular são terceiro molar (80%) e o segundo molar (15%).

<b>MAXILA</b>	<b>MANDÍBULA</b>
<b>ZONAS DE RESISTÊNCIA</b>	<b>ZONAS DE RESISTÊNCIA</b>
<i>Pilar canino: inicia no alvéolo canino</i>	<i>Estas zonas constituem as trajetórias de força da mandíbula sendo as principais a basilar e as alveolares reforçadas anteriormente pelo mento</i>
<i>Pilar zigomático: inicia no alvéolo do primeiro molar</i>	
<i>Pilar pterigoideo: inicia no alvéolo do terceiro molar.</i>	<i>Mento</i>
	<i>Trajetória basilar</i>



<p>Os pilares não são retos pois contornam estruturas e são interligados entre si por vigas horizontais que atuam estabilizando-os.</p>  <p>Pilar canino Pilar zigomático Pilar pterigóideo</p>	<p>Trajetórias alveolares</p>  <p>Trajetória alveolar (milo-hióidea) Trajetória temporal Trajetória basilar Trajetória alveolar (obliqua)</p>
<p><b>ZONAS DE FRAGILIDADE</b></p> <p>Então geralmente perpendiculares às zonas de resistência</p> <p>Representadas pelas fraturas do tipo Le Fort.</p>	<p><b>ZONAS DE FRAGILIDADE</b></p> <p>Colo do côndilo (principal zona de fragilidade)</p> <p>Região do corpo</p> <p>Região do ângulo</p>

**OSSOS ZIGOMÁTICOS:** formam as proeminências da face ou maçã do rosto. Possui formato de losango e se articula com a órbita e maxila. A fáscia do m. temporal e do m. masseter se fixam no arco zigomático.

**CAVIDADE BUCAL:**

A língua é um órgão muscular, móvel e que forma parte do soalho da cavidade oral. Possui músculos intrínsecos e extrínsecos. Considera-se como corpo da língua os 2/3 anteriores (parte livre) e a base o 1/3 posterior!

Os músculos intrínsecos são músculos próprios da língua e responsáveis pelo seu formato. São os responsáveis por movimentos de precisão da língua e de alteração de forma (ex: enrolar, encurtar e etc). Os músculos extrínsecos fixam a língua às estruturas vizinhas. São responsáveis pelos movimentos de protração, retração, abaixamento e elevação.

MÚSCULOS EXTRÍNSECOS	ORIGEM	INSERÇÃO	AÇÃO PRINCIPAL
<b>GENIOGLOSSO</b>	Parte superior da espinha geniana da mandíbula	Dorso da língua e corpo do hioide	Abaixa a parte central da língua, atua na



			protrusão para fora da rima oral
<b>HIOGLOSSO</b>	Corpo e corno maior do hioide	Lado e face inferior da língua	Abaixa e retrai a língua
<b>ESTILOGLOSSO</b>	Processo estiloide e ligamento estilo-hioideo	Lado e face inferior da língua	Retrai a língua e puxa para cima para criar uma calha para a deglutição
<b>PALATOGLOSSO</b>	Aponeurose palatina do palato mole	Lado da língua	Eleva a parte posterior da língua
<b>MÚSCULOS INTRÍNSECOS</b>	<b>ORIGEM</b>	<b>INSERÇÃO</b>	<b>AÇÃO PRINCIPAL</b>
<b>LONGITUDINAL SUPERIOR</b>	Camada fibrosa submucosa e septo fibroso mediano	Margens da língua e túnica mucosa	Enrola a ponta e os lados da língua superiormente e encurta a língua
<b>LONGITUDINAL INFERIOR</b>	Raiz da língua e corpo hioide	Ápice da língua	Enrola a ponta da língua inferiormente e encurta a língua
<b>TRANSVERSO</b>	Septo fibroso mediano	Tecido fibroso nas margens da língua	Estreita e alonga a língua
<b>VERTICAL</b>	Face superior das margens da língua	Face inferior das margens da língua	Achata e alarga a língua

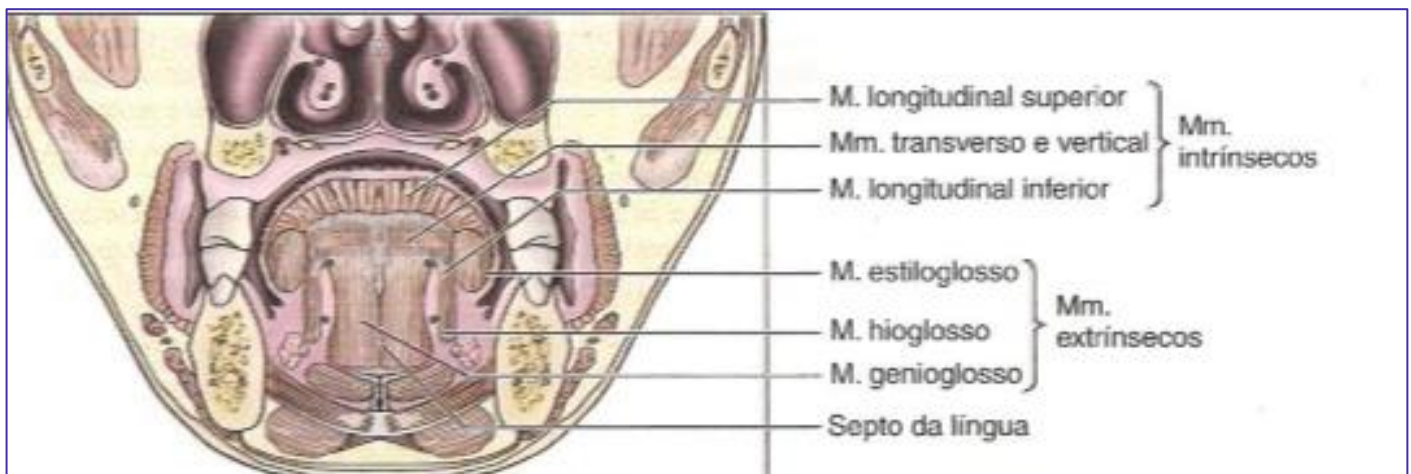


Figura: Língua. Fonte: Moore & Dalley, 2001.

## OUTRAS ESTRUTURAS DA LÍNGUA:

- 1) **Papilas circunvaladas:** grandes e achatadas, situam-se na parte posterior, próximas ao sulco terminal.
- 2) **Papilas folhadas:** são pequenas pregas laterais pouco desenvolvidas nos humanos
- 3) **Papilas filiformes:** longas e numerosas, semelhantes a fios.
- 4) **Papilas fungiformes:** em formato de cogumelo, são mais numerosas no ápice e laterais da língua.

Na parte inferior da língua observamos o freio lingual e a carúncula sublingual (abertura do ducto da glândula submandibular).



## OUTROS ASPECTOS DE INTERESSE PARA AS PROVAS SOBRE A LÍNGUA

### **DRENAGEM LINFÁTICA:**

- Terço posterior: linfonodos cervicais profundos superiores
- Parte medial dos 2/3 anteriores: linfonodos cervicais profundos inferiores
- Parte laterais dos 2/3 anteriores: linfonodos submandibulares
- Ápice: linfonodos submentuais

**IRRIGAÇÃO:** artéria lingual, através dos ramos dorsais e da artéria profunda da língua (parte terminal da artéria lingual).

**DRENAGEM VENOSA:** veias dorsais da língua que desembocam na veia profunda da língua (drena na veia jugular interna).

**A inervação da língua é um assunto que "despenca" nas provas!!**



- **N. Glossofaríngeo (IX par):** sensibilidade gustativa do 1/3 posterior da língua
- **N. Facial (VII):** sensibilidade gustativa dos 2/3 anteriores da língua
- **N. trigêmio (V):** sensibilidade geral dos 2/3 da língua (dor, tato, temperatura)

**Nervo Hipoglosso (XI):** inerva os músculos extrínsecos e intrínsecos da língua. Inerva os músculos genio-hioídeo (supra-hioídeo) e tireo-hioídeo e contribui para a inervação dos músculos infra-hioídeos.

**GLÂNDULAS PARÓTIDAS:** são as maiores dos três pares de glândulas, estão localizadas uma de cada lado da face, na frente e abaixo das orelhas. Secretam saliva serosa através dos ductos parotídeos, que medem 5 cm de comprimento por 5 mm de diâmetro.

#### Relações da Parótida:

- O ducto parotídeo cruza o músculo masseter, perfurando o músculo bucinador e abre-se no vestíbulo lingual na altura da coroa do segundo molar superior.
- A parótida pode ser dividida pelos ramos do n. facial em lobo superficial e lobo profundo por um ou mais istmos.

**Inervação:** a sensibilidade geral da região parotídea é dada pelo nervo auriculotemporal na sua região superior, e pelo nervo auricular magno na região inferior.

**Inervação autônoma:** as fibras parassimpáticas são secretomotoras, originadas do nervo glossofaríngeo (IX par), as fibras simpáticas são vasomotoras.

**GLÂNDULAS SUBMANDIBULARES:** são do tipo exócrina composta túbulo-acinosa, predominantemente serosa. Apresentam um corpo (porção maior) e um processo profundo (menor) e situam-se ao redor do músculo milo-hioídeo. O ducto submandibular localiza-se entre a glândula sublingual e o m. genioglosso, desembocando na papila sublingual, ao lado do freio lingual.

**Inervação =>** sensibilidade geral: provém do nervo lingual.

**Inervação autônoma:** as fibras parassimpáticas são secretomotoras, originadas do nervo facial (VII par), através do nervo corda do tímpano, ao passo que as fibras simpáticas são vasomotoras.

**GLÂNDULAS SUBLINGUAIS:** são as menores dos três pares de glândulas salivares. São do tipo exócrina composta túbulo-acinosa mista do tipo predominantemente mucoso. Situam-se no soalho da cavidade oral, acima do músculo milo-hioídeo, recoberta pela mucosa do soalho oral. Os ductos sublinguais abrem-se na cavidade bucal por diversos orifícios ao longo da prega sublingual no soalho.



**MÚSCULOS E INERVAÇÕES:**

<i>Músculo</i>	<i>Inervação</i>
<i>Masseter</i>	nervo masseterino e nervo temporal profundo anterior
<i>Temporal</i>	nervo temporal profundo médio e nervo temporal profundo posterior
<i>Pterigoídeo medial</i>	nervo pterigoídeo medial
<i>Pterigoídeo lateral</i>	nervo pterigoídeo lateral

<b>Músculo</b>	<b>Origem</b>	<b>Inserção</b>	<b>Ação principal</b>
<b>Orbicular da boca</b>	Algumas fibras nascem junto do plano mediano da maxila, superiormente, e mandíbula, inferiormente; outras fibras nascem da face profunda da pele	Mucosa dos lábios	Como esfíncter da abertura oral, comprime e protraí os lábios (franze os lábios durante o assobio e a sucção)
<b>Levantador do lábio superior</b>	Proc. frontal da maxila e região infraorbital	Pele do lábio superior e cartilagem alar maior	Eleva o lábio, dilata a narina e eleva o ângulo da boca
<b>Mentual</b>	Fossa incisiva da mandíbula	Pele do mento	Eleva e protraí o lábio inferior
<b>Bucinator</b>	Mandíbula, rafe pterigomandibular e processos alveolares da maxila e mandíbula	Ângulo da boca	Comprime a bochecha contra os dentes molares, ajudando desta forma, a mastigação, expelle o ar da cavidade oral como ocorre quando se toca um instrumento de sopro, puxa a boca para um lado quando agindo unilateralmente
<b>Orbicular do olho</b>	Margem orbital medial, ligamento palpebral medial e lacrimal	Pele ao redor da órbita	Fecha as pálpebras, e a parte palpebral fecha levemente as pálpebras, a parte orbital fecha-as fortemente
<b>Nasal</b>	Parte superior da "crista canina" da maxila	Cartilagens nasais	Leva a asa (lado) do nariz em direção ao septo nasal
<b>Platisma</b>	Fáscia superficial das regiões deltóide e peitoral	Mandíbula, pele do mento, ângulo da boca e m. orbicular da boca	Abaixa a mandíbula e estende a pele da parte inferior da face e a do pescoço



AÇÃO PRINCIPAL	MÚSCULOS DA MASTIGAÇÃO
DEPRESSÃO/ ABAIXADORES	ptergoideo lateral
ELEVAÇÃO/ LEVANTADORES	Temporal, masseter e ptergoideo medial
PROTRUSÃO	Masseter, ptergoideo medial e ptergoideo lateral
RETRUSÃO	Temporal
LATERALIDADE	ptergoideo medial, ptergoideo lateral e temporal

### RESUMO DA INERVAÇÃO MOTORA DO TRIGÊMIO

- 1) Músculos tensor do véu palatino e tensor do tímpano - Nervo ptergoideo medial
- 2) Músculos da mastigação (masseter, ptergoideo medial e lateral, temporal) - Nervo massetérico, ptergoideo medial, ptergoideo lateral e temporais profundos posterior e anterior.
- 3) Músculos digástrico (ventre anterior) e milo-hioideo - Nervo milo-hioideo

### RESUMO DA INERVAÇÃO SENSITIVA DO TRIGÊMIO:

A inervação sensitiva cutânea da cabeça e pescoço é feita pelos três ramos do nervo trigêmio e pelos nervos espinhais. A pele do pavilhão da orelha é inervada pelos nervos facial, glossofaríngeo e vago.

PRINCIPAIS RAMOS DO NERVO TRIGÊMIO			
Nervo	Lateral	Intermediário	Medial
Oftálmico	Lacrimar	Frontal	Nasociliar
Maxilar	Zigomático	Infraorbital e alveolares	Pterigopalatino
Mandibular	Auriculotemporal	Alveolar inferior	Lingual

### NERVO TRIGÊMIO (V par)

- **Nervo oftálmico:** é o primeiro ramo do trigêmio e inerva o terço superior da face da seguinte forma:
  - Pele da frente, parte do couro cabeludo e pálpebra superior: nervo supra-orbital
  - Parte da pálpebra superior, pele do nariz e da região da glabella: nervo supratrocLEAR
  - A conjuntiva e a pele da parte lateral da pálpebra superior: nervo lacrimar
  - A pele das pálpebras e da raiz do nariz: nervo infratrocLEAR
  - A pele do dorso do nariz até seu ápice: ramo nasal externo
- **Nervo maxilar:** é o segundo ramo do trigêmio e inerva o terço médio da seguinte forma:
  - Pele e mucosa do lábio superior, pele da pálpebra inferior e da face lateral do nariz: nervo infraorbital
  - Pele da face sobre o osso zigomático: nervo zigomático-facial



- Pele da região lateral da frente e a parte mais anterior da pele da fossa temporal: nervo zigomaticotemporal
- **Nervo mandibular:** é o terceiro ramo do trigêmeo e inerva o terço inferior da seguinte forma:
  - Pele e mucosa do lábio inferior e pele do mento: nervo mental
  - Pele e mucosa da bochecha: nervo bucal
  - Pele da região parotídica, região temporal, parte da orelha e meato acústico externo: nervo auriculotemporal

**Nervo trigêmeo:** sua parte motora é avaliada pedindo ao paciente que abra e feche a boca e realize movimentos de lateralidade. Sua parte sensitiva é avaliada perguntando sobre alterações de sensibilidade como a parestesia.

Região	Ramos
No canal facial	Nervo petroso maior Nervo estapédio Nervo corda do tímpano
Na base do crânio	Ramos musculares Nervo auricular posterior
Na face	Divisão temporofacial <ul style="list-style-type: none"><li>- Ramos temporais</li><li>- Ramos frontais</li><li>- Ramos zigomáticos</li><li>- Ramos bucais</li></ul> Divisão cervicofacial <ul style="list-style-type: none"><li>- Ramos bucais</li><li>- Ramo marginal da mandíbula</li><li>- Ramo cervical</li></ul>

### LESÕES AO NERVO FACIAL

O nervo facial pode ser acometido pela paralisia de Bell. Tais paralisias periféricas (infranucleares) apresentam como características:

- a metade de toda a face, incluindo o m. orbicular do olho e m. frontal é inexpressiva
- queda da comissura bucal (o lado afetado não apresenta movimentos como sorrir e soprar)
- queda da pálpebra inferior
- diminuição da produção de lágrima
- diminuição do reflexo de piscar

### COMO SABER O NÍVEL DA LESÃO AO NERVO FACIAL?

- Lesão do nervo petroso maior: há redução no lacrimejamento
- Lesão do nervo corda do tímpano: há hiperacusia (sensibilidade exacerbada e dolorosa a sons)
- Lesão dos ramos musculares para o estilo-hioideo e ventre posterior do digástrico: há desvio da língua para o lado sadio durante a abertura máxima bucal
- Lesão dos ramos terminais do facial: paralisia da musculatura facial





<b>RAMOS ARTÉRIA CARÓTIDA INTERNA</b>	
<b>Artéria oftálmica</b>	Ramos: artéria supra-orbital artéria supratrocLEAR artérias etmoidais anterior e posterior
<b>Artérias cerebrais média e anterior</b>	

<b>RAMOS ARTÉRIA CARÓTIDA EXTERNA</b>
A. Tireóidea superior
A. Lingual => ramos supra-hioídeo, sublingual, dorsais da língua e profunda da língua
A. Facial
A. Occipital
A. Auricular posterior
A. Faríngea ascendente
A. Temporal superficial
A. Maxilar

A artéria facial é o principal tronco arterial da face. Origina-se na parte anterior da artéria carótida externa (ACE).

<b>RAMOS NO TRAJETO CERVICAL</b>	<b>RAMOS NO TRAJETO FACIAL</b>
Art. Palatina ascendente	Art. Labial inferior
Ramo Tonsilar	Art. Labial superior
Art Submentual	Ramo Nasal lateral
Ramos glandulares	Art. Angular

**Entenda de forma resumida a irrigação de cada região:**

- Art. Submentual- irriga a região submandibular e submentual
- Art. Labial inferior- irriga o lábio inferior
- Art. Labial superior – irriga o lábio superior
- Ramo nasal lateral – irriga o dorso e asa do nariz
- Art. Jugular – irriga os músculos e estruturas próximos ao ângulo medial do olho.

**Artéria temporal superficial:** é o menor dos ramos terminais da ACE. Emite os seguintes ramos para a face:

- Art. transversa da face: irriga parte da glândula parótida e seu ducto, parte do m. masseter e a pele da região.
- Ramo frontal: irriga a região mais lateral da fronte e a parte anterior da região temporal.



**Artéria Maxilar:** é o ramo terminal mais importante e calibroso, divide-se em três durante o seu trajeto. Confira os ramos e a irrigação:

- Art. Mental – é o ramo artério alveolar inferior que deixa o canal mandibular pelo forame mental e irriga a região mental e parte do lábio inferior.
- Art. Infraorbital: percorre o assoalho da órbita e emerge na face pelo forame infraorbital para irrigar partes da pálpebra inferior, do lábio superior e nariz.

A **veia facial** é a **principal drenagem da face, órbita e frente**. Ela faz conexões importantes com o seio cavernoso e com o plexo pterigoideo, sendo a causa do espalhamento de infecções para essas regiões.

A **veia retromandibular** é a principal rede de drenagem da região temporal, infratemporal e regiões profunda da face, incluindo cavidade nasal e oral. A veia retromandibular é formada pela união da veia temporal superficial, que drena sangue da região temporal, e de uma ou duas veias maxilares, que drenam sangue do **plexo venoso pterigoideo**.

O plexo venoso pterigoideo recebe tributárias das seguintes regiões:

- Veias esfenopalatinas - drenam a parte posterior da cavidade nasal e parte do palato
- Veias meníngeas médias - drenam a dura-máter
- Veias emissárias esfenoidais
- Veias articulares - originadas da ATM
- Veias auriculares - originadas do ouvido interno
- Veia transversa da face - drena o sangue da parte posterior da bochecha e da glândula parótida
- Veias alveolares inferiores - originadas dos dentes inferiores e da mandíbula
- Veias alveolares superiores posteriores - originadas dos dentes superiores posteriores e da maxila
- Veias musculares - originadas dos músculos da mastigação.

As veias da face estabelecem comunicações com o seio cavernoso:

# com a veia facial através das veias oftálmicas

# com o plexo pterigoideo através das veias emissárias esfenoidais

### Resumindo a drenagem linfática:

Inicialmente a linfa da cabeça é drenada para os linfonodos superficiais. São eles:

**Linfonodos Submandibulares:** estão localizados ao longo da borda inferior do corpo da mandíbula, drenam para os linfonodos jugulares superiores. São regiões que drenam para eles:



- Lábio superior,
- Porção lateral do lábio inferior,
- Bochecha,
- Nariz
- Glândula Submandibular e sublingual
- Todos os dentes e gengiva correspondente) exceto incisivos inferiores.
- Seios paranasais
- Maxila
- Região posterior da mandíbula e soalho de boca

**Linfonodos submentuais:** localizam-se ao longo da borda inferior da mandíbula, drenam para os submandibulares.

- Dentes anteriores inferiores
- Parte média do lábio inferior,
- Mento
- Porção anterior do soalho da boca.

**Linfonodos pré-auriculares (parotídeos):** localizam-se em torno da glândula parótida, anteriormente ao pavilhão auricular. Drenam para os linfonodos infra-auriculares e jugulares superiores.

- Pele da região temporal
- Parte lateral da face e pálpebras
- Parte posterior da bochecha
- Orelha externa
- Glândula parótida

**Linfonodos pós-auriculares (mastoídeos):** drenam para os linfonodos infra-auriculares e jugulares superiores.

- Região posterior ao pavilhão da orelha
- Grande parte do couro cabeludo

**Linfonodos occipitais:** localizam-se na região occipital, drenam para os linfonodos jugulares superiores ou linfonodos do triângulo posterior do pescoço.

- Região posterior do couro cabeludo

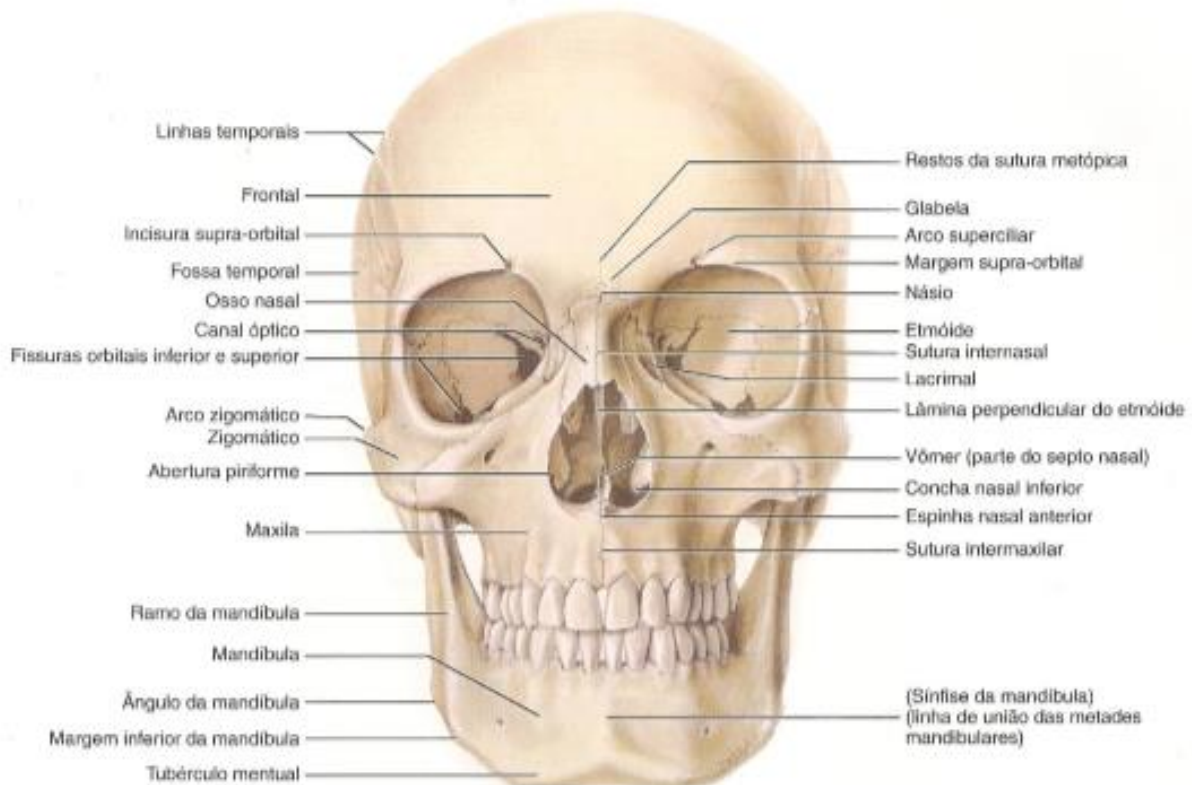
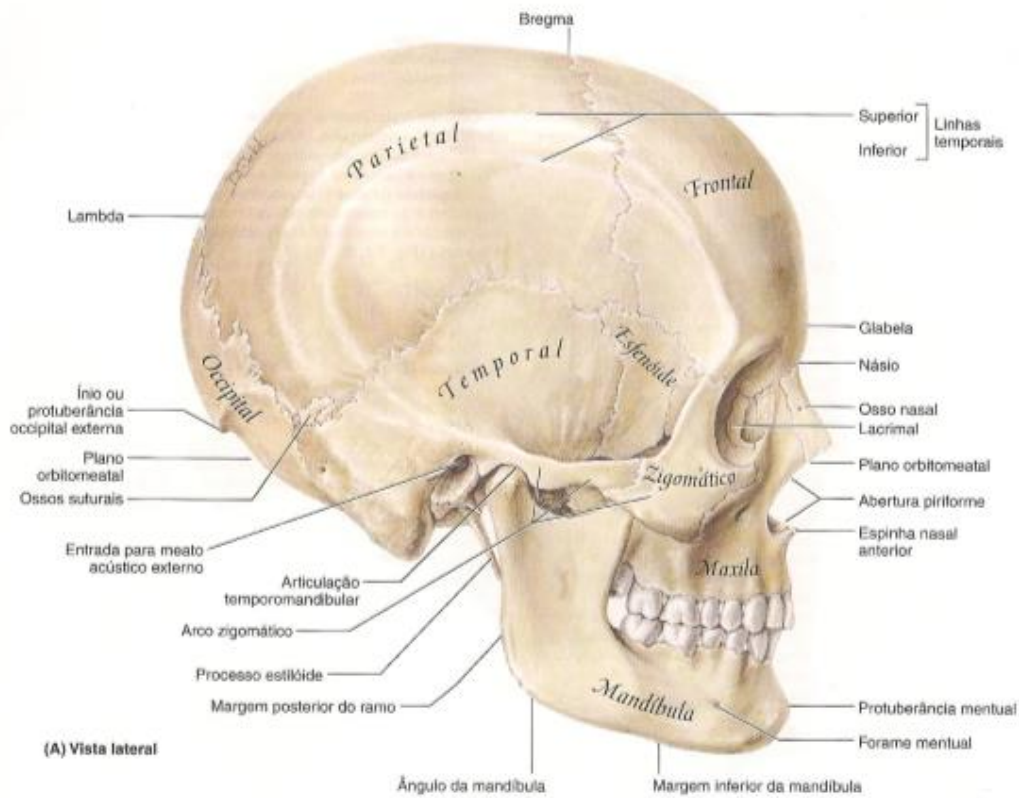
#### **Linfonodos cervicais profundos:**

- **Linfonodos Cervicais profundos superiores:** recebem a drenagem dos linfonodos submandibulares e submentuais
- **Linfonodos Cervicais profundos médios:** recebem a linfa da tireóide, laringe e parte cervical do esôfago.

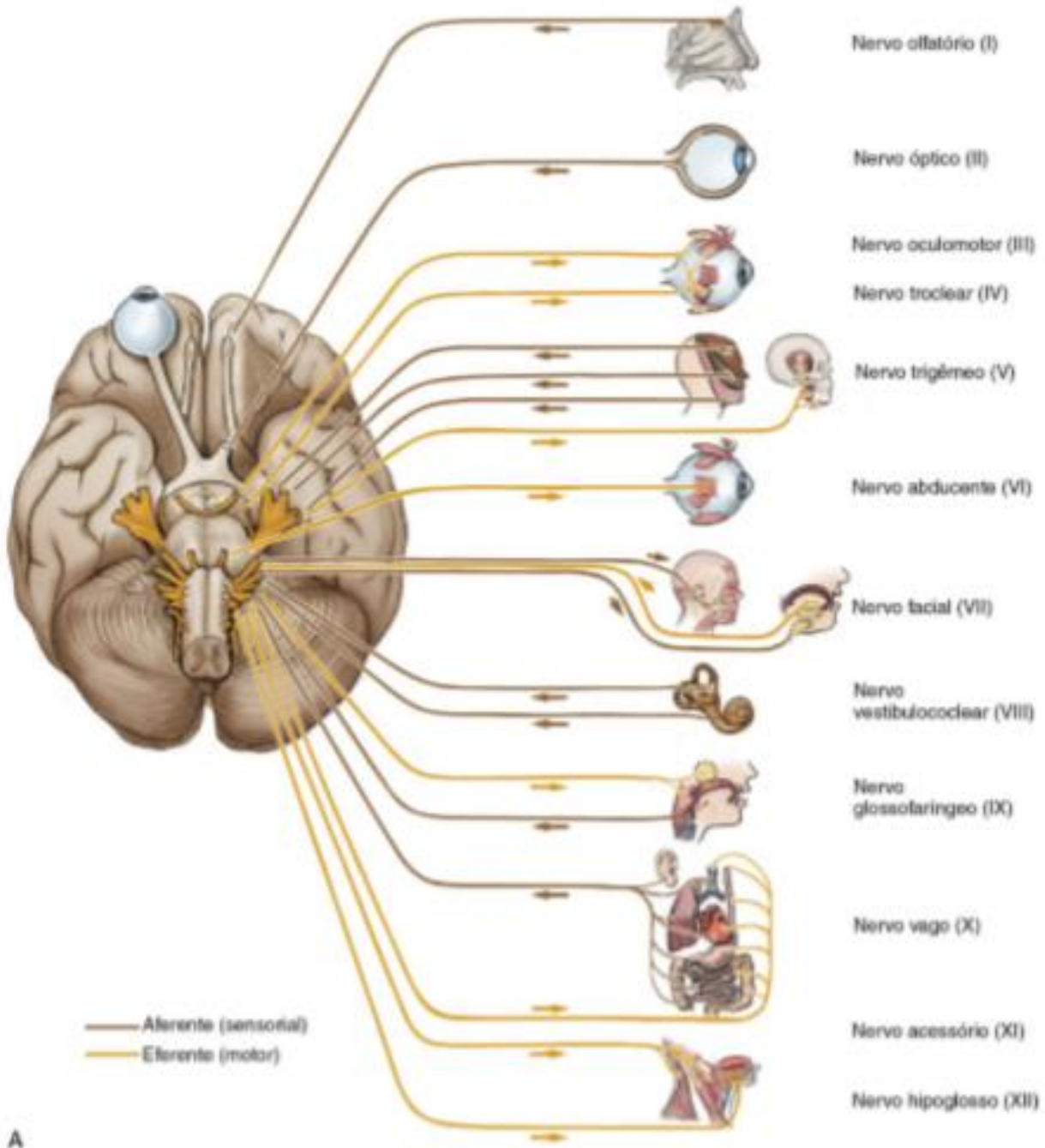


- **Linfonodos Cervicais profundos inferiores:** formam uma cadeia ao longo da veia jugular interna.
- **Linfonodos do triângulo posterior do pescoço:** recebem a linfa da região occipital e dos músculos do dorso do pescoço, nasofaringe, tireóide, esôfago, pulmão e mama.





## PARES DE NERVOS CRANIANOS



Fonte: Malamed, 2009.

## QUESTÕES COMENTADAS

1-(CADAR/ORTODONTIA/2012) O crescimento e o desenvolvimento crânio-facial segue um padrão denominado de gradiente céfalo-caudal de crescimento. Isto explica o fato do último osso da face a parar de crescer ser a(o)

- a) Maxila.
- b) Mandíbula.
- c) Osso nasal.
- d) Calota craniana.

### Comentários:

Lembre-se que o gradiente cefalocaudal significa que existe um eixo de crescimento que se estende da cabeça em direção aos pés, na face o osso mandibular é o último a encerrar seu crescimento. **A letra B está correta.**

2- (ESSEX/CIRURGIÃO DENTISTA/2015) As suturas são articulações fibrosas, possuindo tecido conjuntivo fibroso como elemento de união. São suturas presentes no crânio, EXCETO:

- a) Sagital
- b) Coronal
- c) Temporoparietal
- d) Lambdoide
- e) Gonfose

### Comentários:

**A letra A está incorreta.** A sutura sagital encontra-se entre os ossos parietais do crânio

**A letra B está incorreta.** A sutura coronal encontra-se entre os ossos frontal e parietais do crânio.

**A letra C está incorreta.** A sutura temporoparietal encontra-se entre os ossos temporal e parietal.

**A letra D está incorreta.** A sutura lambdóide encontra-se os ossos parietais e occipital.

**A letra E está correta.** A gonfose não é uma sutura, é um tecido fibroso que encontra-se entre o dente e osso alveolar.



**3-(EXÉRCITO/CIRURGIÃO-DENTISTA/2009) Segundo Proffit, as curvas de Scammon para o crescimento dos quatro maiores sistemas do corpo são:**

- a) Linfóide, ósseo, neural e genital.
- b) Genital, ósseo, muscular e linfóide.
- c) Muscular, neural, ósseo e geral.
- d) Linfóide, neural, geral e genital.

**Comentários:**

**A letra A está incorreta.** O sistema ósseo está representado na curva de crescimento geral.

**A letra B está incorreta.** Os sistemas muscular e ósseo está representado na curva de crescimento geral.

**A letra C está incorreta.** Os sistemas muscular e ósseo está representado na curva de crescimento geral.

**A letra D está correta.** Lembre-se que os sistemas ósseo e muscular estão representados na curva de crescimento geral.

**4-(CADAR/ORTODONTIA/2012) O gráfico de Scamon, segundo Proffit, retrata os diferentes ritmos de crescimento dos quatro maiores sistemas de tecidos do corpo: geral, linfoide, genital e neural. A mandíbula acompanha a curva de crescimento de qual desses sistemas de tecidos?**

- a) Genital.
- b) Geral.
- c) Linfoide.
- d) Neural.

**Comentário:**

**A letra A está incorreta.** A aceleração no crescimento corporal geral na puberdade, que afeta os maxilares, é paralela ao grande e súbito aumento no desenvolvimento dos órgãos sexuais.

**A letra B está correta.** Os tecidos que seguem a curva geral de crescimento são ossos, músculos e vísceras. Essa curva apresenta redução na infância e aceleração na puberdade.

**A letra C está incorreta.** Lembre-se que os tecidos linfóides involuem com o crescimento.

**A letra D está incorreta.** Lembre-se que os tecidos neurais tem seu crescimento quase completo entre 6 e 7 anos.





**5-(CADAR/ORTODONTIA/2017)** Em relação aos métodos de avaliação do crescimento físico, informe se as afirmativas abaixo são verdadeiras (V) ou falsas (F) e, em seguida, assinale a alternativa que apresenta a sequência correta.

( ) Radiografia cefalométrica tem como vantagem a reprodução da imagem bidimensional de uma estrutura tridimensional.

( ) Antropometria tem como vantagem os estudos transversais.

( ) Craniometria tem como vantagem os estudos longitudinais.

( ) Tomografia computadorizada (TC) permite reconstruções em 3-D do crânio e da face, detalhando as deformidades esqueléticas.

a) F – F – F – V

b) V – F – F – F

c) F – V – V – V

d) F – V – V – F

#### **Comentários:**

O erro da alternativa que fala da radiografia cefalométrica é que ela apresenta como vantagem o fato da radiografia ser bidimensional. O correto seria utilizar o termo "desvantagem". Se estamos analisando uma estrutura tridimensional e utilizarmos um método de diagnóstico que fornece informações de forma bidimensional deixaremos de analisar com detalhes a estrutura estudada.

A antropometria é um estudo do crescimento que faz a medição ao longo do tempo e por isso ele é chamado de longitudinal.

A craniometria é um estudo do crescimento que faz a medição em crânios; e é considerado um estudo transversal. Como ele é feito? Pegamos um crânio e medimos; e isso só pode ser feito uma vez por ser feito em crânio de cadáveres.

A tomografia computadorizada permite a reconstrução em 3D das estruturas, detalhando com riqueza de detalhes os acidentes anatômicos.

**A letra A está correta.**

**6-(PMERJ/ORTODONTIA/2010)** Enquanto ocorre a ossificação da base do crânio, importantes áreas de crescimento, denominadas sincondroses, permanecem entre os centros de ossificação. Essas sincondroses são:

a) sincondrose esfeno-occipital, sincondrose interesfenoidal e sincondrose esfenoetmoidal

b) sincondrose esfeno-occipital, sincondrose esfenoidal e sincondrose esfenoetmoidal.



- c) sincondrose esfeno-occipital, sincondrose esfenoidal e sincondrose bregmatica.
- d) sincondrose esfeno-occipital, sincondrose bregmatica e sincondrose esfenoidal.

#### Comentários:

**A letra A está correta.** Fique atento diversas provas gostam de tentar confundir o candidato nas alternativas e você não terá como escapar da decoreba. Se você for especialista em ortodontia e pretende um cargo na vaga vai ter que decorar os nomes das sincondroses!

#### 7-(DOM CINTRA/PREFEITURA DE ITABORAÍ-RJ/CIRURGIÃO-DENTISTA/2012) O nervo craniano responsável pela sensibilidade gustativa dos 2/3 anteriores da língua:

- a) glossofaríngeo
- b) hipoglosso
- c) trigêmio
- d) facial
- e) vago

#### Comentários:

**A letra A está incorreta.** O nervo glossofaríngeo é o IX par craniano. Ele é secretomotor (SNA parassimpático) para a glândula parótida. A sua parte sensitiva leva impulsos de sensibilidade geral e gustativa do 1/3 posterior da língua, e de sensibilidade geral da faringe, úvula, tonsilas e tubas auditivas, seio e corpo carotídeos e pequena porção do pavilhão auditivo e meato acústico interno.

**A letra B está incorreta.** O nervo hipoglosso, XII par craniano, é um nervo motor, que inerva os músculos intrínsecos e extrínsecos da língua.

**A letra C está incorreta.** É um nervo misto, com predomínio da inervação sensitiva. É considerado o nervo sensitivo mais importante da cabeça e conduz os impulsos de sensibilidade geral ou exteroceptivas (dor, tato, temperatura) da pele da face, conjuntiva ocular e córnea, mucosa oral, seios paranasais, dentes e 2/3 anteriores da língua.

**A letra D está correta.** O nervo facial, VII par, é um nervo misto, predominantemente motor. A raiz sensitiva possui o nervo corda do tímpano (um ramo nervoso misto) responsável pela gustação dos 2 / 3 anteriores da língua.

**A letra E está incorreta.** O nervo vago, X par, é o maior nervo em extensão é o principal nervo do sistema nervoso autônomo parassimpático, mas não é responsável pela sensibilidade gustativa.

#### 8- (CAIPIMES/PREFEITURA DE SANTO ANDRÉ/CIRURGIÃO-DENTISTA/2012) É correto afirmar que o nervo trigêmio é subdividido em três partes.



- a) maxilar, incisivo, mandibular
- b) oftálmico, infraorbitário, incisivo
- c) oftálmico, maxilar, mandibular
- d) mandibular, frontal, zigomático

**Comentários:**

**A letra A está incorreta.** O incisivo não corresponde a um dos ramos do nervo trigêmeo.

**A letra B está incorreta.** Os nomes incisivo e infraorbitário não correspondes a ramos do nervo trigêmeo.

**A letra C está correta.** Oftálmico (V1), maxilar (V2) e mandibular (V3) são todos ramos do nervo trigêmeo.

**A letra D está incorreta.** Os nomes frontal e zigomático não correspondes a ramos do nervo trigêmeo.

**9-(CADAR/CBMF/2011)** Preencha a lacuna abaixo e, em seguida, assinale a alternativa correta. A glândula submandibular é responsável por \_\_\_\_\_ da produção diária de saliva.

- a) 40%
- b) 50%
- c) 60%
- d) 70%

**Comentários:**

**A letra D está correta.** Você lembra que falamos sobre as glândulas salivares no pdf de cariologia?

Cerca de 90% da saliva é produzida pelas glândulas salivares maiores parótida, submandibular e sublingual, variando de 0,5 a 1,0 litro por dia. A maior das glândulas é a parótida, mas ela não é a que mais produz saliva. Quando estimulada é responsável por menos da metade do volume total de saliva. A maior parte da produção salivar tem origem nas glândulas submandibulares, responsáveis por 2/3 da quantidade total de saliva produzida sem estímulos (a saliva que produzimos ao longo do dia).

Já sabíamos que a glândula que mais produzia era a submandibular mas não havíamos falado em porcentagem. De acordo com o livro indicado na bibliografia do concurso ela seria responsável por cerca de 70% da produção.

**10-(FCC/CÂMARA DE SP/CIRURGIÃO-DENTISTA/2015)** Sobre a anatomia, principalmente inervação, dos músculos da cabeça e pescoço é INCORRETO que:

- a) Os músculos da mastigação são inervados pelo nervo trigêmeo, a partir do seu ramo, nervo maxilar (V2).
- b) Os músculos da expressão facial têm sua inervação motora a partir do nervo facial (NC VII)



c) Os músculos supra-hioídeos são inervados , principalmente, pelo nervo facial (NC VII par), em menor escala, pelo nervo trigêmio (NCV par) e por alças cervicais (C1 a C6)

d) A região cutânea da face tem sua inervação sensitiva geral a partir do nervo trigêmio, assim, quando algo causa injúria na região dos olhos, nariz ou boca quem transmite a sensação dolorosa é este nervo, e seus ramos.

e) O nervo facial é motor para os músculos da mímica, como por exemplo, o músculo orbicular do olho, porém quem inerva os músculos intrínsecos do olho são outros nervos cranianos, como o n. oculomotor e n. troclear.

Comentários:

**A letra A está incorreta.** O ramo mandibular do nervo trigêmio (V3) inerva os músculos da mastigação.

**A letra B está correta.** O nervo facial é responsável pela inervação motora dos músculos da expressão facial.

**A letra C está correta.** Os músculos supra-hioídeos são inervados , principalmente, pelo nervo facial (NC VII par), em menor escala, pelo nervo trigêmio (NCV par) e por alças cervicais (C1 a C6).

**A letra D está correta.** O nervo trigêmio é o maior responsável pela inervação sensitiva da cabeça.

**A letra E está correta.** O nervo facial é o maior responsável pela inervação motora da face.

**11 - (CADAR/CBMF/2011)** Durante a realização de uma frenectomia lingual deve-se ter especial atenção a algumas estruturas anatômicas, como o(a)

a) nervo lingual.

b) nervo hipoglosso.

c) abertura dos ductos das glândulas sublinguais.

d) abertura dos ductos das glândulas submandibulares.

Comentários:

**A letra D está correta.** Fique atento com as pegadinhas a carúncula lingual, como mencionado no tópico sobre as glândulas salivares: O ducto da glândula submandibular surge da porção profunda da glândula e caminha em direção à cavidade bucal, sobre o músculo milo-hióideo, até se exteriorizar, num ponto anatômico denominado carúncula sublingual, imediatamente ao lado do freio lingual, bilateralmente.

**12 - (FAUEL/PREFEITURA DE PARANAGUÁ-PR/CIRURGIÃO-DENTISTA/2012)** Com relação à musculatura da mastigação, assinale a alternativa INCORRETA:

a) A ação do masseter é a de um poderoso elevador da mandíbula, fechando-a e exercendo uma poderosa pressão nos dentes.



- b) O músculo pterigoídeo lateral é sinergista para o masseter e, portanto, um elevador da mandíbula.
- c) O temporal é um músculo elevador da mandíbula.
- d) O bucinador puxa os cantos da boca, lateral e posteriormente.

#### Comentários:

**A letra A está correta.** O músculo masseter é um músculo elevador da mandíbula e atua no seu fechamento. No movimento de fechamento realiza uma forte pressão nos dentes.

**A letra B está correta.** O músculo pterigoídeo lateral é realmente sinergista com o masseter e, portanto, um elevador da mandíbula.

**A letra C está correta.** O músculo temporal é um elevador ou levantador da mandíbula, conferindo velocidade à mastigação.

**A letra D está incorreta.** O músculo bucinador é um músculo da mímica facial. Apesar dele auxiliar na mastigação ele não é considerado um músculo da mastigação. Ele não traciona os ângulos da boca, mas está relacionado aos movimentos de bocejo (movimento realizado quando temos sono) e bochecho (ex: bochechar água).

#### 13 - (FUMARC/PREFEITURA DE NOVA LIMA -MG/2011) As causas mais comuns de dano ao nervo alveolar inferior são as que se seguem EXCETO:

- a) fraturas mandibulares (corpo)
- b) procedimentos cirúrgicos pré-protéticos
- c) remoção de terceiros molares inferiores impactados
- d) tratamento emendodôntico de terceiros molares com hipercementose

#### Comentários:

**A letra A está correta.** Essa coloquei para revisarmos cirurgia! O nervo alveolar inferior é um dos ramos do nervo mandibular (V3 do n.trigêmio). O nervo alveolar inferior percorre o corpo mandibular até o forame mental e fraturas ao no corpo podem afetar o nervo.

**A letra B está correta.** A extração de dentes mandibulares faz com que o osso seja reabsorvido, como consequência, em casos de reabsorção severa, os forames mentuais podem desaparecer expondo os nervos mentuais. Procedimentos cirúrgicos pré-protéticos dependendo da extensão e localização podem lesionar o nervo alveolar inferior.

**A letra C está correta.** Dependendo da profundidade do dente impactado o procedimento cirúrgico pode lesionar o nervo alveolar inferior.



**A letra D está incorreta.** O tratamento endodôntico não é uma causa de injúria nervosa e o fato de o dente apresentar hipercementose diminui qualquer risco de danos caso uma lima ultrapassasse os limites de instrumentação.

**14 - (VUNESP/PREF SÃO PAULO-SP/ CIRURGIÃO-DENTISTA/2013) O conhecimento da inervação sensorial dos tecidos orais é importante para o planejamento de procedimentos anestésicos. A inervação sensorial do palato duro ocorre por meio de:**

- a) nervos palatinos menores que surgem no palato através do forâmen palatino menor e por ramos do nervo facial.
- b) ramos do nervo trigêmeo que se distribuem pelo palato a partir de sua entrada nos tecidos orais pelo forâmen mandibular.
- c) ramos dos nervos glossofaríngeo e facial na região do forâmen palatino menor, na transição entre o palato duro e mole.
- d) ramos terminais dos nervos nasopalatinos que emergem no forâmen incisivo e se distribuem por todo o palato duro e mole até a região da úvula, a partir da papila incisiva.
- e) ramos terminais dos nervos nasopalatinos e dos nervos palatinos maiores, que emergem, respectivamente, através do forâmen incisivo e do forâmen palatino maior

#### Comentários:

**A letra A está errada.** Os nervos palatinos menores que surgem no palato através do forâmen palatino menor, mas são ramos da divisão maxilar do Nervo Trigêmeo. Os nervos pterigo palatinos incluem os ramos palatinos (palatino maior ou anterior e palatinos menores (médio e posterior)

**A letra B está errada.** Depois de sair do crânio, pelo forame redondo, a divisão maxilar cruza a fossa pterigopalatina onde emite diversos ramos. O nervo infraorbital sai através do forame infraorbital, o nervo zigomácticotemporal emerge pelo forame de mesmo nome e o nervo zigomático facial também emerge por forame de mesmo nome.

**A letra C está errada.** Os ramos do nervo glossofaríngeo deixam o crânio através do forame jugular, na parede lateral da faringe, superiormente ao músculo estilofaríngeo origina os ramos faríngeos, contribuindo para a inervação sensitiva da mucosa faríngea. Antes de penetrar na raiz da língua ele emite ramos tonsilares.

**A letra D está errada.** Os ramos terminais do nervo nasopalatino são responsáveis pela inervação da região pré-maxilar (caninos até incisivos).

**A letra E está correta.**

**15- (VUNESP/PREF SÃO PAULO-SP/ CIRURGIÃO-DENTISTA/2013) Na fisiologia da cavidade oral, a inervação sensorial do dorso da língua:**

- a) envolve ramos do nervo tireoglosso que estão envolvidos na recepção sensorial em toda a sua extensão.



- b) é distribuída em regiões distintas e inervadas por ramos do nervo facial antes e após as papilas foliadas.
- c) é dividida em 3 regiões inervadas pelos nervos lingual, glossofaríngeo e vago.
- d) é uniforme e tem a função de coordenar os movimentos da deglutição e da mastigação.
- e) é dividida em regiões distintas e as papilas são inervadas pelo nervo lingual.

#### Comentários:

As provas adoram cobrar inervação da língua!! Vamos lembrar!

- **N. Glossofaríngeo (IX par):** sensibilidade gustativa do 1/3 posterior da língua
- **N. Facial (VII):** sensibilidade gustativa dos 2/3 anteriores da língua (n. corda do tímpano)
- **N. trigêmeo (V):** sensibilidade geral dos 2/3 da língua (dor, tato, temperatura) - Divisão mandibular - nervo lingual
- **O nervo vago (X):** possui fibras gustativas provenientes da epiglote através do r laríngeo interno.

**Nervo Hipoglosso (XI):** inerva os músculos extrínsecos e intrínsecos da língua. Inerva os músculos genio-hioídeo (supra-hioídeo) e tireo-hioídeo e contribui para a inervação dos músculos infra-hioídeos.

O gabarito fornecido pela banca foi a letra C. No pescoço o nervo vago conduz impulsos sensitivos originados da laringe, faringe, traquéia e esôfago. (Fonte: Moore & Daley). Caberia recurso por não inervar diretamente a língua, ele é responsável pela inervação do músculo palatoglosso.

#### 16 - (VUNESP/PREF ARUJÁ-SP/ CIRURGIÃO-DENTISTA/2015) A respeito das glândulas salivares, é correto afirmar:

- a) a glândula parótida está limitada anteriormente pelo músculo esternocleidomastóideo e superiormente pelo arco zigomático.
- b) a saliva secretada pela glândula parótida é predominantemente mucosa.
- c) a glândula submandibular secreta sua saliva pelo ducto de Stenon.
- d) a glândula submandibular apresenta um formato em “U” e é localizada ao longo do corpo da mandíbula.
- e) a glândula sublingual secreta saliva mucosa e serosa por meio do ducto de Wharton e está situada superficialmente no assoalho da boca.

#### Comentários:

A letra D está correta.



**A letra A está incorreta.** A glândula parótida tem uma forma de pirâmide invertida, com a base voltada para o arco zigomático e o ápice entre o m. estenocleidomastóideo e o ângulo da mandíbula. Encontra-se atrás do ramo da mandíbula e abaixo do arco zigomático.

**A letra B está incorreta.** É uma glândula exócrina composta acinosa, sendo exclusivamente serosa.

**A letra C está incorreta.** A glândula submandibular secreta sua saliva pelo ducto de Wharton.

**A letra E está incorreta.** A glândula sublingual secreta sua saliva pelo ducto de Bartholin, localiza-se no soalho da boca, acima do músculo milo-hioídeo, recoberta pelo soalho oral.

**17 - (VUNESP/PREF ARUJÁ-SP/CIRURGIÃO-DENTISTA/2015) A respeito do quinto nervo craniano (NC V), é correto afirmar:**

- a) é o menor dos doze nervos cranianos.
- b) é o principal nervo sensitivo geral para a cabeça e motor para os músculos da mastigação.
- c) o nervo mandibular é a divisão intermediária do NC V, sendo predominantemente sensitivo.
- d) o nervo lingual é ramo do V par de nervos cranianos e envia fibras sensitivas para o terço posterior da língua.
- e) o nervo lacrimal faz parte do ramo intermediário do nervo maxilar, suprimindo a glândula lacrimal e a parte lateral da pálpebra superior.

**Comentários:**

**A letra B está correta**

**A letra A está incorreta.** Ele é o maior dos 12 nervos cranianos. Ele é constituído de uma pequena raiz motora e de uma raiz sensorial (tripartida) maior.

**A letra C está incorreta.** O nervo mandibular também descrito como  $V_3$ , é sensitivo e motor.

**A letra D está incorreta.** Lembre-se: N. trigêmio (V): sensibilidade geral dos 2/3 da língua (dor, tato, temperatura) - Divisão mandibular - nervo lingual

**A letra E está incorreta.** É o ramo lateral do nervo oftálmico.

**18 - (VUNESP/PREF E. H POÁ -SP/ CIRURGIÃO-DENTISTA/2015) Escolha a alternativa que completa, correta e respectivamente, a seguinte afirmação: "Constitui o par dos nervos cranianos. Os nervos são responsáveis, entre outras funções, pela maior parte da inervação sensitiva dos dentes, ossos e tecidos moles da cavidade oral. É considerado o nervo craniano. É composto por uma raiz pequena e uma raiz considerada maior."**

- a) IV ... facial ... maior ... motora ... sensitiva





- b) III ... nasopalatino ... menor ... sensitiva ... motora
- c) V ... trigêmeo ... maior ... motora ... sensitiva
- d) IV ... trigêmeo ... maior ... sensitiva ... motora
- e) V ... trigêmeo ... menor ... sensitiva ... motora

#### Comentários:

**A letra C está correta.** Veja tabela próxima página!

**19 - (VUNESP/PREF ATIBAIA -SP/ CIRURGIÃO-DENTISTA/2015) O masseter é um dos principais músculos da mastigação. Assinale a alternativa que apresenta afirmações corretas a respeito desse músculo.**

- a) Recebe inervação do nervo facial, por meio da sua raiz motora.
- b) Sua parte profunda, muito maior do que a superficial, insere-se no arco zigomático.
- c) É recoberto pela fáscia massetéica a qual se insere no arco zigomático e nas bordas da mandíbula.
- d) Sua porção superficial origina-se na margem inferomedial do arco zigomático e estende-se até o limite da eminência articular.
- e) Tem como principal função a protração da mandíbula.

#### Comentários:

**A letra C está correta**

**A letra A está incorreta.** Os músculos da mastigação são inervados pelo nervo trigêmio.

**A letra B está incorreta.** O feixe profundo origina-se ao longo de todo o arco zigomático, até adiante do tubérculo articular do temporal, dirigindo-se inferiormente e insere-se na porção mais anterior e superior da face lateral do ramo da mandíbula.

**A letra D está incorreta.** O feixe superficial origina-se na margem inferior do arco zigomático dirigindo-se póstero-inferiormente, inserindo-se nos dois terços inferiores da face lateral do ramo da mandíbula, chegando até o ângulo da mandíbula.

**A letra E está incorreta.** Auxilia nos movimentos de elevação e protração. Ele é um potente músculo elevador.

**20 - (VUNESP/PIRACICABA/CIRURGIÃO-DENTISTA/2020) Em relação à inervação da cabeça e do pescoço, assinale a alternativa correta.**



- a) O nervo maxilar é um ramo misto do nervo trigêmeo que, após emergir do crânio pelo forame oval, alcança a fossa infratemporal, onde emite dois pequenos ramos.
- b) O nervo facial é um nervo misto que, através de fibras aferentes viscerais gerais, conduz a sensibilidade da mucosa da parte superior do palato mole, na região das coanas.
- c) O nervo mandibular é essencialmente sensitivo e, antes de deixar o crânio pelo forame redondo, emite um pequeno ramo.
- d) O nervo glossofaríngeo é essencialmente sensitivo, e conduz a sensibilidade geral dos 2/3 anteriores da língua.

#### Comentários:

**A alternativa A está incorreta.** O nervo maxilar é um ramo sensitivo que deixa o crânio pelo forame redondo e entra na fossa pterigopalatina.

**A alternativa B está correta.** O nervo facial é misto com ramo motor para os músculos da expressão e sensitivo para os 2/3 anteriores da língua. Ele não tem fibras sensitivas para a face. Ele emerge do forame estilomastoídeo.

**A alternativa C está incorreta.** O nervo mandibular é um ramo misto, ele deixa o crânio pelo forame oval.

**A alternativa D está incorreta.** O nervo glossofaríngeo é um ramo misto que deixa o crânio pelo forame jugular. É responsável pela sensibilidade geral e gustativa do 1/3 posterior da língua, faringe e tonsilas.

**21 - (VUNESP/PIRACICABA/CIRURGIÃO-DENTISTA/2020) Paciente de 22 anos, gênero masculino, melanoderma, apresenta traumatismos craniofaciais decorrentes de acidente automobilístico. No exame clínico, observa-se desvio da mandíbula e da língua para o lado sadio durante a abertura máxima da boca. Esse sinal clínico denota que houve lesão**

- a) dos ramos musculares do nervo facial para o estilo- -hióideo e para o ventre posterior do digástrico.
- b) dos ramos zigomáticos do nervo facial e do nervo corda do tímpano (ramo do nervo facial).
- c) do nervo milo-hióideo (ramo do nervo alveolar inferior) e para os ramos bucais do nervo facial.
- d) do nervo temporal profundo posterior (ramo do nervo mandibular) e para o ramo marginal da mandíbula do nervo facial.

#### Comentários:

Veja algumas lesões em ramos específicos do Nervo facial:

Se há lacrimejamento reduzido: lesão no nervo petroso maior;

Se há hiperacusia (sensibilidade exacerbada e dolorosa a sons): lesão do nervo estapédio



Se há perda da gustação dos 2/3 anteriores da língua: lesão do nervo corda do tímpano

Se há desvio da mandíbula e da língua para o lado sadio durante a abertura máxima da boca: lesão dos ramos musculares para o estilo-hioídeo e ventre posterior do digástrico.

Se há paralisia da musculatura facial: lesão de ramos terminais do facial.

**A alternativa A está correta.**

**22- FGV - (Cirurgião Dentista Plantonista (Paulínia)/2016) Assinale a opção que corresponde aos ossos e forames que formam o palato ósseo.**

a) Processos palatinos das maxilas, lâminas horizontais do etmoide, forame naso-palatino, forame palatino maior e forame palatino menor.

b) Processos palatinos alveolares, lâminas horizontais dos ossos palatinos, forame palatino anterior, forame palatino maior e forame palatino menor.

c) Processos palatinos das maxilas, lâminas horizontais dos ossos palatinos, forame incisivo, forame palatino maior e forame palatino menor.

d) Processos palatinos das maxilas, forame naso-palatino, forame incisivo, forame palatino maior e forame palatino menor.

e) Processos palatinos alveolares, lâminas horizontais do vômer, forame naso-palatino, forame palatino maior e forame palatino menor.

### **Comentários:**

Os dois terços anteriores do palato possuem um esqueleto ósseo formado pelos processos palatinos das maxilas e lâminas horizontais dos palatinos. Três forames se abrem na face oral do palato: a fossa incisiva (ou forame incisivo conforme o gabarito) e os forames palatinos maiores e menores. O palato é delimitado lateralmente pelos processos alveolares.

São acidentes anatômicos de interesse na região citada:

- Forame incisivo: permite a anestesia do nervo nasopalatino (situa-se posteriormente aos incisivos)
- Forames palatinos maiores: permitem a anestesia do nervo palatino maior
- Forames palatinos menores: dão passagem para os vasos e nervos palatinos menores
- Sutura palatina mediana: sutura que une os processos palatinos
- Sutura palatina transversa: sutura que une o osso palatino à maxila



Agora mais alguns detalhes:

A região posterior do palato é irrigada pela artéria palatina maior, a região anterior pela artéria nasopalatina. As veias apresentam a mesma nomenclatura e drenam para o plexo venoso pterigoídeo. A sensibilidade geral da região posterior do palato é dada pelo n. palatino maior e a região anterior (até caninos) pelo n. nasopalatino

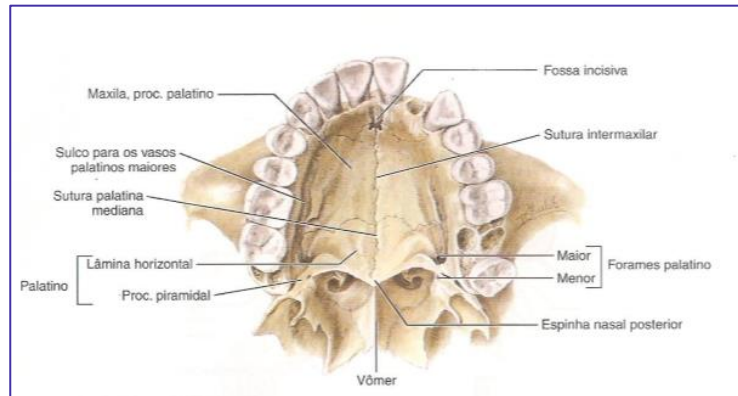


Figura: Palato. Fonte: Moore & Dalley, 2001.

A alternativa C está correta.

**23-(FGV - Cirurgião Dentista Plantonista (Paulínia)/2016) Durante alguns procedimentos cirúrgicos odontológicos pode haver manipulação de regiões próximas às estruturas anatômicas nobres, sendo necessário que o cirurgião dentista esteja familiarizado com a anatomia oral e maxilofacial para evitar acidentes e possíveis lesões a essas estruturas. Uma possível complicação transcirúrgica é a lesão a ramos do nervo facial. Assinale a opção que apresenta todos os cinco ramos terminais do nervo facial.**

- a) Temporal, zigomático, bucal, marginal da mandíbula e parotídeo.
- b) Parietal, temporal, zigomático, marginal da mandíbula e cervical.
- c) Temporal, zigomático, bucal, parotídeo e cervical.
- d) Temporal, zigomático, bucal, marginal da mandíbula e cervical.
- e) Temporal, zigomático, bucal superior, bucal inferior e cervical.

**Comentários:**



Quadro 8.2 Resumo dos Principais Ramos do Nervo Facial.

Região	Ramos
No canal facial	Nervo petroso maior Nervo estapédio Nervo corda do tímpano
Na base do crânio	Ramos musculares Nervo auricular posterior
Na face	Divisão temporofacial <ul style="list-style-type: none"><li>- Ramos temporais</li><li>- Ramos frontais</li><li>- Ramos zigomáticos</li><li>- Ramos bucais</li></ul> Divisão cervicofacial <ul style="list-style-type: none"><li>- Ramos bucais</li><li>- Ramo marginal da mandíbula</li><li>- Ramo cervical</li></ul>

A alternativa D está correta.

24- FGV - (Professor de Nível Superior (SEE PE)/Ambiente e Saúde/Saúde Bucal/2016) Leia o fragmento a seguir.

A cavidade oral é dividida em vestibulo e cavidade própria da boca. A compreensão das divisões da cavidade oral é auxiliada pelo conhecimento de seus limites. \_\_\_\_\_ marcam o limite anterior da cavidade oral e \_\_\_\_\_ marca o limite posterior. \_\_\_\_\_ marcam os limites laterais e \_\_\_\_\_ marca o limite superior. O limite inferior é marcado por \_\_\_\_\_.

Assinale a opção que completa corretamente as lacunas do fragmento acima.

- a) Bochechas – palato – lábios – assoalho da boca – faringe
- b) Lábios – faringe – bochechas – palato – assoalho da boca
- c) Lábios – palato – bochechas – faringe – assoalho da boca
- d) Bochechas – faringe – lábios – palato – assoalho da boca
- e) Faringe – palato – bochechas – assoalho bucal – lábios

**Comentários:**

A cavidade oral é a porção inicial do tubo digestivo, limitado ântero-lateralmente pelos lábios e bochechas, superiormente pelo palato e inferiormente pelo soalho da cavidade oral. Comunica-se com o meio exterior através da rima oral e com a faringe pelo istmo orofaríngeo ou istmo das fauces. A cavidade oral propriamente dita (espaço entre os arcos dentais) é limitada anteriormente pelos arcos dentais, posteriormente pelo istmo orofaríngeo, superiormente pelo palato e inferiormente pelo soalho oral, ocupado pela língua. **A alternativa B está correta.**



**25- (FGV - Odontologista (PC MA)/2012) Assinale a alternativa que indica os ossos que formam o esqueleto do soalho da boca.**

- a) Mandíbula e hióide.
- b) Atlas e hióide.
- c) Mandíbula e esterno.
- d) Atlas e axis.
- e) Hióide e axis.

**Comentários:**

O soalho da cavidade oral é formado pelo músculo milo-hioideo, acima deste localiza-se o músculo genio-hioideo e acima deste, a língua. As glândulas salivares submandibular e sublingual se relacionam com o músculo milo-hioideo, a glândula sublingual é mais anterior e localiza-se acima do músculo, a glândula submandibular tem um lobo superficial maior, que localiza abaixo do músculo. Como é possível ver na ilustração são ossos que fazem parte a mandíbula e o osso hioide.

Atlas é a 1ª vértebra cervical e Áxis a 2ª vétebra cervical.

**A alternativa A está correta.**

**26- (EsFCEEx/Odontologia/2021) A fossa pterigopalatina é um espaço em fenda, afunilado, situado abaixo da base do crânio, entre a maxila, o processo pterigoideo e a lâmina perpendicular do osso palatino. Assinale a alternativa que contém as estruturas anatômicas que ocupam esse espaço.**

- a) Nervo corda do tímpano, músculo pterigoideo medial e parte do nervo mandibular.
- b) Ramificações do nervo maxilar, gânglio pterigopalatino e ramos terminais da artéria maxilar.
- c) Músculo temporal, plexo venoso pterigoideo e vasos e nervos temporais profundos.
- d) Nervo vestibulo-coclear, músculos pterigoideos lateral e ramo anterior da artéria meníngea média.
- e) Nervo facial, nervo hipoglosso e gânglio pterigopalatino.

**Comentários:**

A fossa pterigopalatina é um espaço estreito ocupado por ramificações do n. maxilar, gânglio pterigopalatino e ramos terminais da a. maxilar. Tem como limites:

Parede anterior: é formada pela superfície posterior do corpo da maxila

Parede posterior: lâmina lateral do processo pterigoideo e asa maior do esfenóide

Parede medial: é mais profunda e formada pela lâmina perpendicular do palatino

Parede lateral: é aberta para a fossa infratemporal através da fissura pterigomaxilar

Parede superior: é formada pelo esfenóide e pelo processo orbital palatino

Parede inferior: é formada pelo encontro das paredes anterior e posterior



A letra B está correta.

**27- (EsFCEx/Odontologia/2021) A sensibilidade geral da região parotídica, na sua região superior, é dada pelo nervo:**

- a) temporal profundo anterior.
- b) troclear.
- c) auriculotemporal.
- d) corda do tímpano.
- e) pterigoideo lateral.

**Comentários:**

**Inervação:** a sensibilidade geral da região parotídea é dada pelo nervo auriculotemporal na sua região superior, e pelo nervo auricular magno na região inferior. **A letra C está correta.**

**28-(IDECAN/EBSERH - Cirurgião Dentista - Buco-Maxilo-Faciais) “Posteriormente, o espaço sublingual se comunica com o espaço \_\_\_\_\_. O espaço submental está limitado lateralmente pelo(s) músculo(s) \_\_\_\_\_.” Assinale a alternativa que completa correta e sequencialmente a afirmativa anterior.**

- a) parotídeo / platisma
- b) massetérico / digástricos
- c) peritonsilar / milo-hióideo
- d) aterofaríngeo / digástricos
- e) pterigomandibular / milo-hióideo

**Comentários:**

**A banca deu como gabarito a letra D, mas trarei algumas informações:**

O espaço sublingual é delimitado lateralmente pelo corpo da mandíbula (fóvea sublingual), superiormente pela mucosa do soalho da boca e inferiormente pelo músculo milo-hióideo. Posteriormente, o espaço sublingual comunica-se com o espaço submandibular e com os espaços secundários.

O espaço submental é limitado antero-lateralmente pelos dois ventres anteriores do músculo digástrico (é considerado um espaço ímpar). É limitado superiormente pelo músculo milo-hióideo, inferiormente pelo músculo platisma e a pele e, posteriormente, pelo osso hioide.



**29-(IDECAN/EBSERH - Técnico em Saúde Bucal/2014) A articulação temporomandibular é uma articulação em cada lado da cabeça que permite o movimento da mandíbula para a fala e a mastigação. O movimento para frente da mandíbula, resultado da contração ao mesmo tempo dos músculos pterigoideos mediais e pterigoideos laterais, denomina-se**

- a) retrusão.
- b) protrusão.
- c) lateralidade.
- d) pseudoprotusão.
- e) pseudorretrusão.

**Comentários:**

Os movimentos realizados no sentido antero-posterior são de protrusão (para frente) e de retrusão (para trás). O movimento de protrusão é executado pela contração simultânea dos músculos pterigoideos laterais. O movimento de retrusão é realizado pelas fibras posteriores do músculo temporal. O movimento de lateralidade é executado pela contração dos músculos pterigoideo lateral e medial do lado de balanceio (lado de não trabalho). Para que você entenda: quando mastigamos um alimento levamos a mandíbula para o lado que irá triturá-lo, o chamado lado de trabalho. O outro lado é o de balanceio.

**A letra B está correta.**





# GABARITO



1. LETRA B
2. LETRA E
3. LETRA D
4. LETRA B
5. LETRA A
6. LETRA A
7. LETRA D
8. LETRA C
9. LETRA D
10. LETRA A
11. LETRA D
12. LETRA D
13. LETRA D
14. LETRA E
15. RECURSO
16. LETRA D
17. LETRA C
18. LETRA C
19. LETRA B
20. LETRA B
21. LETRA A
22. LETRA C
23. LETRA D
24. LETRA B
25. LETRA A
26. LETRA B
27. LETRA C
28. LETRA D
29. LETRA B



## REFERÊNCIAS BIBLIOGRÁFICAS

Moore, KL & Dalley, AF. Anatomia Orientada para a Clínica, 2001.

Frank H Netter. Atlas de anatomia humana, 5ª edição, 2011.

McMinn et al. Atlas clínico de anatomia humana, 6ª edição, 2011.

Stanley F Malamed. Manual de anestesia local, 6ª edição, 2013.

Teixeira, LMS et al. Anatomia aplicada à odontologia, 2ª edição, 2012.

Jeffrey P. Okeson. Tratamento das desordens temporomandibulares e oclusão. 6 ed, 2008

Lopes, H. P., Siqueira, J. F. Endodontia: Biologia e técnica, 2015.

COHEN, Hargreaves, K M; BERMAN, L. Cohen Caminhos da polpa, 2017



# ESSA LEI TODO MUNDO CONHECE: PIRATARIA É CRIME.

Mas é sempre bom revisar o porquê e como você pode ser prejudicado com essa prática.



1

Professor investe seu tempo para elaborar os cursos e o site os coloca à venda.



2

Pirata divulga ilicitamente (grupos de rateio), utilizando-se do anonimato, nomes falsos ou laranjas (geralmente o pirata se anuncia como formador de "grupos solidários" de rateio que não visam lucro).



3

Pirata cria alunos fake praticando falsidade ideológica, comprando cursos do site em nome de pessoas aleatórias (usando nome, CPF, endereço e telefone de terceiros sem autorização).



4

Pirata compra, muitas vezes, clonando cartões de crédito (por vezes o sistema anti-fraude não consegue identificar o golpe a tempo).



5

Pirata fere os Termos de Uso, adultera as aulas e retira a identificação dos arquivos PDF (justamente porque a atividade é ilegal e ele não quer que seus fakes sejam identificados).



6

Pirata revende as aulas protegidas por direitos autorais, praticando concorrência desleal e em flagrante desrespeito à Lei de Direitos Autorais (Lei 9.610/98).



7

Concurseiro(a) desinformado participa de rateio, achando que nada disso está acontecendo e esperando se tornar servidor público para exigir o cumprimento das leis.



8

O professor que elaborou o curso não ganha nada, o site não recebe nada, e a pessoa que praticou todos os ilícitos anteriores (pirata) fica com o lucro.



Deixando de lado esse mar de sujeira, aproveitamos para agradecer a todos que adquirem os cursos honestamente e permitem que o site continue existindo.