

**Aula 00 - Prof^a Mara
Ribeiro**

*SESA-ES (Fisioterapeuta)
Conhecimentos Específicos*

Autor:
Mara Claudia Ribeiro

07 de Novembro de 2022

Sumário

Apresentação Pessoal.....	3
NEUROANATOMIA APLICADA A REABILITAÇÃO	6
1 - O Neurônio E A Neuróglia.....	6
Constituição Do Neurônio:	6
Propriedades Do Neurônio:.....	7
Transmissão Do Impulso Nervoso:	7
2 - Classificação Dos Neurônios.....	9
3 - Neuróglia	10
4 - Revestimento Do Sistema Nervoso - Meninges.....	12
5 - Circulação Do Líquido Célefo-Raquidiano	13
6 - Divisão Do Sistema Nervoso.....	15
7 - Conceitos Básicos	17
Arco Reflexo Medular.....	19
1 - Sistema locomotor – Anatomia e Fisiologia – Central e Periférico	22
1.1 - Principais estruturas envolvidas com o movimento.....	23
1.2 - Fisiologia do controle do movimento	23
2 - Motoneurônios – Neurônios Motores.....	25
2.1 - Motoneurônio Superior	25
2.2 - Motoneurônio Inferior.....	26
2.3 Síndrome do Motoneurônio Superior.....	27
2.4 - Síndrome do motoneurônio inferior.....	28



Questões Comentadas	29
Lista de Questões	52
Gabarito	59



APRESENTAÇÃO PESSOAL

Sou a professora **MARA RIBEIRO**, formada em fisioterapia e pós-graduada em Fisioterapia Neurofuncional pela Universidade Estadual de Londrina, Mestre em Gerontologia pela Universidade Católica de Brasília e Doutora em Ciências Médicas pela Universidade de Brasília. Leciono no ensino superior há 15 anos, em cursos de graduação e pós-graduação, em diversas disciplinas ligadas ao Sistema Locomotor. Atuo no Estratégia Concursos, preparando materiais e ministrando aulas que te ajudarão a se preparar para Concursos Públicos em Fisioterapia. Já fui aprovada e cursei Residência em Fisioterapia Neurofuncional na Universidade Estadual de Londrina - PR. E também tive outras aprovações: Rede Sarah, Saúde da Família (GDF), Tribunal de Justiça do Distrito Federal e Territórios (TJDFT) e fui selecionada e atuei como Fisioterapeuta no Exército Brasileiro.

Completando a equipe, temos a Professora **GISLAINE HOLLER** que também está envolvida na elaboração do Curso. Ela possui graduação em Fisioterapia (2013) e pós-graduada em Fisioterapia Traumatológica e Desportiva e Dermatofuncional. Iniciou sua vida de concurseira em 2014, com êxitos nos concursos voltados à fisioterapia, sendo aprovada na Secretaria de Saúde do Distrito Federal (2014), Prefeitura Municipal de Bela Vista do Toldo – SC (2015) e Prefeitura Municipal de Canoinhas – SC (2015).

Utilizaremos uma linguagem informal, com ênfase nos temas que realmente são cobrados pela banca organizadora, ou seja, para que otimize ao máximo a sua preparação e te habilite para a resolução de questões na área de fisioterapia, objetivando sua aprovação.

Para isso, os **alunos matriculados no curso** terão acesso ao seguinte conteúdo:

- A) Material em pdf com as **TEORIA + QUESTÕES COMENTADAS** de todos os assuntos mais cobrados na área de fisioterapia.
- B) **Figuras e Mapas Mentais** para facilitar a memorização dos principais tópicos da disciplina.
- C) **Videoaulas** em aproximadamente 90% do curso, que complementarão o PDF.
- D) Acesso ao **Fórum de dúvidas**, onde você poderá tirar todas as dúvidas diretamente conosco.
- E) **Resumo** dos principais assuntos abordados nos diferentes livros, textos;
- F) **Slides** das vídeo aulas.
- G) **Plano de Estudo** personalizado.
- H) **Curso RETA FINAL** com aulas de revisão do conteúdo.



Este material é de extrema importância para que você obtenha êxito em ser aprovado em um concurso na área de Fisioterapia.

Estamos sempre à disposição para tirar dúvidas e fazer esclarecimentos, via fórum de dúvidas

...

E-mail: mara.ribeiro01@gmail.com

Instagram: @profa.mara / @prof.gislaineholler / @fisio_estrategiaconcursos

Telegram: <https://t.me/profmararibeiro>

YouTube: https://www.youtube.com/channel/UCIZKxVCvyp5-aEU9_UcdyQ



CONSIDERAÇÕES IMPORTANTES PARA A SUA PREPARAÇÃO

1. O pacote deste concurso NÃO oferece os conteúdos básicos, mas você pode encontrá-los no site do estratégica concursos: <https://www.estrategiaconcursos.com.br>
2. Durante a sua preparação tenha um CADERNO DE ANOTAÇÕES DE ASSUNTOS ESSENCIAIS e procure anotar os temas e dicas principais de cada assunto.
3. Programe-se para manter uma rotina diária de estudos, isso te ajudará a conseguir contemplar todos os temas que apareceram no edital do seu concurso e aumentarão as suas chances de êxito.
4. Force-se a estudar com mais assiduidade os assuntos que não lhe são familiares ou que você não goste de estudar.
5. Procure usar as Videoaulas como um complemento do seu estudo e não como a forma principal.
6. O PDF contém texto completo + questões comentadas + figuras + dicas + resumos. Portanto aproveite ao máximo o seu material.
7. Utilize o fórum de dúvidas para te ajudar a entender temas que não ficaram claros ou solicitar esclarecimento de toda e qualquer dúvida, estamos aqui para isso !!!!
8. Dentro do seu PDF haverá várias sugestões de estudo, enquetes e diversos testes que poderão ser aprofundados no fórum de dúvidas, portanto, não deixe de participar. Mas não se preocupe, o seu material é o melhor e o mais completo do mercado e os seus professores estão sempre acessíveis para te auxiliar.
9. Só os alunos que compram o material no site do Estratégia Concursos têm acesso ao fórum de dúvidas.
10. Dedique-se e o retorno será certo.



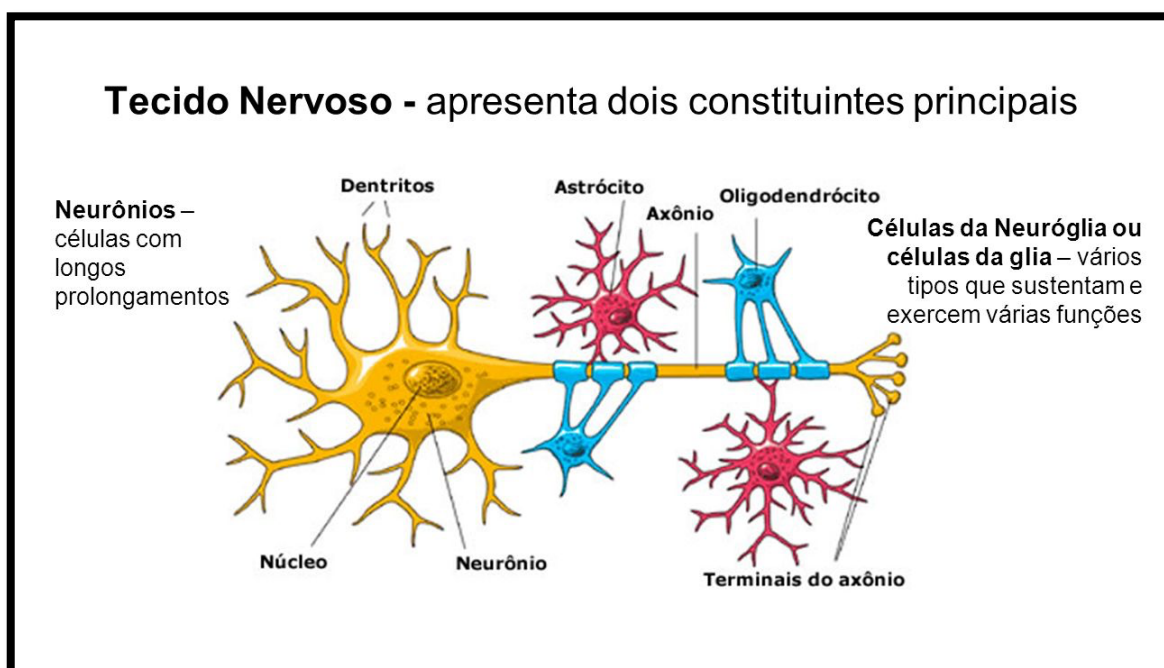
NEUROANATOMIA APLICADA A REABILITAÇÃO

Iniciamos o estudo de Neuroanatomia aplicada a Reabilitação com as células que compõem o Sistema Nervoso, com destaque para o neurônio é a principal célula do sistema nervoso. Corresponde à unidade básica, funcional e estrutural do sistema nervoso central.

1 - O Neurônio E A Neurógli

Constituição Do Neurônio:

- Corpo celular (soma) – centro de processamento e de energia da célula.
- Axônios – prolongamento que promove a transmissão de impulso.
- Dendritos – ramificações especializadas em receber os potenciais de ação.



O Neurônio e a Neurógli

Fonte: <https://www.infoescola.com/citologia/celulas-da-glia/>

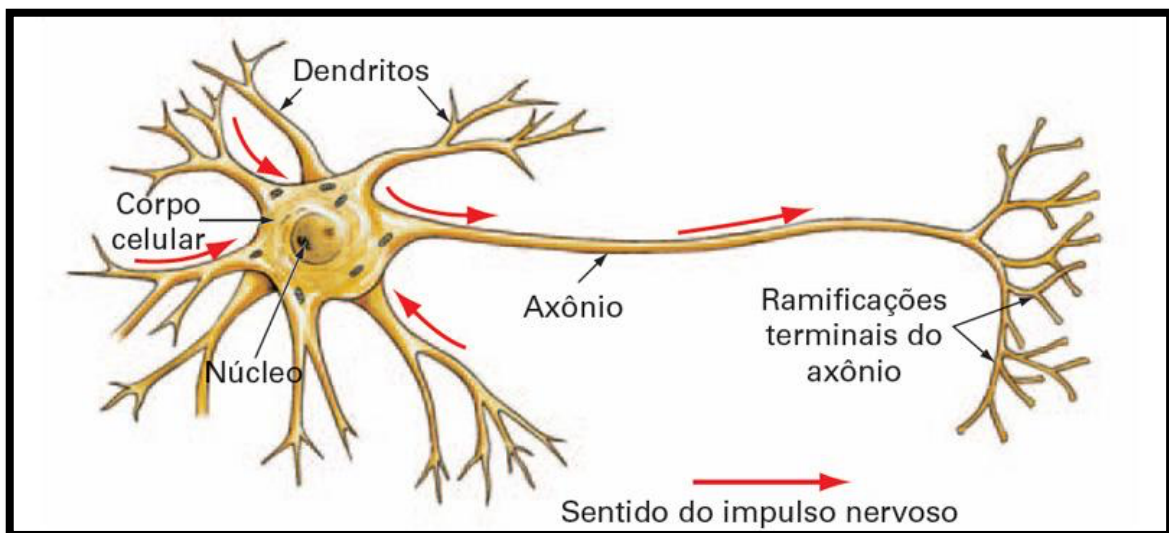
Propriedades Do Neurônio:

Irritabilidade (Excitabilidade): é capaz de gerar potencial de ação;

Condutibilidade: é capaz de transmitir impulsos;

Transmissão Do Impulso Nervoso:

O impulso nervoso sempre é transmitido do corpo neuronal para o axônio – a transmissão do impulso é saltatória devido a presença da bainha de mielina.

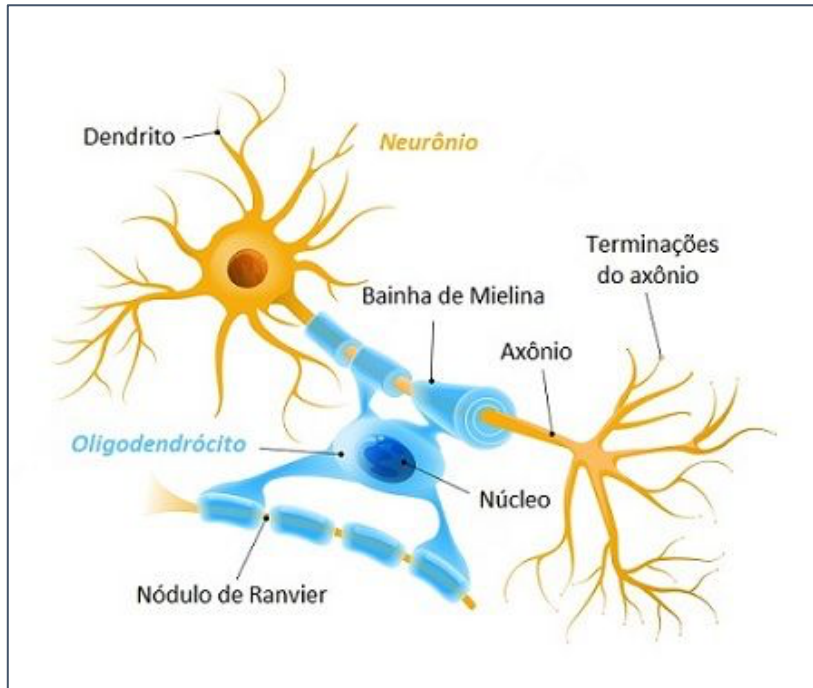


A bainha de mielina é formada por:

Células de Schwann (SNP) e

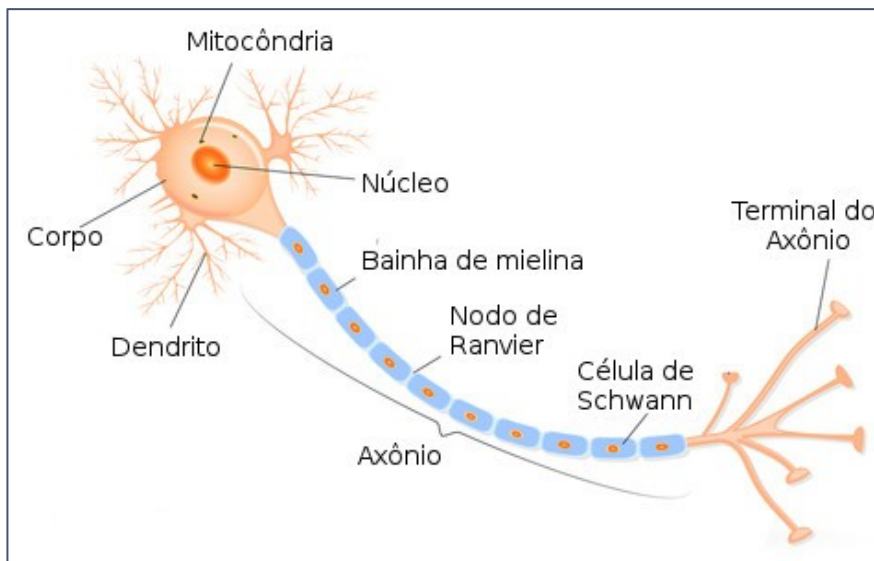
Oligodendrócitos (SNC)

Oligodendrócito



Fonte: <https://www.todamateria.com.br/celulas-gliais/>

Células de Schwan

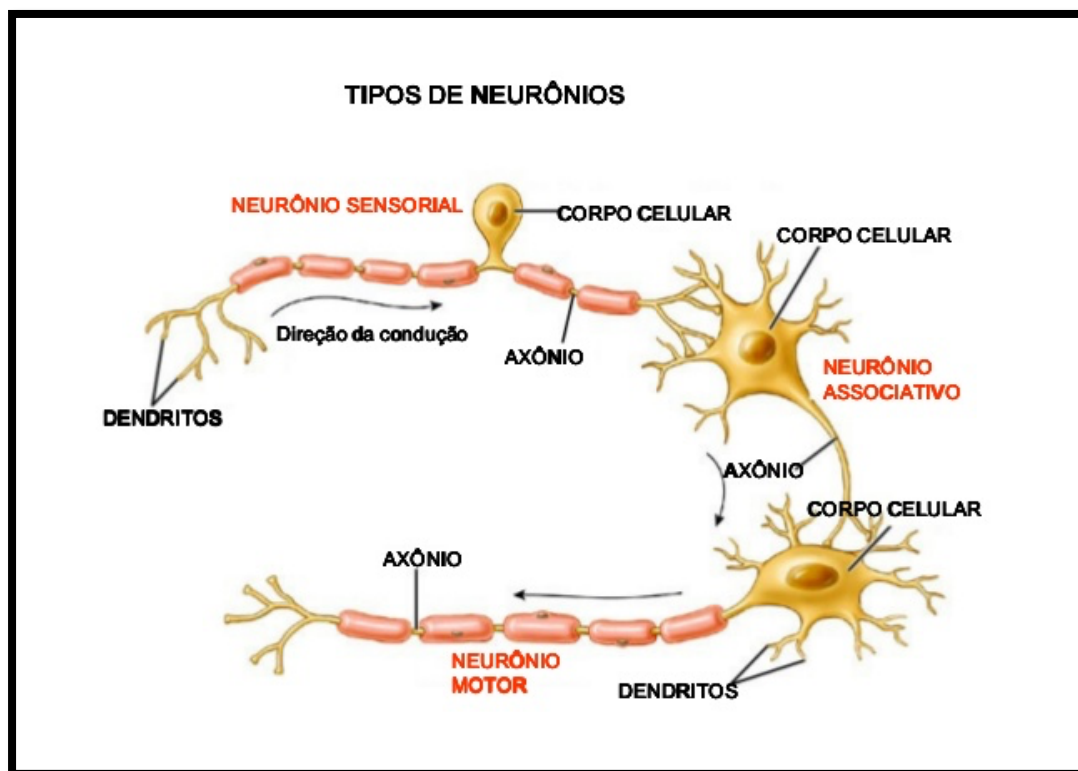


Fonte: <https://www.infoescola.com/sistema-nervoso/neuronios/>

2 - Classificação Dos Neurônios

De acordo com suas funções, os neurônios podem ser classificados como:

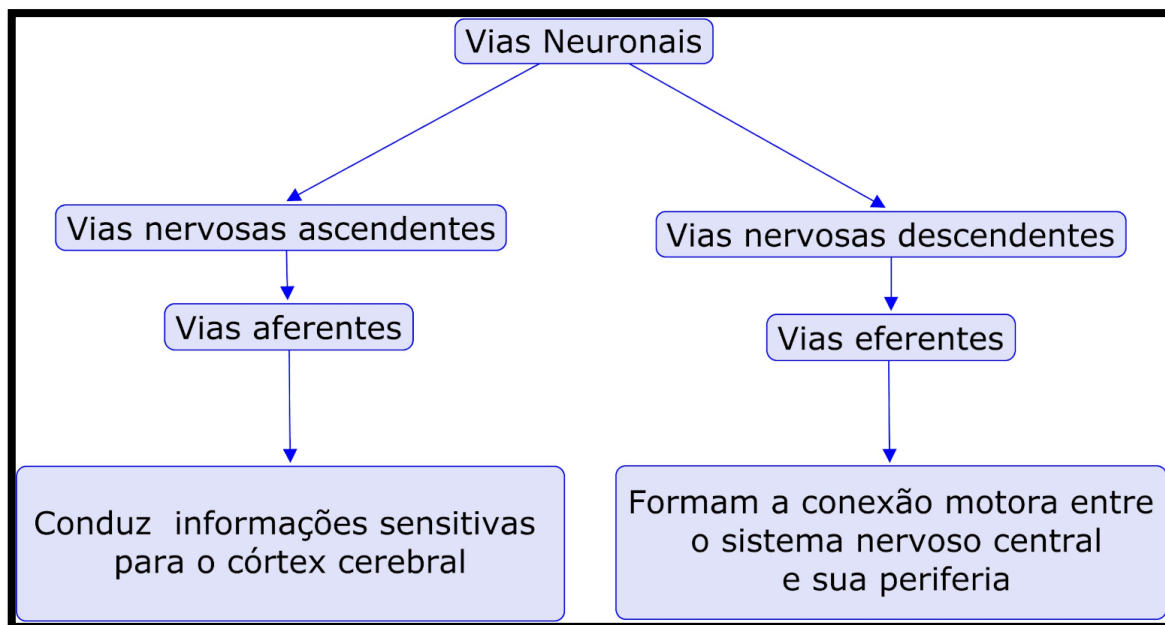
- ✓ **Aferentes:** Conduzem informações de receptores periféricos ao SNC (sensoriais).
- ✓ **Eferentes:** Conduzem informações para fora do SNC (motores).
- ✓ **Interneurônios:** Pequenos neurônios contidos no interior do SNC, faz comunicação entre os grandes neurônios.



Tipos de Neurônios

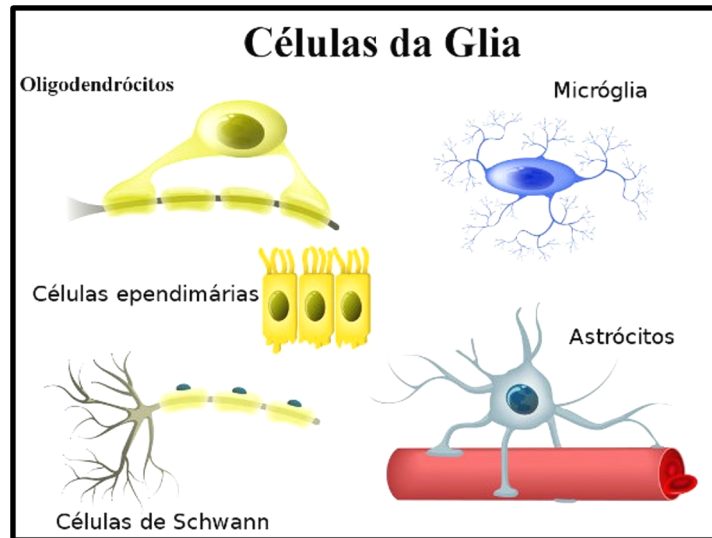
Fonte: <https://www.unifal-mg.edu.br/histologaiinterativa/tecido-nervoso/>

Consequentemente teremos vias AFERENTES E EFERENTES



3 - Neuróglia

A neuroglia são as células que compõem o Sistema Nervoso, juntamente com os Neurônios. No Sistema Nervoso Central (SNC), além dos neurônios, temos as seguintes células: Oligodendrócitos, Micróglia, Astrócito e Células Ependimárias, cada qual possui uma função específica. Já no Sistema Nervoso Periférico (SNP) temos as Células de Schwann e Células Satélite. Observe na imagem:



Células da glia (Neuroglia)

Fonte: <https://www.biologianet.com/histologia-animal/celulas-glia.htm>

Astrócitos: trocas químicas, suporte, barreira hemato-encefálica;

Oligodendrócitos: mielinização do SNC;

Micróglia: função fagocitária;

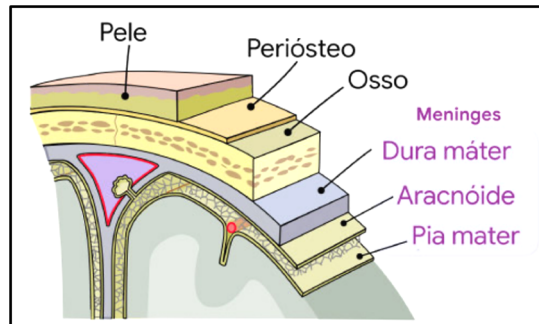
Células Ependimárias: são células indiferenciadas que originarão as demais células;

Células de Schwann: mielinização do SNP;

Células Satélite: Células que ajudam na recuperação de lesões.

4 - Revestimento Do Sistema Nervoso - Meninges

São membranas compostas por Tecido Conjuntivo e que têm como Função – proteção contra ação mecânica e microrganismos.



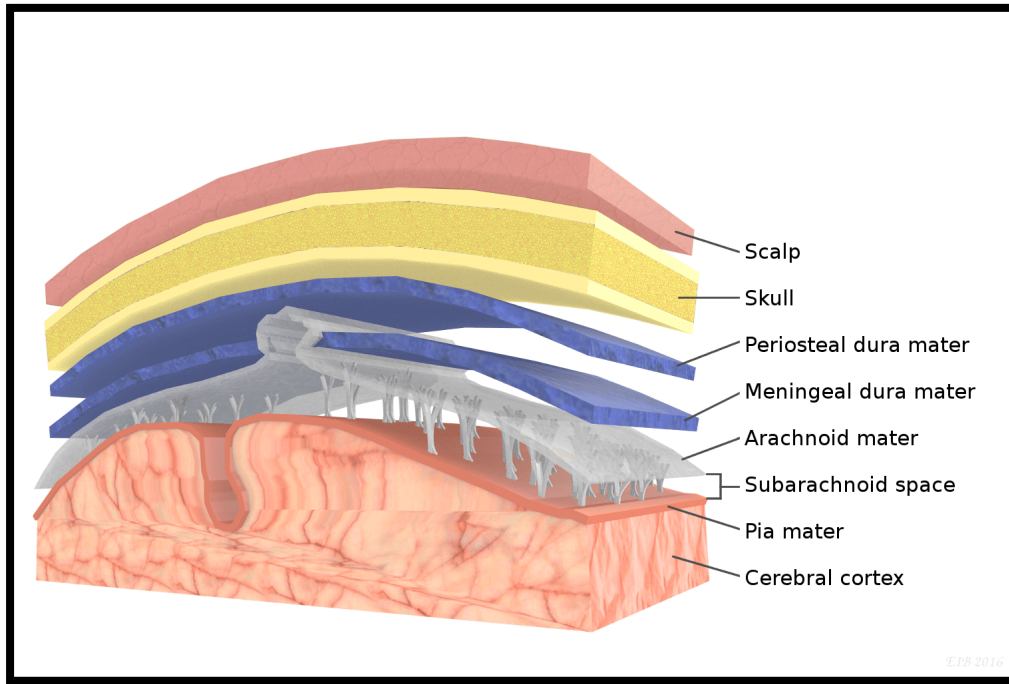
Meninges do SNC

Fonte: <https://www.cistosaracnoide.org/anatomia/meninges>

- ✓ **Pia-Máter** – meninge fina e aderida ao córtex cerebral e medula
- ✓ **Aracnóide** – meninge intermediária localizada entre a pia e a dura-máter
- ✓ **Dura-máter** – meninge externa aderida a caixa craniana e vértebras.

Entre as Meninges, Crânio e Encéfalo existem espaços importantes, que devemos conhecer:

- ✓ **Espaço Extra-Dural** – localizado entre a dura-máter e o crânio.
- ✓ **Espaço Subdural** – localizado entre a dura-máter e a aracnóide
- ✓ **Espaço Subaracnóide** – localizado entre a a acarnóide e a pia – máter. É onde circula o Líquor.



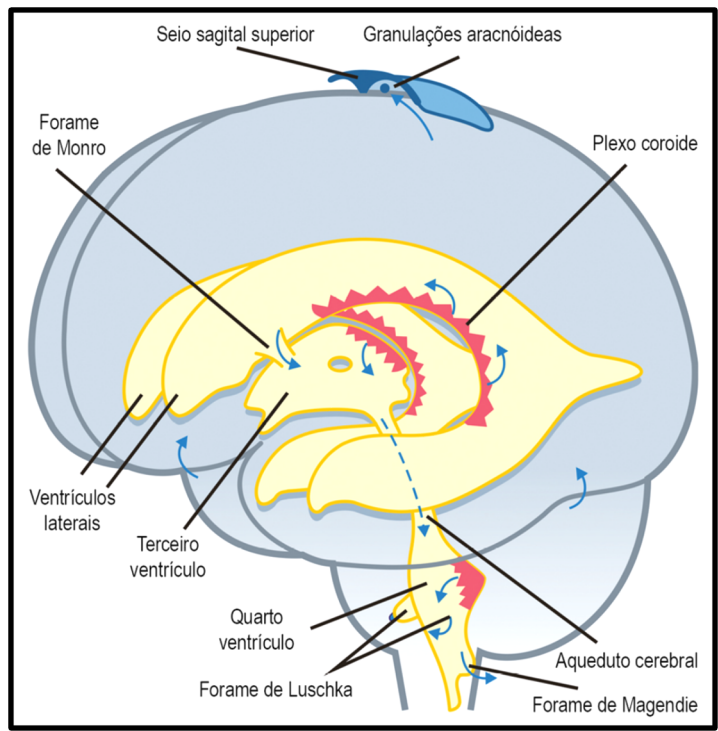
MENINGES E ESPAÇOS

Fonte: <https://br.pinterest.com/pin/56787645285968201/>

5 - Circulação Do Líquido Célefo-Raquidiano

No espaço SUBARACNÓIDE está localizado o líquido cefalorraquidiano (LCR – Líquor), portanto, é neste espaço que ele circula.

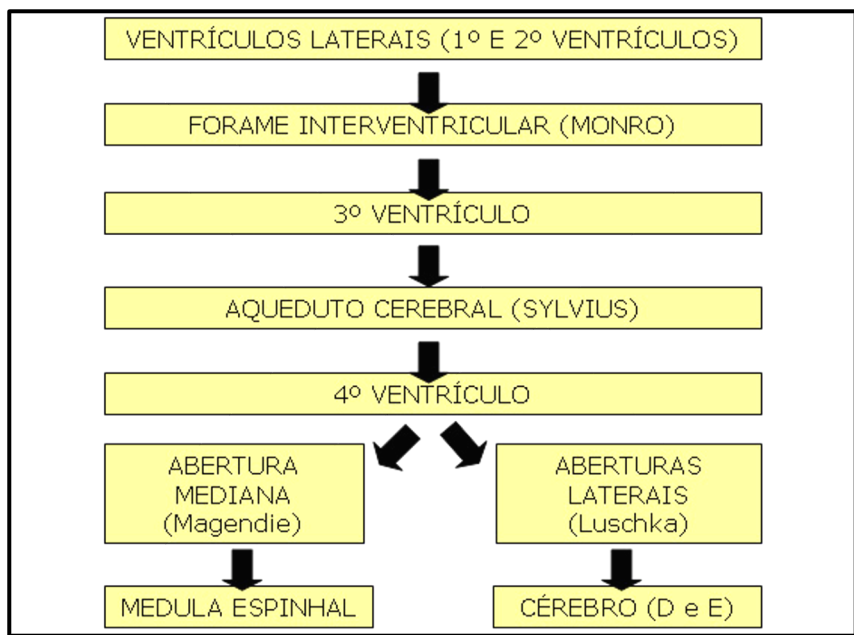
O líquido é produzido no PLEXO CORÓIDE localizado nos ventrículos laterais e absorvido nas granulações aracnoídeas.

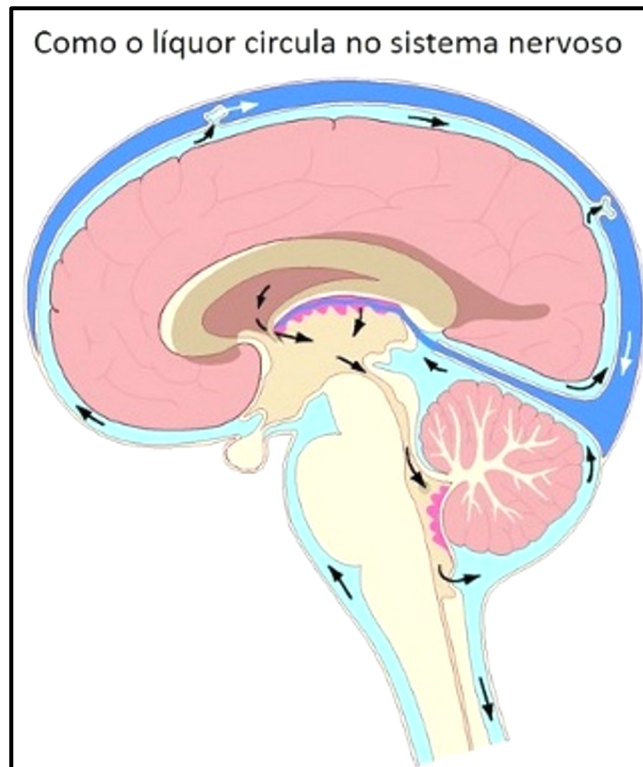


Plexo Coróide e Granulações Aracnoídeas

Fonte: http://www.portalsecad.com.br/_mostraEpubDemo.php?&p=9

Veja como ocorre a circulação do líquido:





Fonte: <https://www.infoescola.com/sistema-nervoso/liquido-cefalorraquidiano/>

6 - Divisão Do Sistema Nervoso

Temos 3 formas de dividir o sistema nervoso:

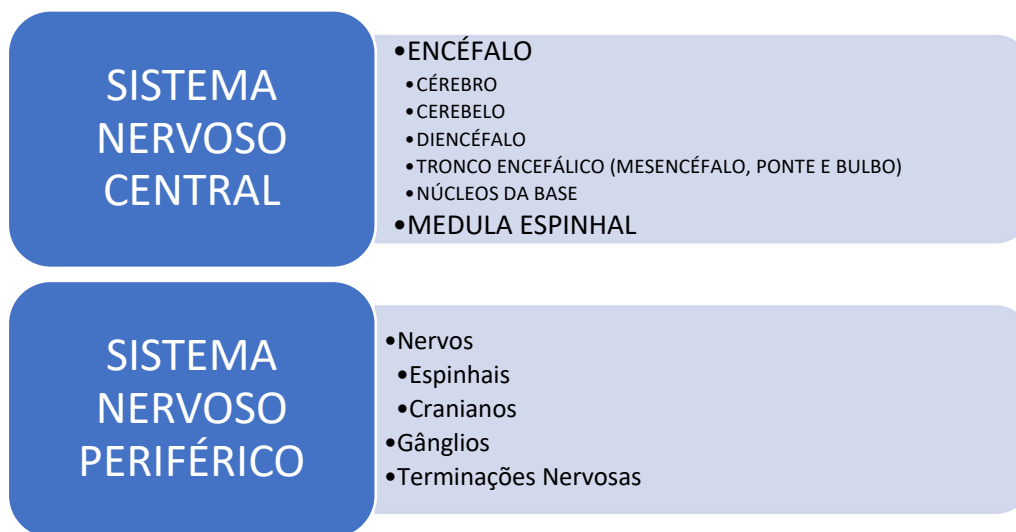
- ✓ Divisão anatômica
- ✓ Divisão fisiológica (funcional)
- ✓ Divisão segmentar

Acompanhe nas figuras como se dá cada uma das divisões:



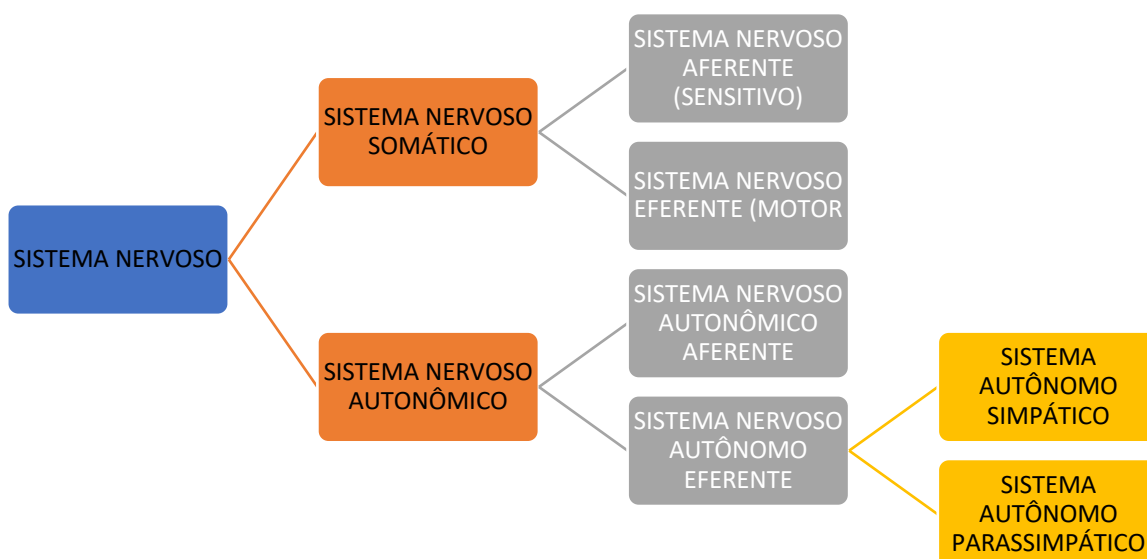
DIVISÃO ANATÔMICA

SISTEMA NERVOSO CENTRAL (SNC) E SISTEMA NERVOSO PERIFÉRICO (SNP)



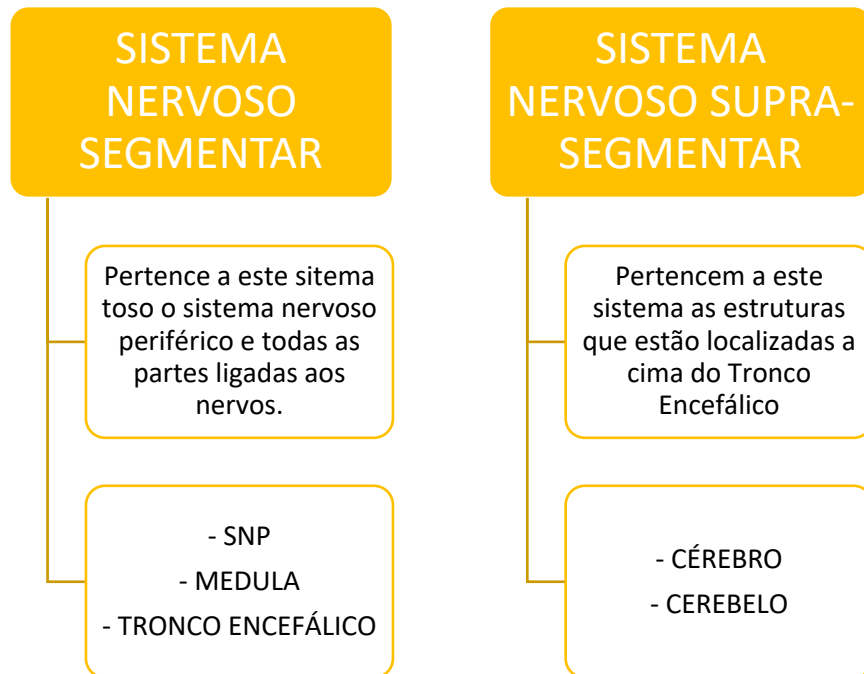
DIVISÃO FUNCIONAL (FISIOLÓGICA)

SISTEMA NERVOSO SOMÁTICO E SISTEMA NERVOSO AUTÔNOMICO (VISCERAL)



DIVISÃO SEGMENTAR

SISTEMA NERVOSO SEGMENTAR E SISTEMA NERVOSO SUPRA-SEGMENTAR



7 - Conceitos Básicos

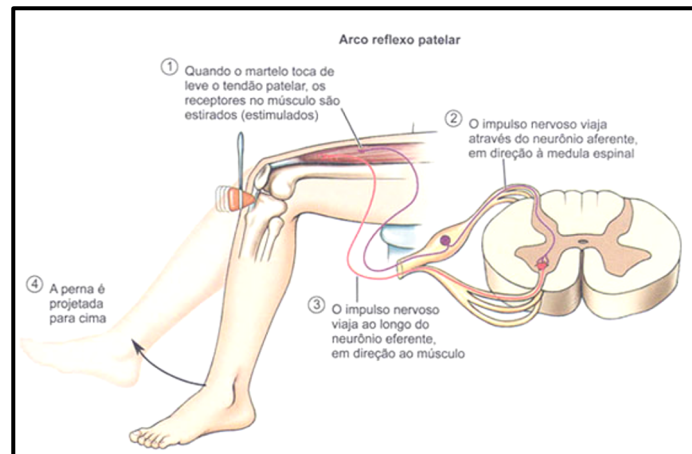
- ✓ **Substância cinzenta:** tecido nervoso constituído de neuróglio, corpos de neurônios e fibras predominantemente amielínicas.
- ✓ **Substância branca:** tecido nervoso formado de neuróglio e fibras predominantemente mielínicas.
- ✓ **Núcleo:** massa de substância cinzenta dentro de substância branca, ou grupo delimitado de neurônios com aproximadamente a mesma estrutura e mesma função (snc).



- ✓ **Gânglio:** massa de substância cinzenta dentro de substância branca, ou grupo delimitado de neurônios com aproximadamente a mesma estrutura e mesma função (snp).
- ✓ **Córtex:** substância cinzenta que se dispõe em uma camada fina na superfície do cérebro e do cerebelo.
- ✓ **Tracto:** feixe de fibras nervosas com aproximadamente a mesma origem, mesma função e mesmo destino. As fibras podem ser mielínicas ou amielínicas.
- ✓ **Fascículo:** usualmente o termo se refere a um tracto mais compacto.
- ✓ **Lemnisco:** feixe de fibras nervosas em forma de fita.
- ✓ **Funículo:** o termo é usado para a substância branca da medula; um funículo contém vários tractos ou fascículos.
- ✓ **Decussação:** formação constituída por fibras nervosas que cruzam obliquamente o plano mediano e que têm aproximadamente a mesma direção.
- ✓ **Comissura:** formação constituída por fibras nervosas que cruzam perpendicularmente o plano mediano e que têm, por conseguinte, direções diametralmente opostas.
- ✓ **Fibras de projeção:** são fibras que saem de uma determinada área ou região.
- ✓ **Fibras de associação:** são fibras que associam pontos mais ou menos distantes de uma área ou órgão, entretanto, sem abandoná-lo.



Arco Reflexo Medular



Esquema do arco reflexo miotático (simples)

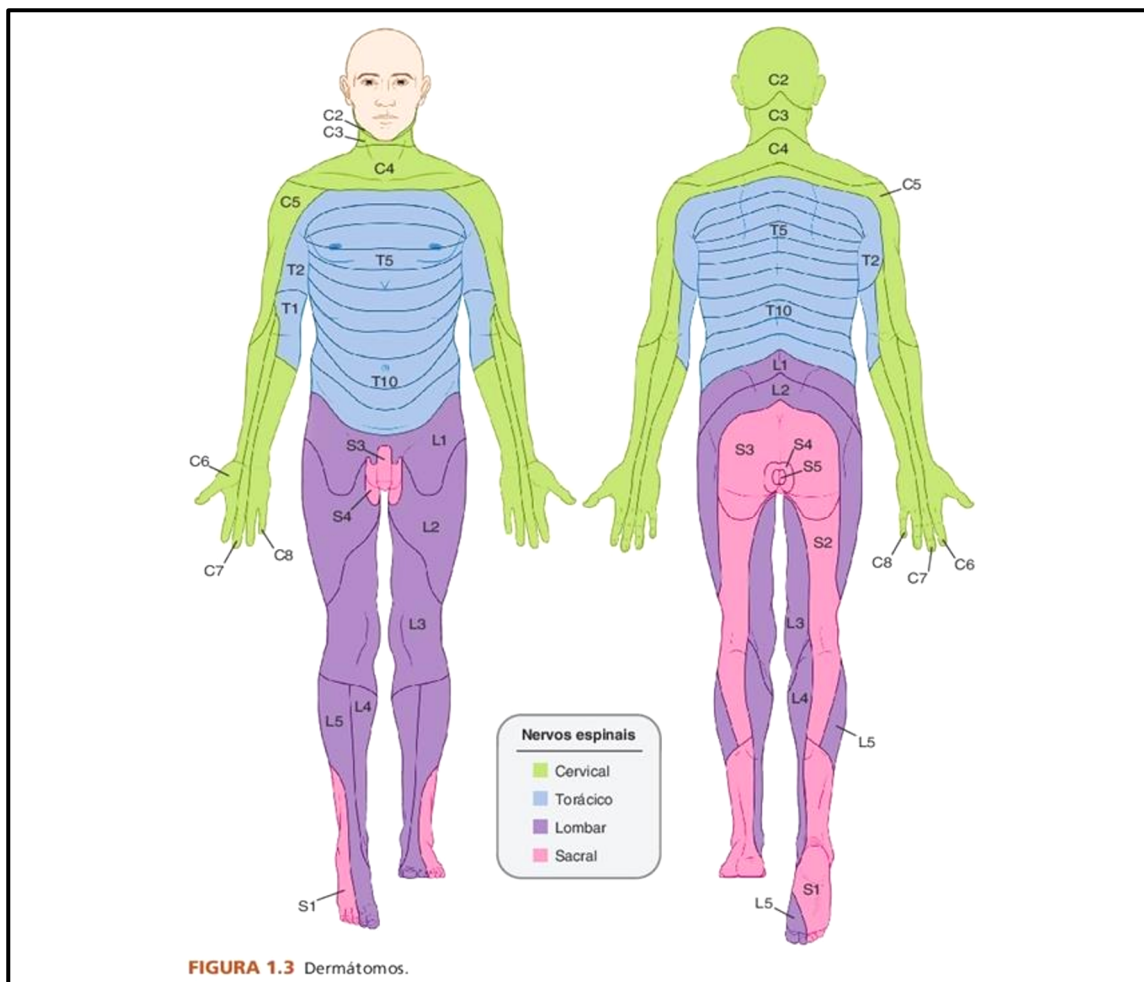
Fonte: <https://www.passeidireto.com/arquivo/37113174/arco-reflexo-patelar>

- ✓ Comunicação direta entre o sistema sensitivo e motor;
- ✓ O estímulo sensitivo percorre todo o nervo sensitivo, entra na medula pelo corno dorsal e faz comunicação com o nervo motor no corno anterior e percorre toda a extensão do nervo motor produzindo contração muscular.

DEFINIÇÕES IMPORTANTES

DERMÁTOMOS – Denomina-se dermatomo o território cutâneo inervado por fibras de uma única raiz dorsal. O dermatomo recebe o nome da raiz que o inerva.

MIÓTOMOS – Denomina-se o campo radicular motor ou MIÓTOMO, o território inervado por uma única raiz ventral. Trata-se da relação entre a origem do segmento nervoso e os grupos musculares.



DERMÁTOMOS

Fonte: Hankin, Anatomia Clínica, 2015

MIÓTOMOS

SEGMENTO	RAÍZES	GRUPOS MUSCULARES
OMBRO	C5, C6	Abdutores e Rotadores Laterais
	C5,C6,C7,C8	Flexores, Extensores, Adutores e Rotadores Mediais
COTOVELO	C5,C6	Flexores
	C7,C8	Extensores
ANTEBRAÇO	C5,C6	Supinadores
	C6,C7,C8	Pronadores
MÃOS	C8,T1	Músculos Intrínsecos
DEDOS	C7,C8,T1	Flexores e Extensores Longo dos dedos
QUADRIL	L1,L2,L3	Flexores
	L2,L3,L4	Adutores
	L4,L5,S1	Extensores, Abdutores, Rotadores laterais e mediais
JOELHO	L2,L3,L4	Extensores
	L4,L5,S1,S2	Flexores
TORNOZELO	L5,S1	Eversores
	L4,L5,S1	Dorsiflexores e Inversores
	L4,5,S1,S2	Flexores Plantares
PÉ	L5,S1,S2,S3	Músculos Intrínsecos



NEUROFISIOLOGIA

1 - Sistema locomotor – Anatomia e Fisiologia – Central e Periférico

↳ Movimento - componente essencial a sobrevivência de todos os animais, seja na busca de alimentos, na perpetuação da espécie ou até mesmo para sobrevivência.

↳ Ser humano - o sistema motor adquiriu, com a evolução maior complexidade, uma vez que ele é essencial para que o ser humano tenha uma vida significativa e consiga atingir suas metas.

O movimento é o resultado de complexos processos de programação, comando e controle, para que isto ocorra diversas regiões cerebrais e fibras musculares devem participar ativamente.

No homem, três formas de motricidade podem ser discriminada: reflexa, automática e voluntária.

A motricidade voluntária, seja na sua forma simples ou elaborada, é comandada, ESPECIALMENTE pelo **sistema piramidal** (córtex, medula, MTN superior e inferior).



1.1 - Principais estruturas envolvidas com o movimento

- 1 – **Efetadores** - realizam o movimento (fibras musculares do tipo I e II)
- 2 – **Ordenadores** - comando dos efetadores. (Córtex motor primário, motoneurônios)
- 3 – **Controladores** - execução correta do movimento (cerebelo e núcleos da base)
- 4 – **Planejadores** - sequência de comandos (áreas corticais especiais)
- 5 – **FeedBack** – verificação dos atos motores.

1.2 - Fisiologia do controle do movimento

A grandes vias eferentes põem em comunicação os centro supra segmentares do sistema nervoso com os órgãos efetadores. As vias eferentes **SOMÁTICAS**, controlam a atividade dos músculos estriados esqueléticos, permitindo a realização de **movimentos voluntários ou automáticos**. E são divididas em: **SISTEMA PIRAMIDAL** e **SISTEMA EXTRA-PIRAMIDAL**.

↳ **VIAS PIRAMIDAIS:** Tracto Córtico-Espinal; Tracto Córtico-Nuclear.

↳ Recebem esta designação pois suas fibras **CRUZAM** nas **PIRÂMIDES DO BULBO**.

↳ **VIAS EXTRAPIRAMIDAIS:** Tracto Rubro-Espinal; Tracto Tecto-Espinal; Tracto Vestíbulo-Espinal; Tracto Retículo- Espinal;

↳ **NÃO CRUZAM** nas **PIRÂMIDES DO BULBO**.

Algumas literaturas mais antigas admitem as seguintes funções para os tractos piramidais e extrapiramidais:

↳ **TRACTOS PIRAMIDAIS:** motricidade voluntária;

↳ **TRACTOS EXTRAPIRAMIDAIS:** motricidade automática, involuntária e reflexa.



Tracto Córtico - Espinhal

Une o córtex cerebral aos neurônios motores da medula.

TRAJETO:

↳ **Início:** Área 4 de Brodmann

↳ **Caminho:** coroa radiada, parte posterior da cápsula interna, base do pedúnculo cerebral, base da ponte e pirâmides do bulbo.

↳ **Peculiaridade:** ao nível da decussação das pirâmides, uma parte das fibras continua ventralmente, constituindo o tracto córtico-espinhal anterior. Outra parte cruza a decussação das pirâmides para constituir o tracto córtico-espinhal lateral.

EXERCÍCIO DE FIXAÇÃO

A motricidade involuntária está ligada em uma das vias descritas a seguir. Assinale a alternativa correta.

- A) Piramidal.
- B) Extrapiramidal.
- C) Espinotalâmicas.
- D) Espinocorticais anteriores.
- E) Espinocorticais posteriores.

COMENTÁRIO: Como comentado anteriormente no texto, algumas literaturas antigas consideram esta divisão funcional do sistema piramidal e extrapiramidal.

Sendo o sistema Piramidal responsável pela motricidade voluntária e o extrapiramidal pela motricidade involuntária.

GABARITO: B

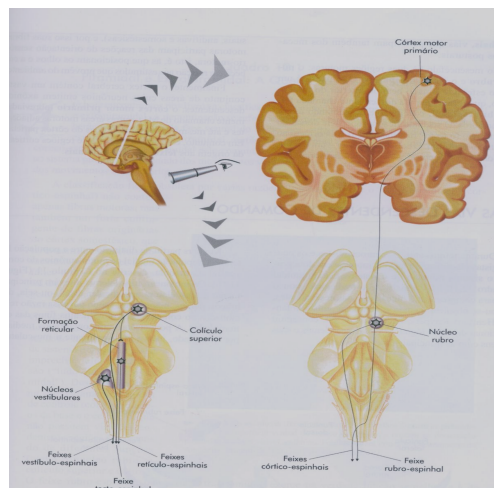


2 - Motoneurônios – Neurônios Motores



São os axônios de células nervosas que comandam a motricidade, divididos em:

2.1 - Motoneurônio Superior



Motoneurônio superior – origem e interações que sofre no tronco encefálico

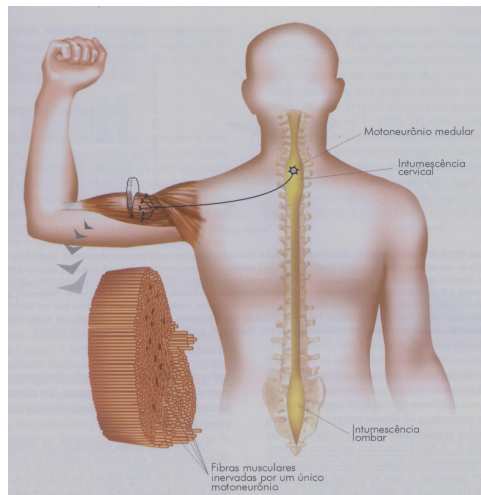
Tem início no **CÓRTEX MOTOR CEREBRAL** e termina na medula espinha (**cornu anterior**).

OBS: É o tracto córtico-espinhal, que representa a principal via que podemos considerar como o MTN superior.



Porém existem outras vias que também influenciam o movimento e que terminam no neurônio motor localizado no corno anterior da medula.

2.2 - Motoneurônio Inferior



Motoneurônio inferior – origem e terminação

Tem início na medula (corno anterior) e termina na junção neuromuscular (músculo)

Sofre influência direta do MTN superior



2.3 Síndrome do Motoneurônio Superior

- ↳ Paralisia / paresia;
- ↳ Hipertonia Elástica (Espasticidade);
- ↳ Hiperreflexia superficial (Cutâneo-plantar em extensão – Sinal de Babinski);
- ↳ Hiperreflexia profunda;
- ↳ Desenvolvimento de padrão patológico.
- ↳ PRINCIPAL PADRÃO: Flexão de MMSS e Extensão de MMII.

EXERCÍCIO DE FIXAÇÃO

A espasticidade não significa um distúrbio específico do controle motor, mas descreve um grande número de comportamentos anormais, tal como podem ser encontrados frequentemente em pacientes com lesões neurológicas. Assinale a alternativa que **NÃO** corresponde a esses comportamentos anormais.

- (A) Reflexo miotático hiperativo.
- (B) Sinergias estereotípicas de movimento.
- (C) Aumento de resistência em relação ao movimento passivo.
- (D) Padrão de postura da extremidade superior estendida e da inferior flexionada.
- (E) Uma co-contração excessiva de músculos antagonicos.

COMENTÁRIO: Dentre as alternativas descritas acima, apenas a D não corresponde ao que ocorrem no padrão espástico, ou seja, os sintomas que acontecem como tivermos uma lesão do MTN superior.

GABARITO: D



2.4 - Síndrome do motoneurônio inferior

↳ Paralisia / Paresia

↳ Hipotonia

↳ Hiporreflexia

↳ Atrofia.

↳ Amiotrofia – quando a lesão for no corno anterior da medula.

EXERCÍCIO DE FIXAÇÃO

O comprometimento do segundo neurônio motor, na ponta anterior da medula ou em seu trajeto pelo nervo periférico, promoverá:

- (A) hipercinética, hipotonia e atrofia
- (B) hiporreflexia, hipotonia e amiotrofia
- (C) miofasciculação, hipotonia e tremor
- (D) hiperreflexia, hipertonia e hipocinética

COMENTÁRIO: Os sintomas da lesão do MTN inferior são: Hipotonia, Hiporreflexia e Atrofia, associada com perda da força muscular. Porém, quando esta lesão atingir o corno anterior da medula, poderá ocorrer também, a amiotrofia. Portanto a alternativa correta é a B.

GABARITO: B



QUESTÕES COMENTADAS



1. (FAUEL – PREFEITURA DE JAGUAPITÃ – PR – 2020) Saber as diferenças entre lesões do neurônio motor superior e inferior faz toda a diferença para o exame e o diagnóstico de pacientes neurológicos. Qual dos sinais a seguir representa uma característica de lesão do neurônio superior?
- A. Diminuição ou perda dos reflexos tendinosos profundos.
 - B. Paresia ou plegia de músculos individuais.
 - C. Contrações espontâneas visíveis de unidades motoras.
 - D. Resistência aumentada ao estiramento passivo dos músculos.

Comentários: Aqui temos que lembrar da Síndrome do Motoneurônio Superior, nesta síndrome a característica será de exacerbação, de forma que a resposta correta é a letra D: resistência aumentada ao estiramento passivo dos músculos, ou seja, espasticidade.

A **alternativa D** é o gabarito da questão.

2. (SELECON – PREFEITURA DE BOA VISTA – RR – 2020) A contração reflexa resultante de um rápido alongamento muscular com ativação dos neurônios motores a partir do sistema nervoso central se dá por reflexo do tipo:
- A. estático
 - B. neural
 - C. miotático
 - D. dinâmico



Comentários: Trata-se do reflexo miotático ou arco reflexo simples. Neste reflexo há comunicação direta entre o sistema sensitivo e motor;

O estímulo sensitivo percorre todo o nervo sensitivo, entra na medula pelo corno dorsal e faz comunicação com o nervo motor no corno anterior e percorre toda a extensão do nervo motor produzindo contração muscular.

A **alternativa C** é o gabarito da questão.

3. (INSTITUTO UNIFIL – PREFEITURA DE PORÃ – SC – 2020) Em diversas patologias as alterações do tônus muscular são frequentes e merecem especial avaliação, sendo que assim que forem identificadas torna-se possível definir a conduta terapêutica necessária. Leia a descrição a seguir e assinale a alternativa que apresenta o distúrbio motor descrito. “É um fenômeno motor involuntário e indesejado que ocorre quando o paciente tenta realizar um movimento ativo de uma extremidade ou o examinador produz um movimento passivo. Trata-se de um distúrbio motor caracterizado pelo aumento dos reflexos tônicos de estiramento, velocidade dependente, com exacerbação dos reflexos miotendinosos secundária à perda da inibição suprasegmentar causada pelas lesões dos neurônios motores superiores. Clinicamente, se traduz pela cocontração agonista/antagonista com conseguinte enrijecimento e lentidão de movimentos do membro acometido.”
- A. Ataxia.
 - B. Coréia.
 - C. Espasticidade.
 - D. Atetose.

Comentários: No texto temos a descrição da Espasticidade.

- **Espasticidade:** É um fenômeno motor involuntário e indesejado que ocorre quando o paciente tenta realizar um movimento ativo de uma extremidade ou o examinador



produz um movimento passivo. Trata-se de um distúrbio motor caracterizado pelo aumento dos reflexos tônicos de estiramento, velocidade dependente, com exacerbação dos reflexos miotendinosos secundária à perda da inibição suprasegmentar causada pelas lesões dos neurônios motores superiores.

- **ATAXIA:** alteração de coordenação e de equilíbrio secundária a uma lesão no cerebelo ou na via sensitiva profunda (fascículo grácil e cuneiforme)
- **COREIA:** movimento involuntário em forma de serpenteamento que atinge principalmente a musculatura proximal dos membros secundária a lesão nos núcleos da base.
- **ATETOSA:** movimento involuntário em forma de serpenteamento que atinge principalmente a musculatura distal dos membros secundária a lesão nos núcleos da base.

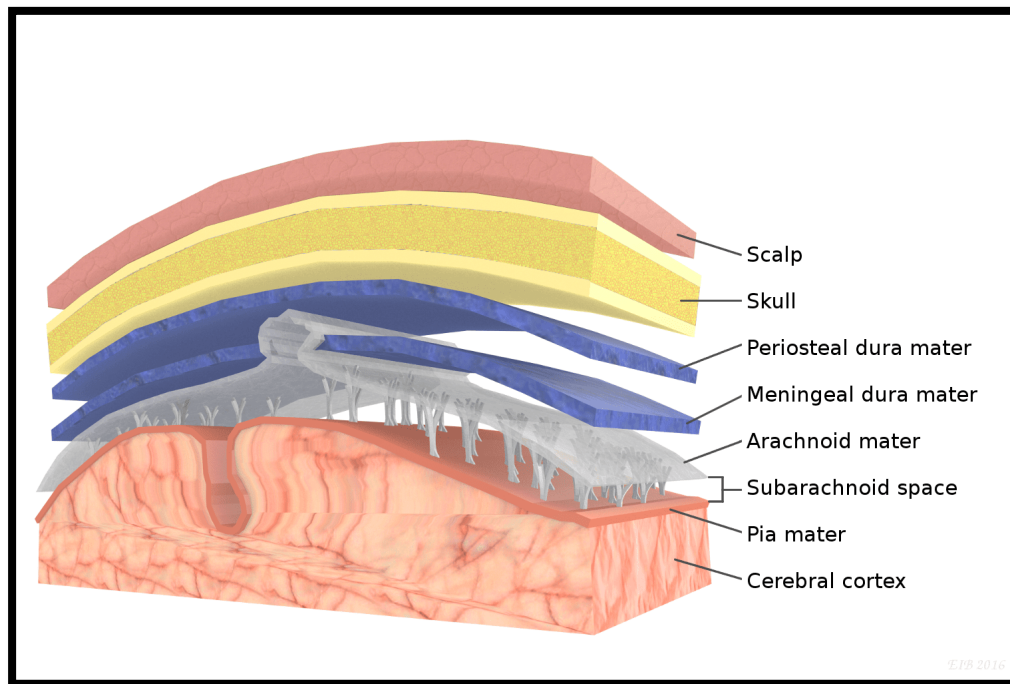
A **alternativa C** é o gabarito da questão.

4. (FAUEL – PREFEITURA DE JAGUAPITÃ – PR – 2020) Quando um paciente é atendido num serviço médico com um hematoma subdural, qual é o local onde este paciente apresenta o hematoma?
- A. Entre as meninges pia-máter e aracnóide-máter.
 - B. Entre as meninges dura-máter e aracnóide-máter.
 - C. Entre a meninge dura-máter e a calvária.
 - D. Entre a meninge pia-máter e o encéfalo.

Comentários: Vamos lá, essa é fácil, o hematoma subdural (abaixo da dura máter) ocorre no espaço entre a dura máter e a aracnoide.

Só para lembrar:





A **alternativa B** é o gabarito da questão.

5. (INSTITUTO EXCELÊNCIA – PREFEITURA DE RONOVO – MG – 2019) Assinale a alternativa que refere-se a Hipertonia:

- A. é a espasticidade ou hipertonus plástico, e os espasmos intermitentes da criança com atetose, não são fenômenos localizados, mas na coordenação de padrões bem definidos e na expressão da atividade postural reflexa anormal.
- B. é combinada de muitas formas com a facilitação de movimentos normais. Isto é feito usando-se técnicas de manuseio da criança, e guiando-se as respostas de forma que haja uma estimulação e o desenvolvimento de padrões normais da postura para o ajustamento dos movimentos.
- C. é obtida para dar o fundamento dos padrões motores desenvolvidos em crianças normais durante os três primeiros anos de vida.
- D. Nenhuma das alternativas.

Comentários: Vamos analisar as afirmativas

A. é a espasticidade ou hipertonia plástica, e os espasmos intermitentes da criança com atetose, não são fenômenos localizados, mas na coordenação de padrões bem definidos e na expressão da atividade postural reflexa anormal.

ERRADA. A espasticidade é a hipertonia ELÁSTICA.

B. é combinada de muitas formas com a facilitação de movimentos normais. Isto é feito usando-se técnicas de manuseio da criança, e guiando-se as respostas de forma que haja uma estimulação e o desenvolvimento de padrões normais da postura para o ajustamento dos movimentos.

CORRETA.

C. é obtida para dar o fundamento dos padrões motores desenvolvidos em crianças normais durante os três primeiros anos de vida.

ERRADA. A espasticidade é sempre patológica e acontece na lesão do sistema nervoso central.

A **alternativa B** é o gabarito da questão.

6. (COTEC – PREFEITURA DE UNAÍ – MG – 2019) Um paciente que sofreu um traumatismo craniano por acidente de motocicleta é encaminhado ao serviço de fisioterapia para a reabilitação neurológica devido a uma hemiplegia espástica. Durante a avaliação, foi percebida a presença do sinal de Babinski. A presença desse sinal significa uma lesão do(a)

- A. neurônio motor inferior.
- B. medula espinhal.
- C. neurônio motor superior.
- D. trato espinotalâmico.
- E. trato espinocerebelar.



Comentários: O paciente que sofreu lesão cerebral teve atingido o Motoneurônio Superior e por esse motivo apresenta sinais de liberação, tais como, Sinal de Babinski, hiperreflexia profunda e clônus.

A **alternativa C** é o gabarito da questão.

7. (UNIFESP – 2018) A espasticidade é um dos distúrbios motores mais frequentes e incapacitantes que ocorre em pacientes com lesões no sistema nervoso. Neste cenário, assinale a alternativa abaixo que caracteriza a espasticidade.

- a) Ser dependente de velocidade do teste, envolver sistema extrapiramidal e apresentar tônus constante durante todo o movimento.
- b) Envolver flexores e extensores, ter reflexo tendinoso aumentado e tônus constante durante todo o movimento
- c) Envolver os flexores dos membros superiores e extensores dos membros inferiores, ter tônus constante durante todo o arco de movimento
- d) Ter músculos flexores e extensores dos membros comprometidos, apresentar tônus constante durante o arco de teste e reflexo tendinoso normal.
- e) Ser dependente de velocidade de teste, envolver lesão do neurônio motor superior, e apresentar reflexo tendinoso aumentado.

Comentários: Vamos analisar as afirmativas:

a) Ser dependente de velocidade do teste, envolver sistema extrapiramidal e apresentar tônus constante durante todo o movimento.

ERRADA. A espasticidade é dependente da velocidade, porém não ocorre na lesão do sistema extra-piramidal e sim na lesão do sistema piramidal.

b) Envolver flexores e extensores, ter reflexo tendinoso aumentado e tônus constante durante todo o movimento

ERRADA. O tônus, na espasticidade não é constante durante todo o movimento, ele é variável.

c) Envolver os flexores dos membros superiores e extensores dos membros inferiores, ter tônus constante durante todo o arco de movimento.



ERRADA. O tônus não é constante

d) Ter músculos flexores e extensores dos membros comprometidos, apresentar tônus constante durante o arco de teste e reflexo tendinoso normal.

ERRADA. São acometidos os músculos flexores de MMSS e extensores de MMII e os reflexos tendinoso também estarão aumentados.

e) Ser dependente de velocidade de teste, envolver lesão do neurônio motor superior, e apresentar reflexo tendinoso aumentado.

CORRETA.

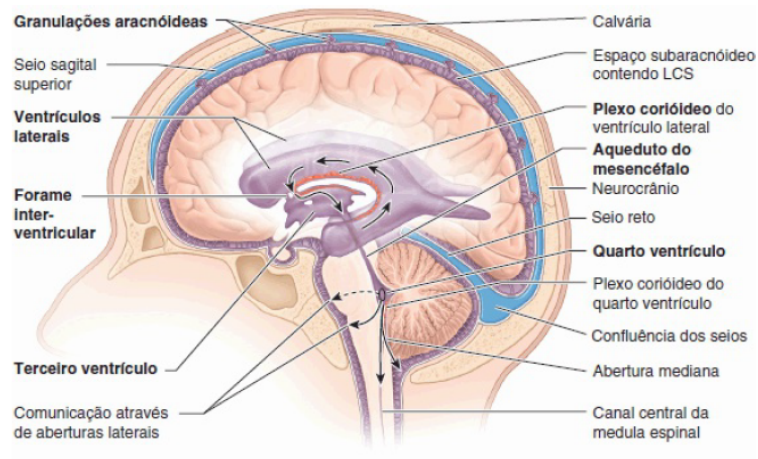
A **alternativa E** é o gabarito da questão.

8. (AOCP - SESMA/PA – 2018) Qual alternativa a seguir determina a função do plexo coroide?

- A) Receber, integrar, transmitir e transferir informação no sistema nervoso.
- B) Secretar líquido nos ventrículos laterais do cérebro.
- C) Conduzir sinais elétricos ao longo das vias do sistema nervoso central.
- D) Unir o terceiro e o quarto ventrículos cerebrais.
- E) Sustentar e nutrir os neurônios do cérebro.

Comentários: O plexo coroide é uma formação especializada em produzir o líquido cefalorraquidiano (líquor). Ele está localizado nos ventrículos laterais, como ilustrado na imagem:





Para completar a informação, o líquido é drenado pelas granulações aracnóideas, que também aparece na imagem.

A **alternativa B** é o gabarito da questão.

9. (AOCF - SES/PE – 2018) A morfofisiologia do sistema nervoso é de extrema importância para o fisioterapeuta, já que esse profissional atua ativamente em pacientes lesados medulares, sequelados de acidente vascular encefálico, dentre outras afecções neurológicas. Sendo assim, assinale a alternativa correta sobre a anatomia do sistema nervoso.

- A) O sistema nervoso central é formado por: encéfalo, medula espinhal, nervos e gânglios.
- B) O sulco central, localizado no telencéfalo, divide os giros pré e pós-centrais. O giro pós-central possui relação cortical com a sensibilidade.
- C) O tronco encefálico é dividido em três partes: diencéfalo, ponte e bulbo.
- D) A fissura longitudinal do cérebro o divide em anterior e posterior, sendo paralela ao plano de secção coronal.
- E) O mesencéfalo é dividido em: tálamo, subtálamo e epitálamo.

Comentários: Vamos analisar as afirmativas:

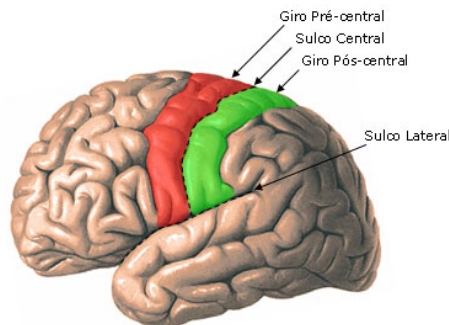


A) O sistema nervoso central é formado por: encéfalo, medula espinhal, nervos e gânglios.

ERRADA. O sistema nervoso central é formado por encéfalo e medula, ou seja, as estruturas que são protegidas pelas meninges.

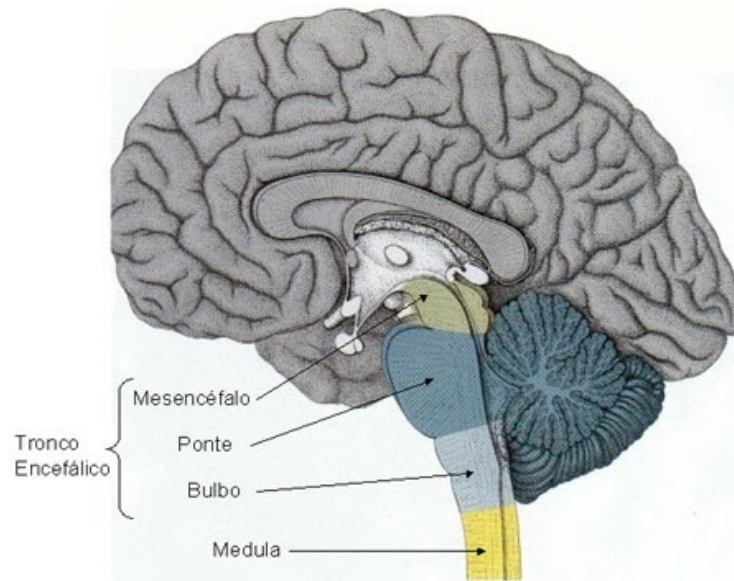
B) O sulco central, localizado no telencéfalo, divide os giros pré e pós-centrais. O giro pós-central possui relação cortical com a sensibilidade.

CORRETA. O sulco central divide o lobo frontal do parietal, separando também a área motora primária da sensitiva primária.



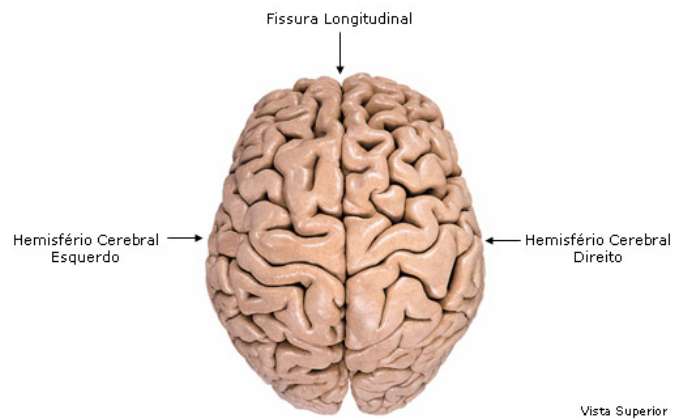
C) O tronco encefálico é dividido em três partes: diencéfalo, ponte e bulbo.

ERRADA. As partes que compõem o tronco encefálico são: mesencéfalo, ponte e bulbo.



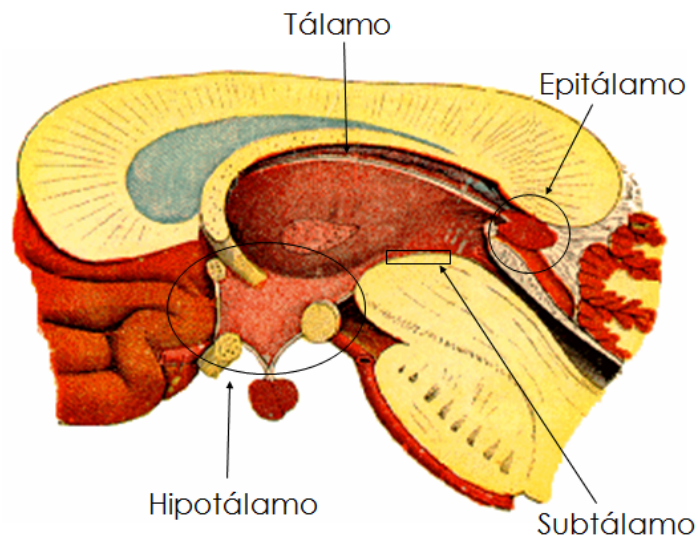
D) A fissura longitudinal do cérebro o divide em anterior e posterior, sendo paralela ao plano de secção coronal.

ERRADA. A fissura divide os hemisférios em direito e esquerdo.



E) O mesencéfalo é dividido em: tálamo, subtálamo e epitálamo.

ERRADA. O diencéfalo é dividido em tálamo, subtálamo e epitálamo.



A **alternativa B** é o gabarito da questão.

10. (IBFC 2017) Analise as afirmativas abaixo, dê valores Verdadeiro (V) ou Falso (F) e assinale a alternativa que apresenta a sequência correta de cima para baixo, nas afirmações sobre estrutura e ação do músculo estriado.

- () O axônio com suas diversas ramificações, as fibras musculares inervadas por ele e o neurônio são conhecidos como unidade motora.
- () Quando um músculo se contrai concentricamente é antagonista nas ações articulares resultantes.
- () O músculo, mesmo relaxado, possui um turgor ou sensação de firmeza denominada tensão residual.
- () Contração estática ou isométrica é quando um músculo desenvolve uma tensão que é insuficiente para mover uma parte do corpo para uma dada resistência.

A sequência correta é:

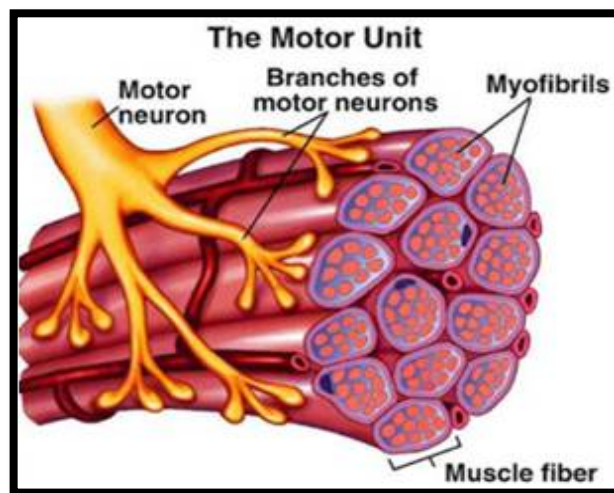
- A. F-F-F-V
- B. V-F-V-F
- C. V-F-F-V
- D. F-F-V-V

E. V-V-F-F

Comentários: Vamos analisar as afirmativas:

() O axônio com suas diversas ramificações, as fibras musculares inervadas por ele e o neurônio são conhecidos como unidade motora.

VERDADEIRA.



() Quando um músculo se contrai concentricamente é antagonista nas ações articulares resultantes.

FALSA. É agonista.

() O músculo, mesmo relaxado, possui um turgor ou sensação de firmeza denominada tensão residual.

FALSA. Esse turgor é conhecido como tônus muscular.

() Contração estática ou isométrica é quando um músculo desenvolve uma tensão que é insuficiente para mover uma parte do corpo para uma dada resistência.

VERDADEIRA.

A **alternativa C** é o gabarito da questão.

11.(AOCP – 2015) O trato córtico-espinal lateral, também conhecido como trato piramidal, tem como função:

- (A) exercer influência ativadora sobre os motoneurônios inferiores que inervam os músculos da face, da língua e da laringe.
- (B) exercer influência ativadora sobre os motoneurônios inferiores que inervam os músculos da mão.
- (C) facilitar os motoneurônios inferiores para os músculos ipsilaterais posturais e extensores dos membros.
- (D) participar do controle dos músculos do pescoço e da parte superior do tronco.
- (E) exercer influência inibitória sobre os motoneurônios inferiores que inervam a musculatura da mão.

Comentários: A resposta para esta questão é a alternativa B. E ela exige um conhecimento aprofundado das funções do Tracto Córtico espinal. Então, não se assuste, é isso mesmo. A principal ação deste tracto é ativar os motoneurônios inferiores que inervam a musculatura das mãos.

A **alternativa B** é o gabarito da questão.

12.(IMA – Fisioterapeuta – Pref. Remanso/BA – 2015) A espasticidade é uma condição causada por uma anormalidade neurológica e que é muito comum em:



- A) Pacientes com sequelas de AVC.
- B) Bebês prematuros.
- C) Fisiologicamente normal, com o avançar da idade.
- D) Usuários de drogas.
- E) Indivíduos amputados.

Comentários: As lesões do MTN superior são aquelas que atingirem o MTN em sua origem ou em seu trajeto. Portanto, as condições mais comuns para isso são: o AVE (AVC), o TCE e a Lesão Medular (TRM). Desta forma, a alternativa correta é a letra A.

A **alternativa A** é o gabarito da questão.

13.(CONSULPAM - Fisioterapeuta - Pref. Martinópolis/CE – 2015) Pacientes com lesão cerebral traumática muitas vezes apresentam tônus anormal. Na rigidez descorticada, os membros superiores ficam _____, e os membros inferiores permanecem _____. Isso indica a existência de uma lesão no tronco encefálico superior ou acima dele. A seguir, marque a alternativa correta que preenche as lacunas anteriores respectivamente:

- a) Flexionados; estendidos.
- b) Estendidos; flexionados.
- c) Paralisados; com tônus normal.
- d) Espásticos; normais.

Comentários: Dois padrões muito comumente observados em pacientes com lesão encefálica são:

DECEREBRAÇÃO – extensão de MMSS e MMII.

DECORTICAÇÃO - flexão de MMSS e extensão de MMII.



A **alternativa A** é o gabarito da questão.

14. (IBEG - Fisioterapeuta - Pref. Morro Agudo de Goiás/GO – 2015) Em relação ao Sistema Nervoso, marque a alternativa correta quanto à sua unidade fundamental, que tem como função básica receber, processar e enviar informações.

- (a) Vesículas.
- (b) Neurônios.
- (c) Gânglios.
- (d) Astrócitos.
- (e) Receptores

Comentários: A unidade básica do Sistema Nervoso, que é capaz de gerar e transmitir o potencial de ação (Impulso) é o neurônio. Esta célula é única em suas funções.

O neurônio é a principal célula do sistema nervoso. Corresponde à unidade básica, funcional e estrutural do sistema nervoso central.

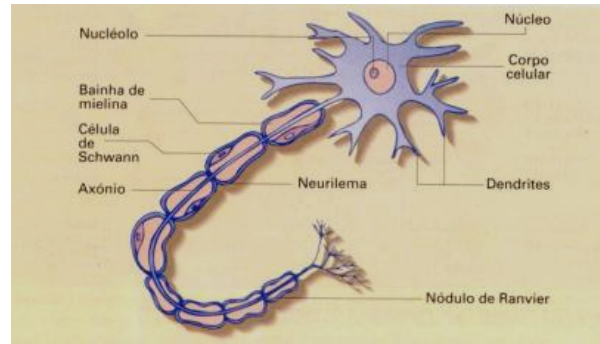
Constituição do neurônio:

corpo celular (soma) – centro de processamento e de energia da célula.

axônios – prolongamento que promove a transmissão de impulso.

Dendritos – ramificações especializadas em receber os potenciais de ação.





A **alternativa B** é o gabarito da questão.

15. (UFG - Fisioterapeuta – UFG – 2015) Em relação à neurofisiologia, sabe-se que:

- (A) os dendritos, em geral, são mielinizados e especializados em receber estímulos.
- (B) o impulso nervoso viaja ao longo do neurônio aferente, em direção ao músculo.
- (C) o espaço entre um dendrito e um neurônio recebe o nome de fenda sináptica.
- (D) os atos voluntários e executados são comandados pelo sistema nervoso periférico autônomo.

Comentários: Vamos analisar as possibilidades:

(A) os dendritos, em geral, são mielinizados e especializados em receber estímulos.

Incorreto: Os dendritos são especializados em receber estímulos, porém não são mielinizados.

(B) o impulso nervoso viaja ao longo do neurônio aferente, em direção ao músculo.

Incorreto: Os neurônios eferentes são aqueles que transmitem os impulsos nervoso em direção aos músculos. Por isso, podem ser chamados de neurônios motores.

(C) o espaço entre um dendrito e um neurônio recebe o nome de fenda sináptica.

Correto: as sinapses podem ser estabelecidas entre neurônios. Em geral quando ocorrer esta comunicação ela se dará entre axônios de neurônios e dendritos de outros neurônios. E o espaço fisiológico que existe entre eles é conhecido como FENDA SINÁPTICA.

(D) os atos voluntários e executados são comandados pelo sistema nervoso periférico autônomo.

Incorreto: os atos voluntários são comandados por um complexo de unidades do sistema nervoso central e periférico.

OBS: CLASSIFICAÇÃO DOS NEURÔNIOS:

Aferente: Conduz informações de receptores periféricos ao SNC. (sensoriais).

Eferente: Conduz informações para fora do SNC (motores).

Interneurônios: Pequenos neurônios contidos no interior do SNC, faz comunicação entre os grandes neurônios.

A **alternativa C** é o gabarito da questão.

16.(IMA - Fisioterapeuta - Pref. Governador Edison Lobão/MA - 2015) Didaticamente, o Sistema Nervoso é dividido entre Central e Periférico. Essa divisão é baseada na topografia e função de cada um desses subsistemas. Quanto ao Sistema Nervoso Central assinale a alternativa incorreta:

(A) É constituído pelo encéfalo e medula espinhal.

(B) A medula espinhal não preenche totalmente o canal vertebral, encerrando-se ao nível da terceira vértebra lombar.



(C) O encéfalo é constituído pelos hemisférios cerebrais, cerebelo, mesencéfalo, ponte e bulbo.

(D) O mesencéfalo, ponte e bulbo constituem a porção segmentar.

Comentários: Falando sobre o Sistema Nervoso Central:

O SNC é composto pelas unidades do sistema nervoso que encontram-se dentro das meninges, e protegido por ossos. Desta forma compõe este sistema a Medula e o Encéfalo (tronco encefálico, cerebelo, diencéfalo e telencéfalo ou hemisférios cerebrais). Desta forma, as alternativas A e C estão corretas.

Os elementos que compõem o Tronco Encefálico – Mesencéfalo, Ponte e Bulbo – fazem parte do Sistema Segmentar. Portanto, a alternativa D está correta.

A incorreta é a B. A medula termina na altura da 2º vértebra lombar e não na 3º.

TEXTO COMPLEMENTAR:

ANATOMICAMENTE: O SN pode ser dividido em Sistema Nervoso Central (SNC) e Sistema Nervoso Periférico (SNP).

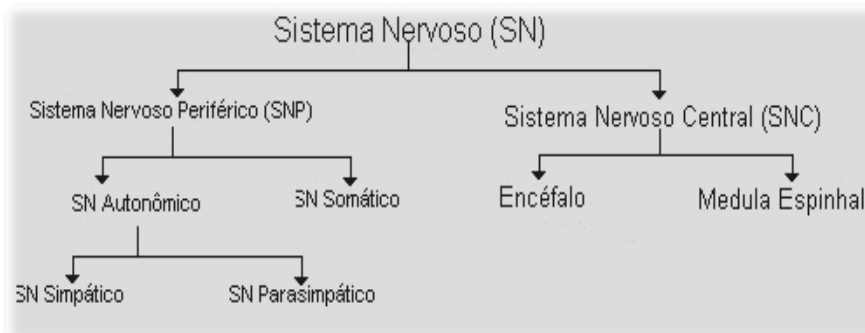
Compõe estes sistemas:

SNC: Todas as estruturas que encontram-se dentro das meninges (protegido por ossos) – medula, encéfalo (tronco encefálico, cerebelo, núcleos da base, diencéfalo e cérebro).

SNP: Todas as estruturas localizadas fora das meninges. Nervos Periféricos, Nervos Cranianos, Gânglios sensitivos e autonômicos, Receptores Periféricos.

FISIOLOGICAMENTE: O SN pode ser dividido em Sistema Somático (motor e sensitivo) e Sistema Autônomo (simpático e parassimpático).





E ainda existe a divisão em Sistema Nervoso Segmentar e Supra Segmentar.

SEGMENTAR – Porções do sistema nervoso que apresentarão segmentação (Nervos Periféricos; Medula; Tronco Encefálico)

SUPRA SEGMENTAR – Porções do sistema nervoso que se encontram em posição anatômica superior ao sistema segmentar (ENCÉFALO – tronco encefálico; cerebelo, diencéfalo e teléncéfalo).

A **alternativa B** é o gabarito da questão.

17. (AOCF – Fisioterapeuta – EBSERH/HUCAM-UFES – 2014) Assinale a alternativa que apresenta a(s) via(s) descendente(s) mais importante(s) para o controle dos movimentos motores finos que se originam no córtex.

- A) Trato reticulospinal rostral.
- B) Trato reticulospinal bulbar.
- C) Tratos vestibulospinal lateral e medial.
- D) Trato corticospinal (piramidal).
- E) Tratos rubrospinal e tectospinal.

Comentários: A via responsável pelos movimentos finos, voluntários é o tracto córtico-espinal.



A **alternativa D** é o gabarito da questão.

18. (AOCP – Fisioterapeuta – EBSEH/HU-UFS/SE – 2014) Informe se é verdadeiro (V) ou falso (F) o que se afirma a seguir sobre sistema nervoso e depois assinale a alternativa que apresenta a sequência correta.

- () A porção somática do sistema nervoso periférico inerva o músculo esquelético.
 - () Em repouso, os canais de sódio estão abertos muito mais amplamente do que os canais de potássio.
 - () A repolarização ocorre em decorrência da entrada de potássio na célula.
 - () A contração reflexa dos músculos esqueléticos não depende da ativação dos centros cerebrais superiores.
 - () A porção do encéfalo mais envolvida no movimento voluntário é o córtex motor.
- (A) V – F – F – V – V.
(B) V – F – V – V – F.
(C) F – V – V – F – V.
(D) F – F – V – V – V.
(E) V – V – V – F – F.

Comentários: Vamos analisar as alternativas:

() A porção somática do sistema nervoso periférico inerva o músculo esquelético.

Verdadeiro – A porção somática está envolvida com a motricidade e sensibilidade. Já a porção autônoma com o funcionamento de órgãos internos.

() Em repouso, os canais de sódio estão abertos muito mais amplamente do que os canais de potássio.

Falsa – O contrário é o verdadeiro. Quando em repouso, os canais de potássio são mais abertos.



() A repolarização ocorre em decorrência da entrada de potássio na célula.

Falsa – A repolarização ocorre pela saída de sódio.

() A contração reflexa dos músculos esqueléticos não depende da ativação dos centros cerebrais superiores.

Correto – não dependem. Porém, os centros superiores são informados.

() A porção do encéfalo mais envolvida no movimento voluntário é o córtex motor.

Correto – Várias outras regiões também podem estar envolvidas. Porém o córtex motor é uma das áreas mais importantes.

A **alternativa A** é o gabarito da questão.

19. (AOCF - Fisioterapeuta - EBSEH/MEAC e HUWC-UFC – 2014) A hipertonia piramidal possui certas características. Com relação a esta alteração do tônus, assinale a alternativa correta.

A) A hipertonia está presente nos músculos agonistas e antagonistas dos membros, da face e do pescoço.

B) O sinal de roda denteada e o sinal de cano de chumbo sempre se fazem presentes nesta hipertonia.

C) A paralisia motora, hiperreflexia e o sinal de Babinski não estão presentes neste tipo de hipertonia.

D) A hipertonia está presente nos músculos extensores e pronadores do membro superior e nos flexores do membro inferior e flexores plantares do tornozelo.

E) O sinal de canivete, somado à contratura dos músculos que dificultam a movimentação passiva, faz parte desta hipertonia.

Comentários: A chamada Hipertonia Piramidal, será a Hipertonia Elástica ou Espasticidade. Tendo como base este conhecimento, vamos analisar as afirmativas:



A - A hipertonia está presente nos músculos agonistas e antagonistas dos membros, da face e do pescoço.

Incorreto – Na hipertonia elástica, os músculos afetados são os antigravitacionais. Ou seja, a musculatura extensora de membros inferiores e a musculatura flexora de membros superiores.

B - O sinal de roda denteada e o sinal de cano de chumbo sempre se fazem presentes nesta hipertonia.

Incorreto – O sinal característico da Hipertonia Elástica é o Sinal do Canivete.

↪ Os sinais da Roda Denteada e do cano de Chumbo são típicos da Hipertonia Plástica.

C - A paralisia motora, hiperreflexia e o sinal de Babinski não estão presentes neste tipo de hipertonia.

Incorreto: Faz parte do quadro clínico do paciente que tem lesão do MTN superior, e que portanto, apresentam Hipertonia Elástica:

↪ Hipertonia Elástica ou Espasticidade;

↪ Hiperreflexia Profunda (Reflexo tricipital, bicipital, patelar aumentados);

↪ Hiperreflexia Superficial – Cutâneo-Plantar em extensão (Sinal de Babinski) e Sinal de Hoffman.

D - A hipertonia está presente nos músculos extensores e pronadores do membro superior e nos flexores do membro inferior e flexores plantares do tornozelo.

Incorreto – Por afetar a musculatura antigravitacional, neste tipo de hipertonia teremos:

↪ Hipertonia nos músculos extensores de membros inferiores.

↪ Hipertonia nos músculos flexores de membros superiores.

E - O sinal de canivete, somado à contratura dos músculos que dificultam a movimentação passiva, faz parte desta hipertonia.

Correto – Perfeito é assim mesmo que este tipo de Hipertonia vai interferir no desempenho motor do paciente.



A **alternativa E** é o gabarito da questão.

20. (AOCF - Fisioterapeuta - EBSEH/HU-UFMS – 2014) A espasticidade não significa um distúrbio específico do controle motor, mas descreve um grande número de comportamentos anormais, tal como podem ser encontrados frequentemente em pacientes com lesões neurológicas. Assinale a alternativa que **NÃO** corresponde a esses comportamentos anormais.

- A) Reflexo miotático hiperativo.
- B) Sinergias estereotípicas de movimento.
- C) Aumento de resistência em relação ao movimento passivo.
- D) Padrão de postura da extremidade superior estendida e da inferior flexionada.
- E) Uma co-contração excessiva de músculos antagônicos.

Comentários: A única alternativa que **NÃO** corresponde ao padrão apresentado pelo paciente com HIPERTONIA ELÁSTICA ou ESPASTICIDADEA é a D. O que ocorre é o contrário:

↳ Padrão flexor de membro superior (afeta musculatura flexora)

↳ Padrão extensor de membro inferior (afeta musculatura extensora)

Obs.: Os músculos de tronco afetados são os extensores.

A **alternativa D** é o gabarito da questão.



LISTA DE QUESTÕES

1. (FAUEL – PREFEITURA DE JAGUAPITÃ – PR – 2020) Saber as diferenças entre lesões do neurônio motor superior e inferior faz toda a diferença para o exame e o diagnóstico de pacientes neurológicos. Qual dos sinais a seguir representa uma característica de lesão do neurônio superior?
 - A. Diminuição ou perda dos reflexos tendinosos profundos.
 - B. Paresia ou plegia de músculos individuais.
 - C. Contrações espontâneas visíveis de unidades motoras.
 - D. Resistência aumentada ao estiramento passivo dos músculos.

2. (SELECON – PREFEITURA DE BOA VISTA – RR – 2020) A contração reflexa resultante de um rápido alongamento muscular com ativação dos neurônios motores a partir do sistema nervoso central se dá por reflexo do tipo:
 - A. estático
 - B. neural
 - C. miotático
 - D. dinâmico

3. (INSTITUTO UNIFIL – PREFEITURA DE PORÃ – SC – 2020) Em diversas patologias as alterações do tônus muscular são frequentes e merecem especial avaliação, sendo que assim que forem identificadas torna-se possível definir a conduta terapêutica necessária. Leia a descrição a seguir e assinale a alternativa que apresenta o distúrbio motor descrito. “É um fenômeno motor involuntário e indesejado que ocorre quando o paciente tenta realizar um movimento ativo de uma extremidade ou o examinador produz um movimento passivo. Trata-se de um distúrbio motor caracterizado pelo aumento dos reflexos tônicos de estiramento, velocidade dependente, com exacerbação dos reflexos miotendinosos secundária à perda da inibição suprasegmentar causada pelas lesões dos neurônios motores superiores. Clinicamente, se traduz pela cocontração agonista/antagonista com conseguinte enrijecimento e lentidão de movimentos do membro acometido.”



- A. Ataxia.
- B. Coréia.
- C. Espasticidade.
- D. Atetose.

4. (FAUEL – PREFEITURA DE JAGUAPITÃ – PR – 2020) Quando um paciente é atendido num serviço médico com um hematoma subdural, qual é o local onde este paciente apresenta o hematoma?

- A. Entre as meninges pia-máter e aracnóide-máter.
- B. Entre as meninges dura-máter e aracnóide-máter.
- C. Entre a meninge dura-máter e a calvária.
- D. Entre a meninge pia-máter e o encéfalo.

5. (INSTITUTO EXCELÊNCIA – PREFEITURA DE RONOVO – MG – 2019) Assinale a alternativa que refere-se a Hipertonía:

- A. é a espasticidade ou hipertonus plástico, e os espasmos intermitentes da criança com atetose, não são fenômenos localizados, mas na coordenação de padrões bem definidos e na expressão da atividade postural reflexa anormal.
- B. é combinada de muitas formas com a facilitação de movimentos normais. Isto é feito usando-se técnicas de manuseio da criança, e guiando-se as respostas de forma que haja uma estimulação e o desenvolvimento de padrões normais da postura para o ajustamento dos movimentos.
- C. é obtida para dar o fundamento dos padrões motores desenvolvidos em crianças normais durante os três primeiros anos de vida.
- D. Nenhuma das alternativas.

6. (COTEC – PREFEITURA DE UNÁI – MG – 2019) Um paciente que sofreu um traumatismo craniano por acidente de motocicleta é encaminhado ao serviço de fisioterapia para a reabilitação neurológica devido a uma hemiplegia espástica. Durante a avaliação, foi percebida a presença do sinal de Babinski. A presença desse sinal significa uma lesão do(a)

- A. neurônio motor inferior.



- B. medula espinhal.
- C. neurônio motor superior.
- D. trato espinotalâmico.
- E. trato espinocerebelar.

7. (UNIFESP – 2018) A espasticidade é um dos distúrbios motores mais frequentes e incapacitantes que ocorre em pacientes com lesões no sistema nervoso. Neste cenário, assinale a alternativa abaixo que caracteriza a espasticidade.

- a) Ser dependente de velocidade do teste, envolver sistema extrapiramidal e apresentar tônus constante durante todo o movimento.
- b) Envolver flexores e extensores, ter reflexo tendinoso aumentado e tônus constante durante todo o movimento
- c) Envolver os flexores dos membros superiores e extensores dos membros inferiores, ter tônus constante durante todo o arco de movimento
- d) Ter músculos flexores e extensores dos membros comprometidos, apresentar tônus constante durante o arco de teste e reflexo tendinoso normal.
- e) Ser dependente de velocidade de teste, envolver lesão do neurônio motor superior, e apresentar reflexo tendinoso aumentado.

8. (AOCP - SESMA/PA – 2018) Qual alternativa a seguir determina a função do plexo coroide?

- A) Receber, integrar, transmitir e transferir informação no sistema nervoso.
- B) Secretar líquido nos ventrículos laterais do cérebro.
- C) Conduzir sinais elétricos ao longo das vias do sistema nervoso central.
- D) Unir o terceiro e o quarto ventrículos cerebrais.
- E) Sustentar e nutrir os neurônios do cérebro.

9. (AOCP - SES/PE – 2018) A morfofisiologia do sistema nervoso é de extrema importância para o fisioterapeuta, já que esse profissional atua ativamente em pacientes lesados medulares, sequelados de acidente vascular encefálico, dentre



outras afecções neurológicas. Sendo assim, assinale e alternativa correta sobre a anatomia do sistema nervoso.

- A) O sistema nervoso central é formado por: encéfalo, medula espinhal, nervos e gânglios.
- B) O sulco central, localizado no telencéfalo, divide os giros pré e pós-centrais. O giro pós-central possui relação cortical com a sensibilidade.
- C) O tronco encefálico é dividido em três partes: diencéfalo, ponte e bulbo.
- D) A fissura longitudinal do cérebro o divide em anterior e posterior, sendo paralela ao plano de secção coronal.
- E) O mesencéfalo é dividido em: tálamo, subtálamo e epitálamo.

10. (IBFC 2017) Analise as afirmativas abaixo, dê valores Verdadeiro (V) ou Falso (F) e assinale a alternativa que apresenta a sequência correta de cima para baixo, nas afirmações sobre estrutura e ação do músculo estriado.

- () O axônio com suas diversas ramificações, as fibras musculares inervadas por ele e o neurônio são conhecidos como unidade motora.
- () Quando um músculo se contrai concentricamente é antagonista nas ações articulares resultantes.
- () O músculo, mesmo relaxado, possui um turgor ou sensação de firmeza denominada tensão residual.
- () Contração estática ou isométrica é quando um músculo desenvolve uma tensão que é insuficiente para mover uma parte do corpo para uma dada resistência.

A sequência correta é:

- A. F-F-F-V
- B. V-F-V-F
- C. V-F-F-V
- D. F-F-V-V
- E. V-V-F-F

11. (AOCF – 2015) O trato córtico-espinhal lateral, também conhecido como trato piramidal, tem como função:



- (A) exercer influência ativadora sobre os motoneurônios inferiores que inervam os músculos da face, da língua e da laringe.
- (B) exercer influência ativadora sobre os motoneurônios inferiores que inervam os músculos da mão.
- (C) facilitar os motoneurônios inferiores para os músculos ipsilaterais posturais e extensores dos membros.
- (D) participar do controle dos músculos do pescoço e da parte superior do tronco.
- (E) exercer influência inibitória sobre os motoneurônios inferiores que inervam a musculatura da mão.

12. (IMA – Fisioterapeuta – Prof. Remanso/BA – 2015) A espasticidade é uma condição causada por uma anormalidade neurológica e que é muito comum em:

- A) Pacientes com sequelas de AVC.
- B) Bebês prematuros.
- C) Fisiologicamente normal, com o avançar da idade.
- D) Usuários de drogas.
- E) Indivíduos amputados.

13. (CONSULPAM - Fisioterapeuta - Prof. Martinópole/CE – 2015) Pacientes com lesão cerebral traumática muitas vezes apresentam tônus anormal. Na rigidez descorticada, os membros superiores ficam _____, e os membros inferiores permanecem _____. Isso indica a existência de uma lesão no tronco encefálico superior ou acima dele. A seguir, marque a alternativa correta que preenche as lacunas anteriores respectivamente:

- a) Flexionados; estendidos.
- b) Estendidos; flexionados.
- c) Paralisados; com tônus normal.
- d) Espásticos; normais.



14. (IBEG - Fisioterapeuta - Pref. Morro Agudo de Goiás/GO – 2015) Em relação ao Sistema Nervoso, marque a alternativa correta quanto à sua unidade fundamental, que tem como função básica receber, processar e enviar informações.

- (a) Vesículas.
- (b) Neurônios.
- (c) Gânglios.
- (d) Astrócitos.
- (e) Receptores

15. (UFG - Fisioterapeuta – UFG – 2015) Em relação à neurofisiologia, sabe-se que:

- (A) os dendritos, em geral, são mielinizados e especializados em receber estímulos.
- (B) o impulso nervoso viaja ao longo do neurônio aferente, em direção ao músculo.
- (C) o espaço entre um dendrito e um neurônio recebe o nome de fenda sináptica.
- (D) os atos voluntários e executados são comandados pelo sistema nervoso periférico autônomo.

16. (IMA - Fisioterapeuta - Pref. Governador Edison Lobão/MA - 2015) Didaticamente, o Sistema Nervoso é dividido entre Central e Periférico. Essa divisão é baseada na topografia e função de cada um desses subsistemas. Quanto ao Sistema Nervoso Central assinale a alternativa incorreta:

- (A) É constituído pelo encéfalo e medula espinhal.
- (B) A medula espinhal não preenche totalmente o canal vertebral, encerrando-se ao nível da terceira vértebra lombar.
- (C) O encéfalo é constituído pelos hemisférios cerebrais, cerebelo, mesencéfalo, ponte e bulbo.
- (D) O mesencéfalo, ponte e bulbo constituem a porção segmentar.



17. (AOCP – Fisioterapeuta – EBSEH/HUCAM-UFES – 2014) Assinale a alternativa que apresenta a(s) via(s) descendente(s) mais importante(s) para o controle dos movimentos motores finos que se originam no córtex.

- A) Trato reticulospinal rostral.
- B) Trato reticulospinal bulbar.
- C) Tratos vestibulospinal lateral e medial.
- D) Trato corticospinal (piramidal).
- E) Tratos rubrospinal e tectospinal.

18. (AOCP – Fisioterapeuta – EBSEH/HU-UFES/SE – 2014) Informe se é verdadeiro (V) ou falso (F) o que se afirma a seguir sobre sistema nervoso e depois assinale a alternativa que apresenta a sequência correta.

- () A porção somática do sistema nervoso periférico inerva o músculo esquelético.
 - () Em repouso, os canais de sódio estão abertos muito mais amplamente do que os canais de potássio.
 - () A repolarização ocorre em decorrência da entrada de potássio na célula.
 - () A contração reflexa dos músculos esqueléticos não depende da ativação dos centros cerebrais superiores.
 - () A porção do encéfalo mais envolvida no movimento voluntário é o córtex motor.
- (A) V – F – F – V – V.
 - (B) V – F – V – V – F.
 - (C) F – V – V – F – V.
 - (D) F – F – V – V – V.
 - (E) V – V – V – F – F.

19. (AOCP - Fisioterapeuta - EBSEH/MEAC e HUWC-UFC – 2014) A hipertonia piramidal possui certas características. Com relação a esta alteração do tônus, assinale a alternativa correta.

- A) A hipertonia está presente nos músculos agonistas e antagonistas dos membros, da face e do pescoço.



- B) O sinal de roda denteada e o sinal de cano de chumbo sempre se fazem presentes nesta hipertonia.
- C) A paralisia motora, hiperreflexia e o sinal de Babinski não estão presentes neste tipo de hipertonia.
- D) A hipertonia está presente nos músculos extensores e pronadores do membro superior e nos flexores do membro inferior e flexores plantares do tornozelo.
- E) O sinal de canivete, somado à contratura dos músculos que dificultam a movimentação passiva, faz parte desta hipertonia.

20. (AOCP - Fisioterapeuta - EBSEH/HU-UFMS – 2014) A espasticidade não significa um distúrbio específico do controle motor, mas descreve um grande número de comportamentos anormais, tal como podem ser encontrados frequentemente em pacientes com lesões neurológicas. Assinale a alternativa que NÃO corresponde a esses comportamentos anormais.

- A) Reflexo miotático hiperativo.
- B) Sinergias estereotípicas de movimento.
- C) Aumento de resistência em relação ao movimento passivo.
- D) Padrão de postura da extremidade superior estendida e da inferior flexionada.
- E) Uma co-contração excessiva de músculos antagônicos.

GABARITO



- | | | |
|------|-------|-------|
| 1. D | 9. B | 17. D |
| 2. C | 10. C | 18. A |
| 3. C | 11. B | 19. E |
| 4. B | 12. A | 20. D |
| 5. B | 13. A | |
| 6. C | 14. B | |
| 7. E | 15. C | |
| 8. B | 16. B | |





ESSA LEI TODO MUNDO CONHECE: PIRATARIA É CRIME.

Mas é sempre bom revisar o porquê e como você pode ser prejudicado com essa prática.



1 Professor investe seu tempo para elaborar os cursos e o site os coloca à venda.



2 Pirata divulga ilicitamente (grupos de rateio), utilizando-se do anonimato, nomes falsos ou laranjas (geralmente o pirata se anuncia como formador de "grupos solidários" de rateio que não visam lucro).



3 Pirata cria alunos fake praticando falsidade ideológica, comprando cursos do site em nome de pessoas aleatórias (usando nome, CPF, endereço e telefone de terceiros sem autorização).



4 Pirata compra, muitas vezes, clonando cartões de crédito (por vezes o sistema anti-fraude não consegue identificar o golpe a tempo).



5 Pirata fere os Termos de Uso, adultera as aulas e retira a identificação dos arquivos PDF (justamente porque a atividade é ilegal e ele não quer que seus fakes sejam identificados).



6 Pirata revende as aulas protegidas por direitos autorais, praticando concorrência desleal e em flagrante desrespeito à Lei de Direitos Autorais (Lei 9.610/98).



7 Concurseiro(a) desinformado participa de rateio, achando que nada disso está acontecendo e esperando se tornar servidor público para exigir o cumprimento das leis.



8 O professor que elaborou o curso não ganha nada, o site não recebe nada, e a pessoa que praticou todos os ilícitos anteriores (pirata) fica com o lucro.



Deixando de lado esse mar de sujeira, aproveitamos para agradecer a todos que adquirem os cursos honestamente e permitem que o site continue existindo.